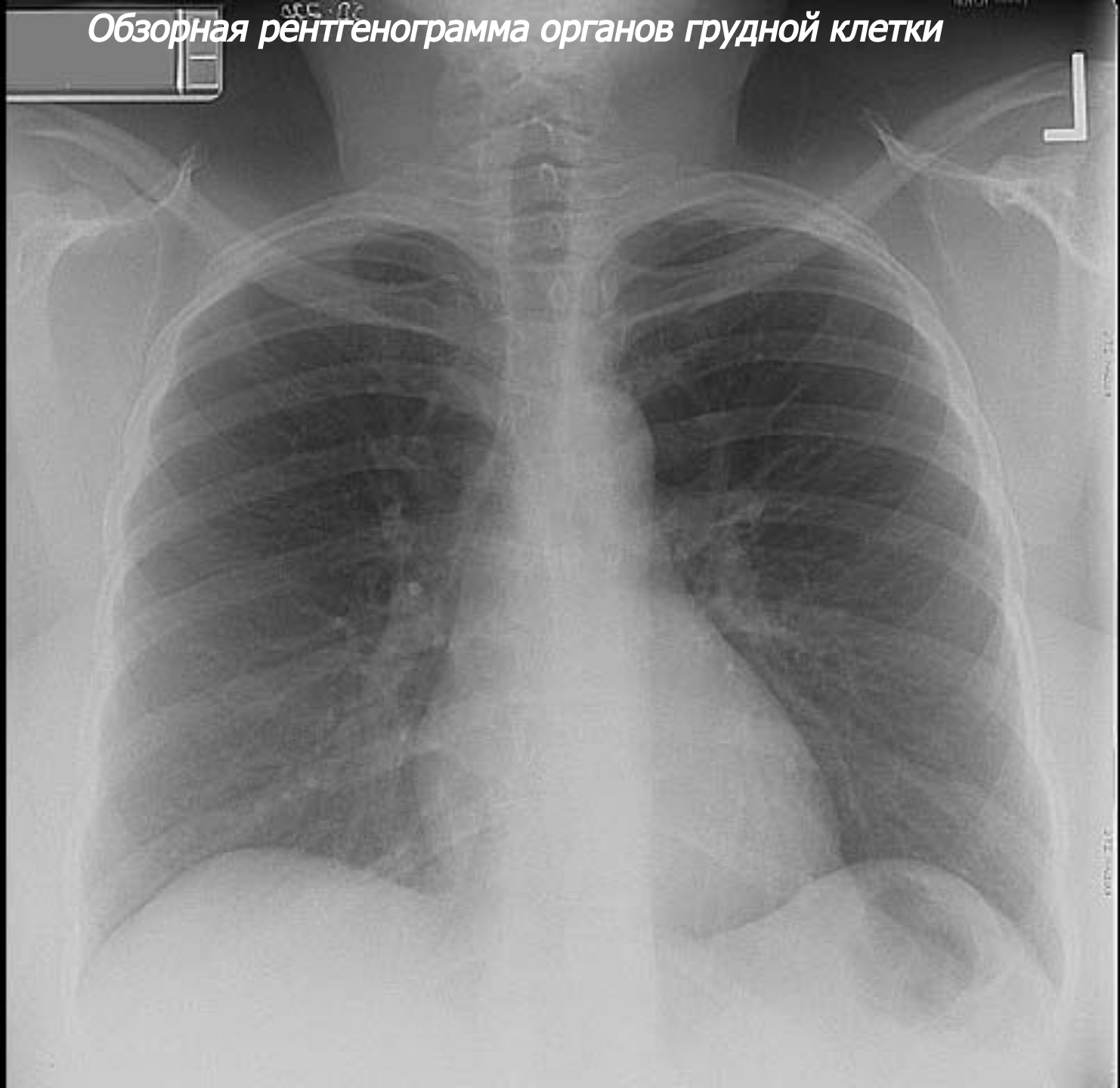
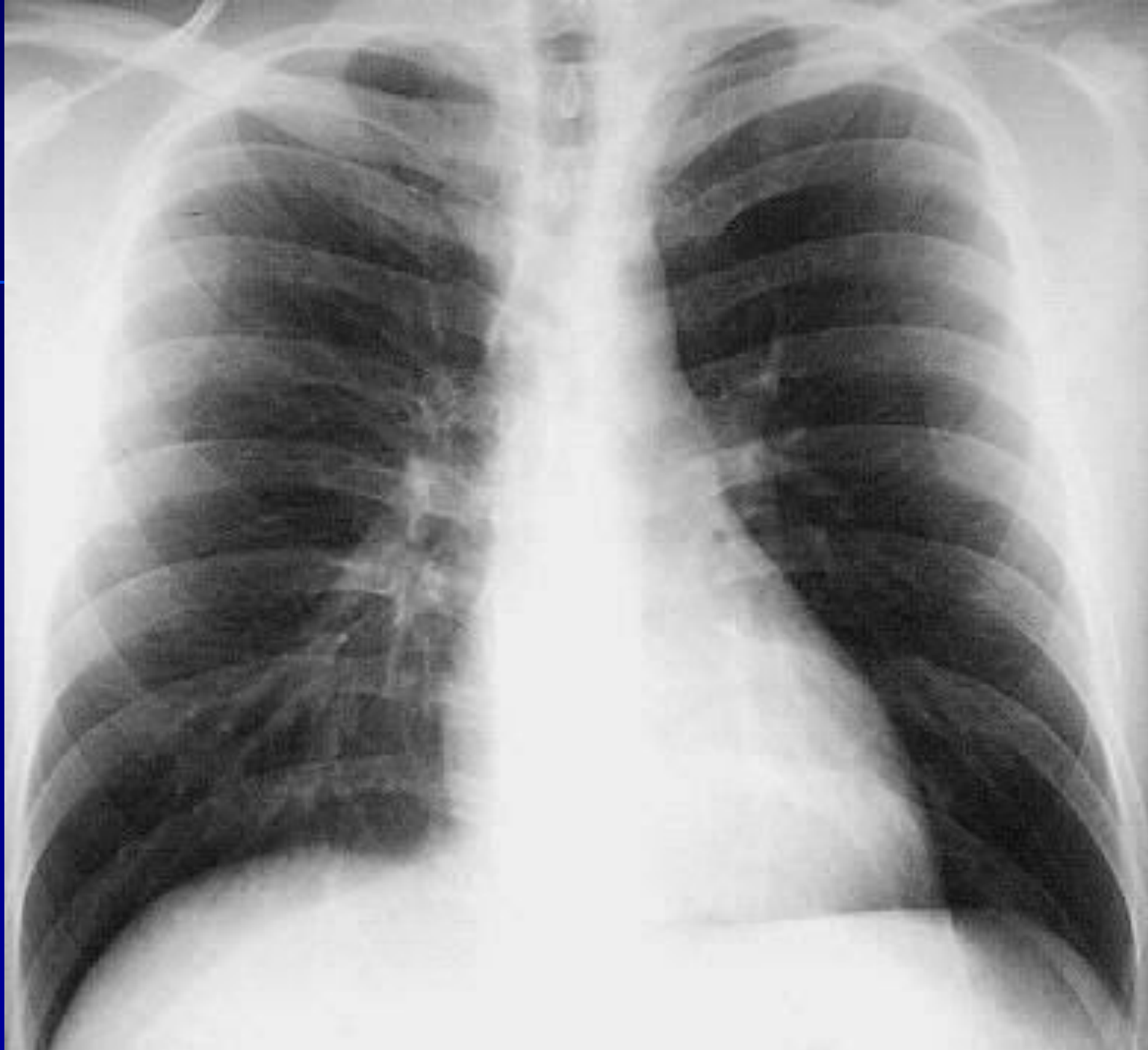
***Рентгеноанатомия
органов грудной
ПОЛОСТИ***

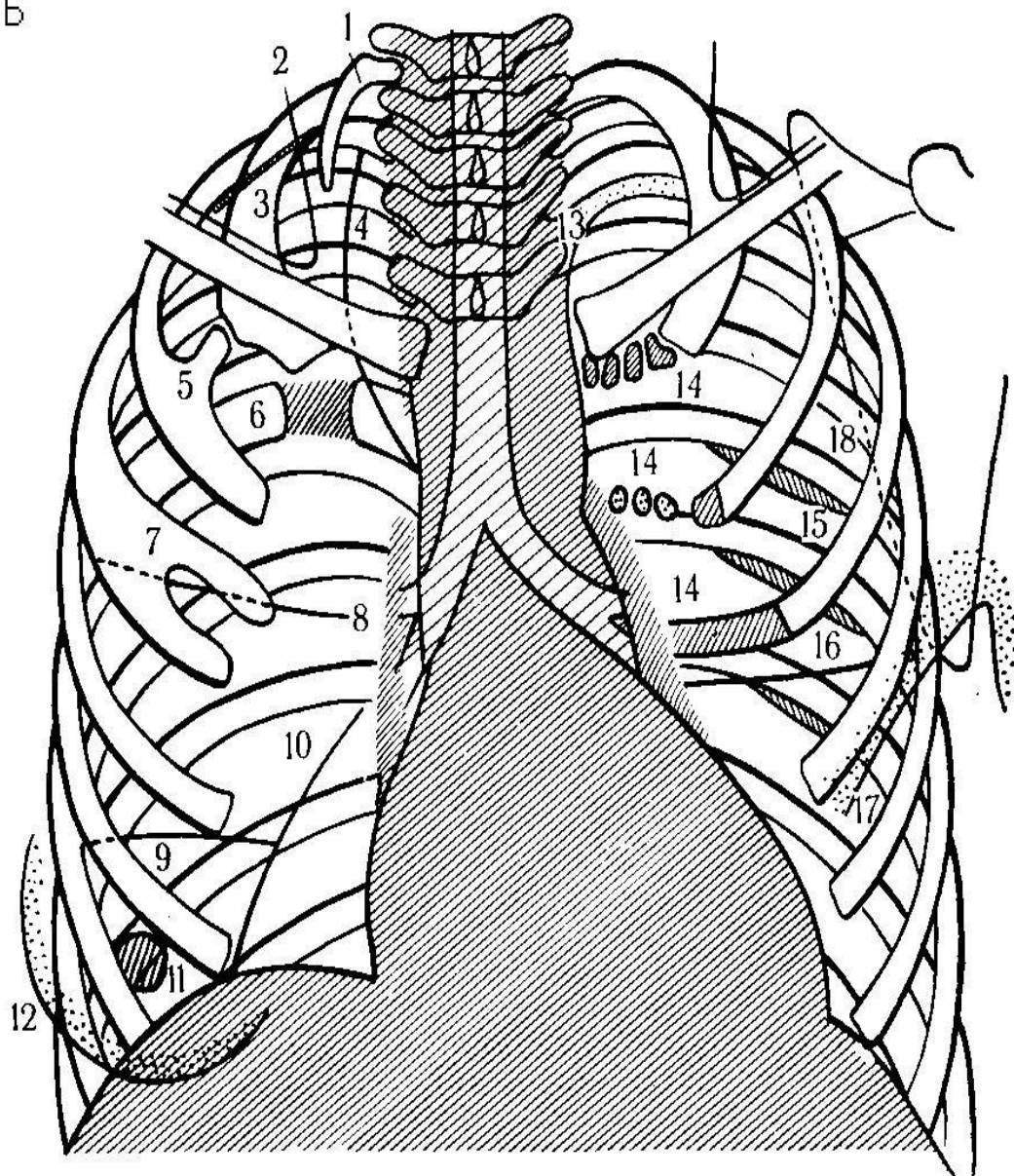
Обзорная рентгенограмма органов грудной клетки





СТРУКТУРЫ, КОТОРЫЕ МОЖНО ПРИНЯТЬ ЗА ПАТОЛОГИЮ:

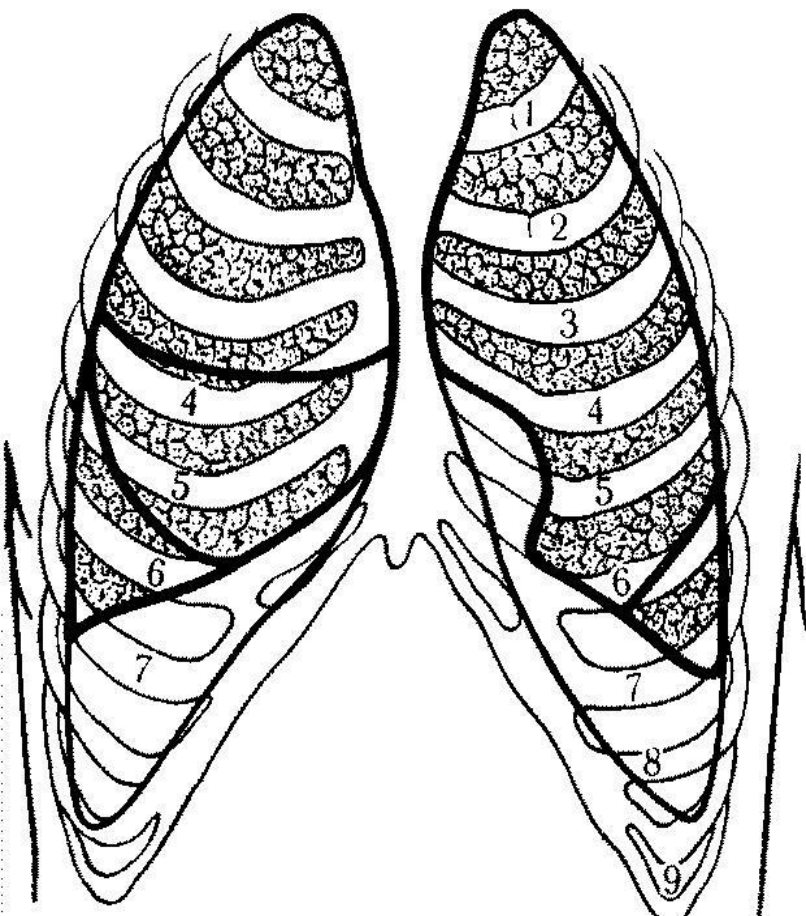
- 1 - шейное ребро
- 2 - грудино-ключично-сосцевидная мышца
- 3 - сопровод. полоски 1-2 ребер
- 4 - доля непарной вены
- 5 - костная перемычка 1-2 ребер
- 6 - плотная перемычка 5-6 ребер
- 7 - раздвоение ребра
- 8 - горизонтальная междолевая щель
- 9 - добавочная щель нижней доли
- 10 - околосердечная доля
- 11 - сосок
- 12 - молочная железа
- 13 - подключичная артерия
- 14 - обызвествление хряща ребер
- 15 - реберный желоб
- 16 - добавочная щель язычковой доли
- 17 - большая грудная мышца
- 18 - лопатка



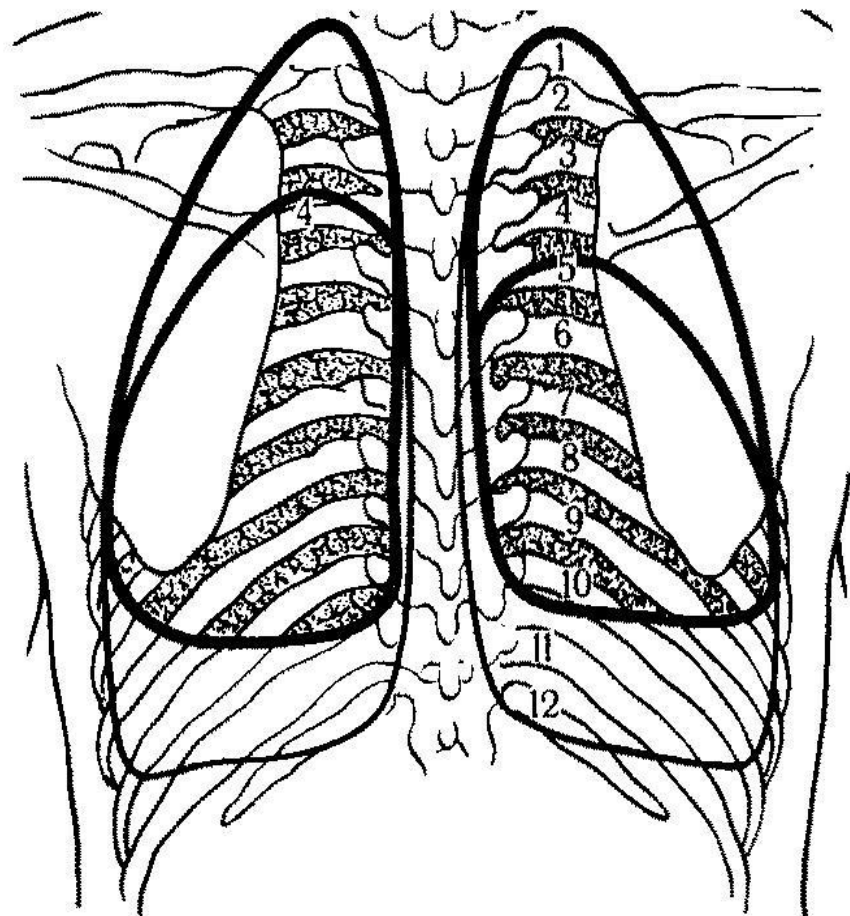
Топография долей легких

ТОПОГРАФИЯ ДОЛЕЙ ЛЕГКИХ

прямая передняя проекция



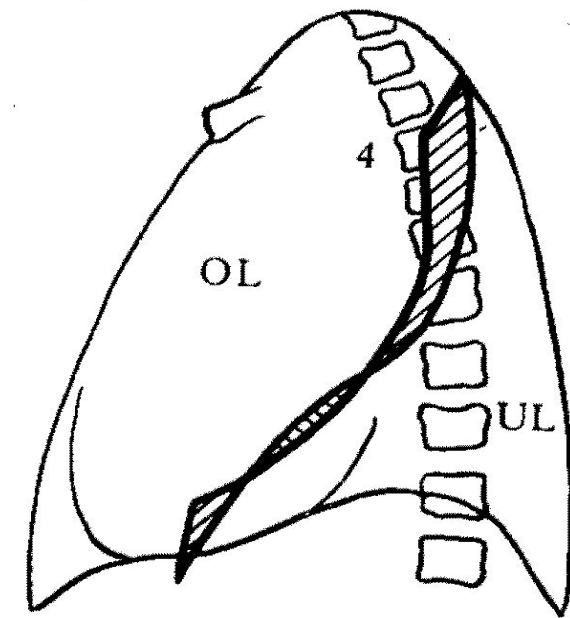
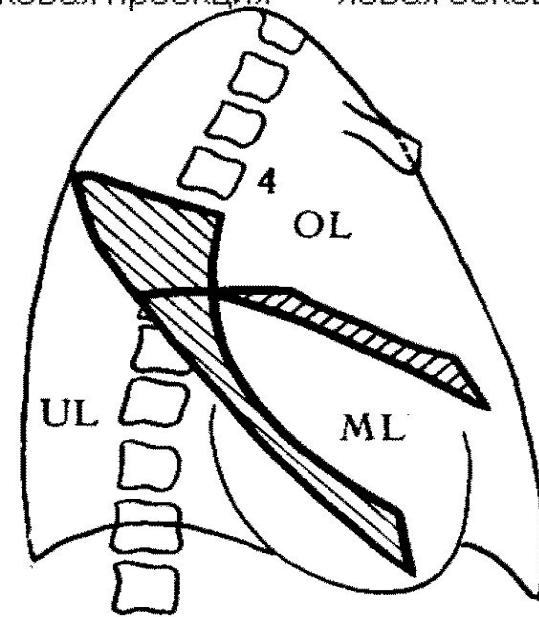
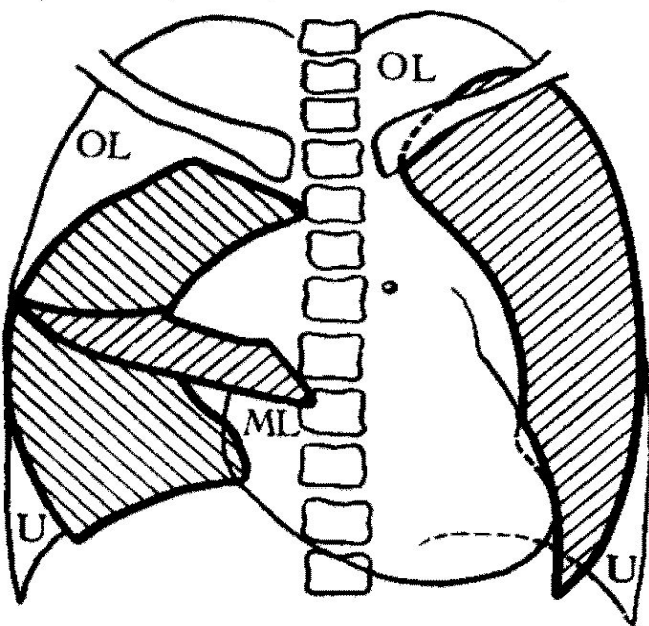
прямая задняя проекция



прямая проекция

правая боковая проекция

левая боковая проекция



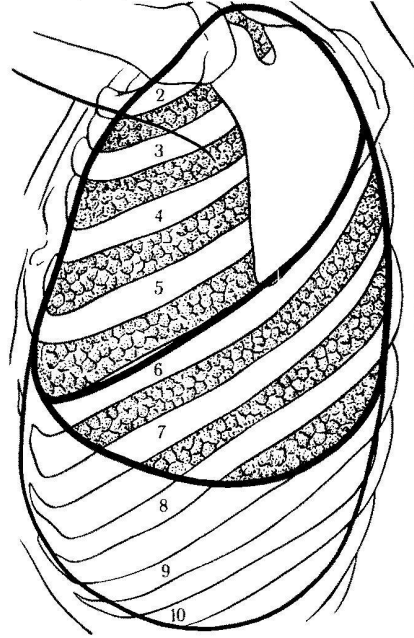
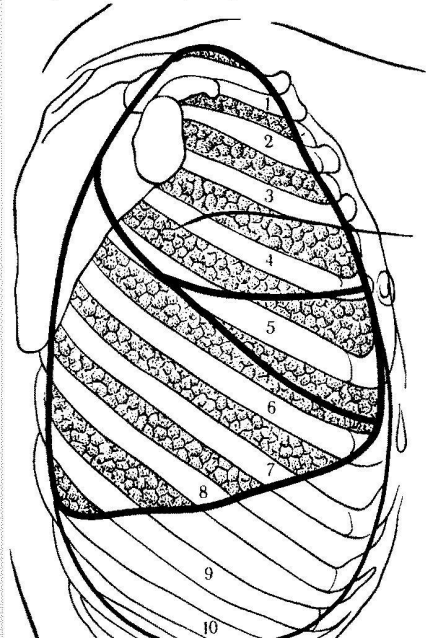
ПРОЕКЦИИ МЕЖДОЛЕВЫХ ЩЕЛЕЙ

OL - верхняя доля, UL - нижняя доля, ML - средняя доля

OL - верхняя доля, UL - нижняя доля, ML - средняя доля

правая боковая проекция

левая боковая проекция

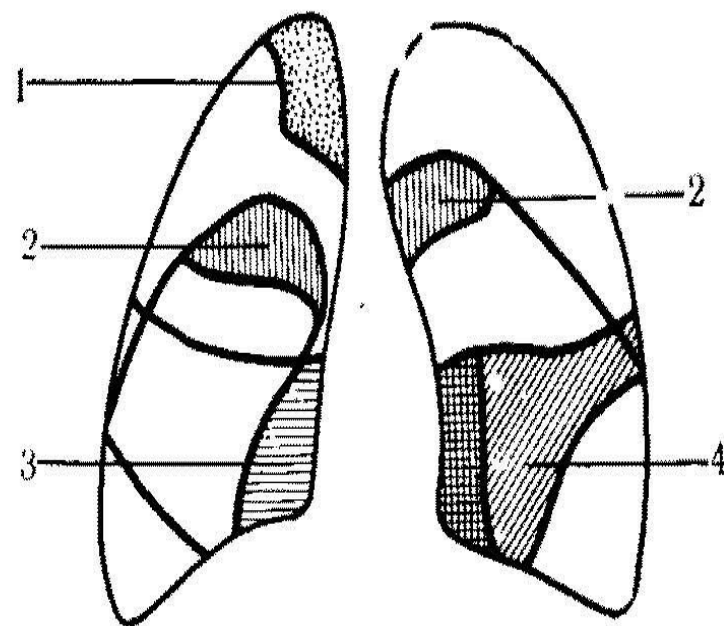
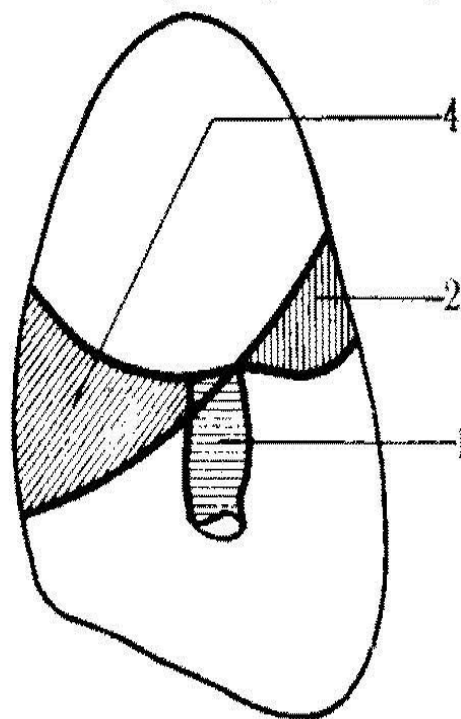
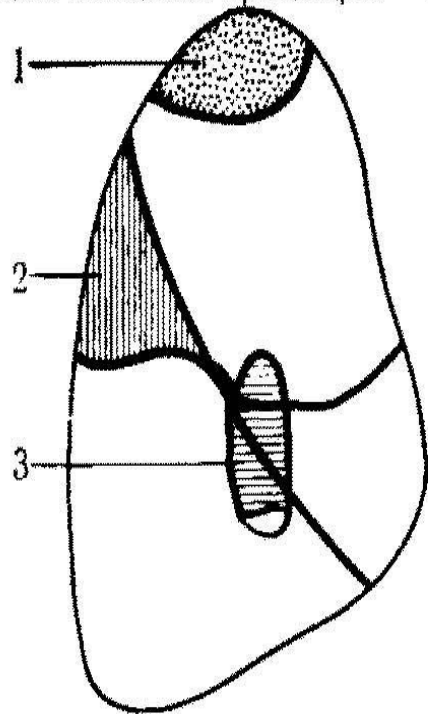


ДОБАВОЧНЫЕ ДОЛИ ЛЕГКИХ

правая боковая проекция

левая боковая проекция

прямая передняя проекция

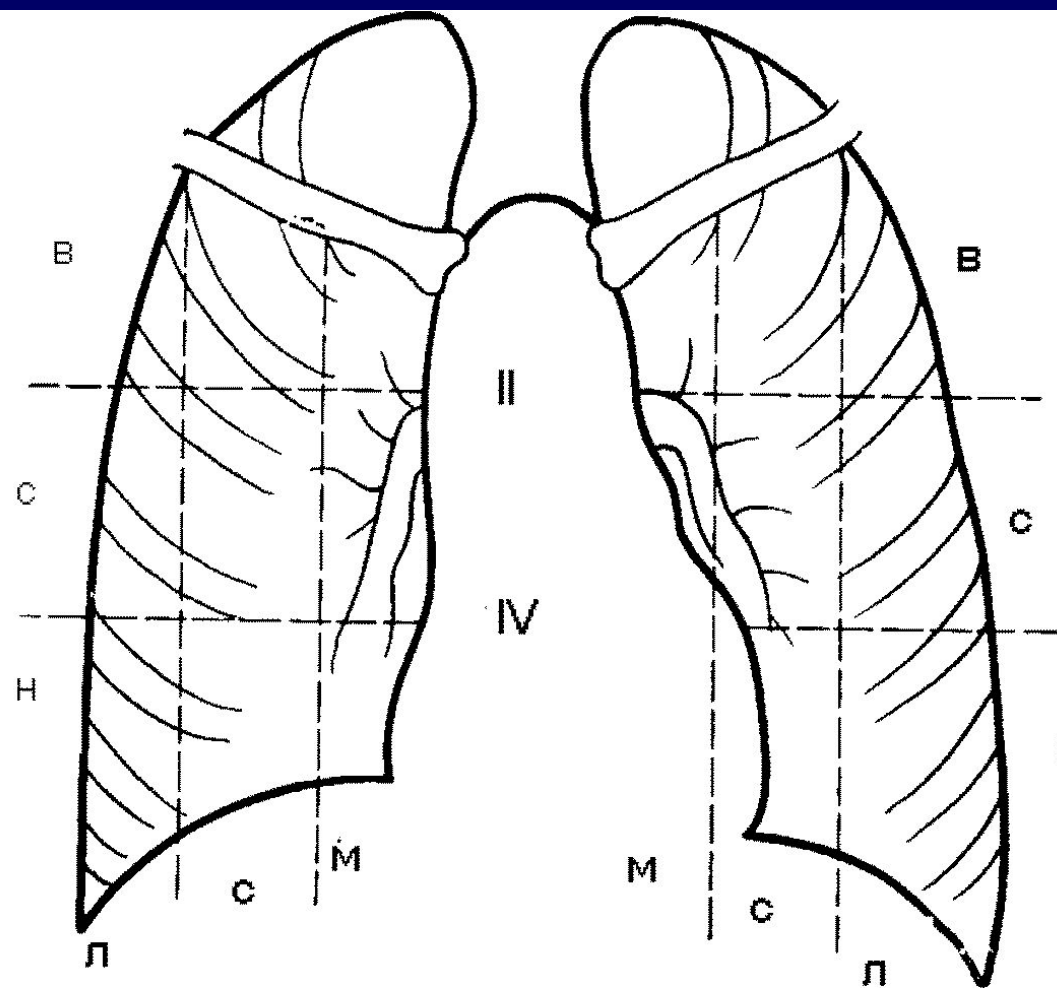


1 - доля непарной вены; 2 - задняя доля; 3 - околосердечная доля; 4 - язычковая доля

ДЕЛЕНИЕ ЛЕГОЧНЫХ ПОЛЕЙ

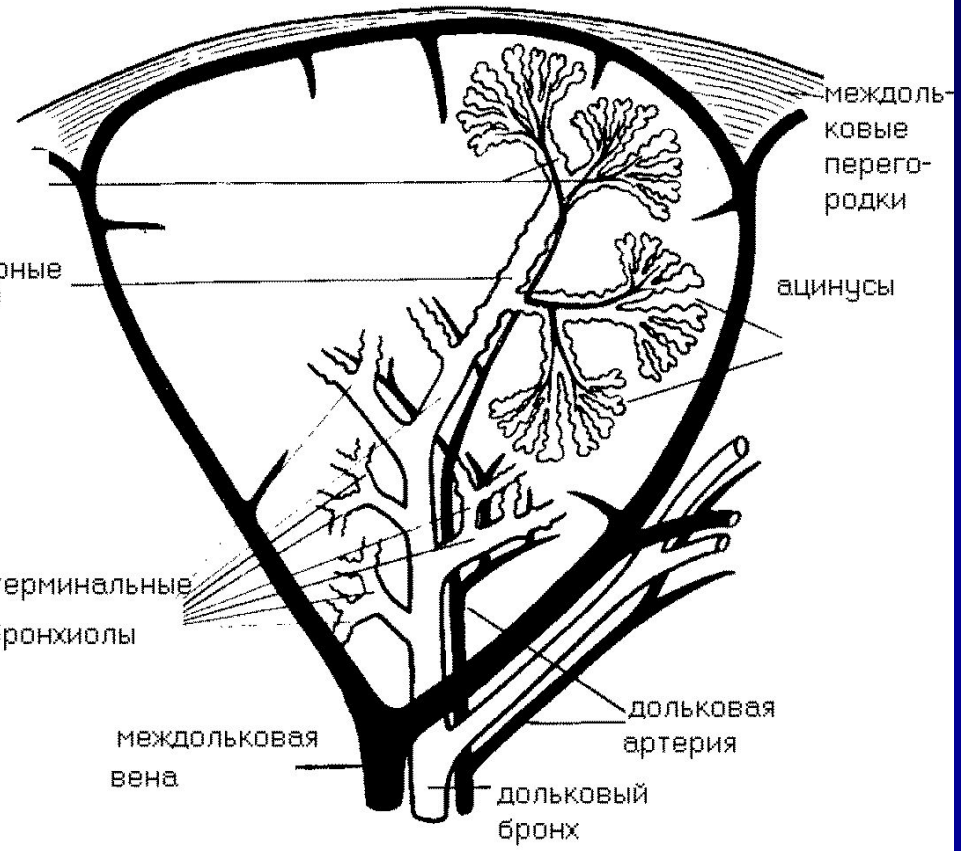
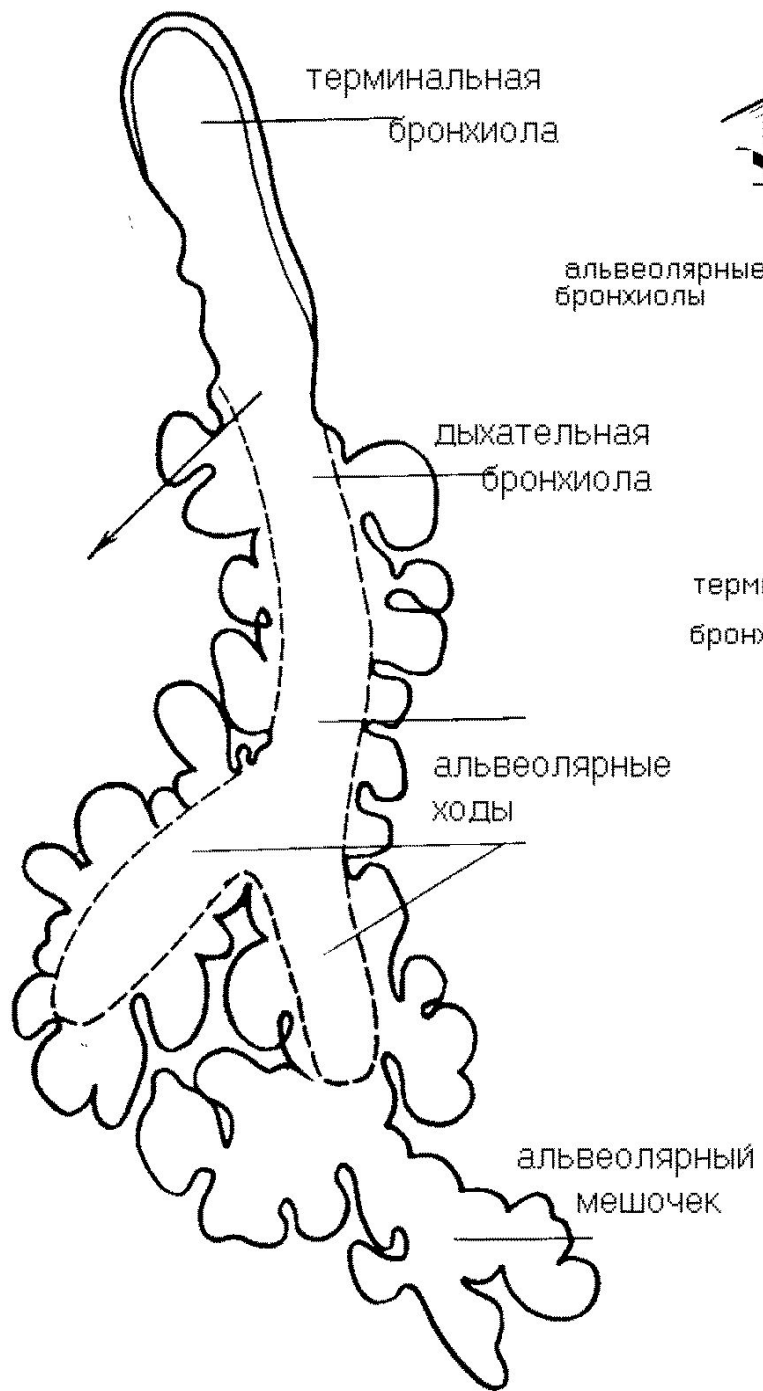
В - верхний пояс
С - средний пояс
Н - нижний пояс

М - медиальная зона
С - средняя зона
Л - латеральная зона

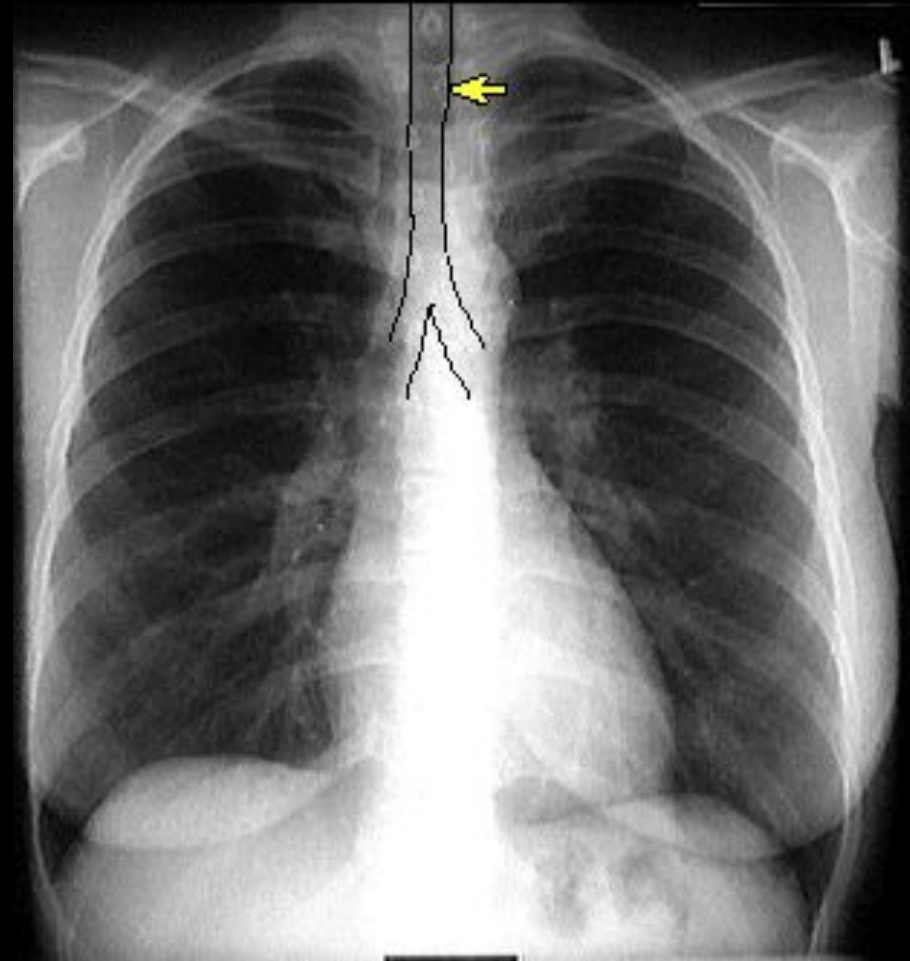
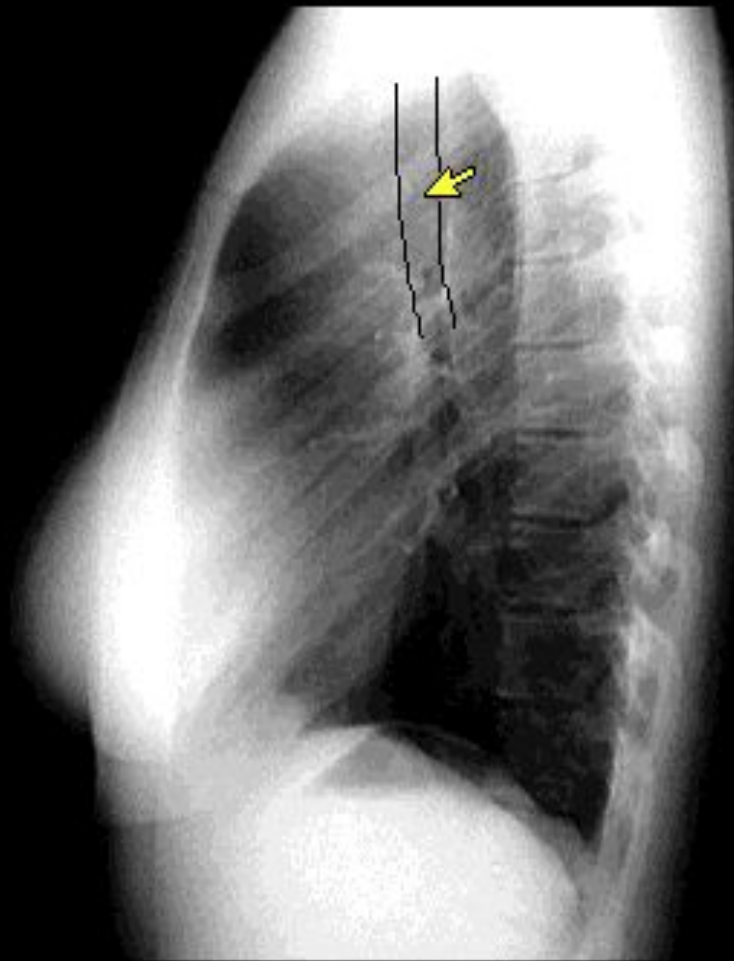


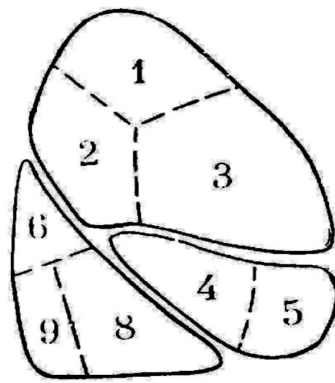
Строение дыхательного дерева

Строение легочной доли

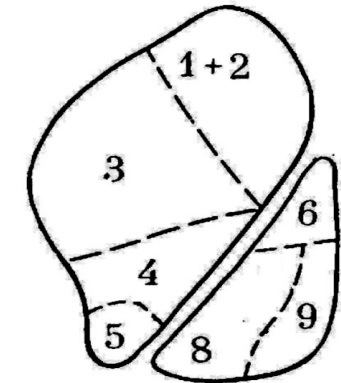
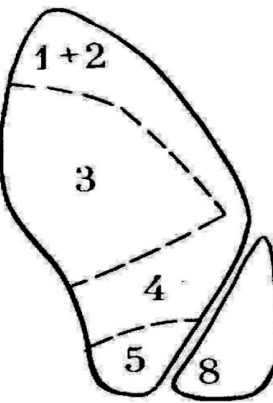
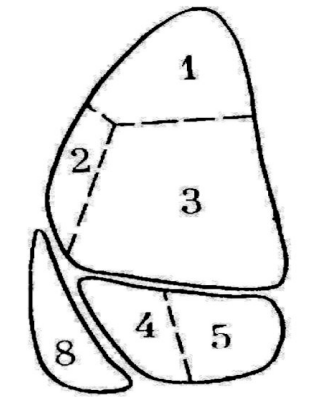


Трахея и бронхи

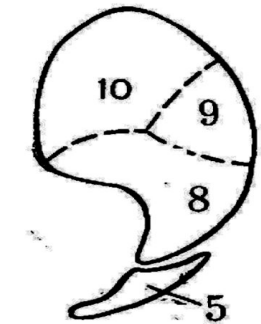
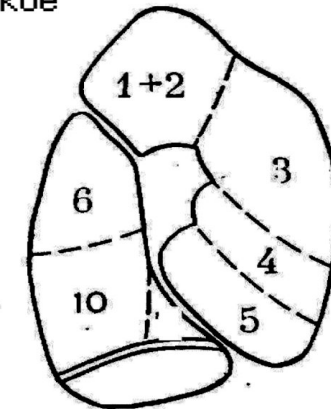
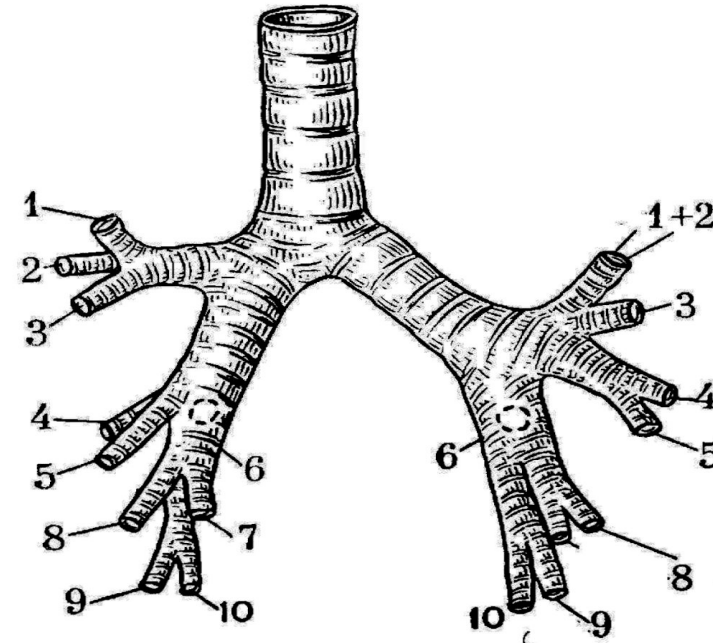
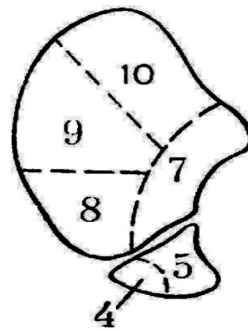
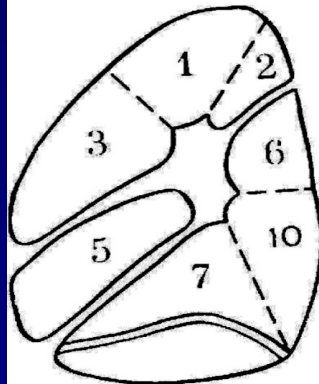




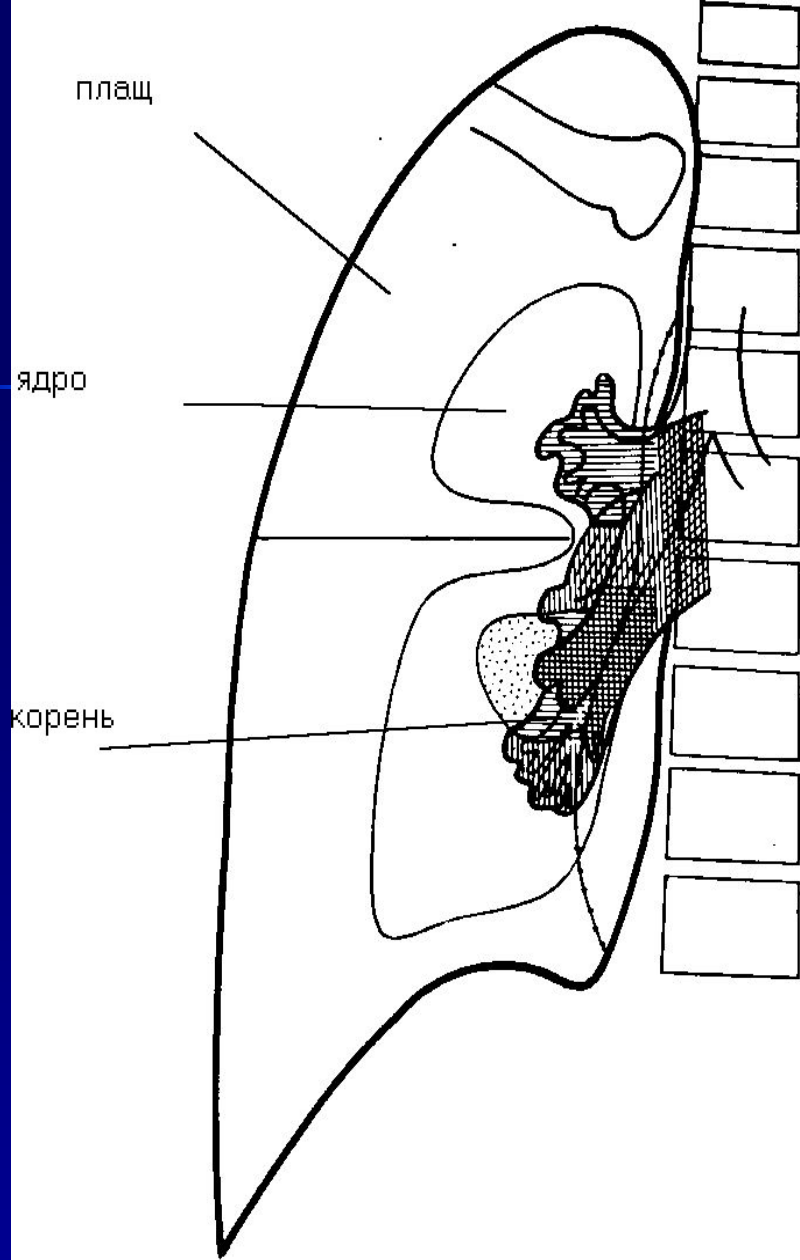
правое легкое



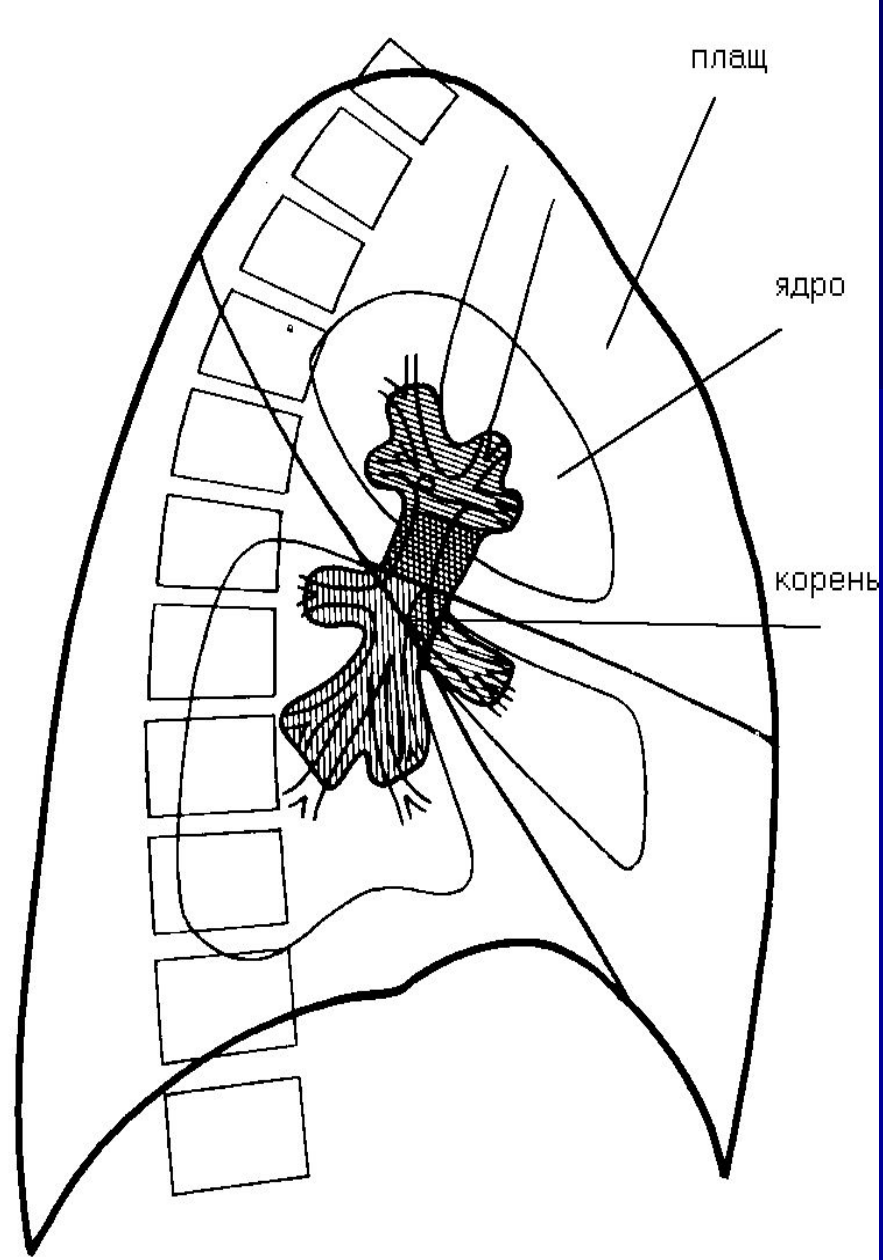
левое легкое



1 - верхушечный; 2 - задний; (1-2 - верхушечно-задний слева); 3 - передний;
 4 - наружный (верхнеязычковый слева); 5 - внутренний (нижнеязычковый слева);
 6 - верхнебазальный; 7 - внутреннебазальный (слева нет); 8 - переднебазальный;
 9 - наружнобазальный; 10 - заднебазальный



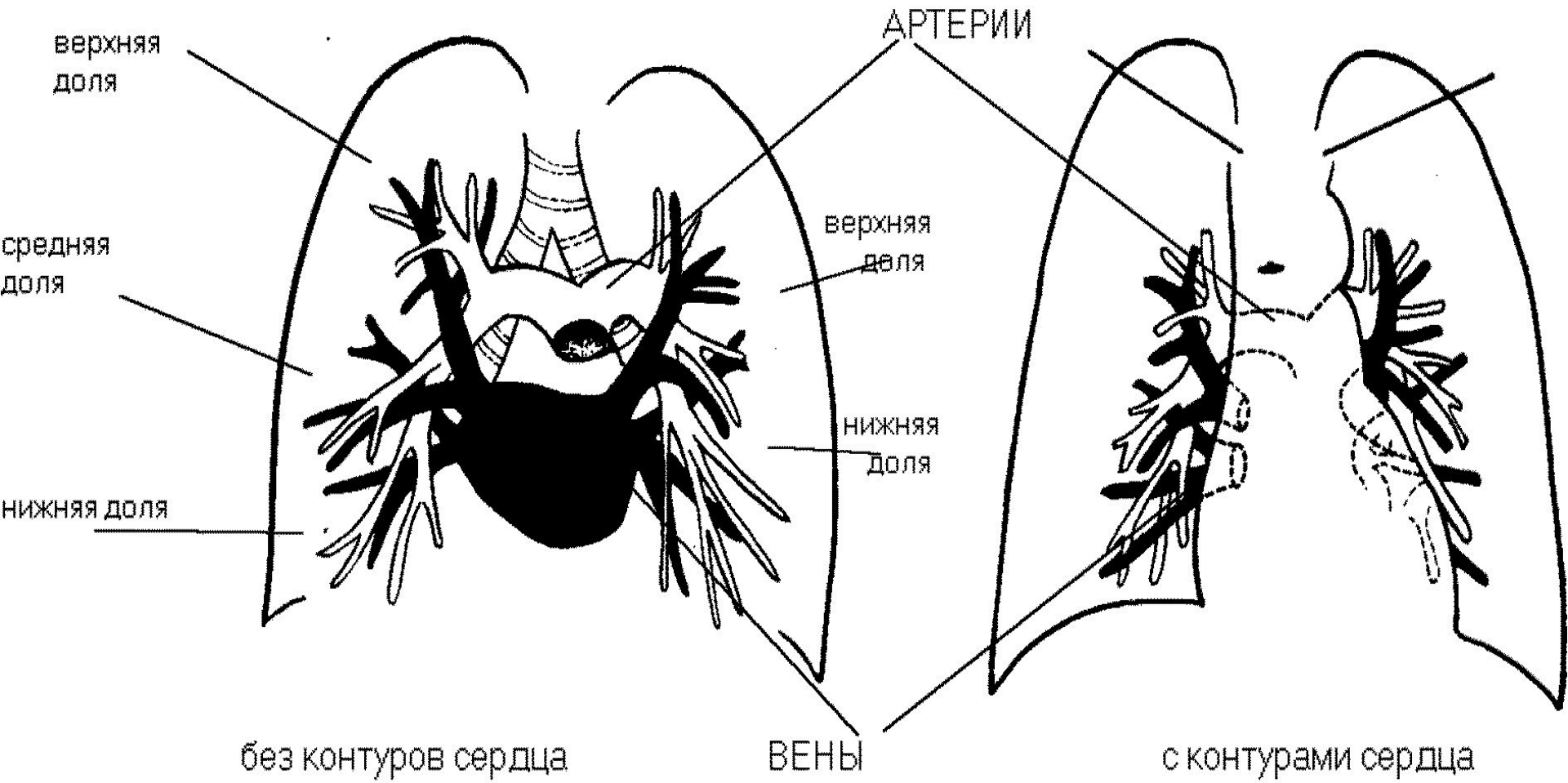
прямая проекция



правая боковая проекция

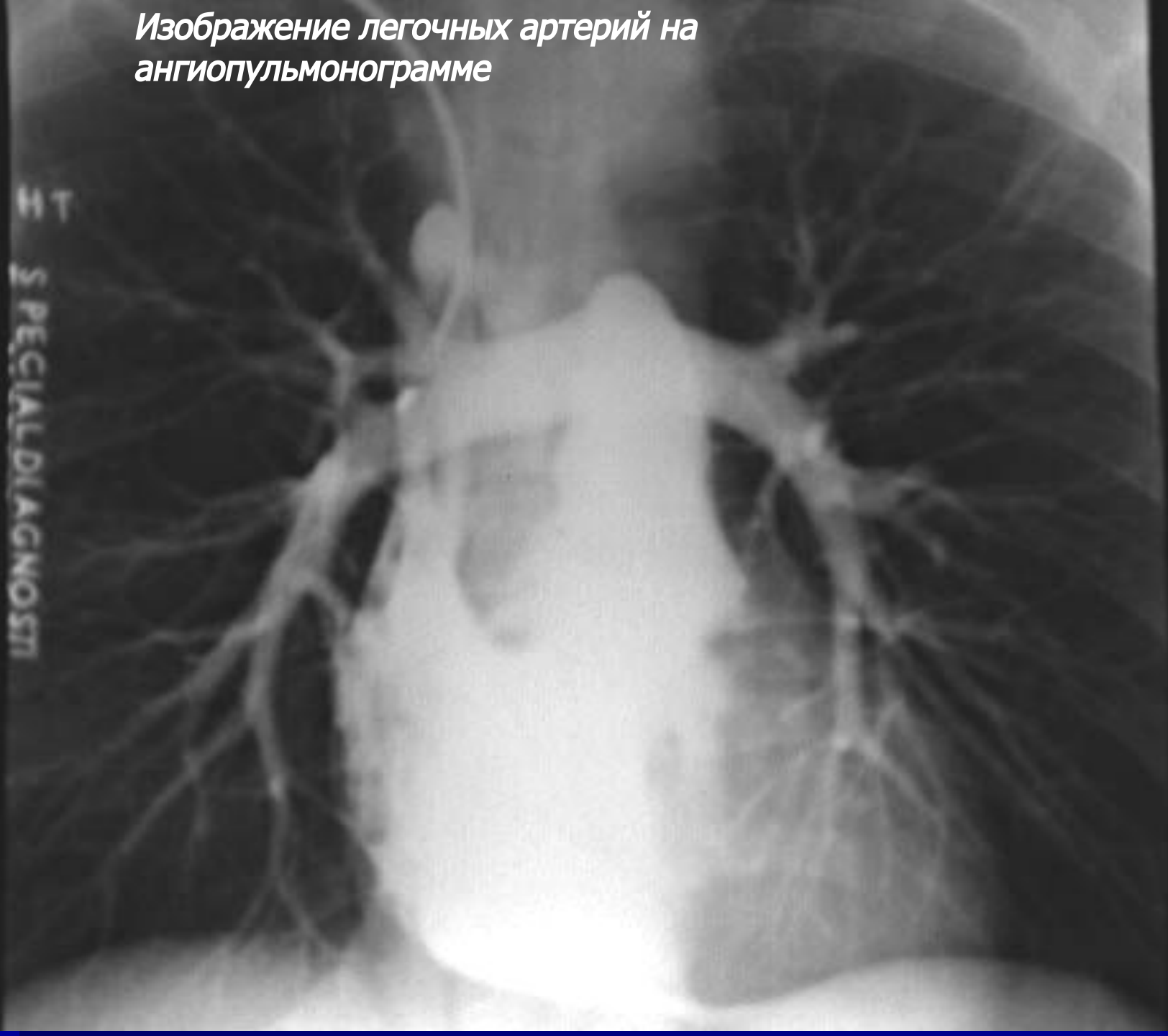ДЕЛЕНИЕ ЛЕГКОГО НА КОРНЕВОЙ, ЯДЕРНЫЙ И ПЛАЩЕВОЙ ОТДЕЛЫ

СХЕМА ЛЕГОЧНЫХ АРТЕРИЙ И ВЕН

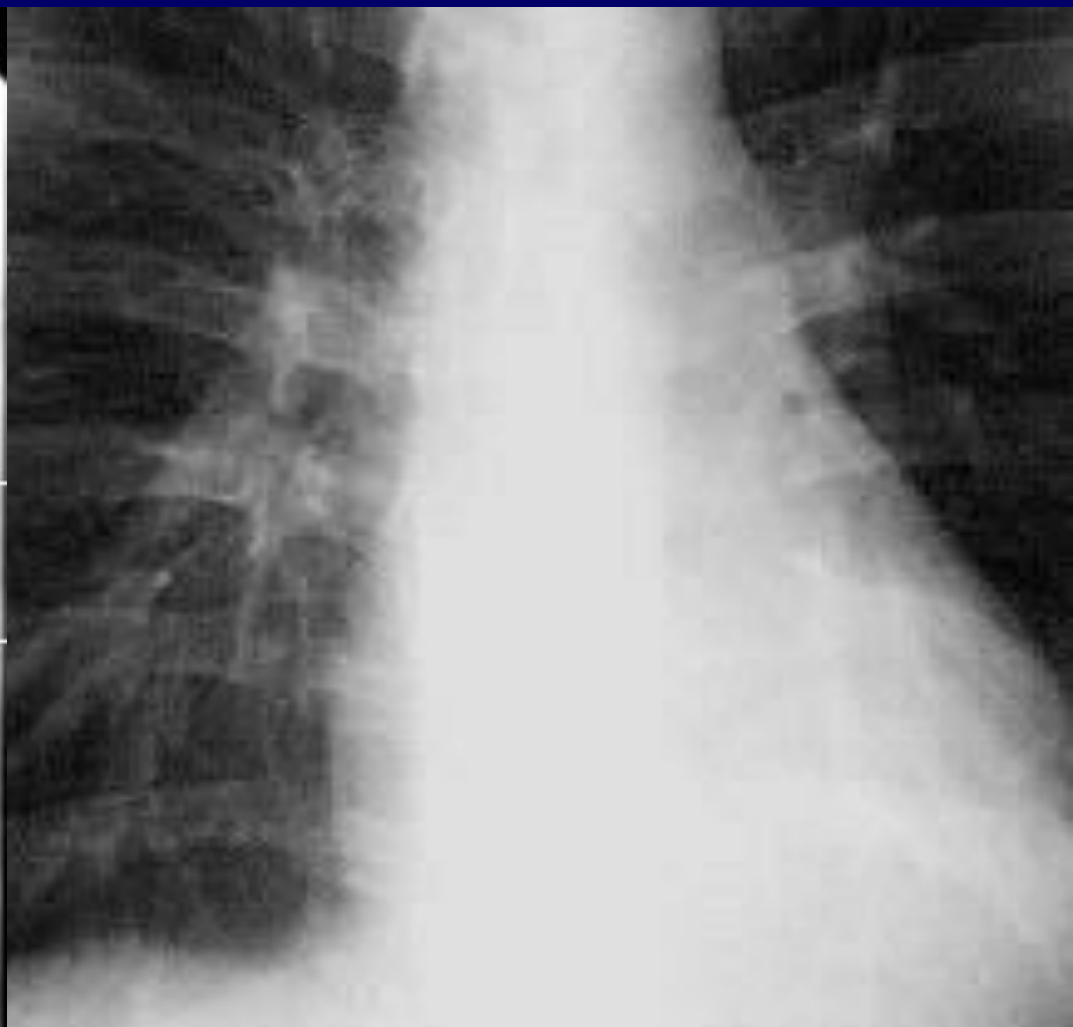
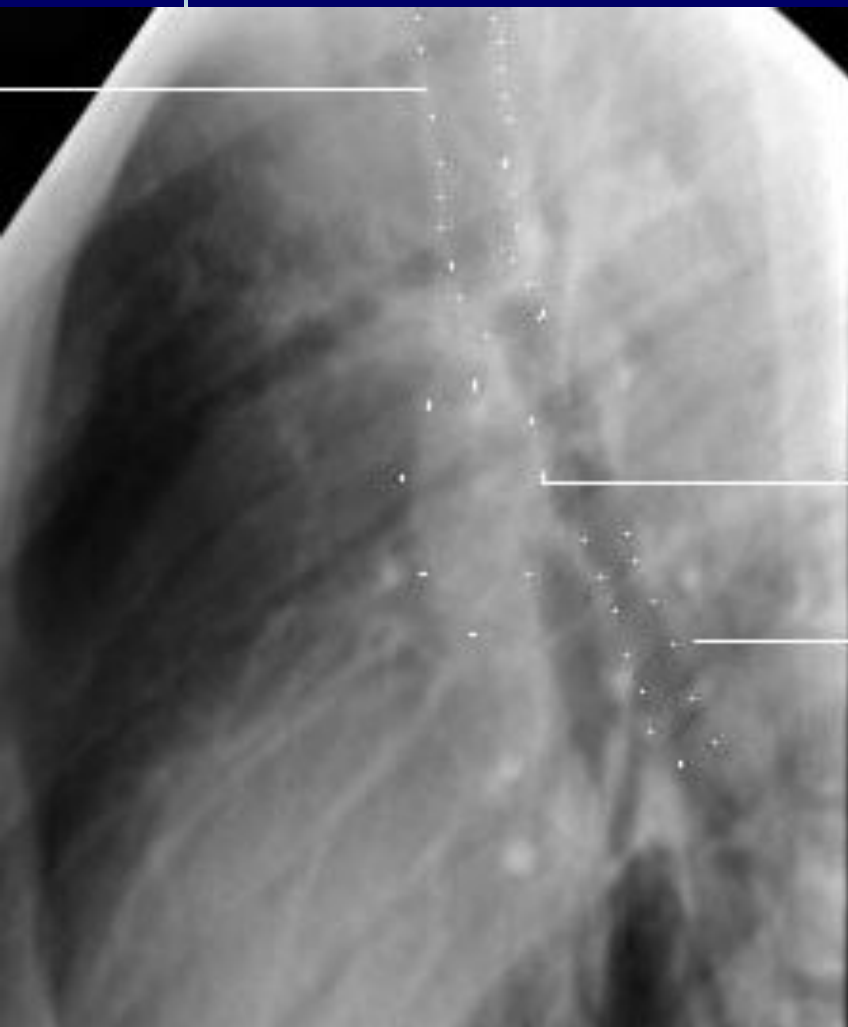


Изображение легочных артерий на ангиопульмонограмме

—
SPECIALDIAGNOSTI



Изображение корней легких



Изображение легочного рисунка

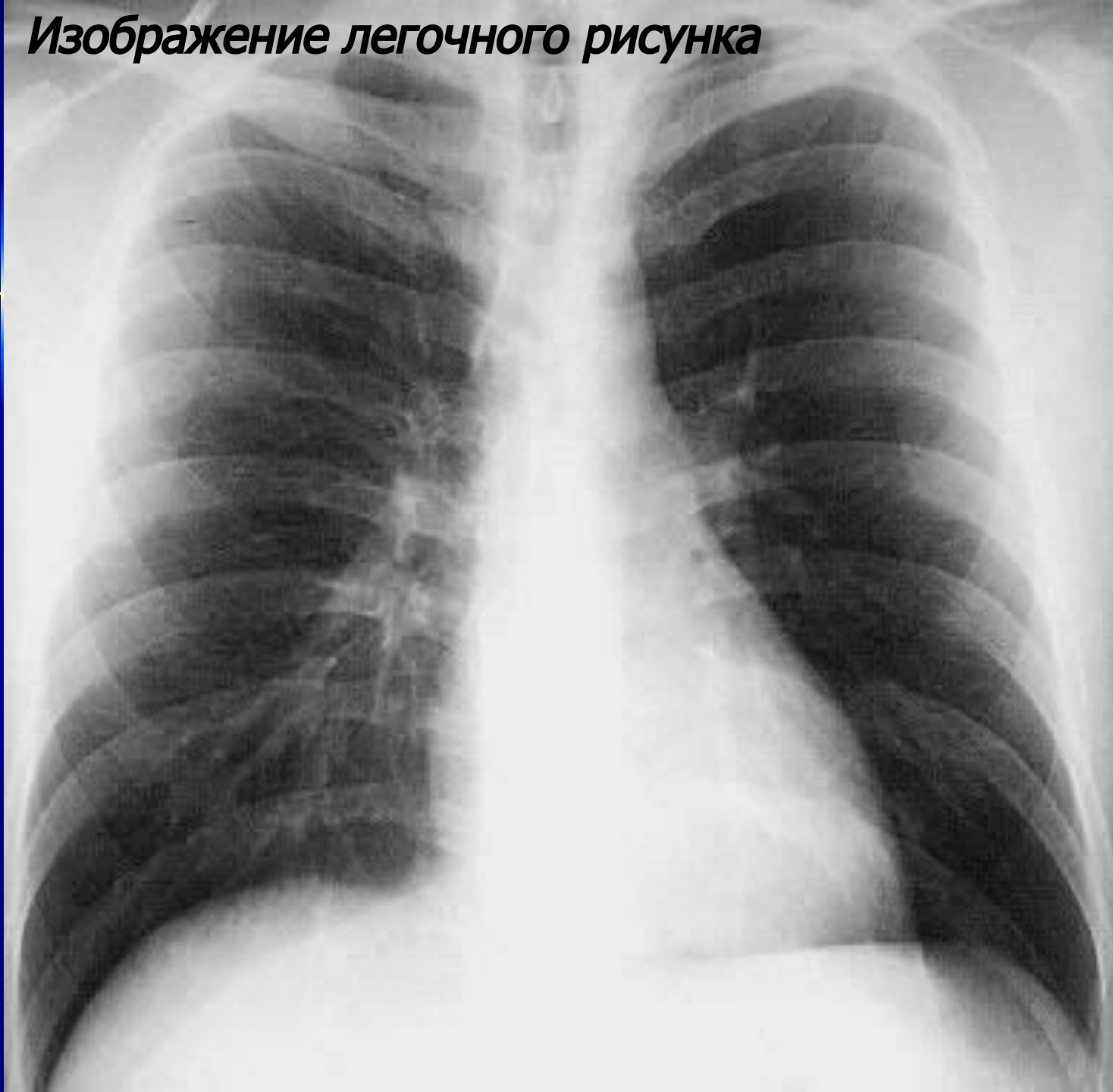

СХЕМА ЛИМФАТИЧЕСКИХ УЗЛОВ СРЕДОСТЕНИЯ

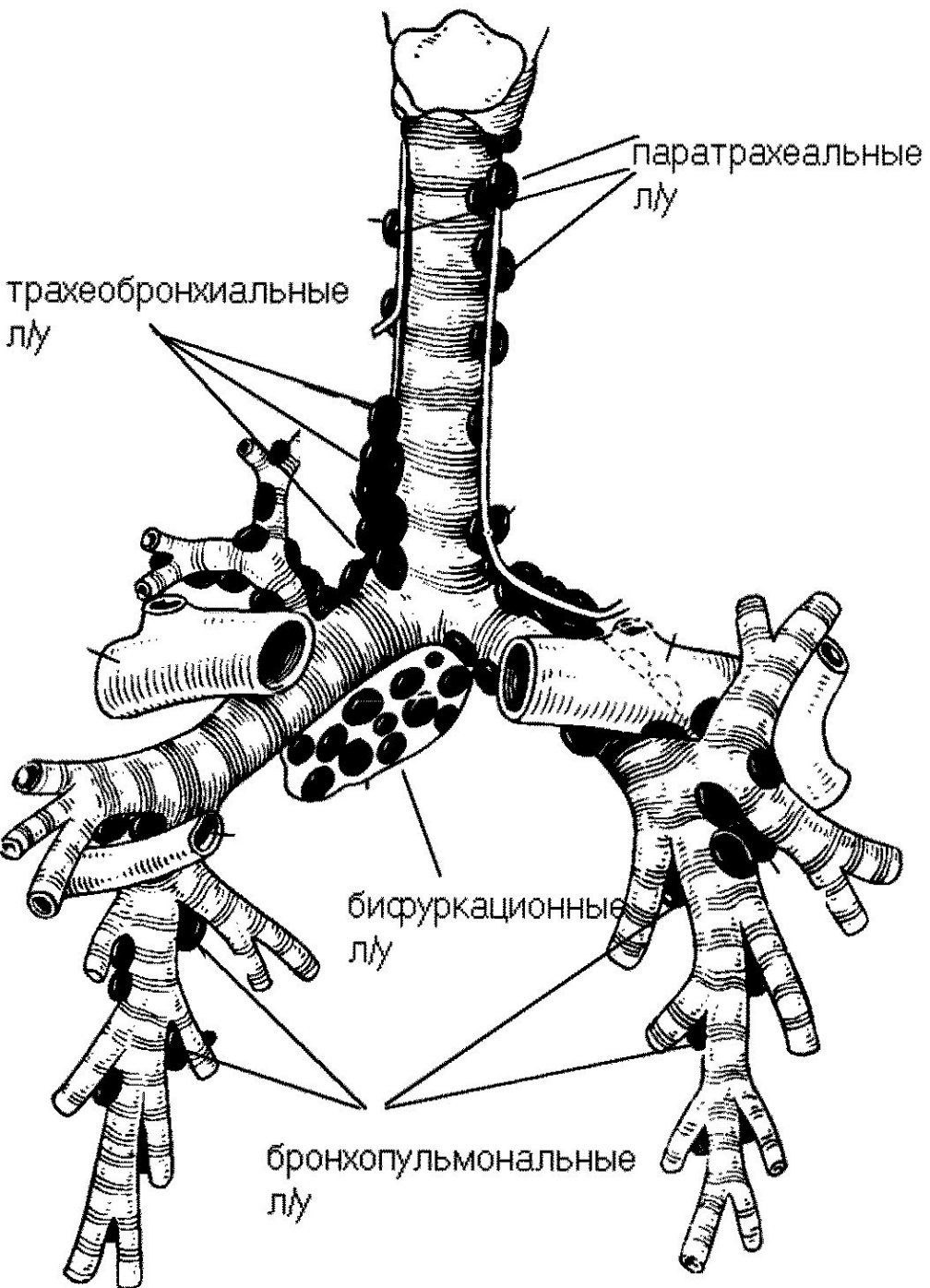
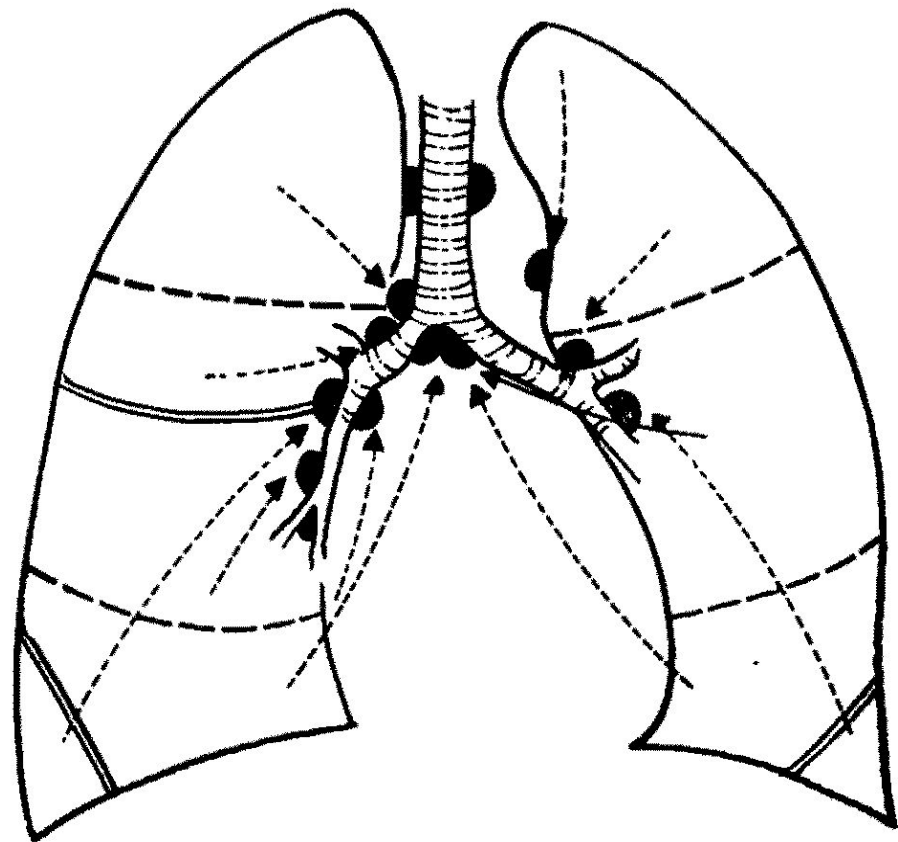
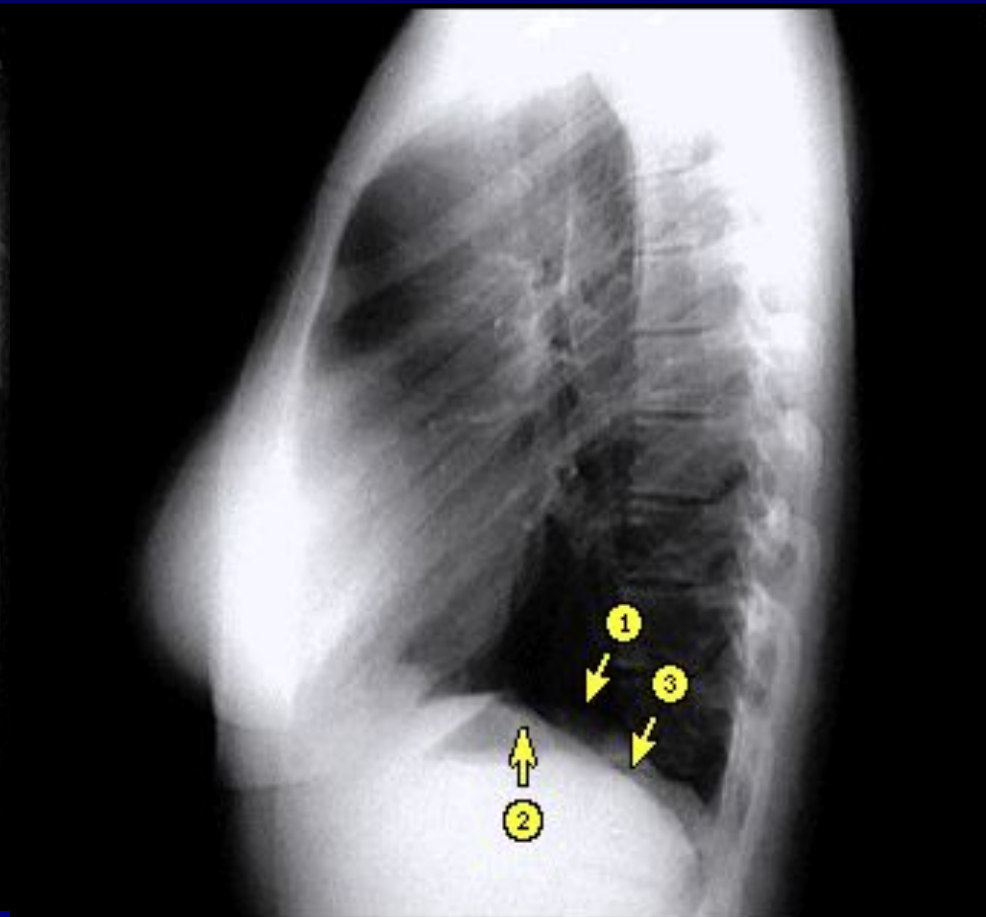
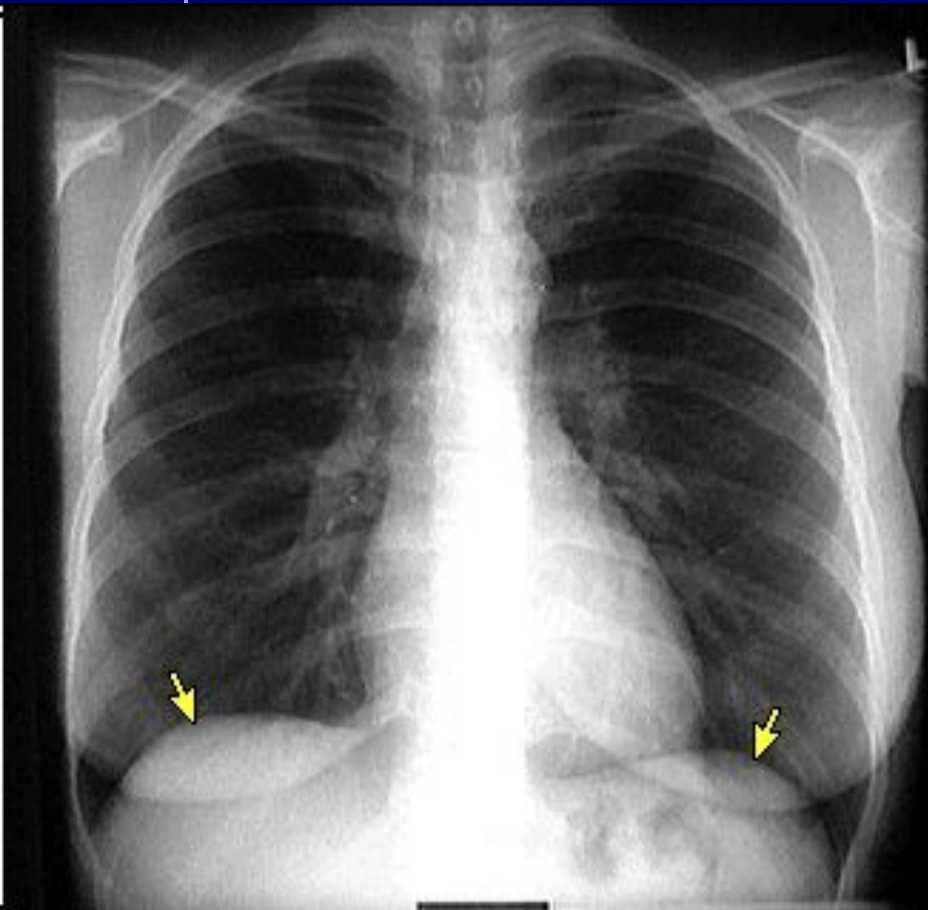


СХЕМА ЛИМФООТТОКА В ЛЕГКИХ



Диафрагма и синусы



*Рентгеноанатомия боковой
рентгенограммы органов грудной
клетки*

