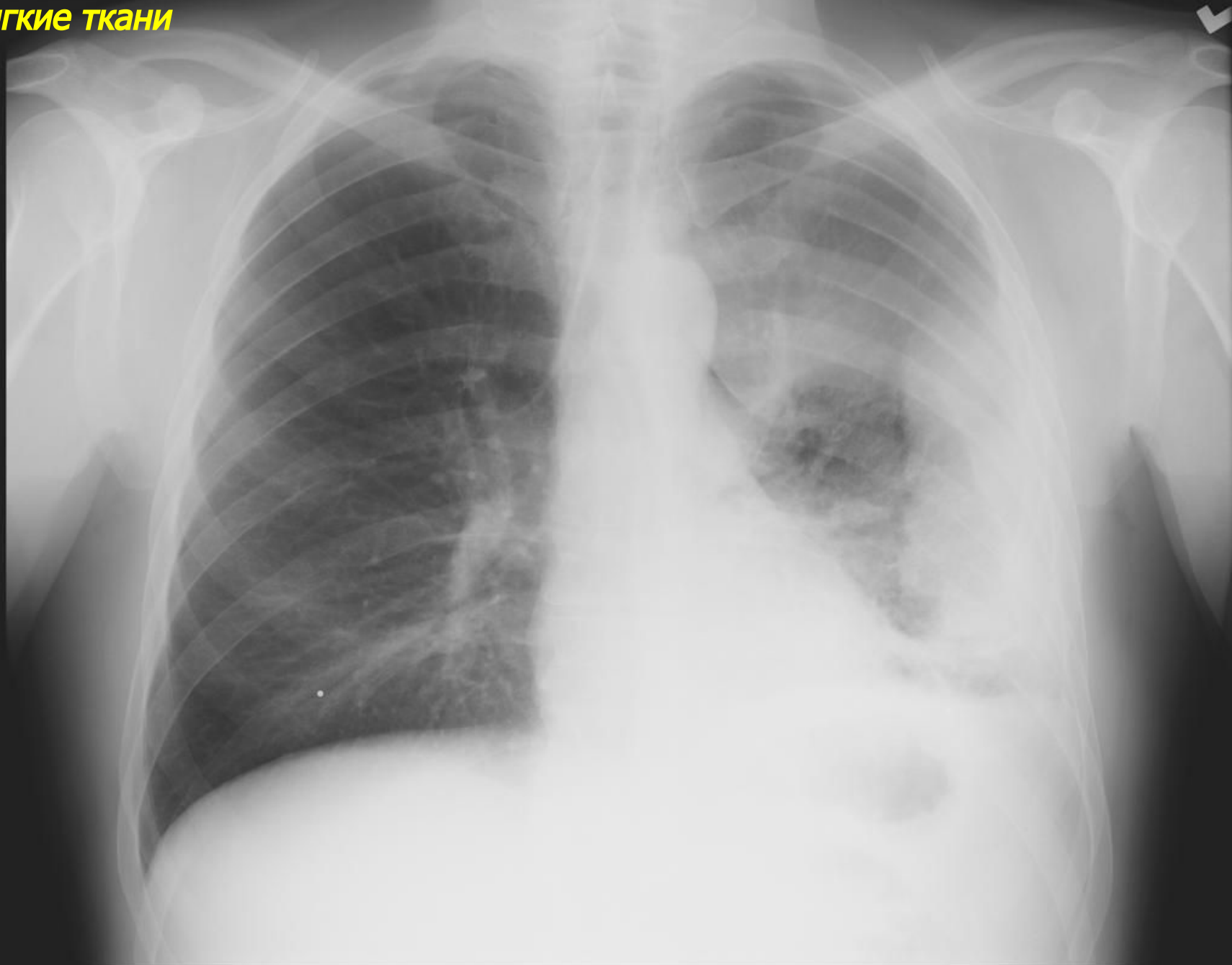


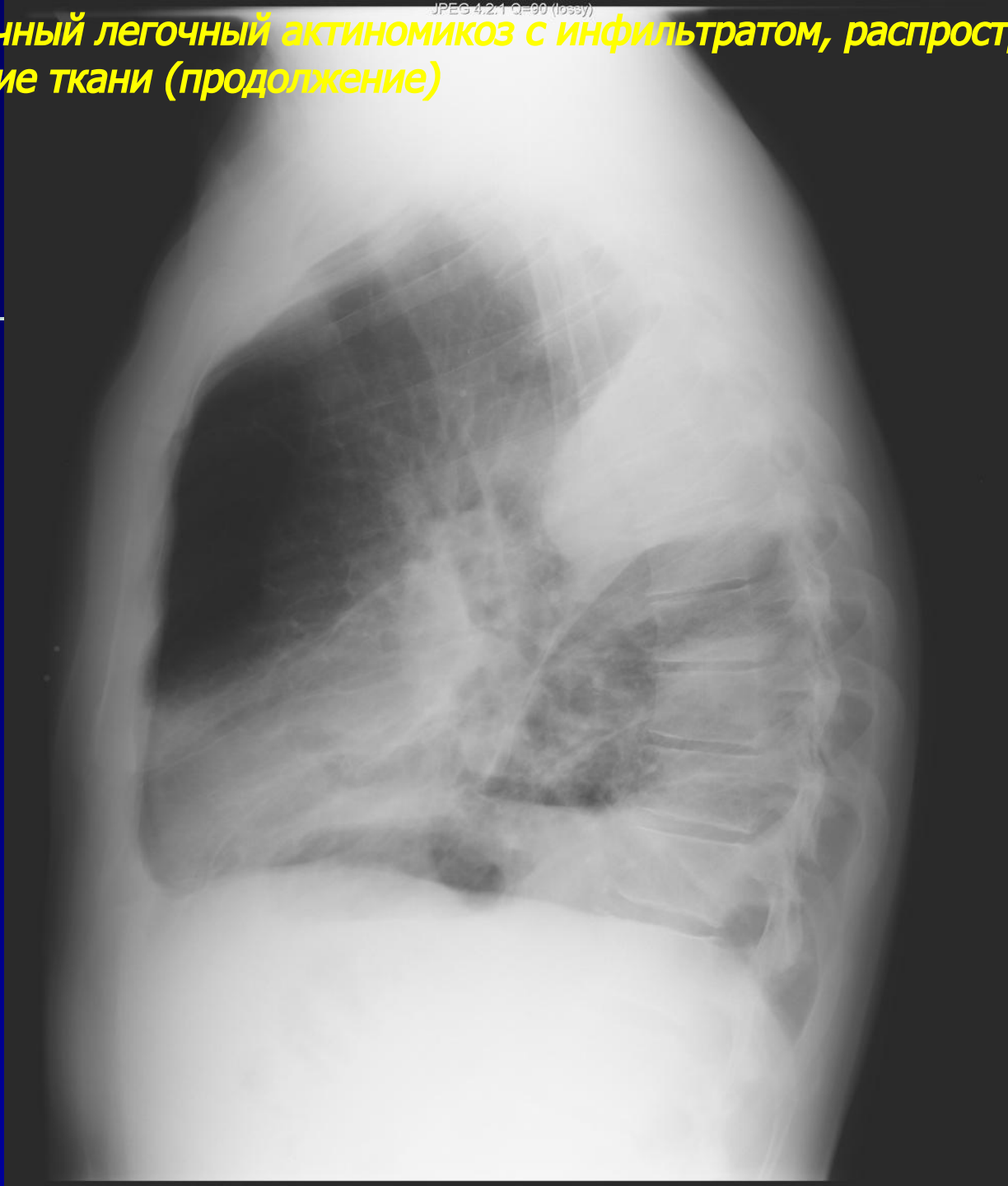
***Рентгенодиагностика
грибковых и
паразитарных
заболеваний легких***

АКТИНОМИКОЗ ЛЕГКИХ

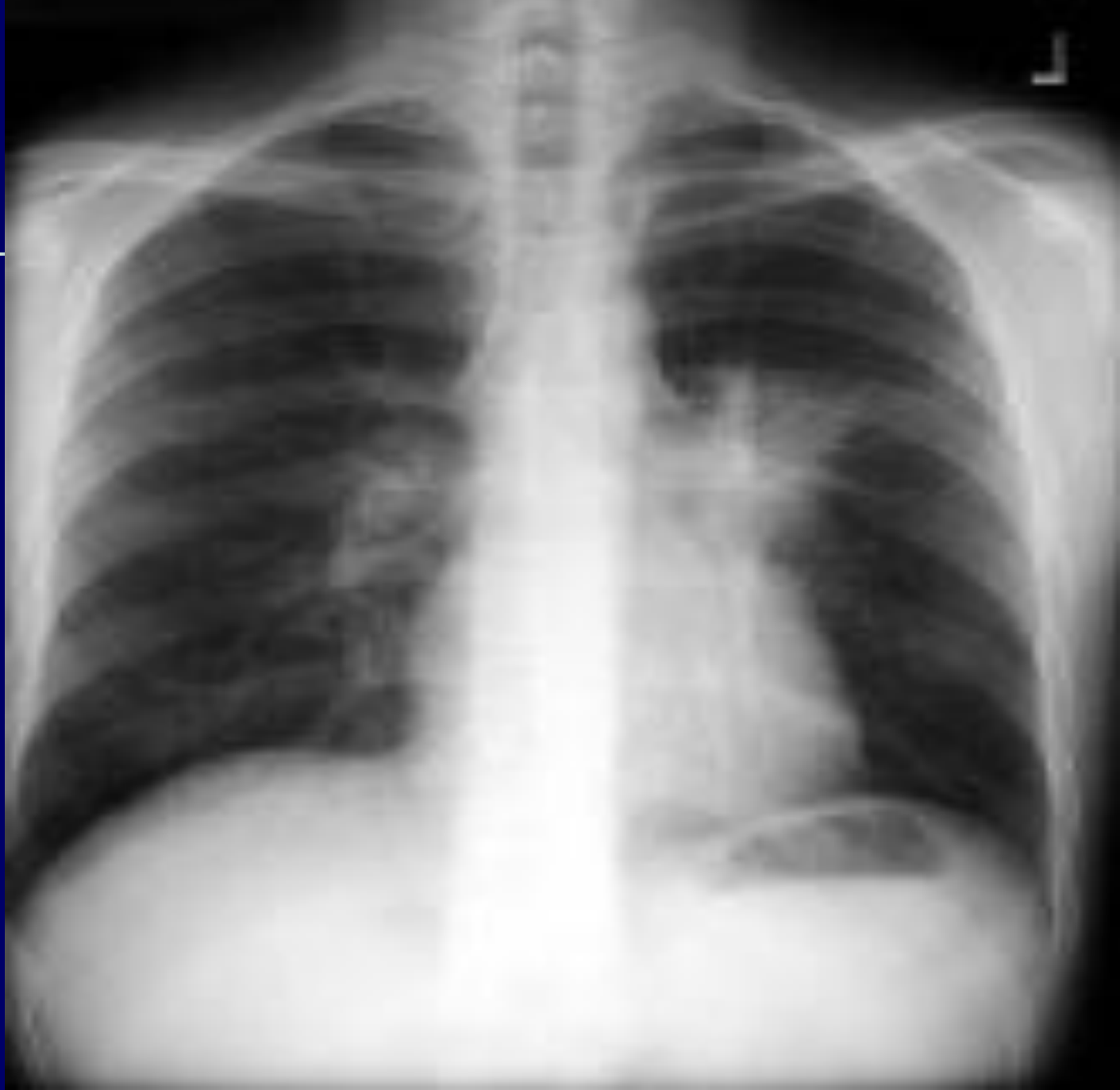Первичный легочный актиномикоз с инфильтратом, распространением на плевру и в мягкие ткани



Первичный легочный актиномикоз с инфильтратом, распространением на плевру и в мягкие ткани (продолжение)

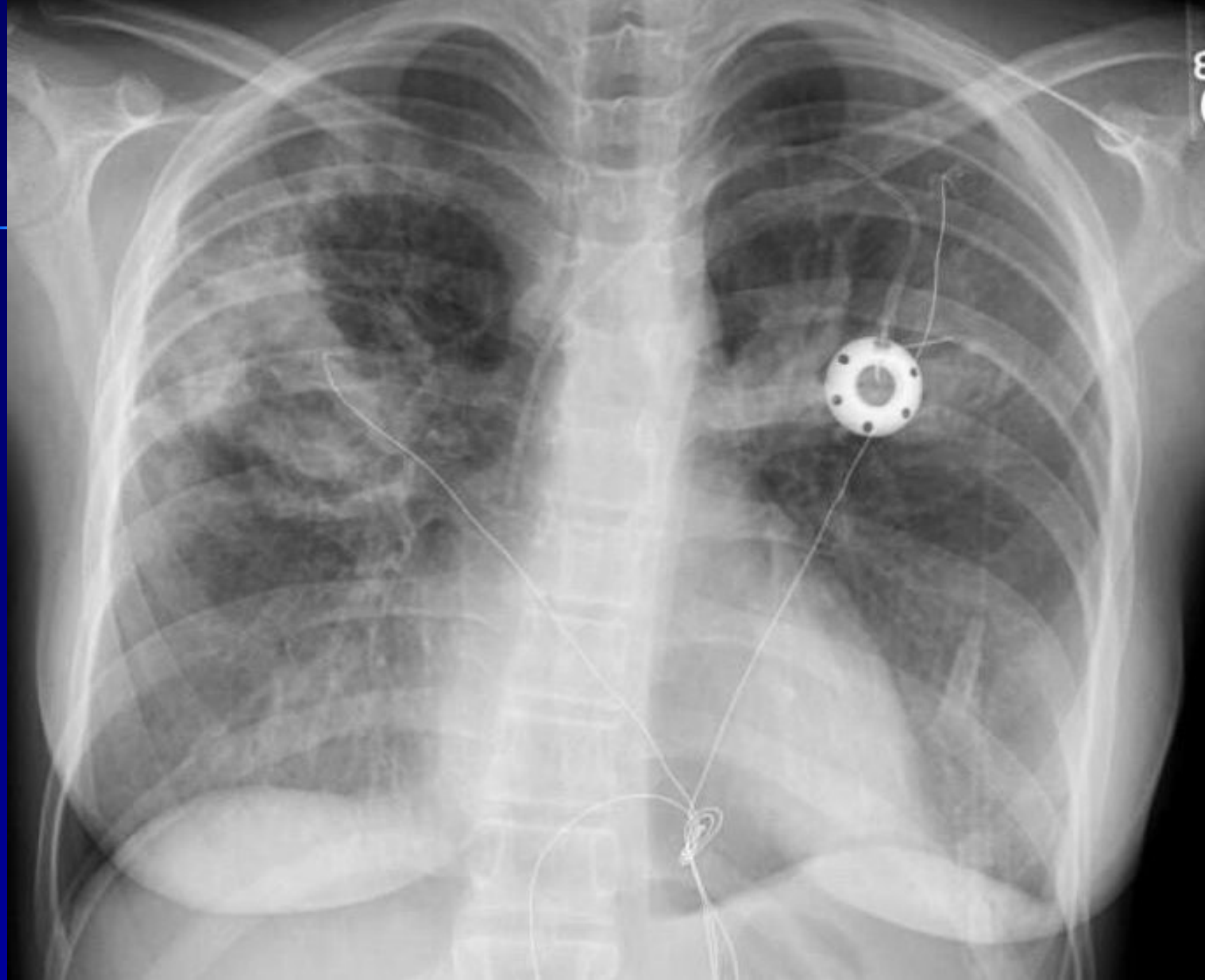

Вторичный легочный актиномикоз слева – медиастинальная форма

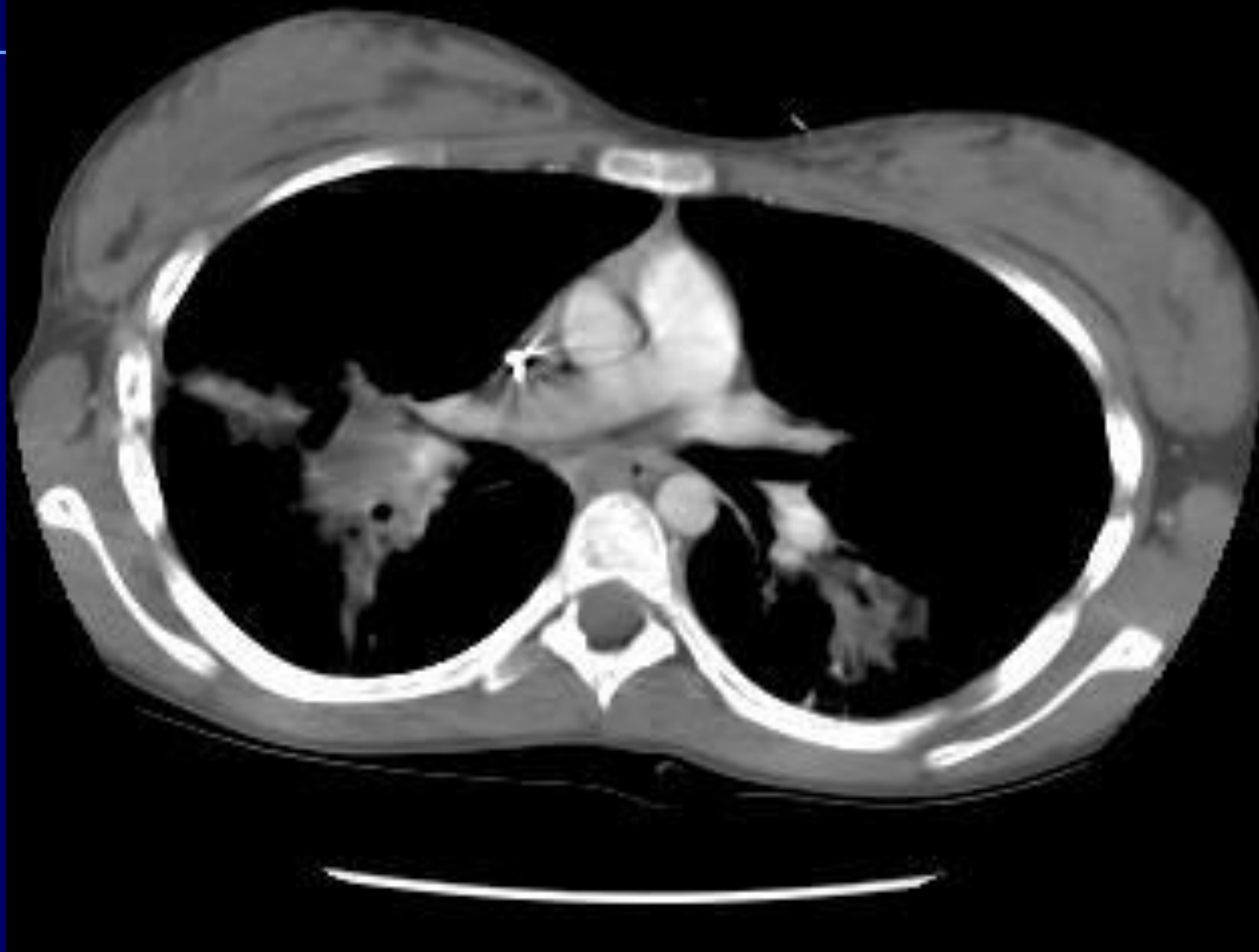


Аспергиллез легких

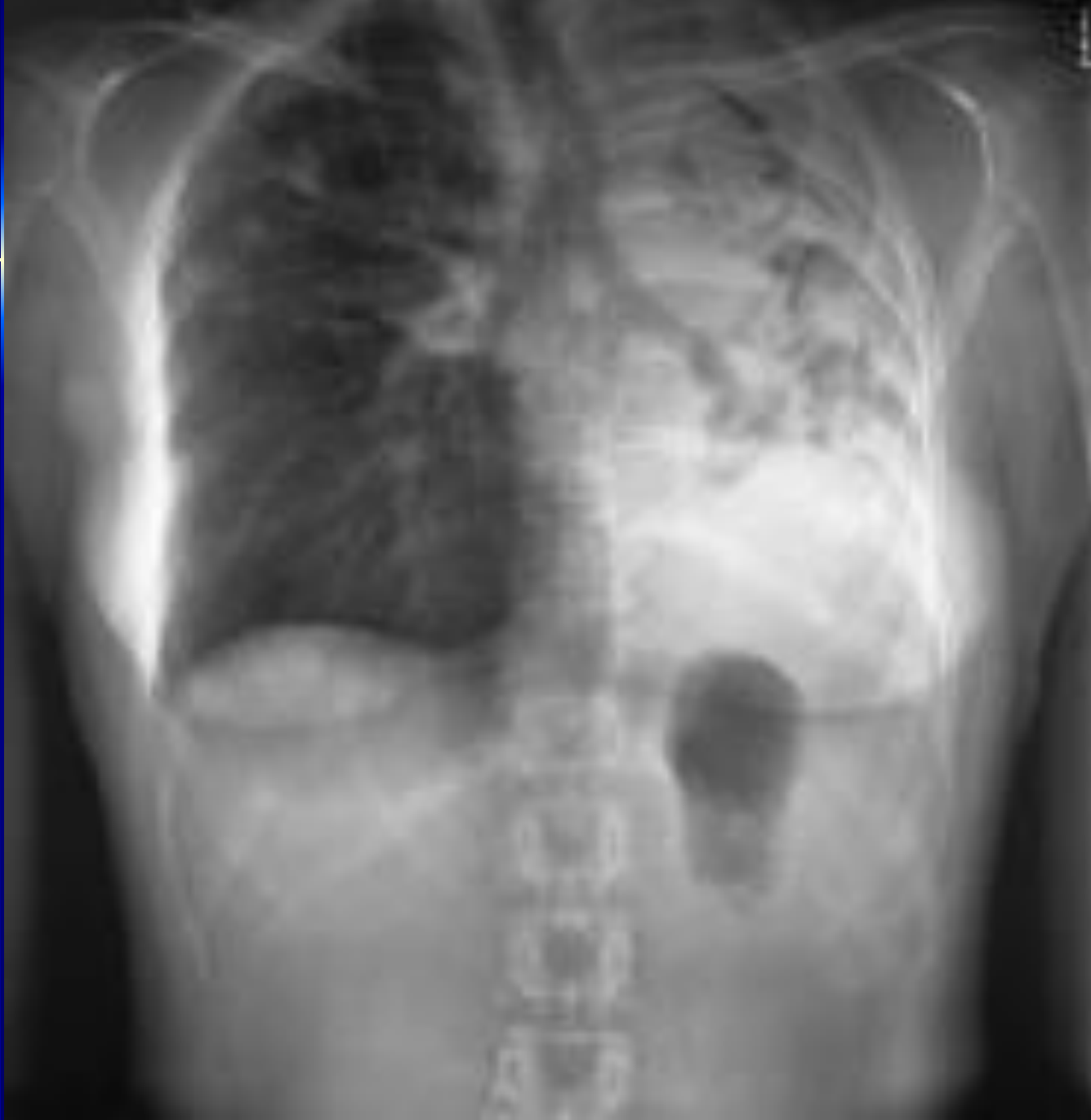Первичный легочный аспергиллез – пневмоническая двусторонняя форма



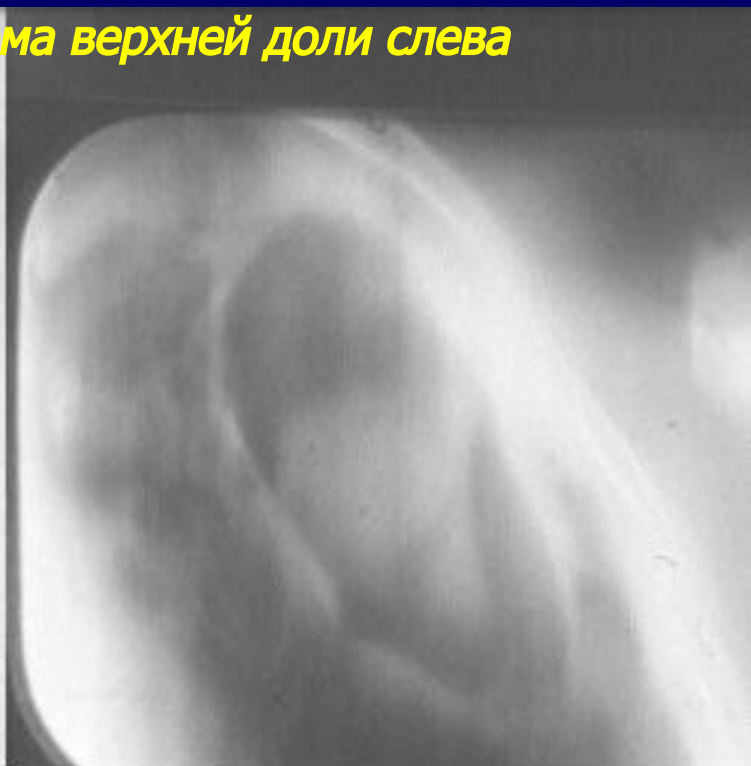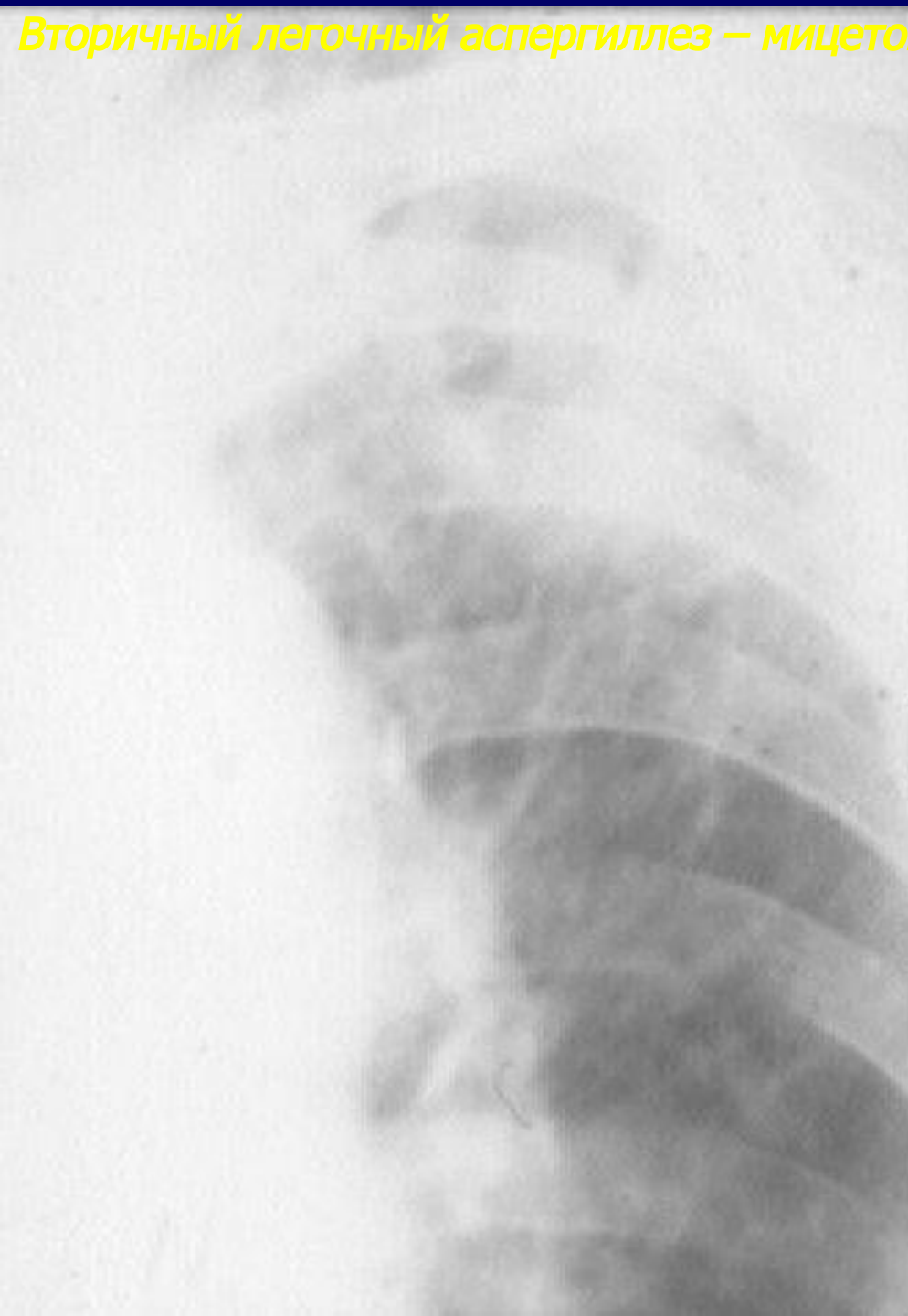Первичный легочный аспергиллез – пневмоническая двусторонняя форма (продолжение)



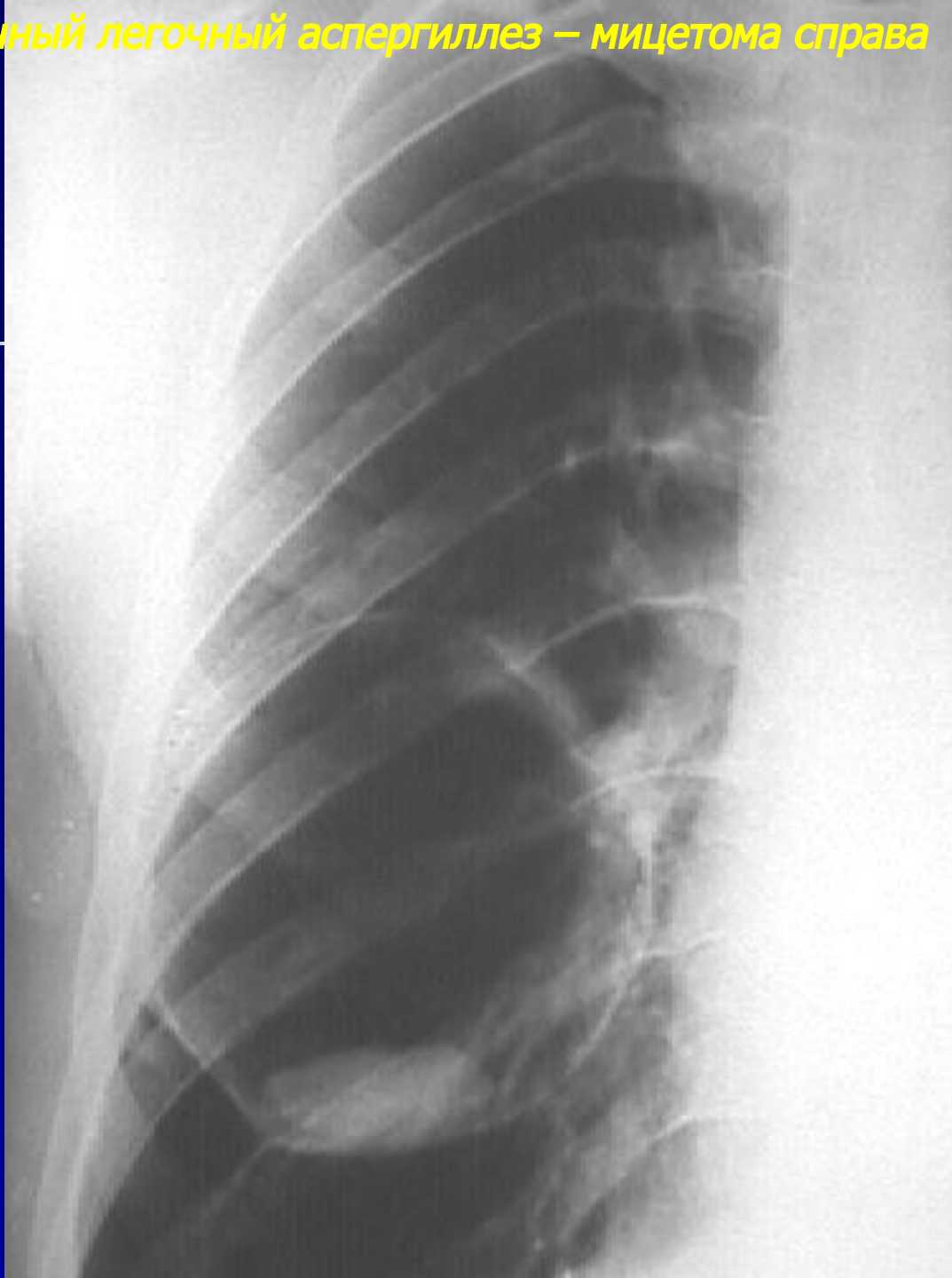
Первичный легочный аспергиллез – ателектатическая форма



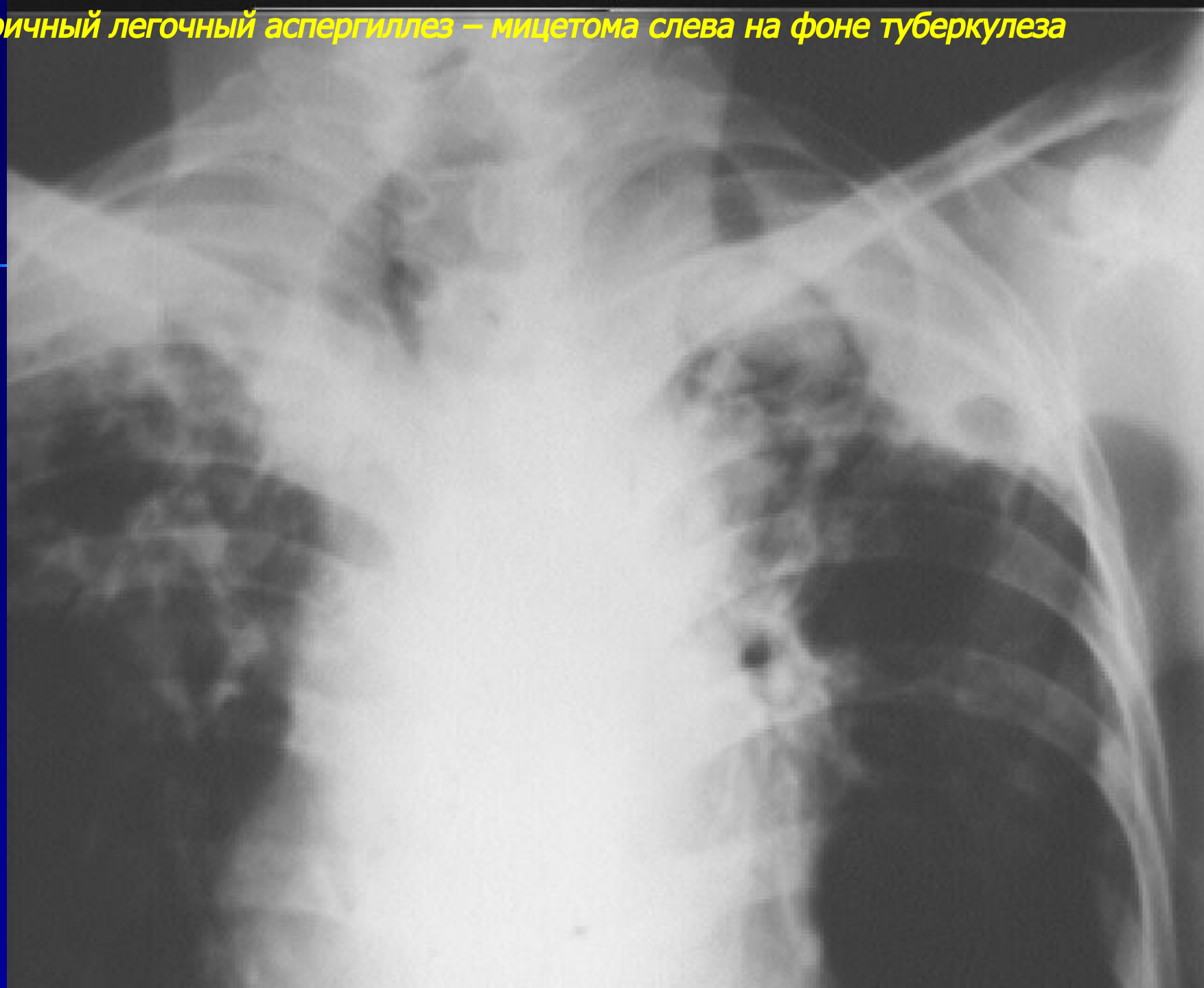
Вторичный легочный аспергиллез – мицетома верхней доли слева



Вторичный легочный аспергиллез – мицетома справа

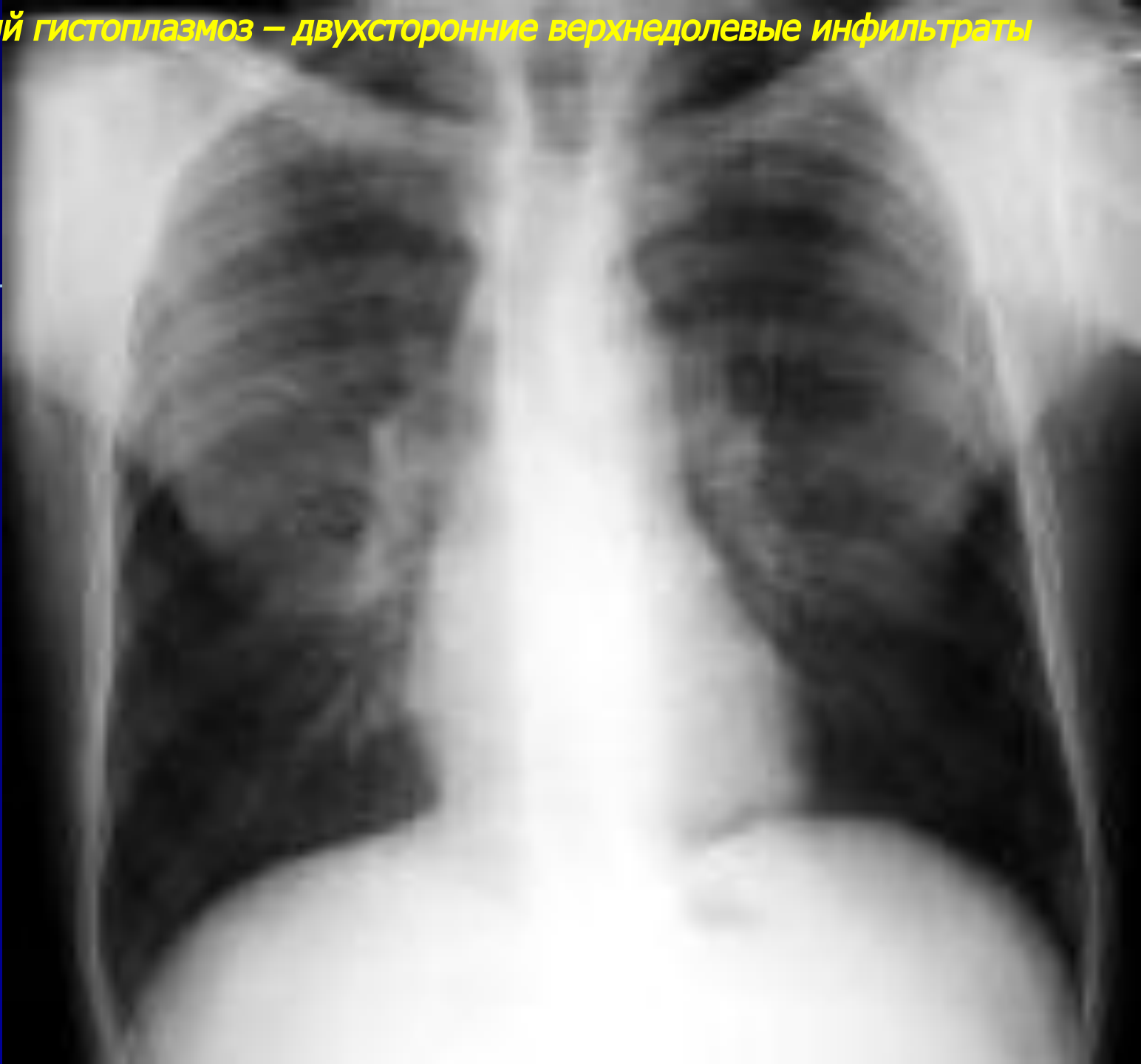


Вторичный легочный аспергиллез – мицетома слева на фоне туберкулеза

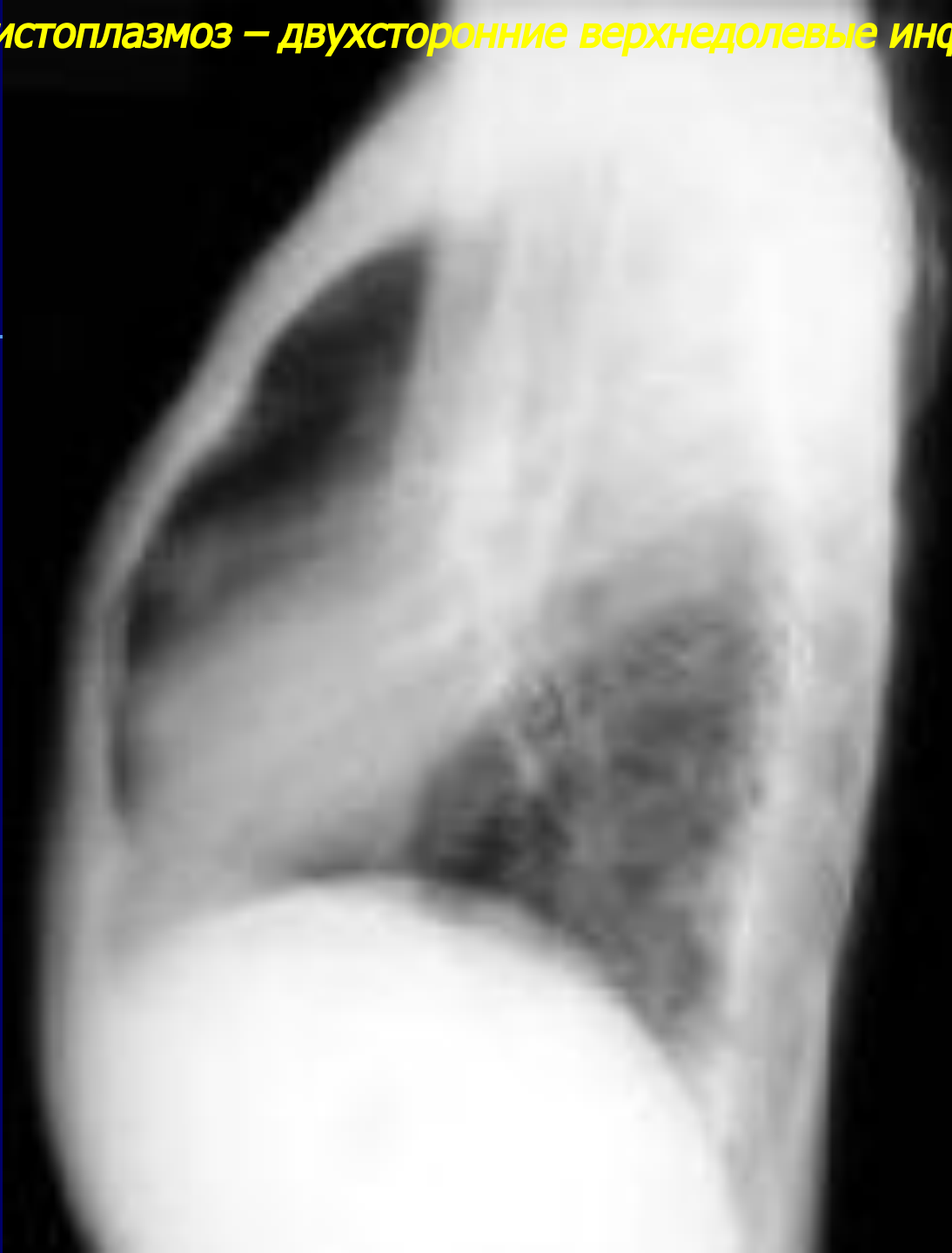

Гистоплазмоз легких

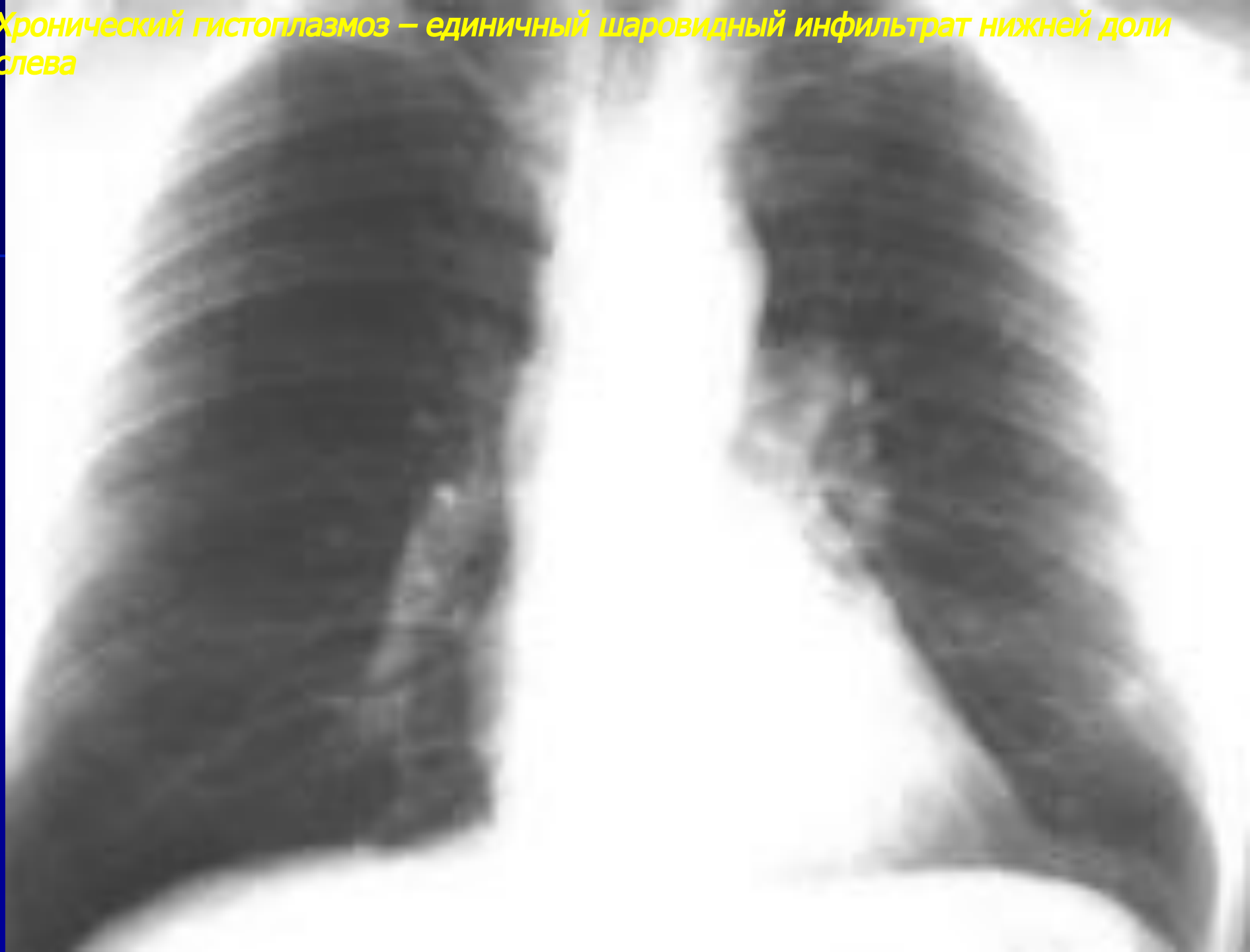Острый гистоплазмоз – двухсторонние верхнедолевые инфильтраты



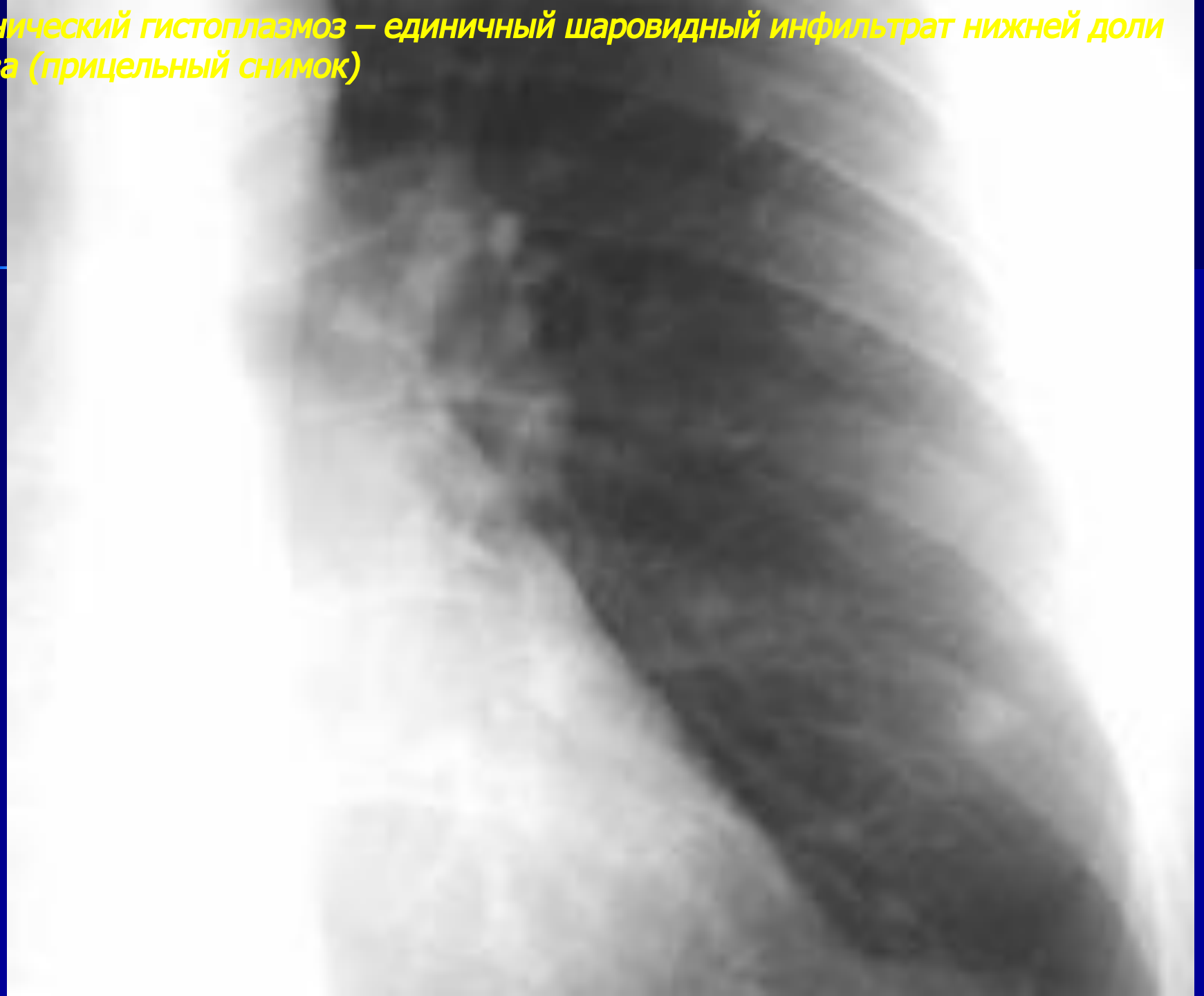Острый гистоплазмоз – двухсторонние верхнедолевые инфильтраты (продолжение)



Хронический гистоплазмоз – единичный шаровидный инфильтрат нижней доли слева

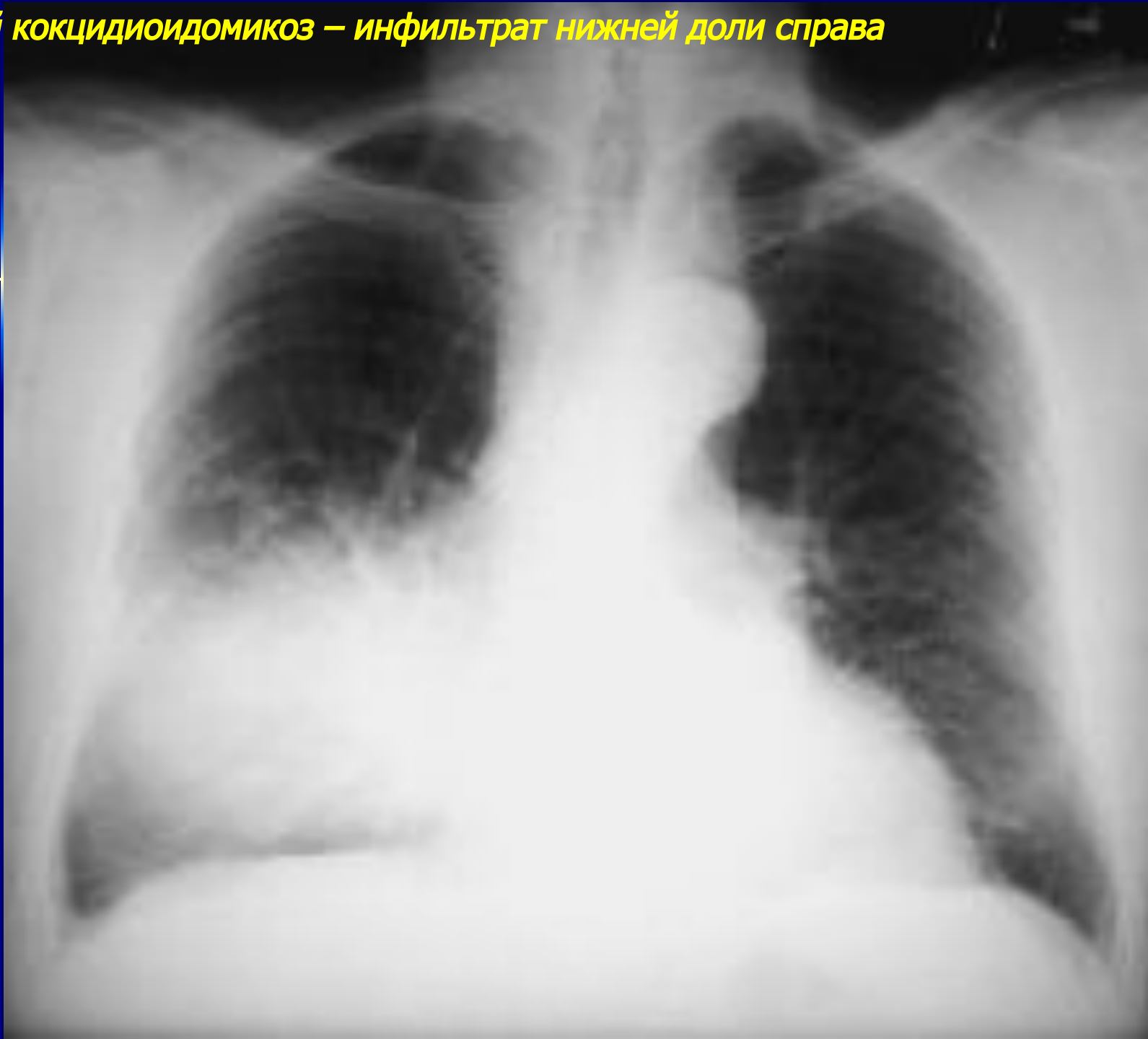

*Хронический гистоплазмоз – единственный шаровидный инфильтрат нижней доли
слева (прицельный снимок)*

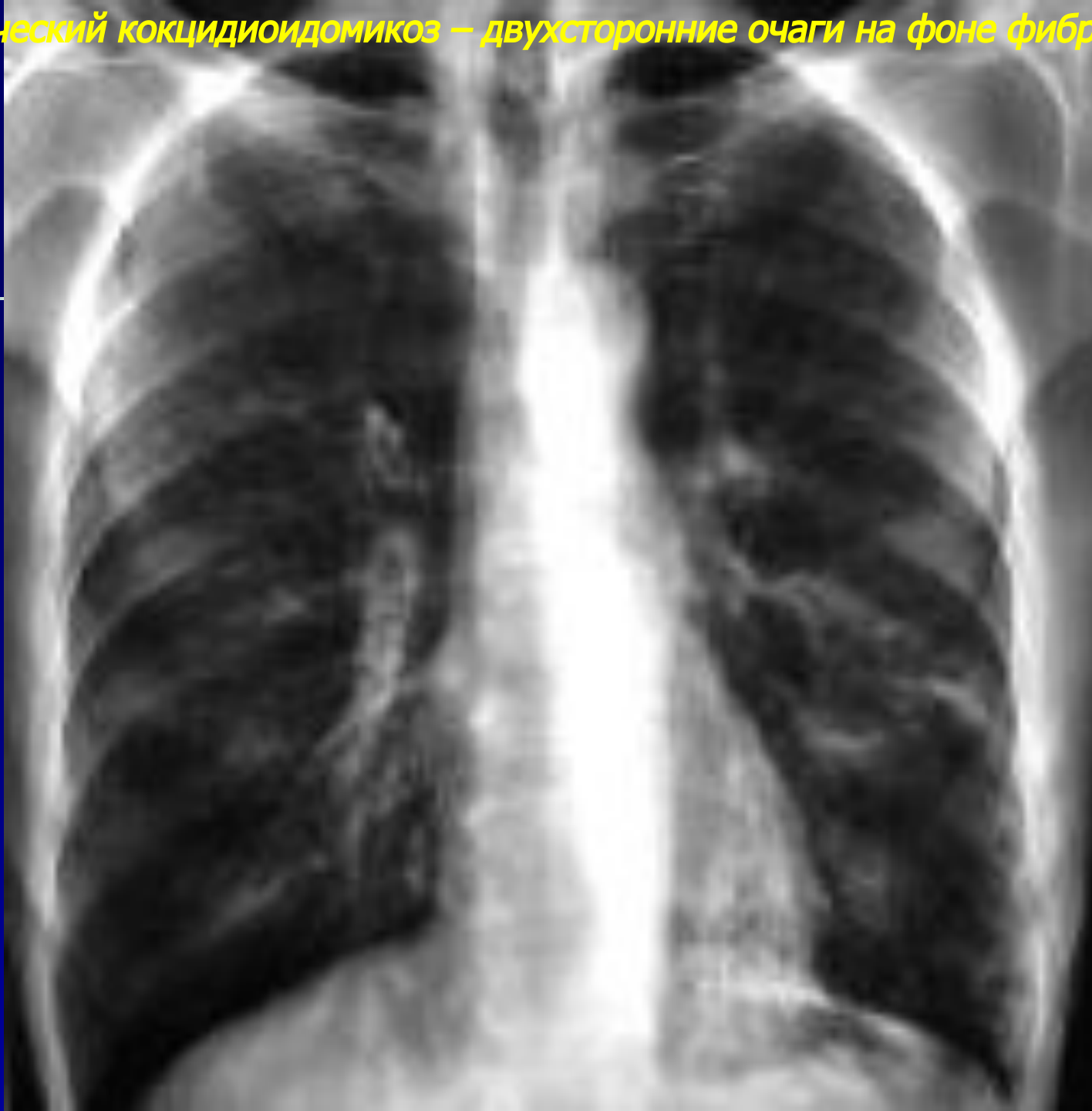

Кокцидиомикоз легких

Острый кокцидиоидомикоз – инфильтрат нижней доли справа

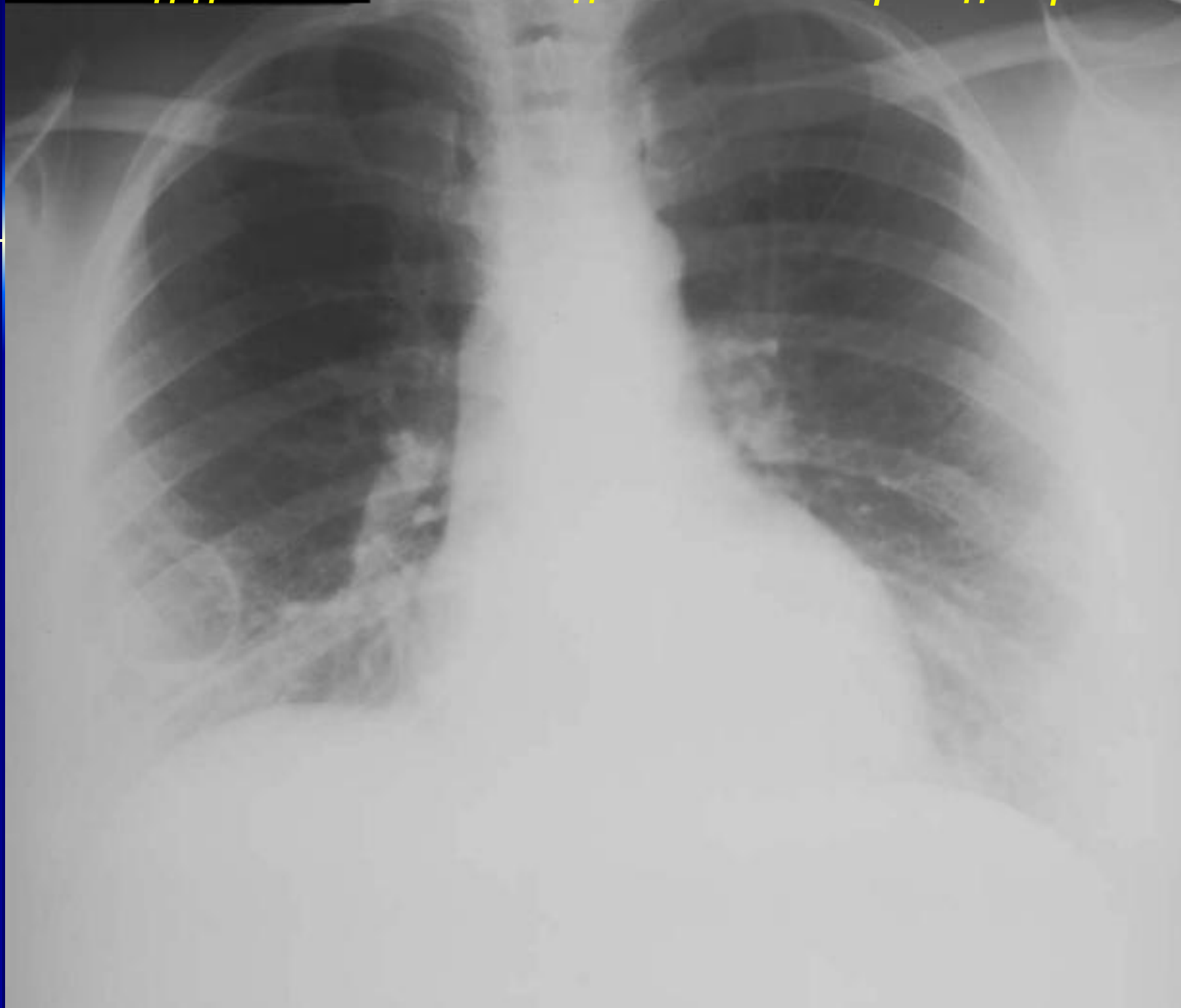

Хронический кокцидиоидомикоз – двухсторонние очаги на фоне фиброза

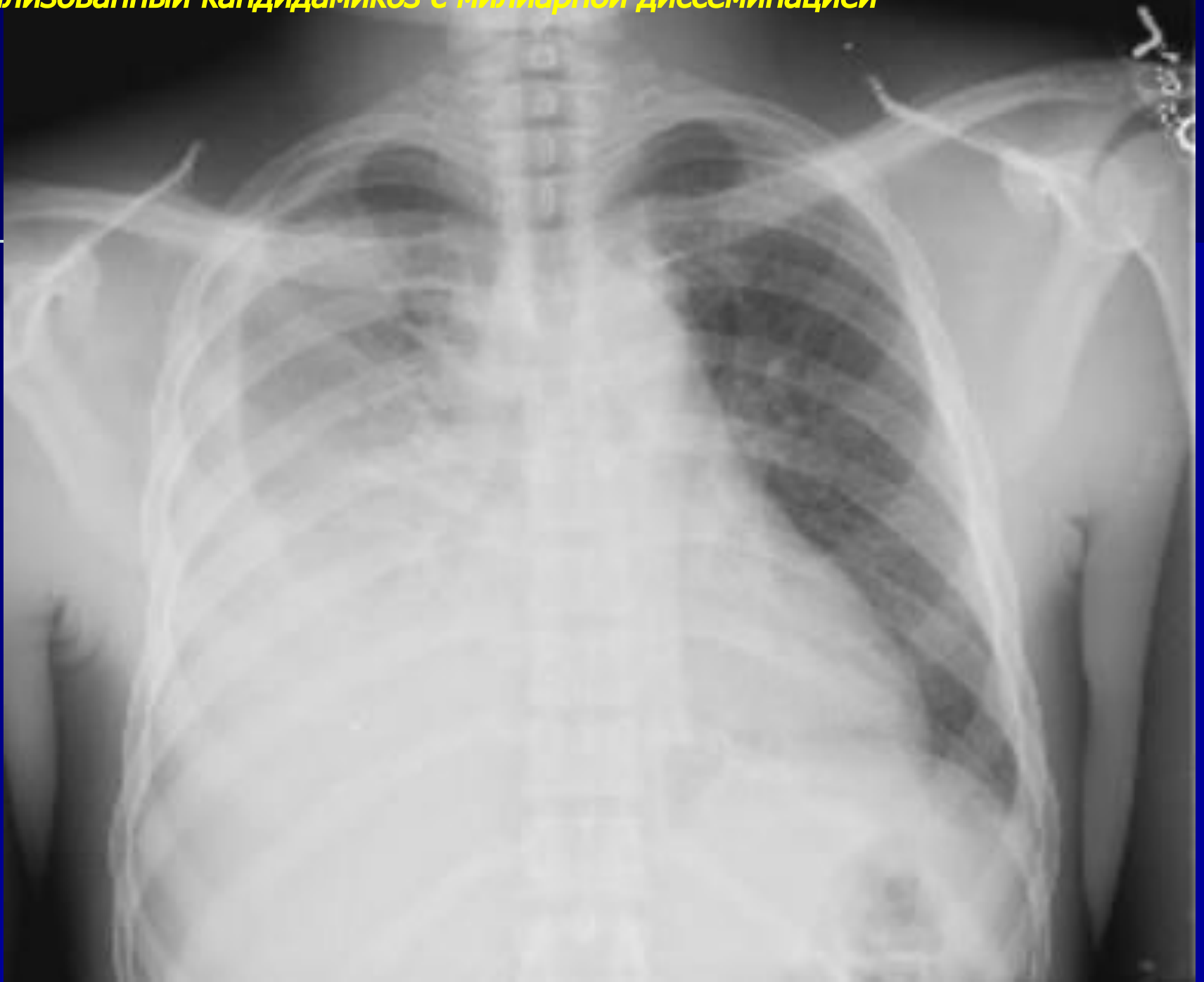

Кандидамикоз легких

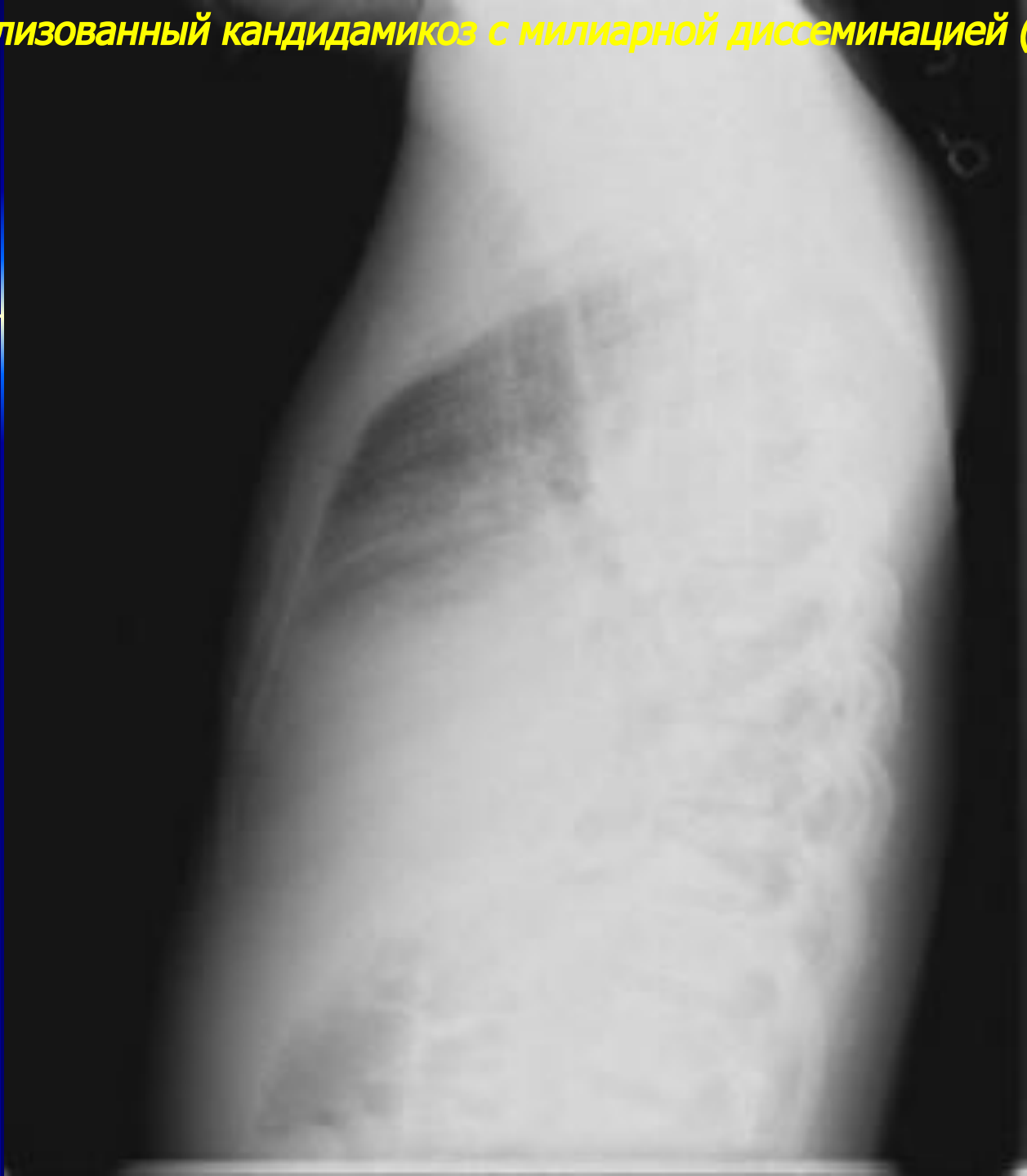
Хронический кандидоз обеих нижних долей с полостью распада справа



Генерализованный кандидоз с милиарной диссеминацией

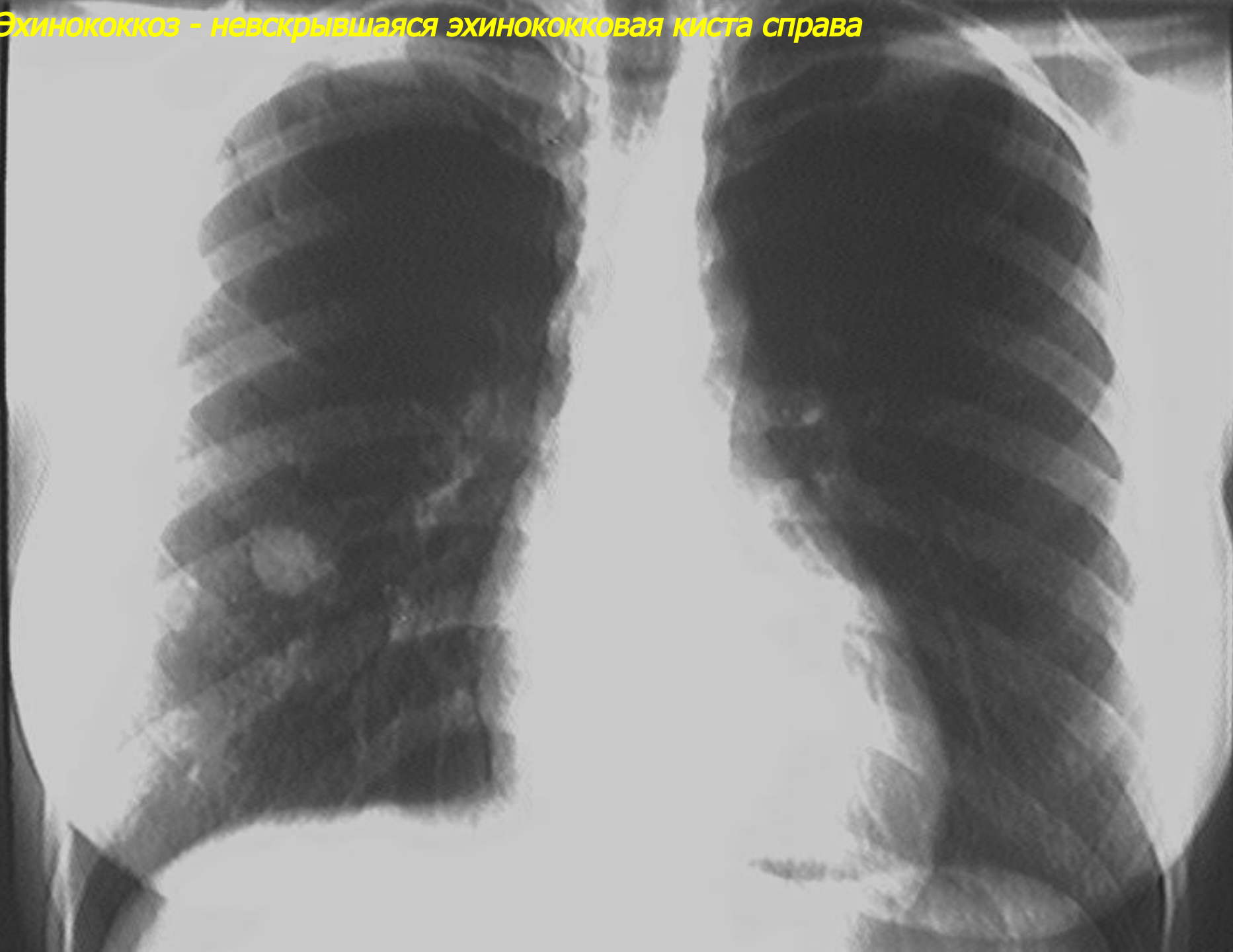


Генерализованный кандидоз с милиарной диссеминацией (продолжение)

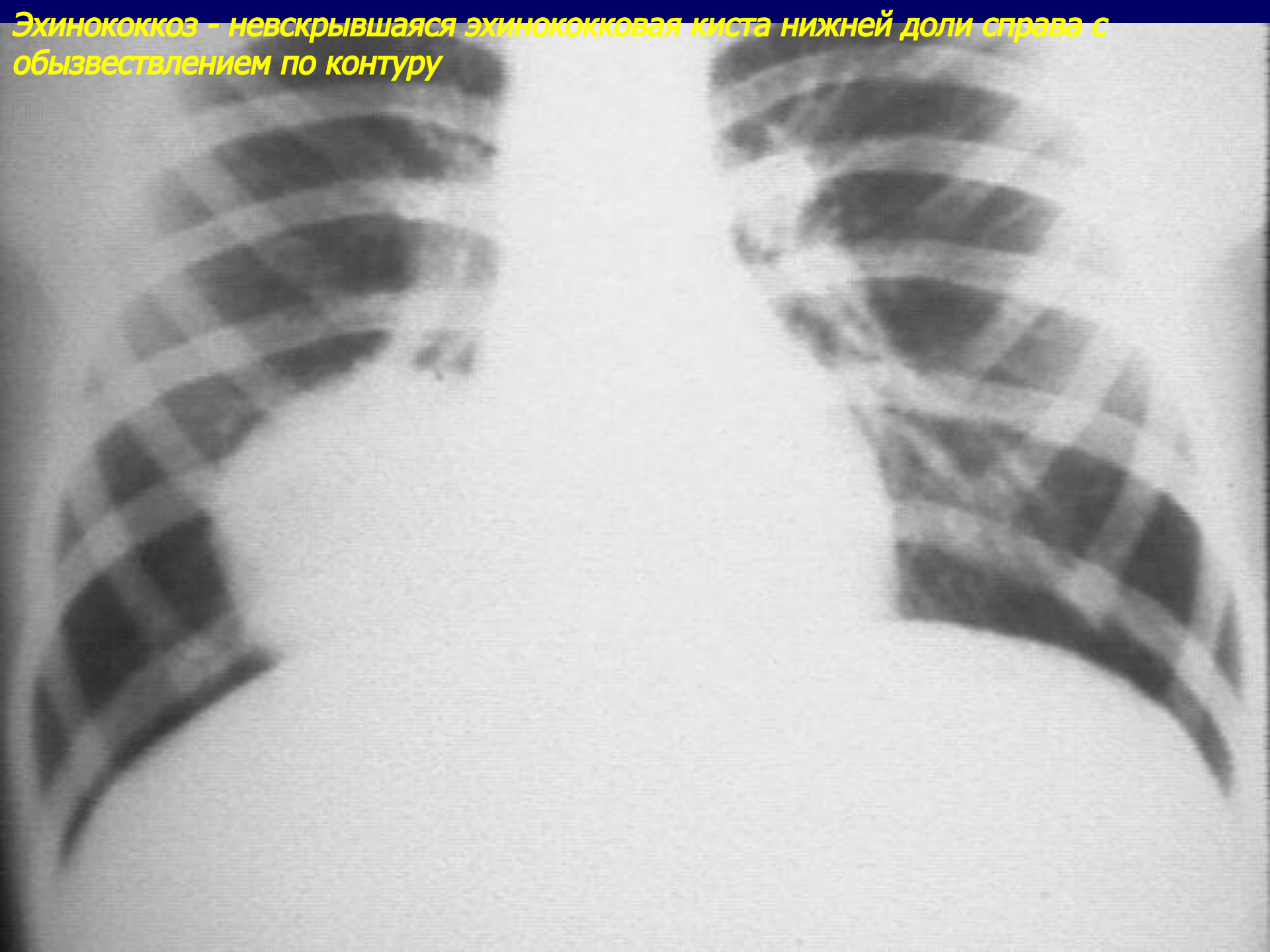


ЭХИНОКОККОЗ ЛЕГКИХ

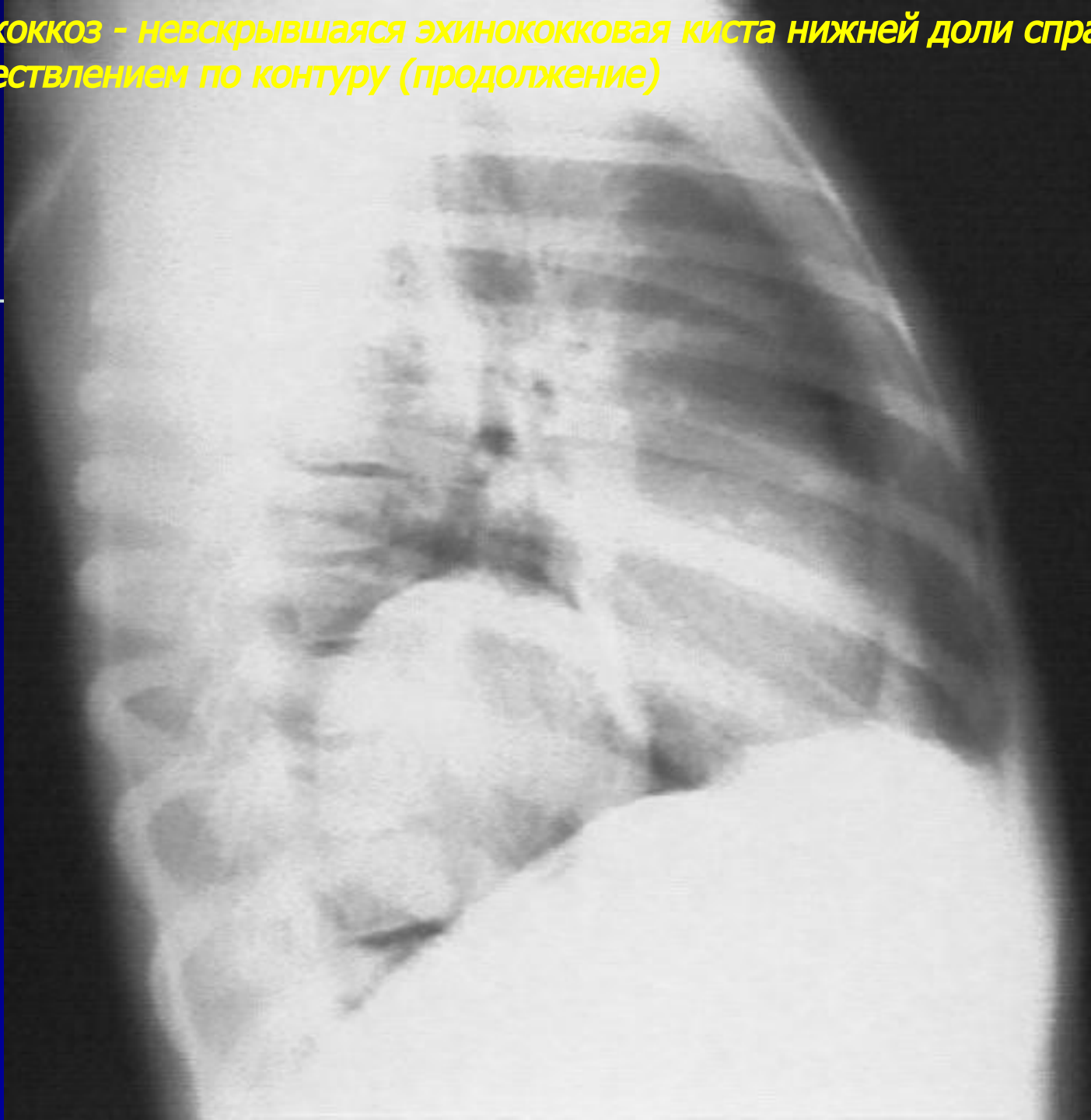Эхинококкоз - нескрывающаяся эхинококковая киста справа



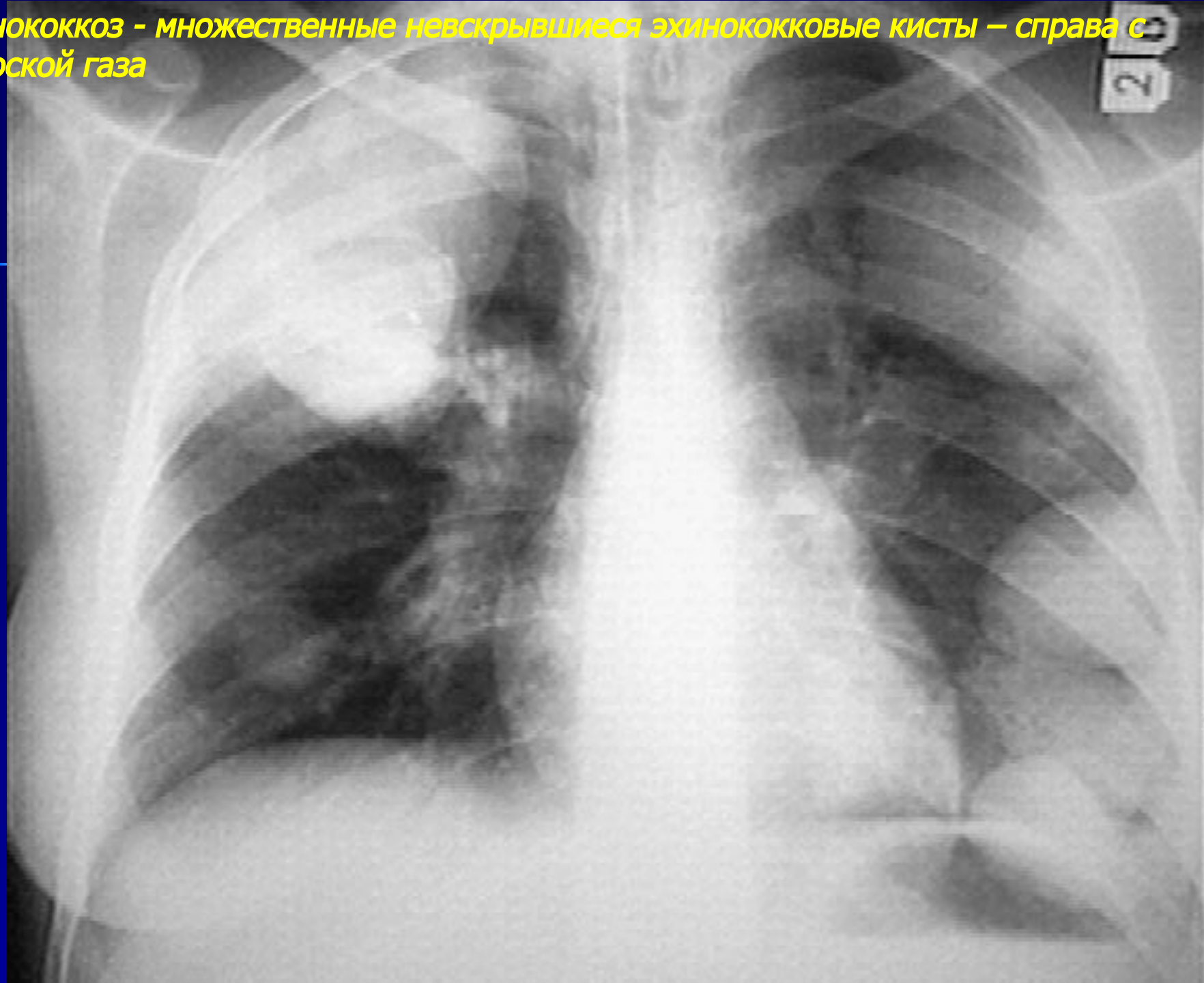
Эхинококкоз – нескрывающаяся эхинококковая киста нижней доли справа с обызвествлением по контуру



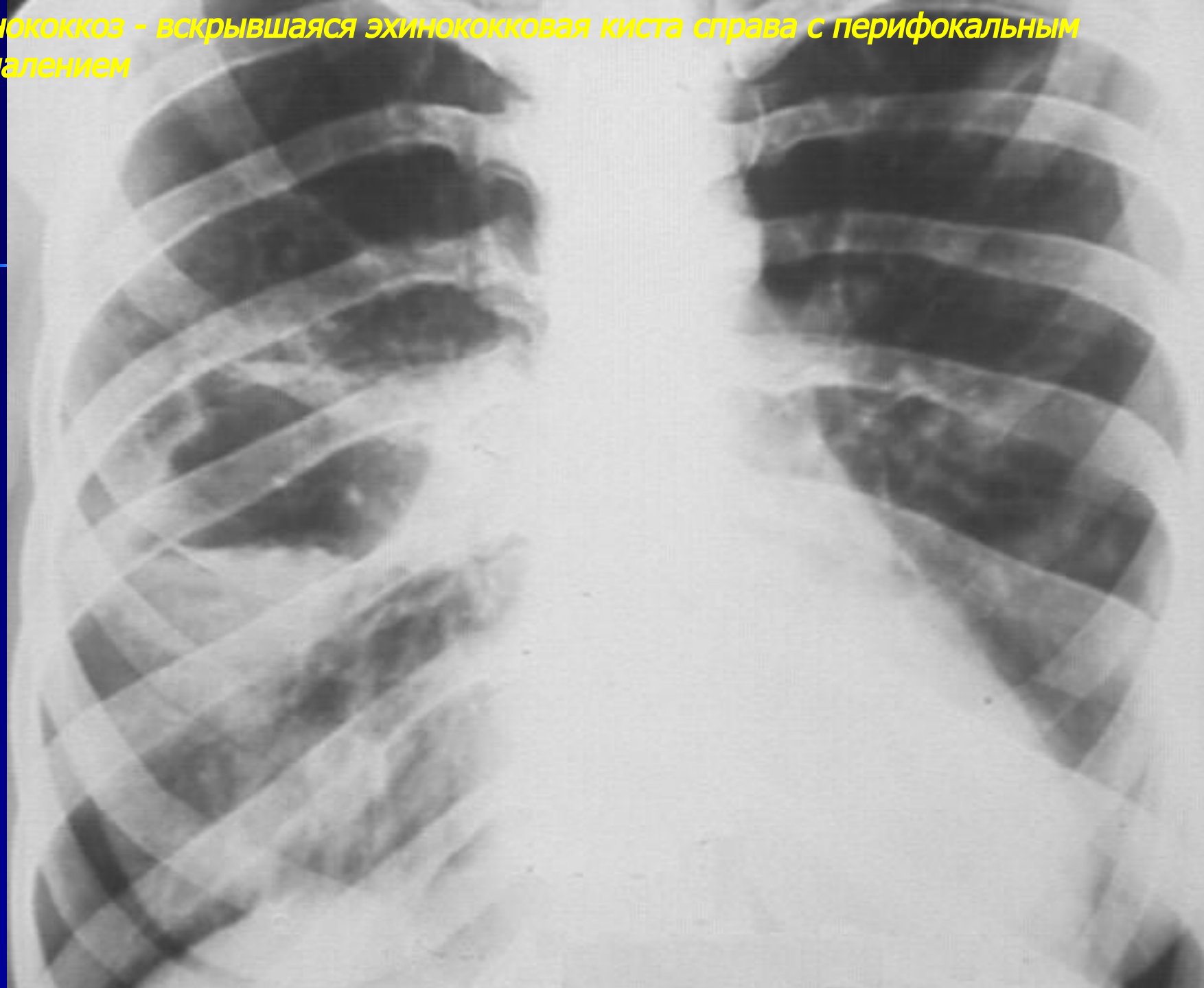
Эхинококкоз - нескрывающаяся эхинококковая киста нижней доли справа с обызвествлением по контуру (продолжение)



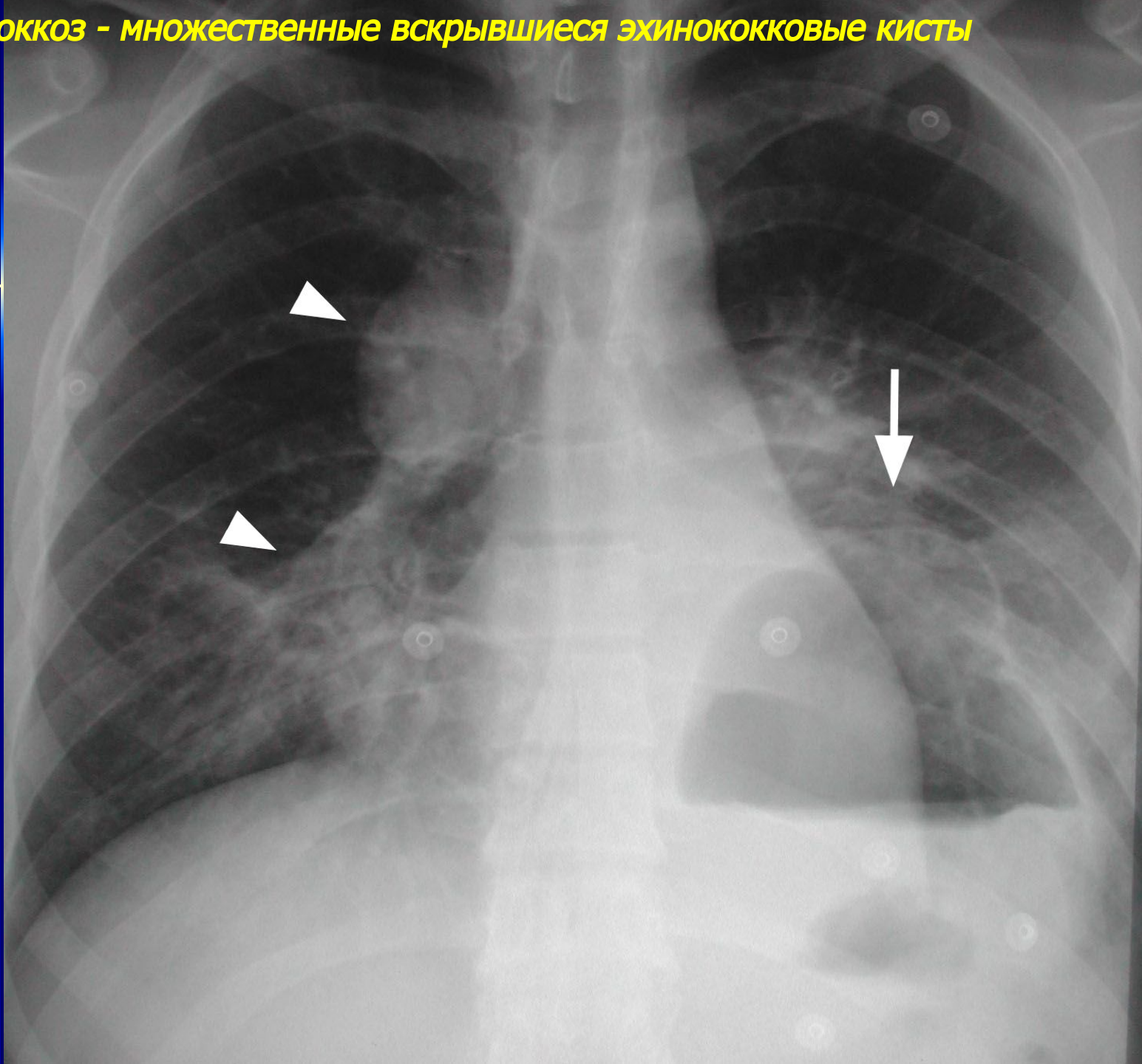
Эхинококкоз - множественные невскрывшиеся эхинококковые кисты — справа с полоской газа



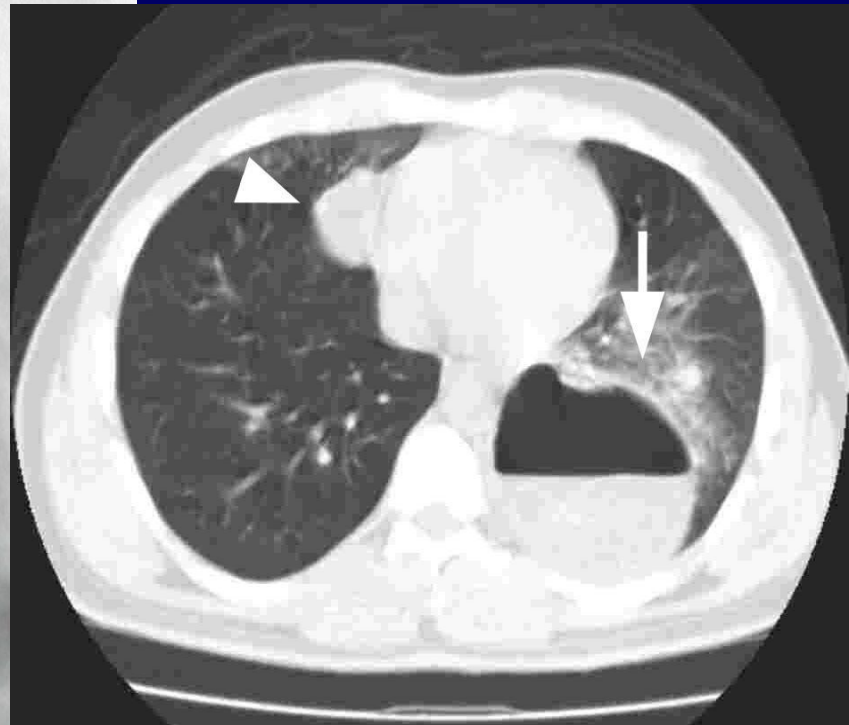
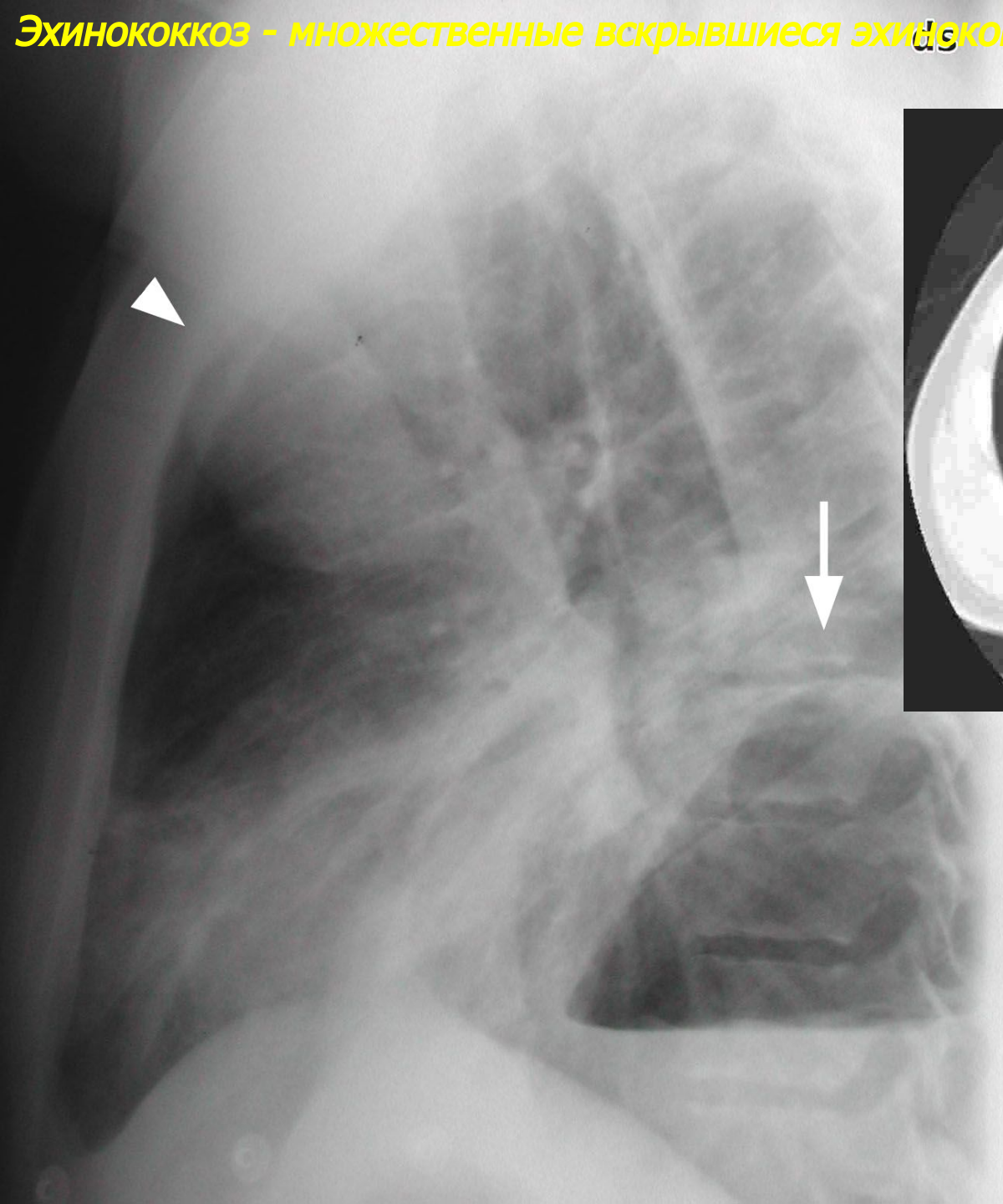
Эхинококкоз - вскрывшаяся эхинококковая киста справа с перифокальным воспалением



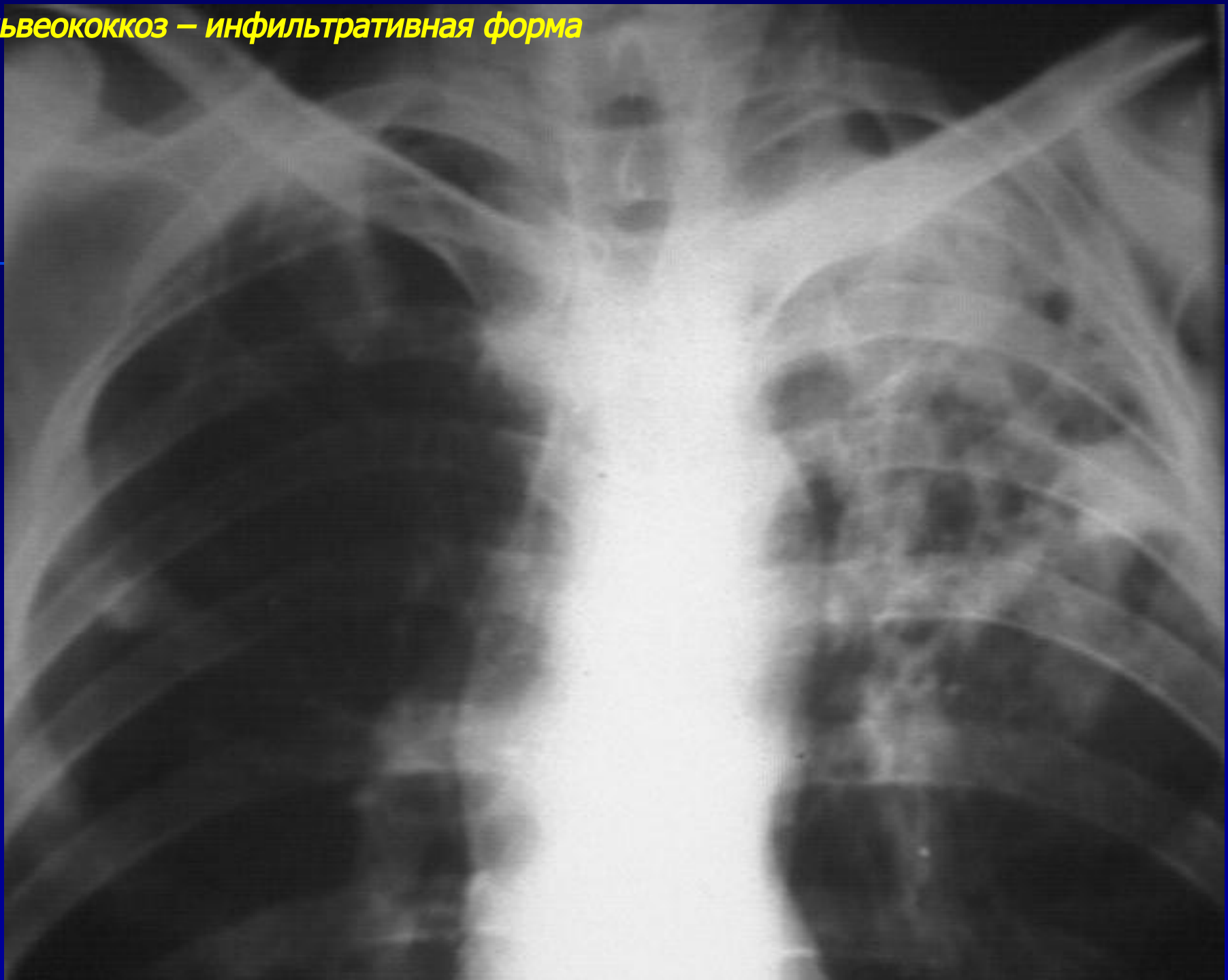
Эхинококкоз - множественные вскрывшиеся эхинококковые кисты



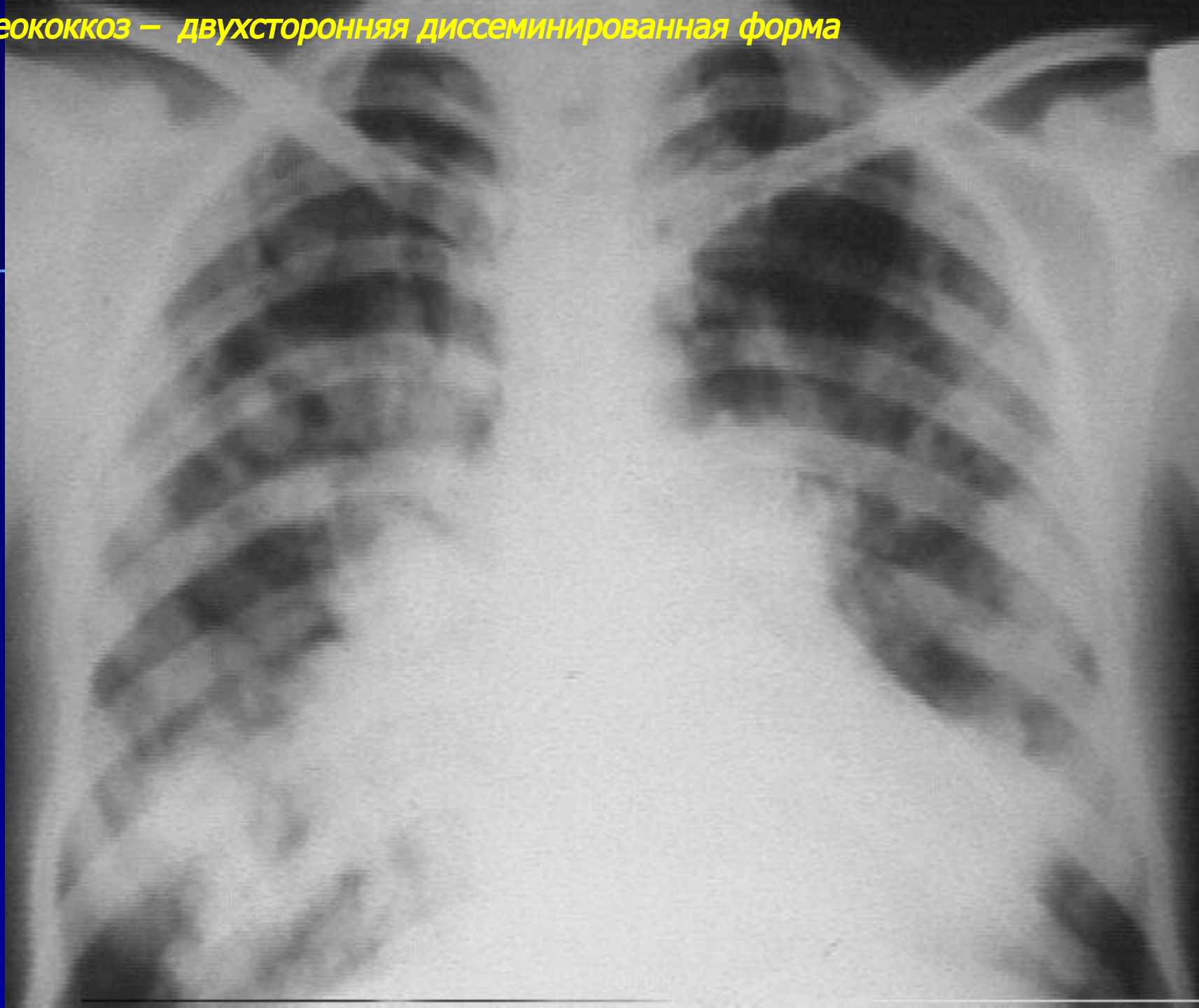
Эхинококкоз - множественные вскрывшиеся эхинококковые кисты (продолжение)



Альвеококкоз – инфильтративная форма

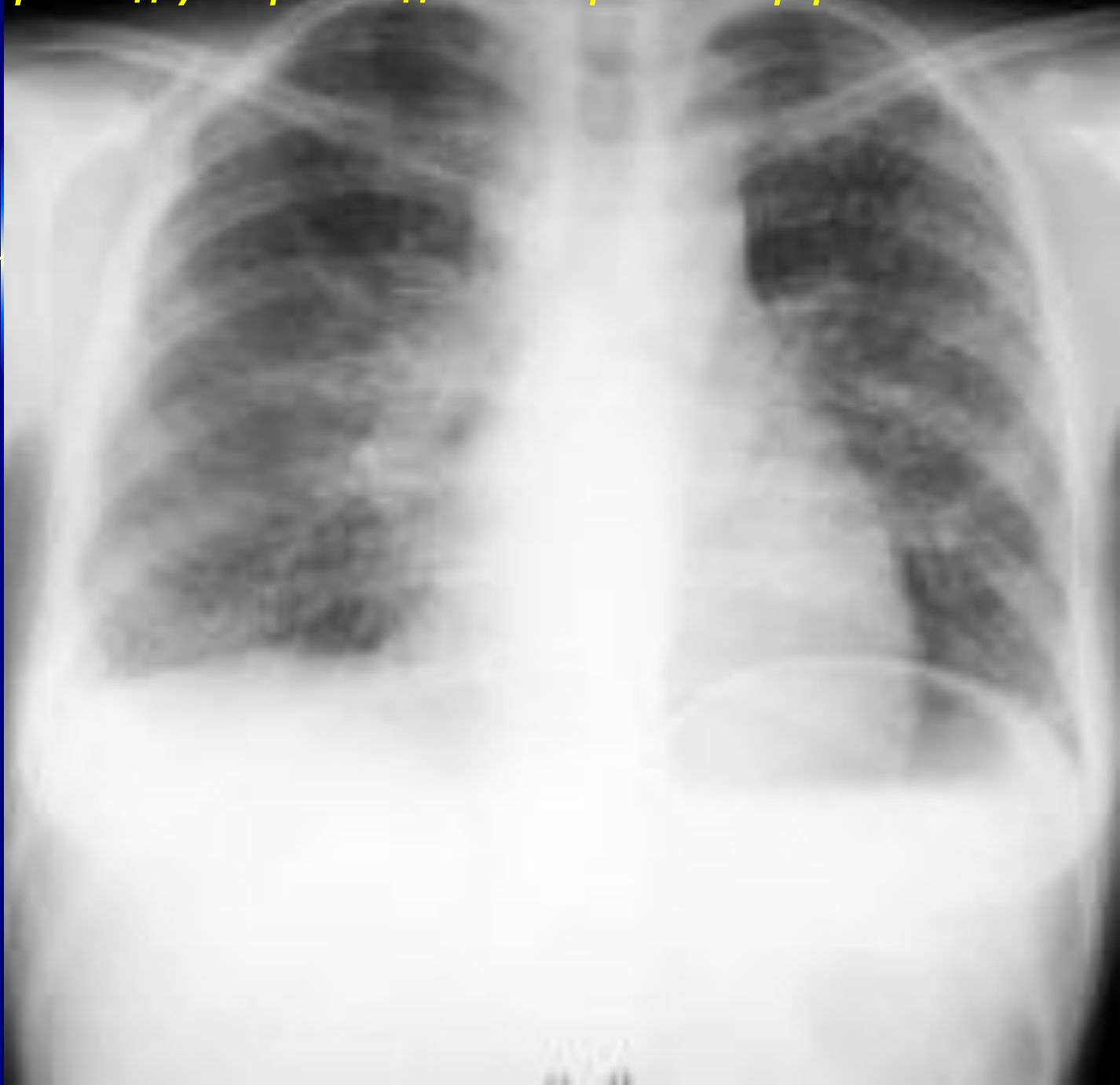

Альвеококкоз — двухсторонняя диссеминированная форма



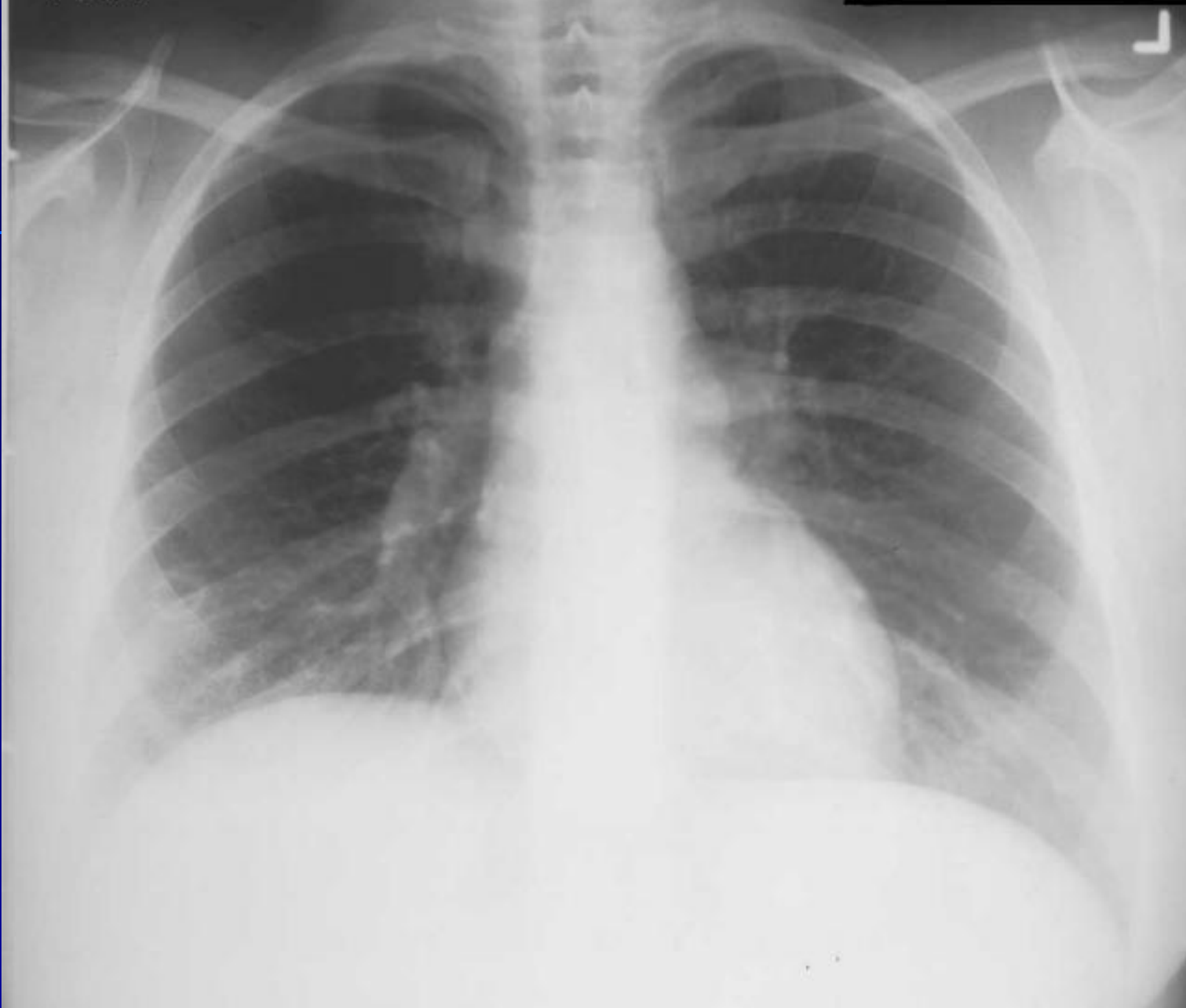Цистицеркоз легких

Цистицеркоз – двухсторонняя диссеминированная форма



Токсоплазмоз легких

Токсоплазмоз - двухсторонний интерстициальный процесс



Аскаридоз легких

Аскаридоз – эозинофильный инфильтрат нижней доли слева

