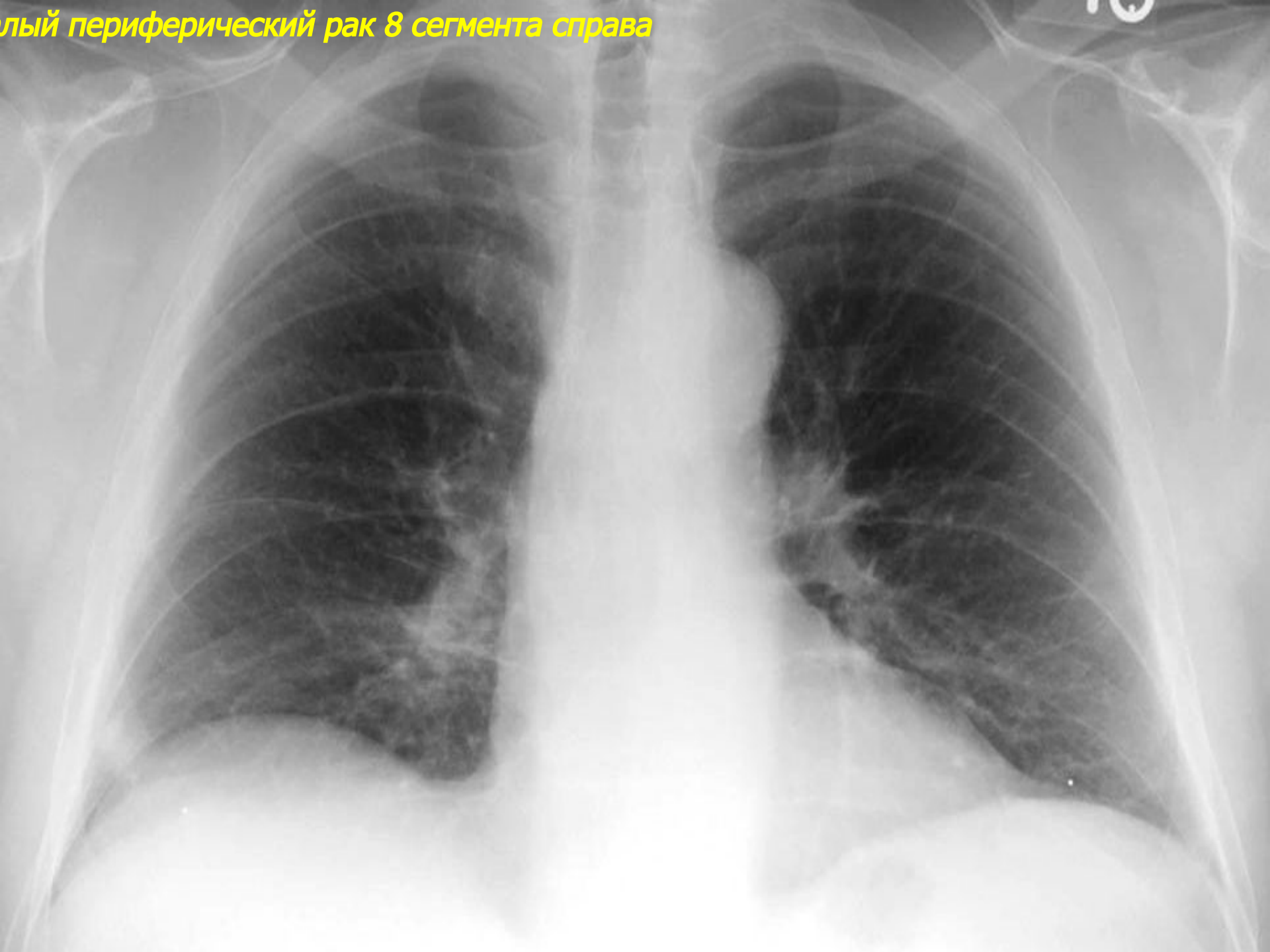
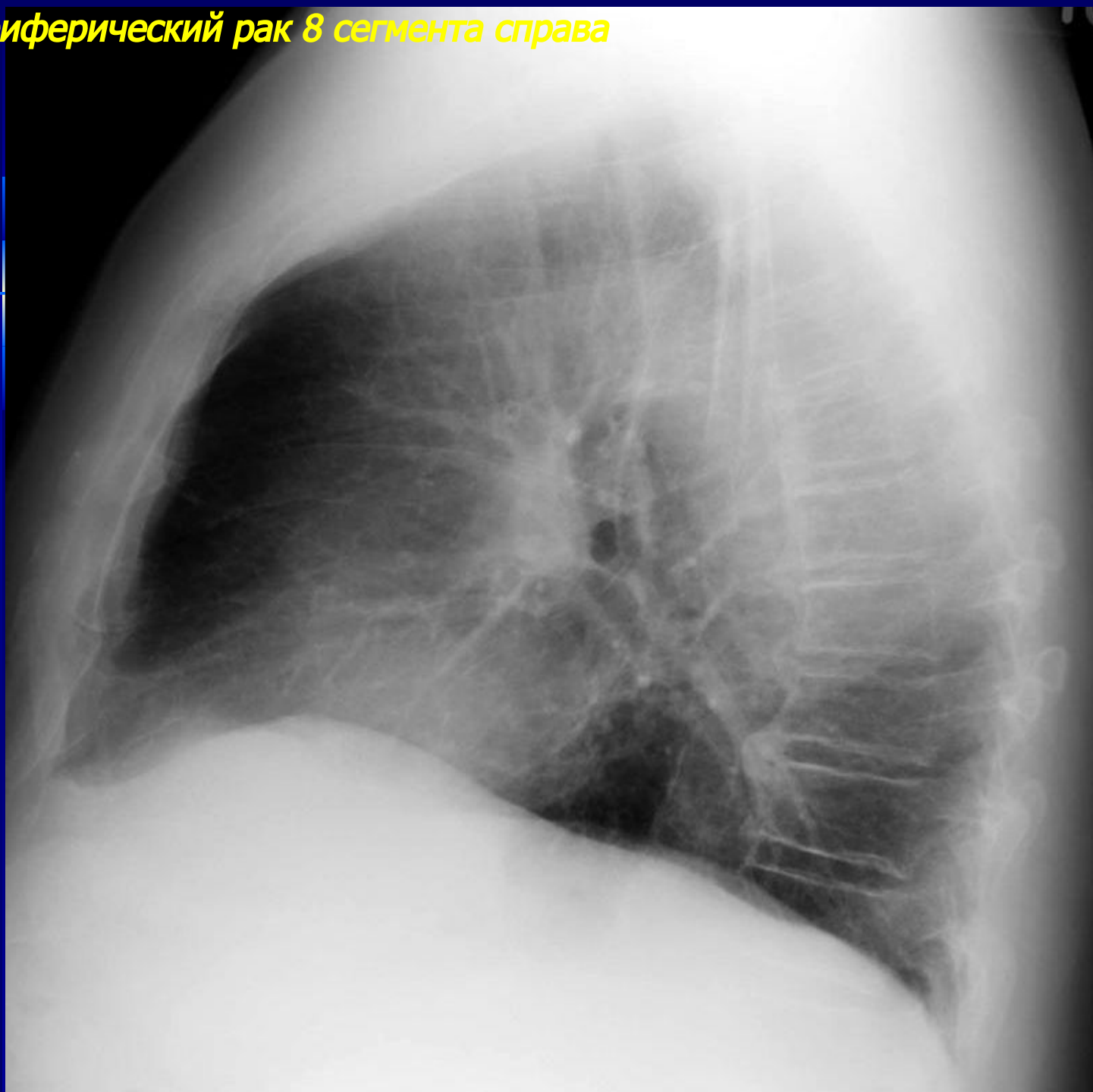


***Рентгенодиагностика
периферического рака
легких***

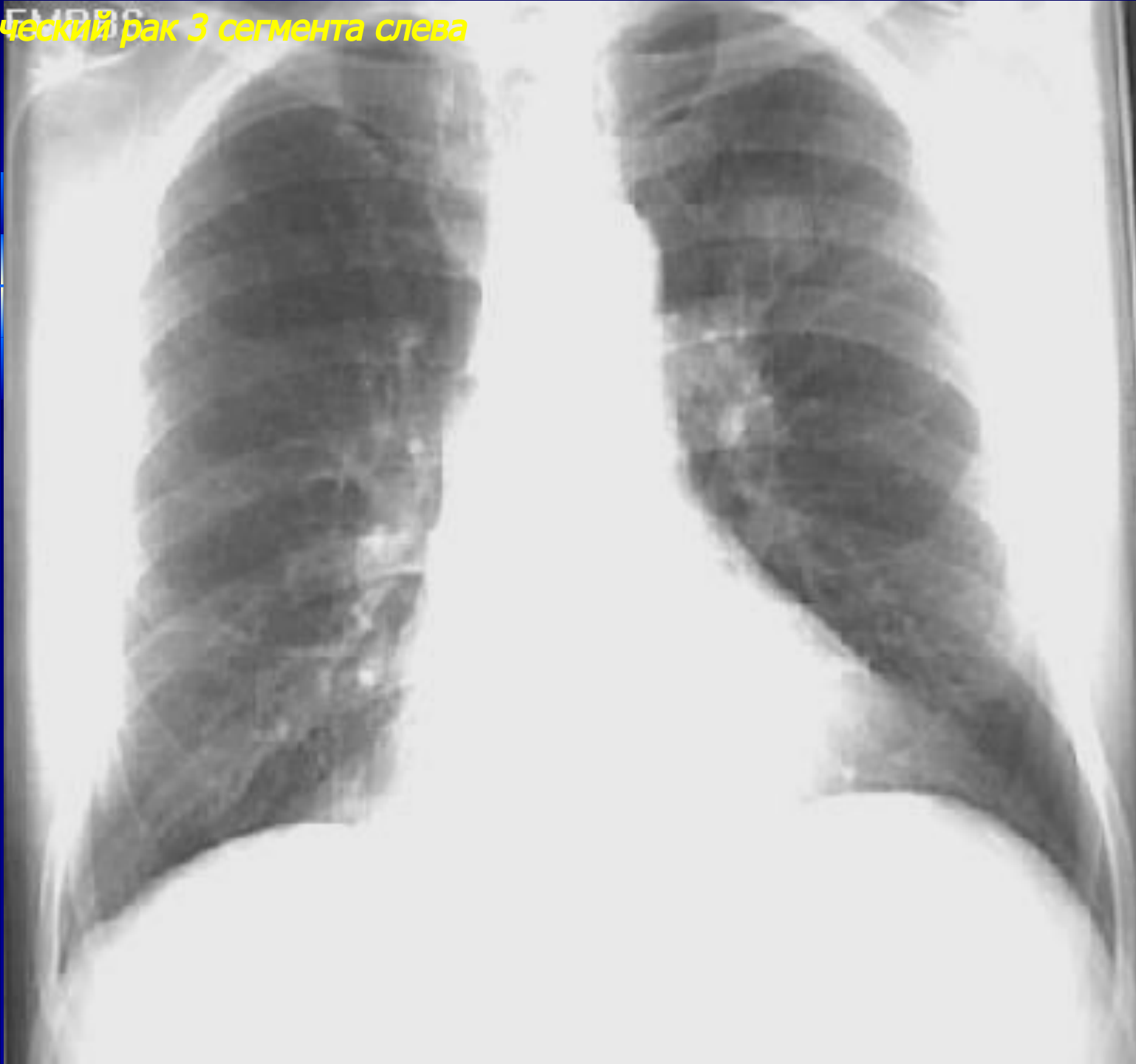
Периферический рак 8 сегмента справа



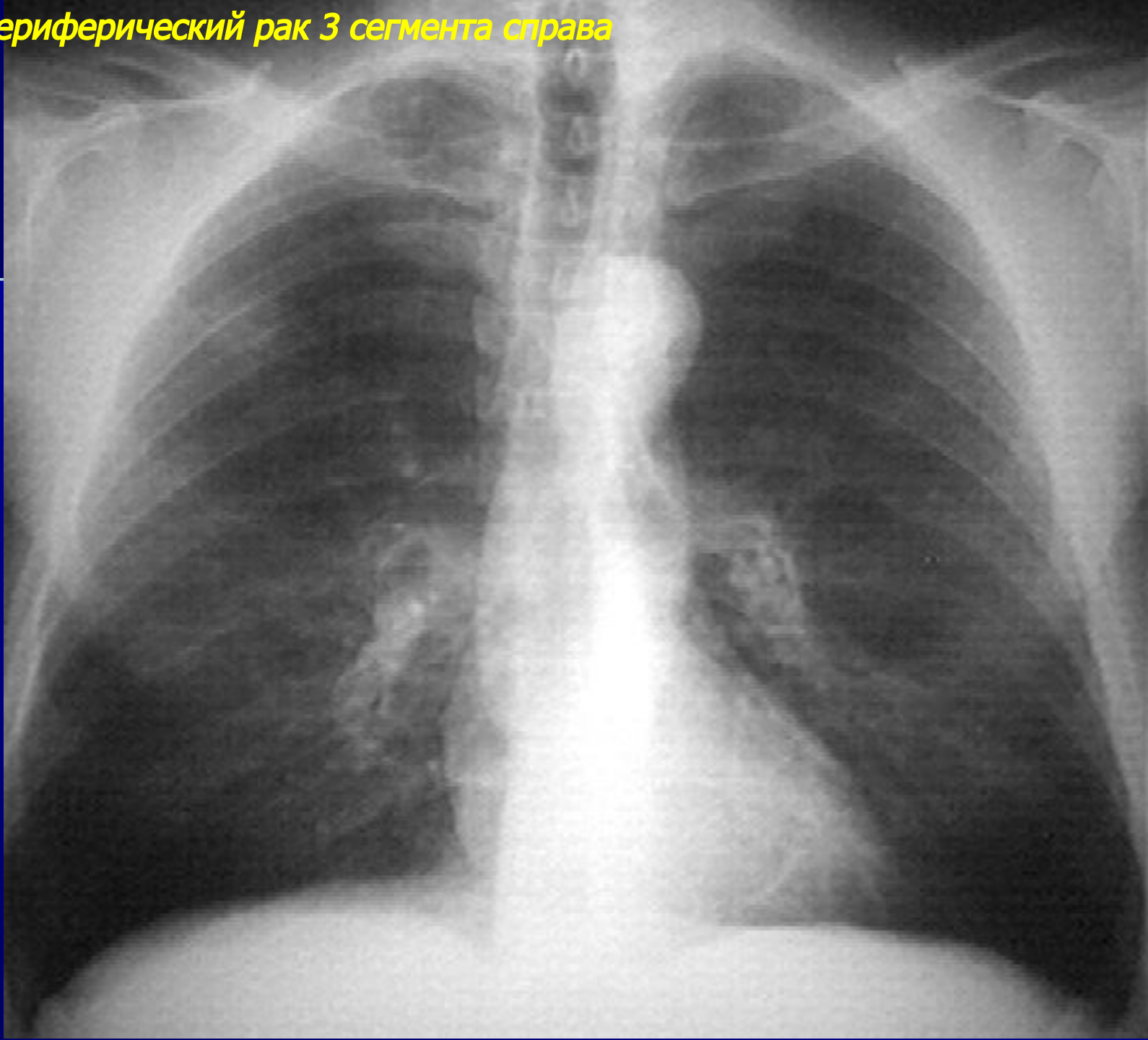
Периферический рак 8 сегмента справа



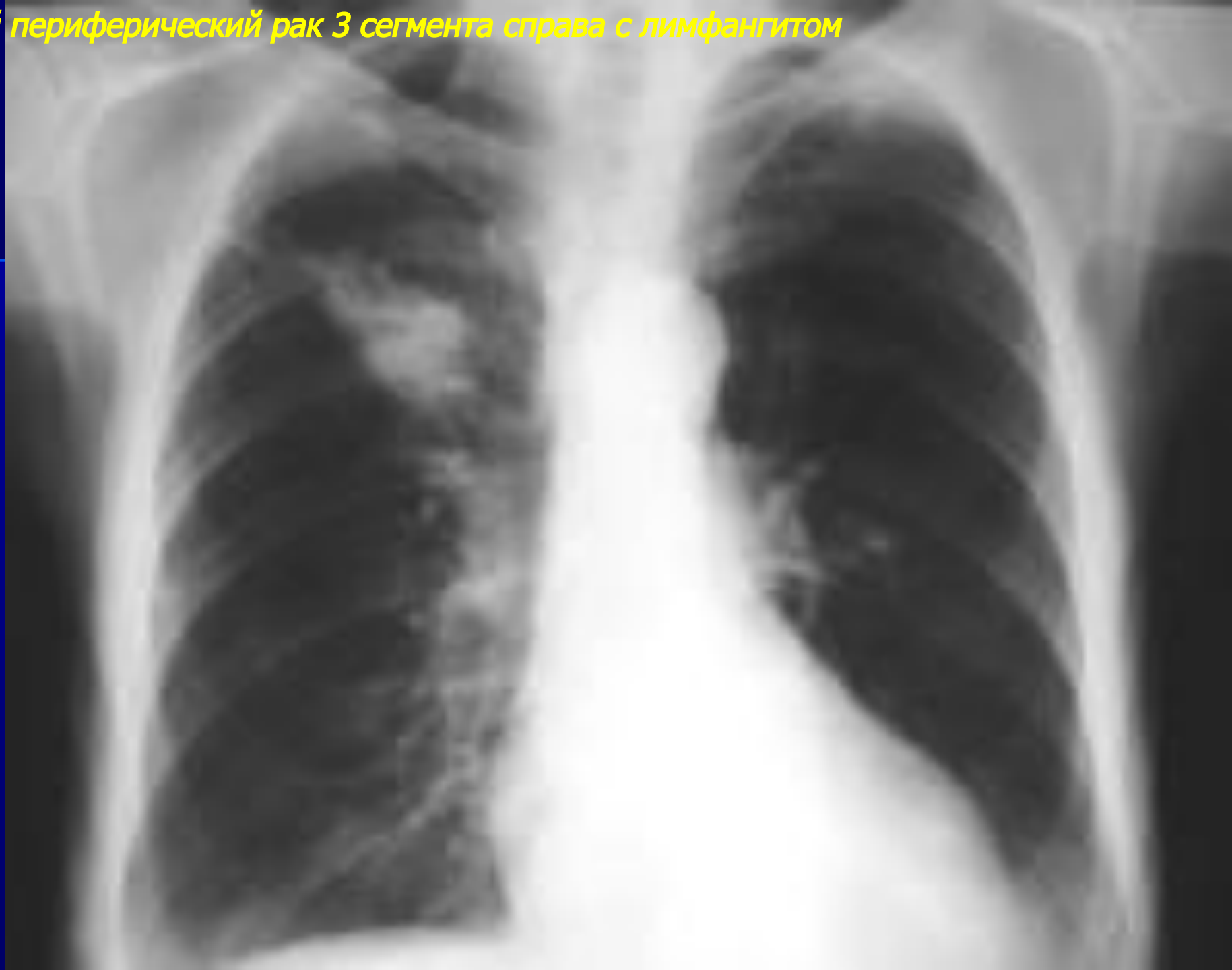Периферический рак 3 сегмента слева



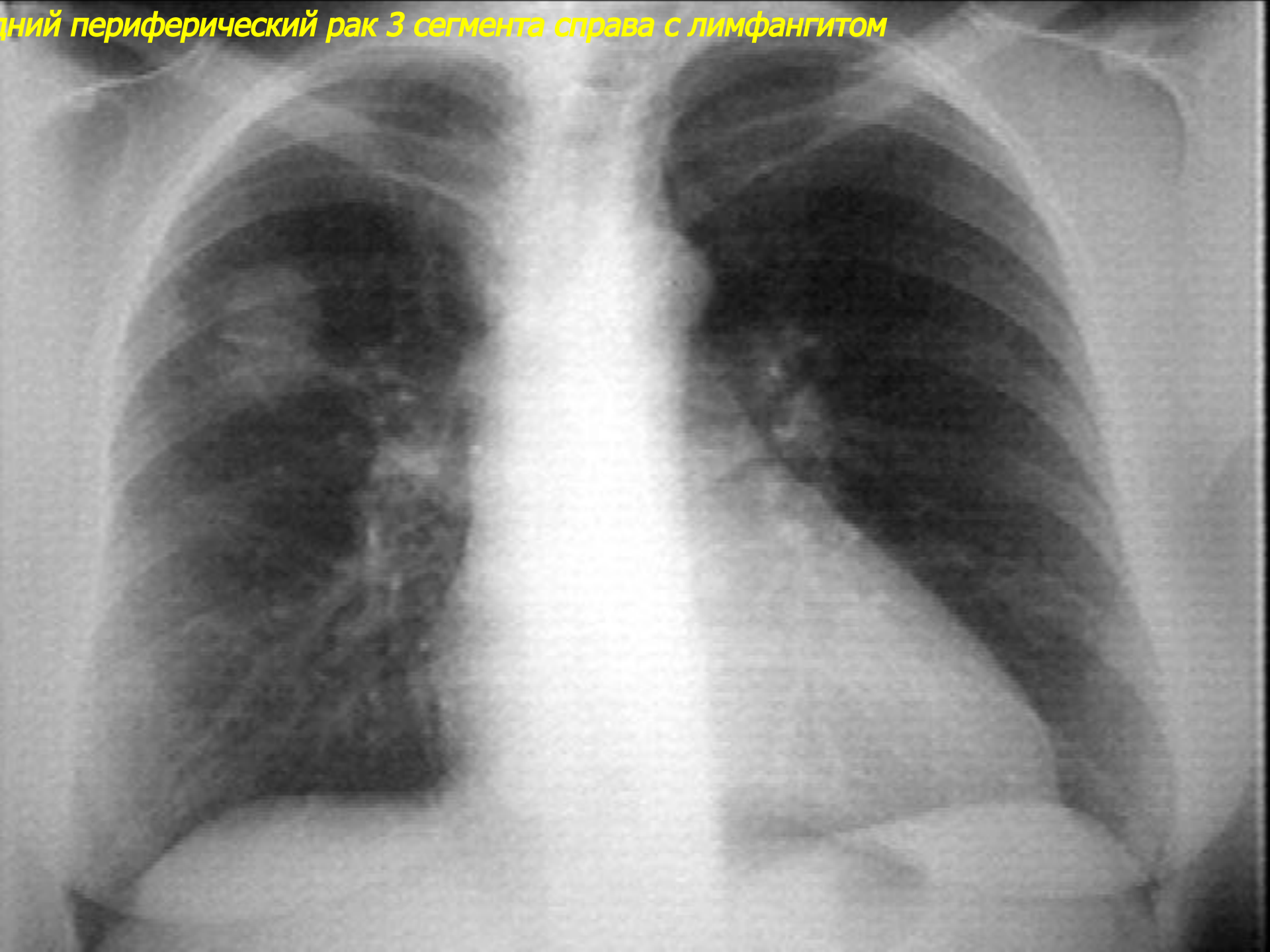
Лый периферический рак 3 сегмента справа



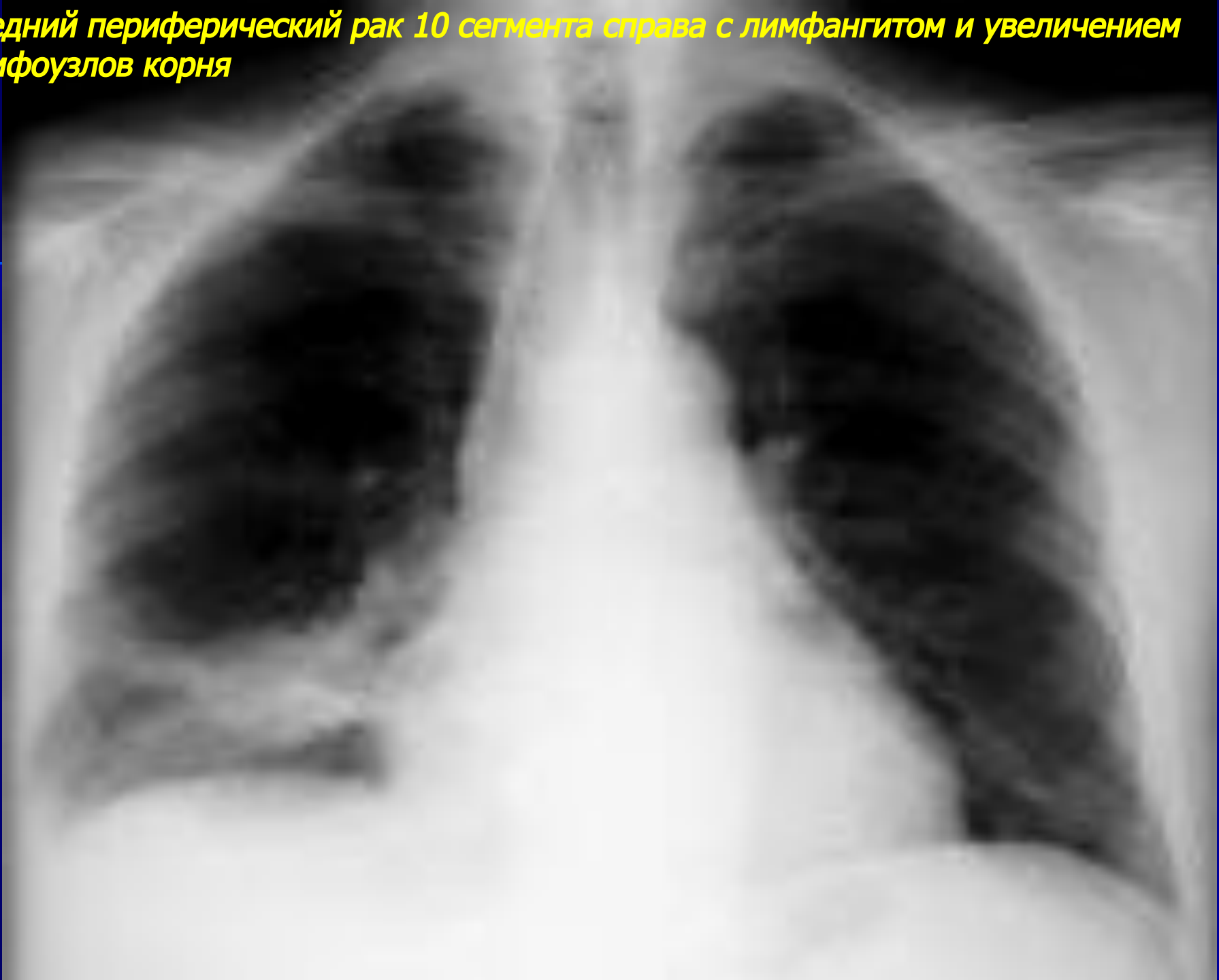
дний периферический рак 3 сегмента справа с лимфангитом



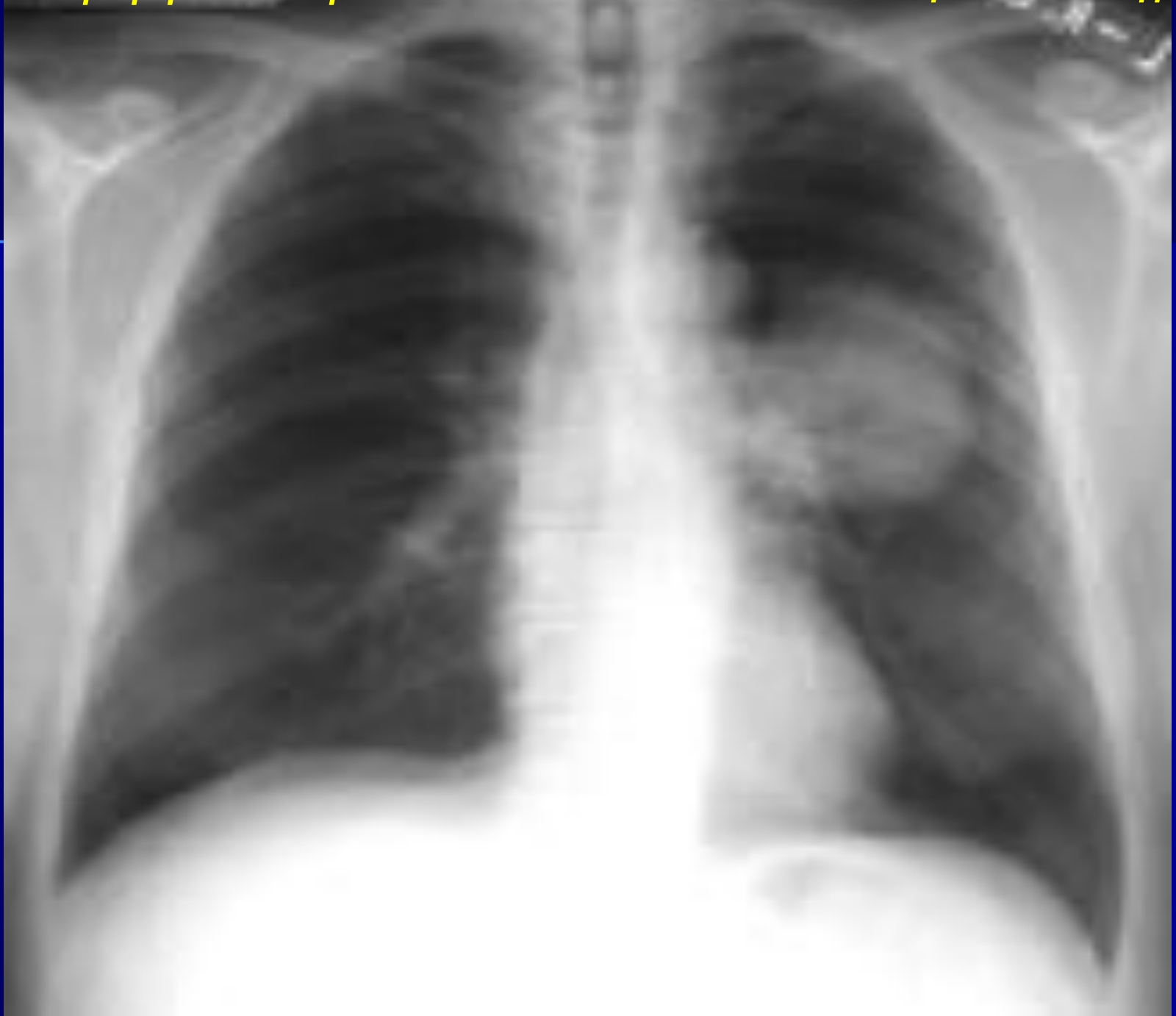Периферический рак 3 сегмента справа с лимфангитом



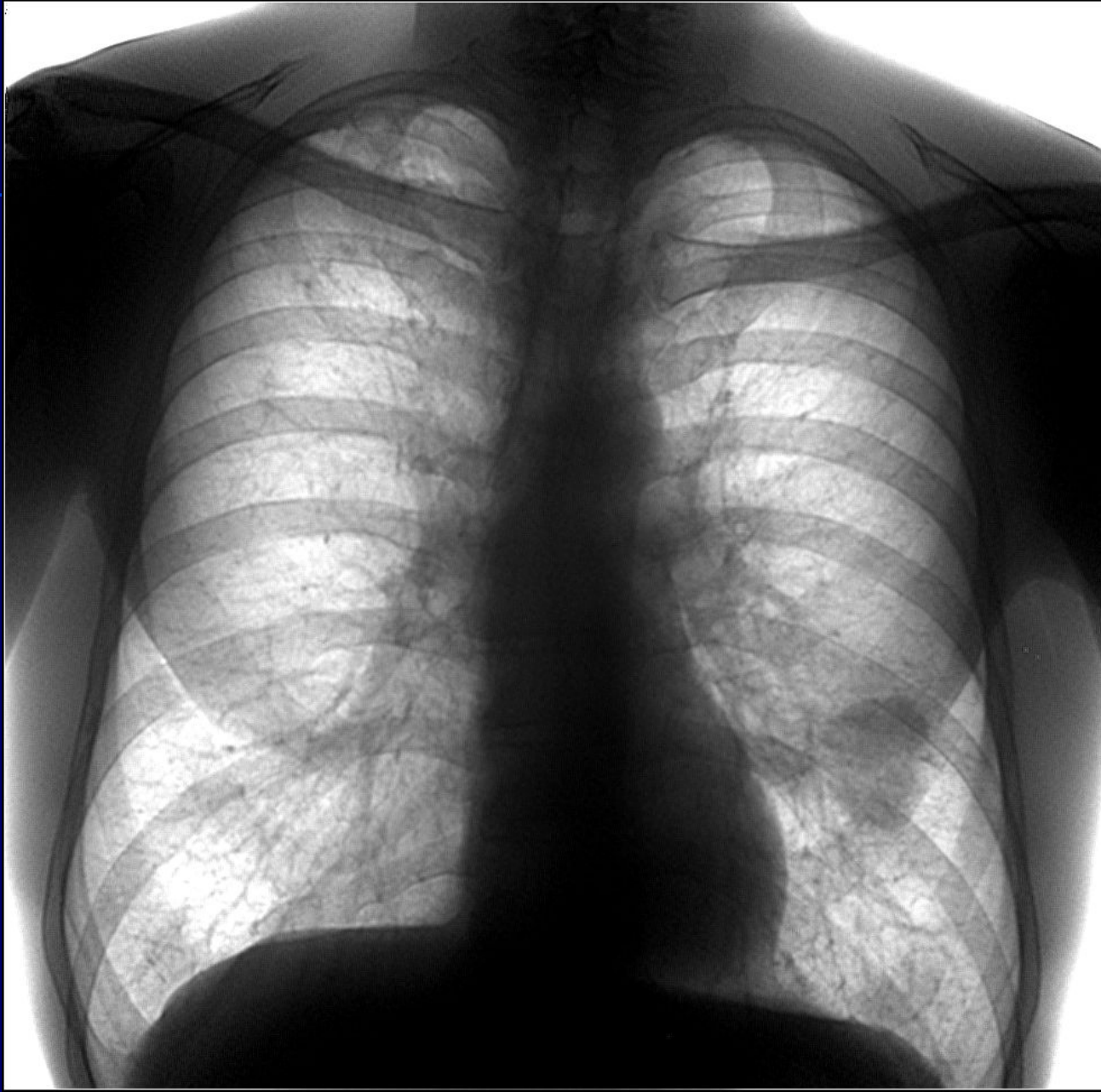Средний периферический рак 10 сегмента справа с лимфангитом и увеличением лимфоузлов корня



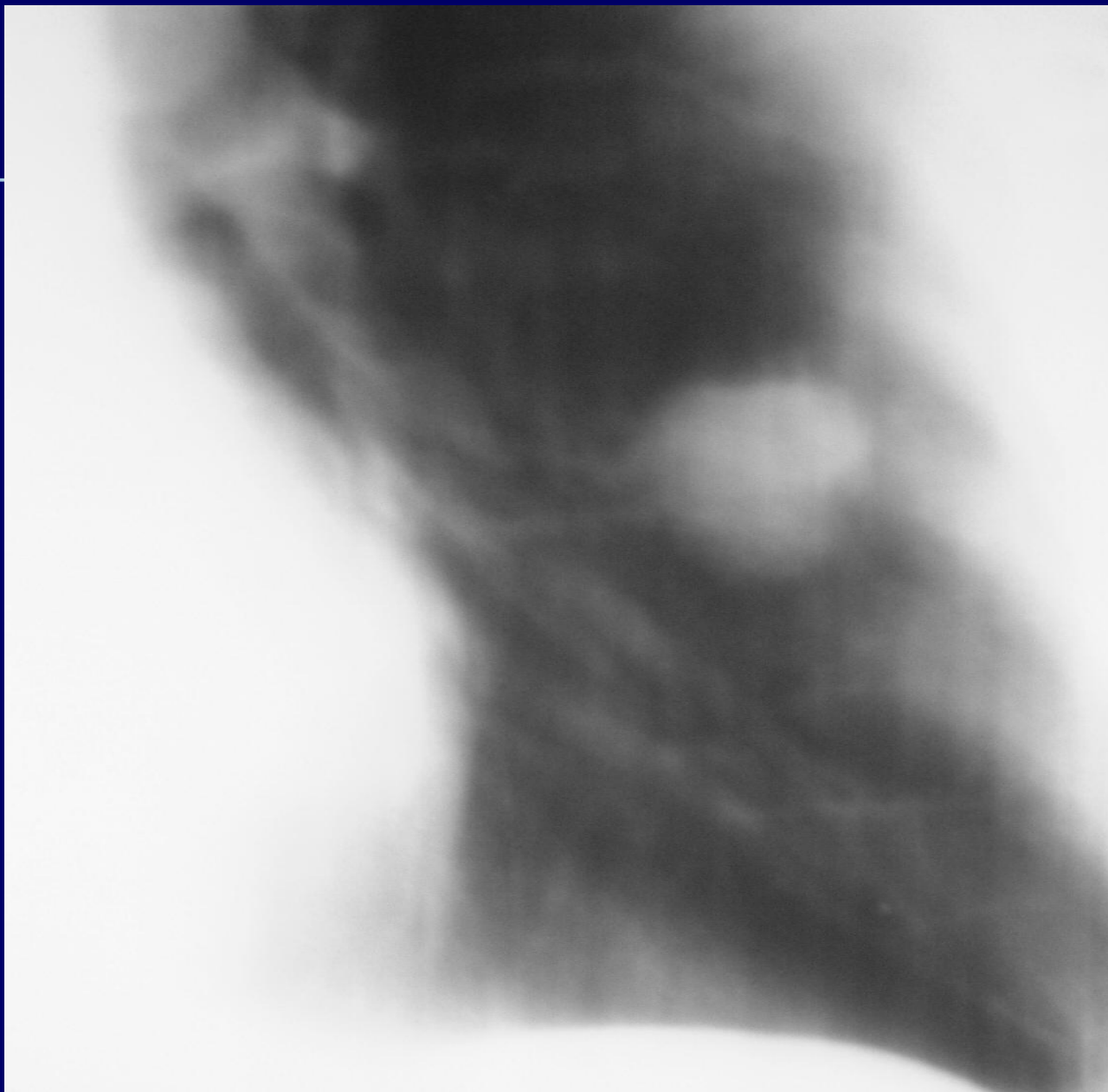
Большой периферический рак 6 сегмента слева с гиповентиляцией нижней доли



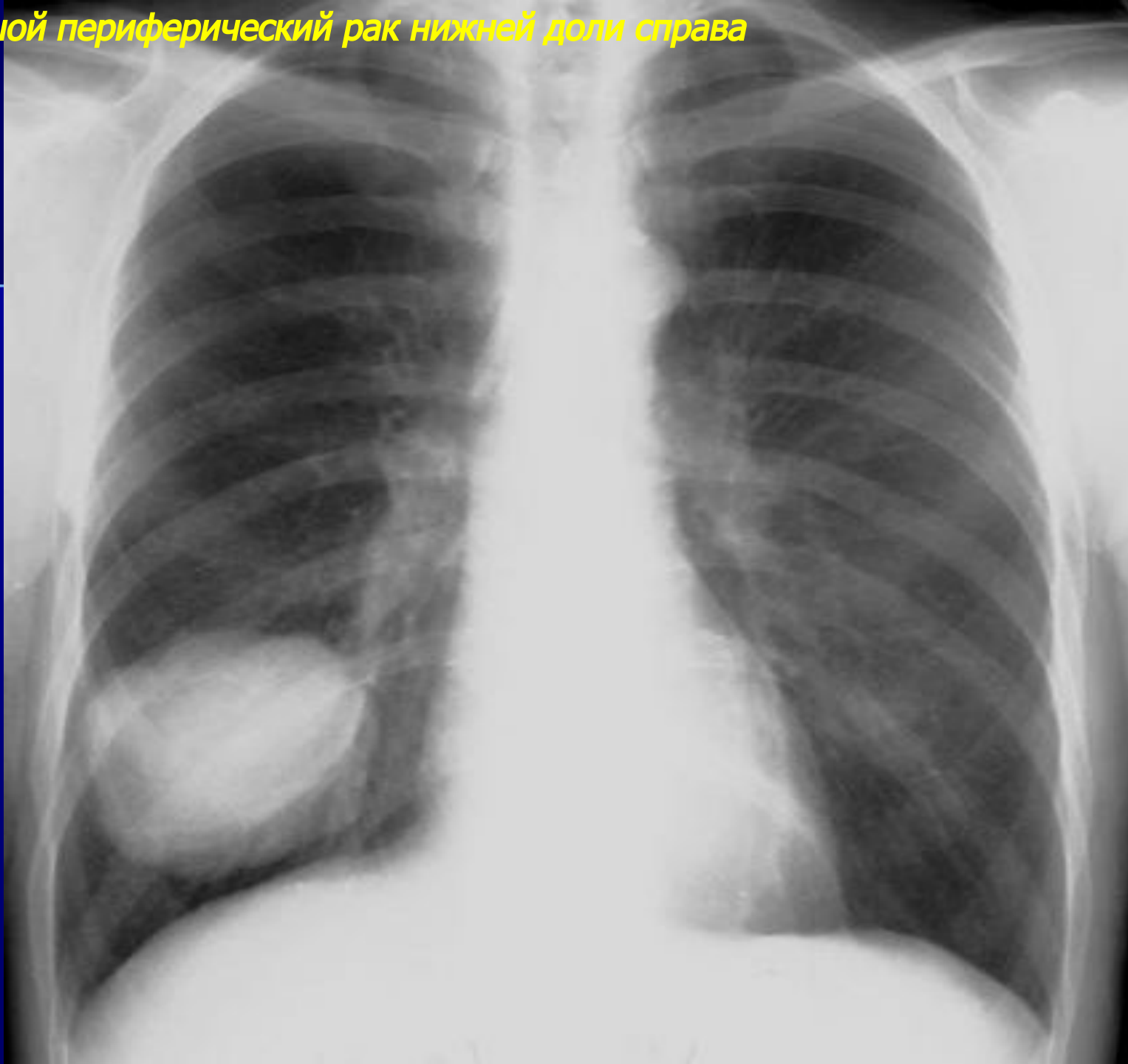
Периферический рак н/доли слева в сочетании с остаточными изменениями перенесенного туберкулеза



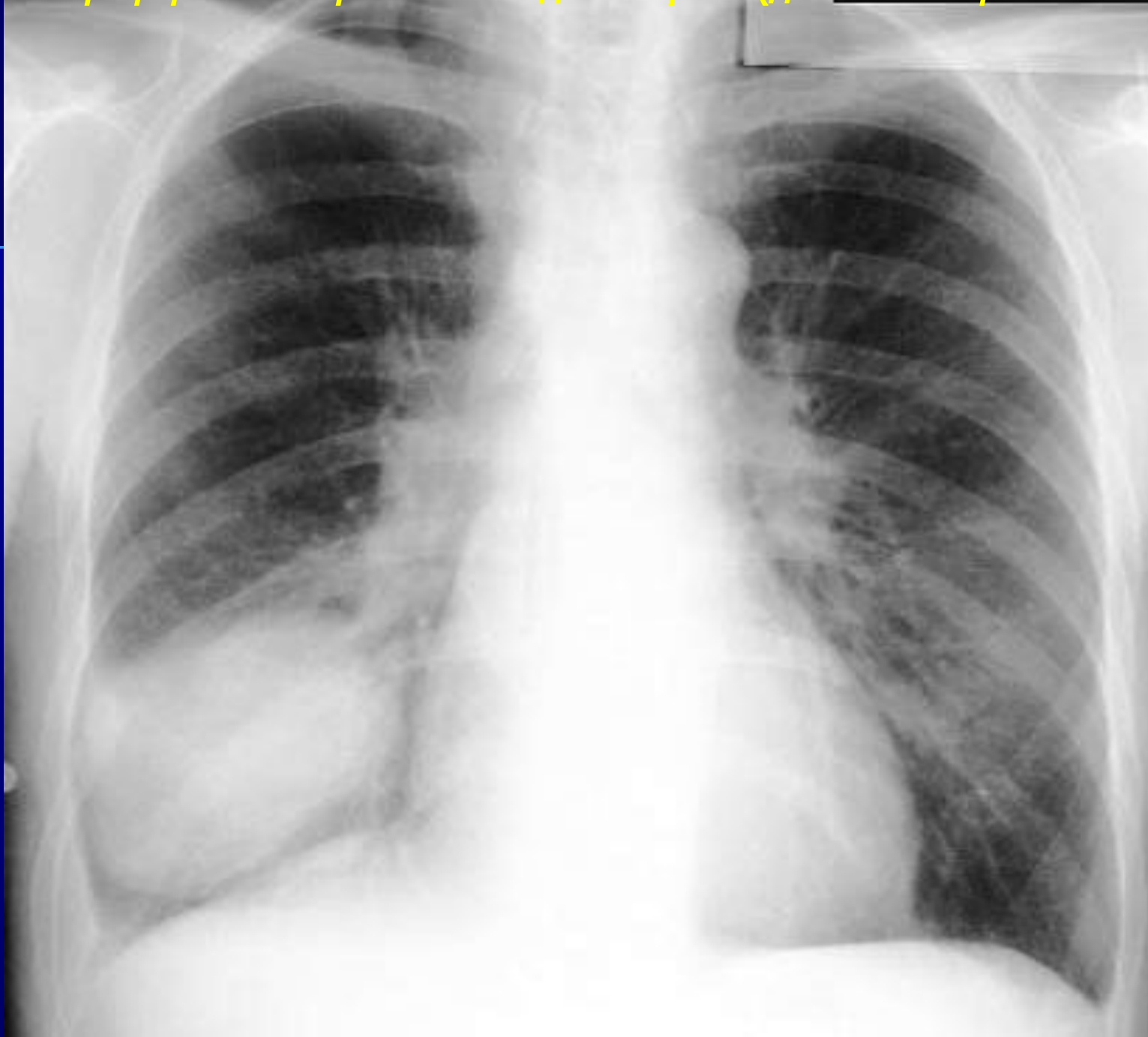*Томограммы этого же пациента
Нижняя лобэктомия слева-аденокарцинома.*



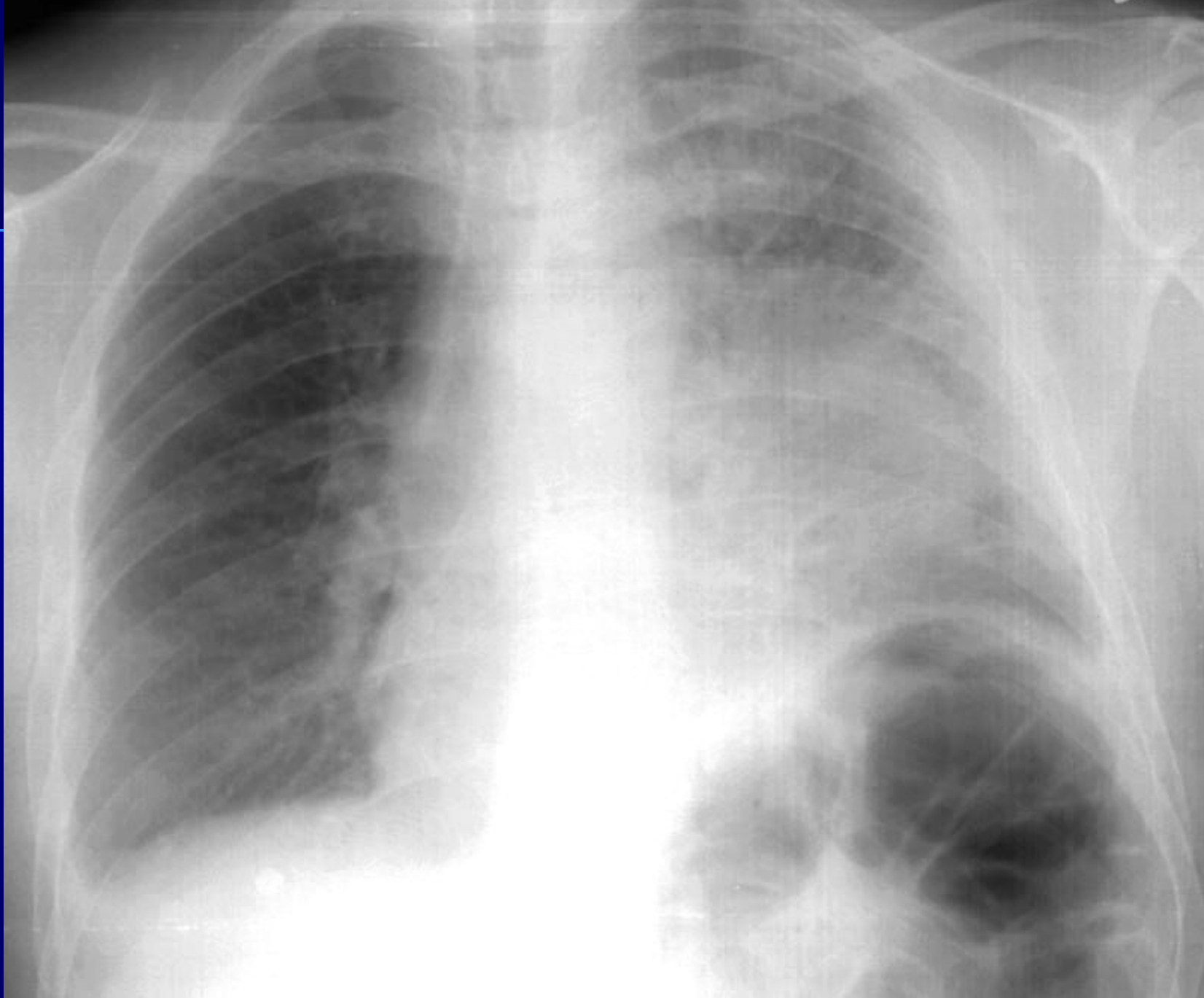
Большой периферический рак нижней доли справа



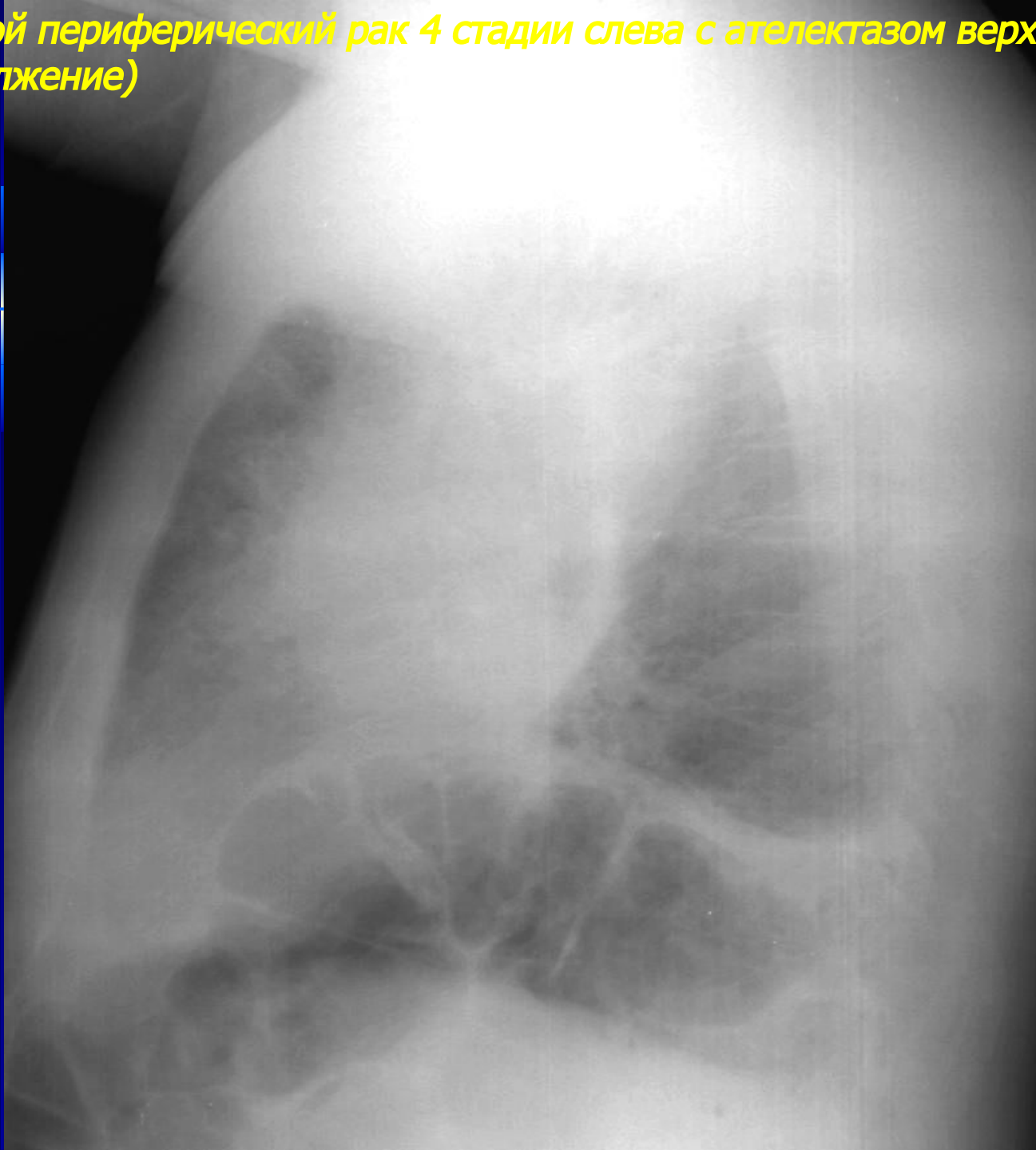
Большой периферический рак нижней доли справа (динамика через 1 месяц)



Большой периферический рак 4 стадии слева с ателектазом верхней доли

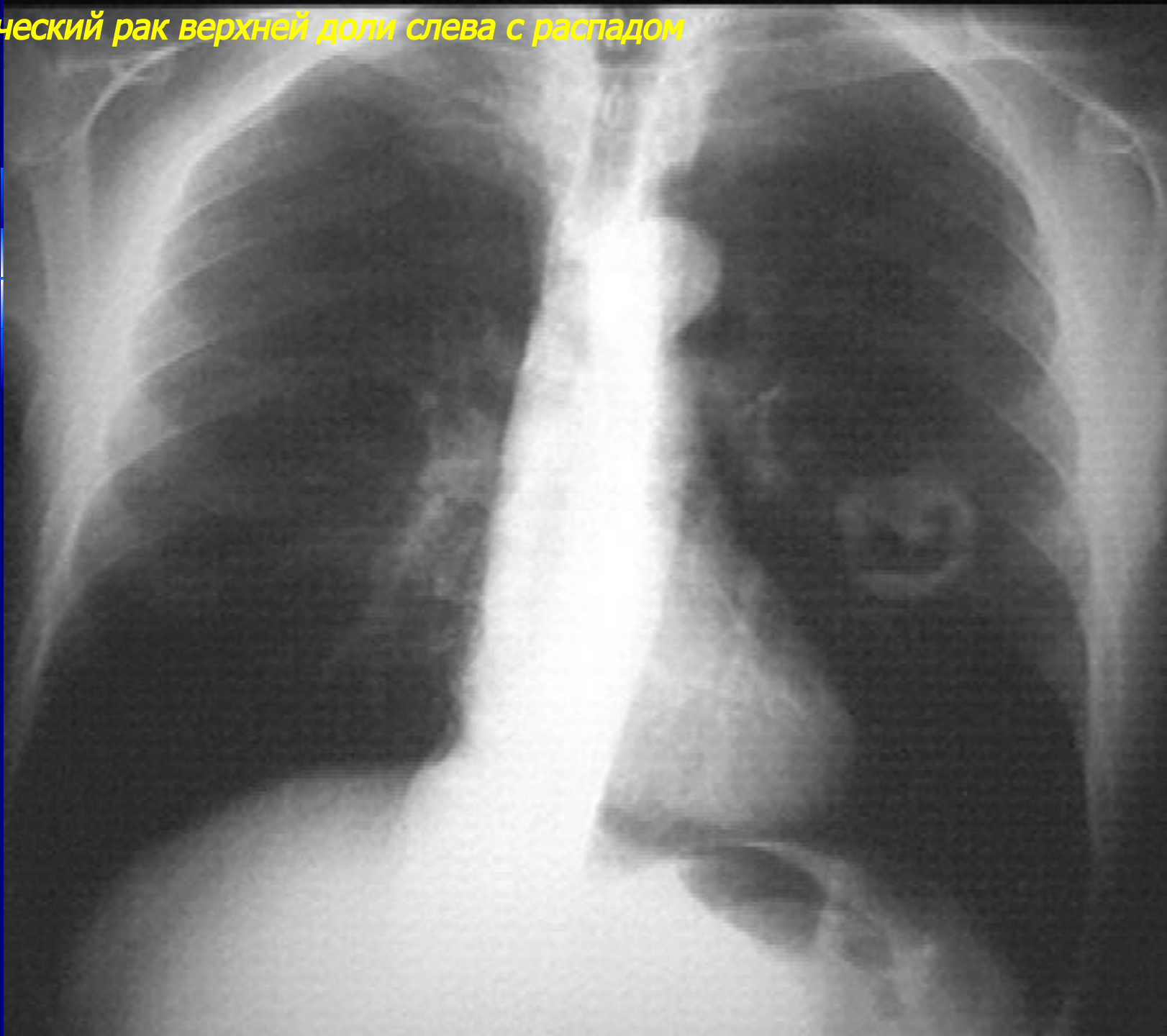


Большой периферический рак 4 стадии слева с ателектазом верхней доли
(продолжение)

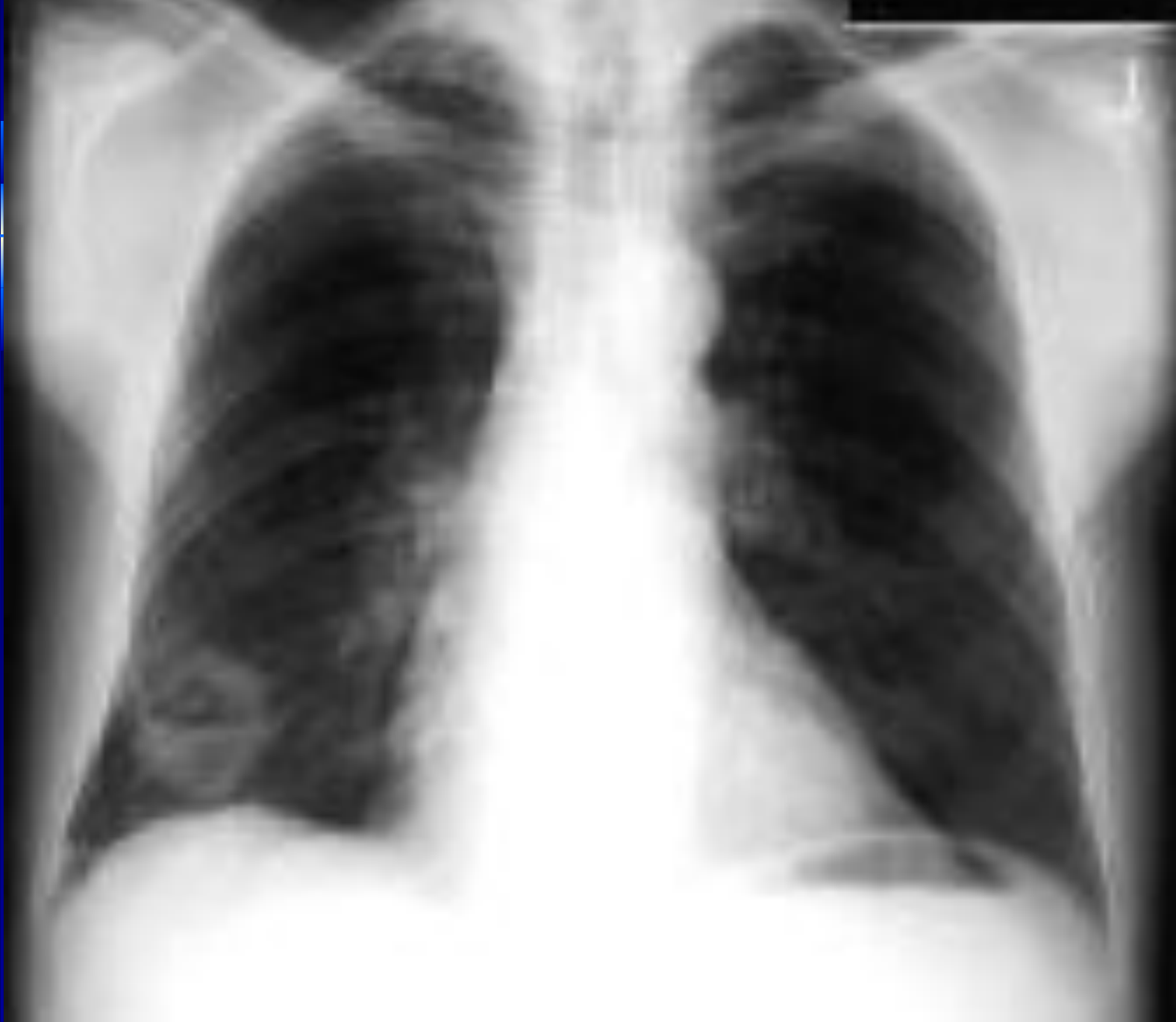

Осложнения
периферического рака
легкого

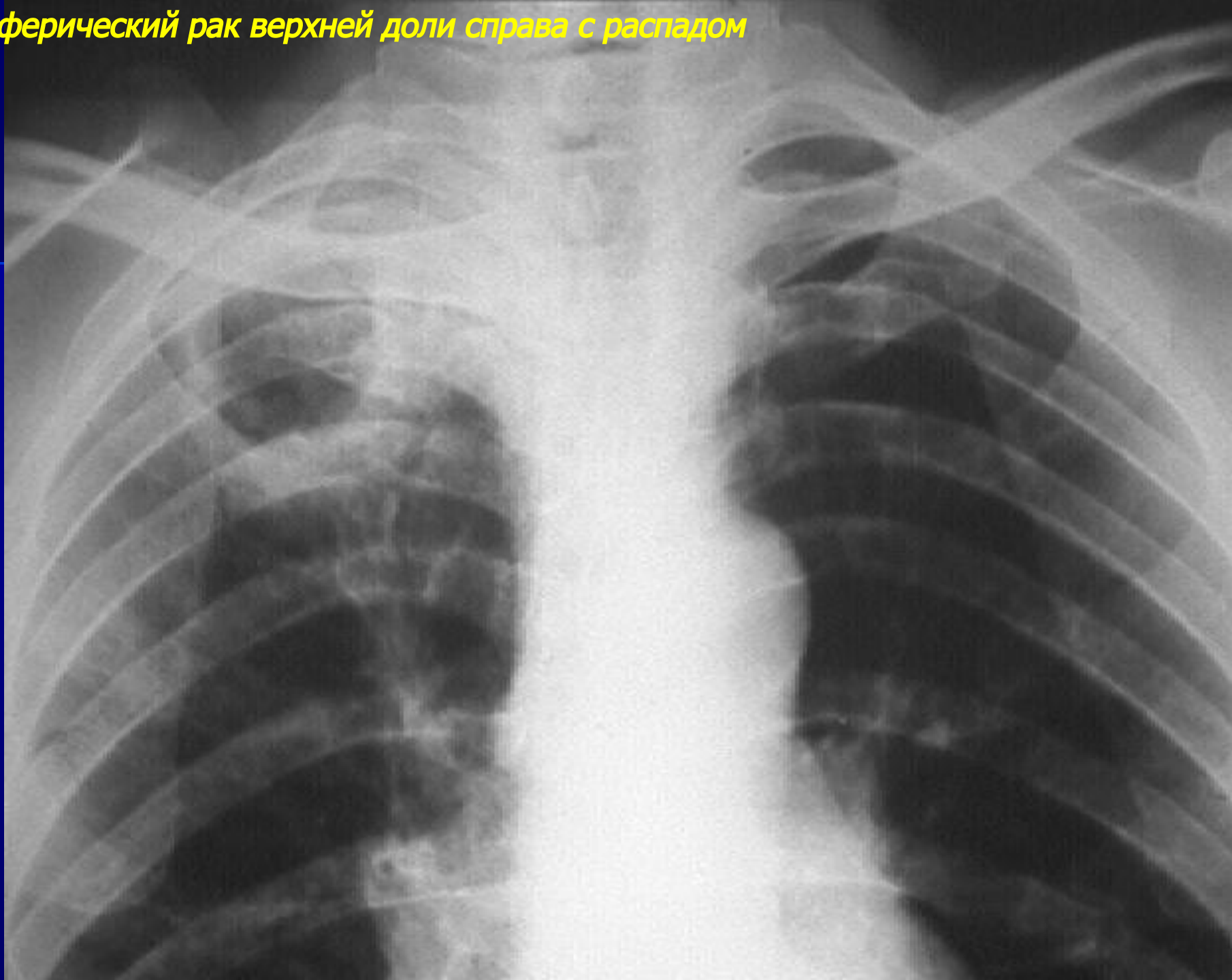
Периферический рак верхней доли слева с распадом



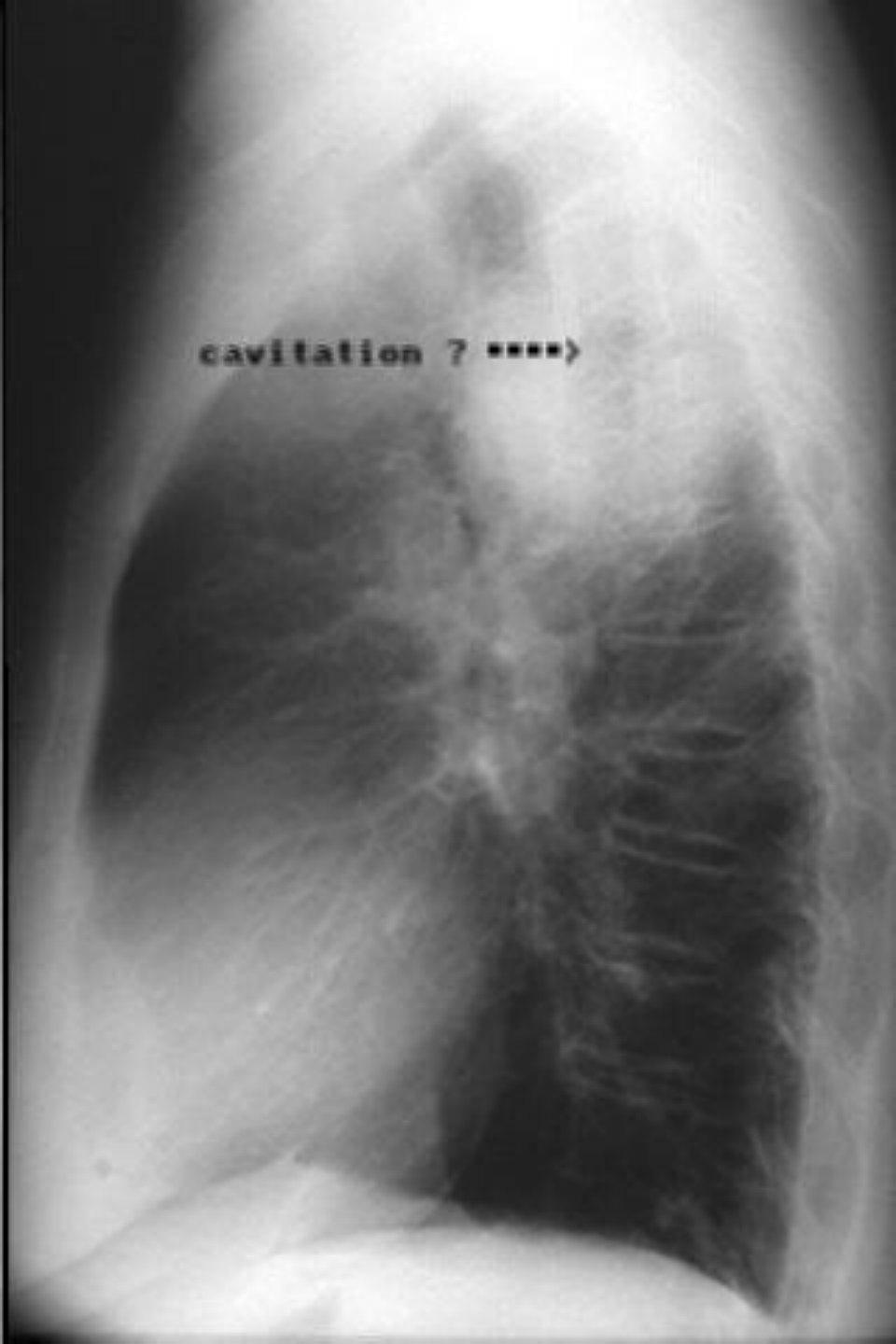
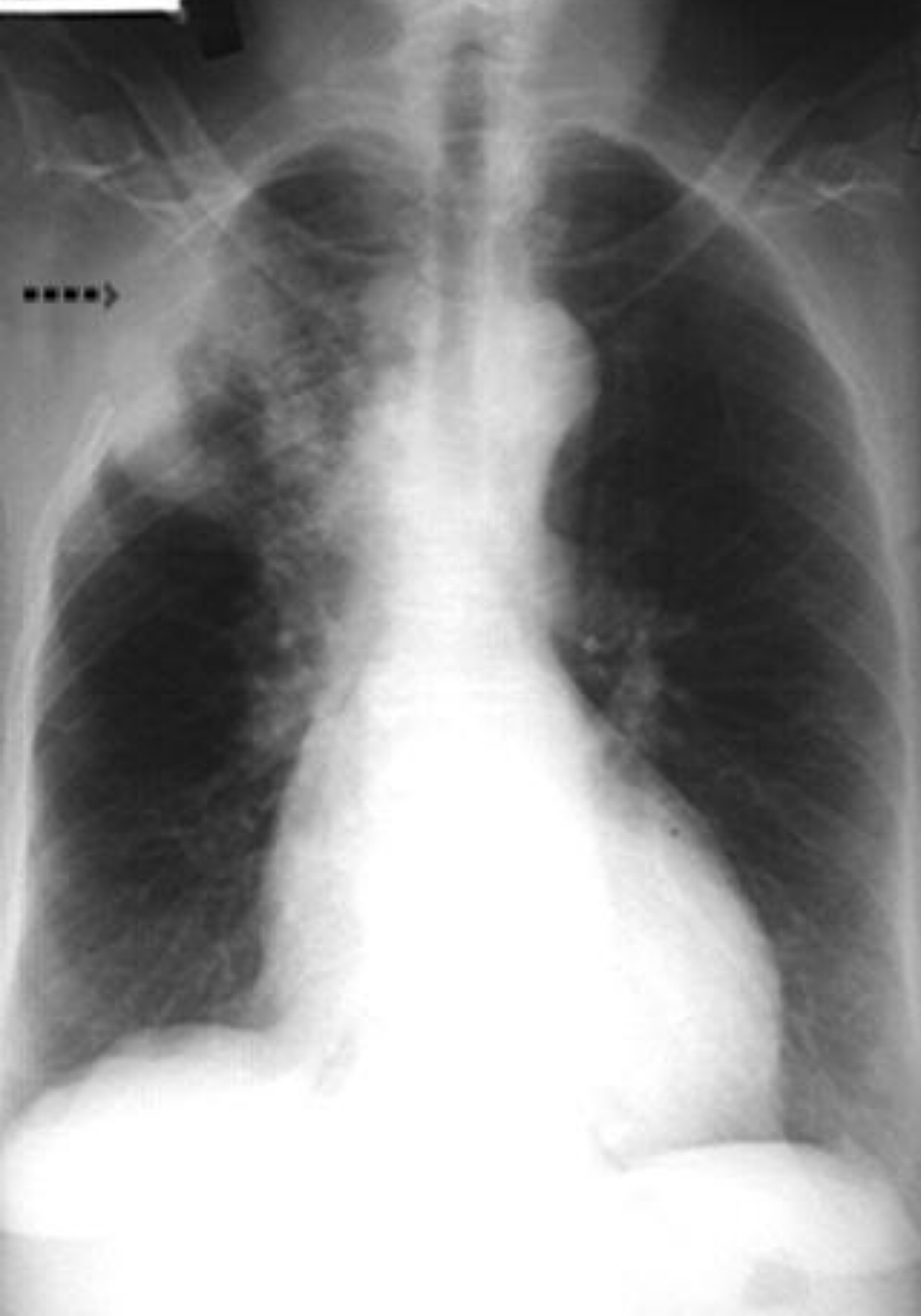Сферический рак средней доли с распадом и уровнем жидкости



Периферический рак верхней доли справа с распадом

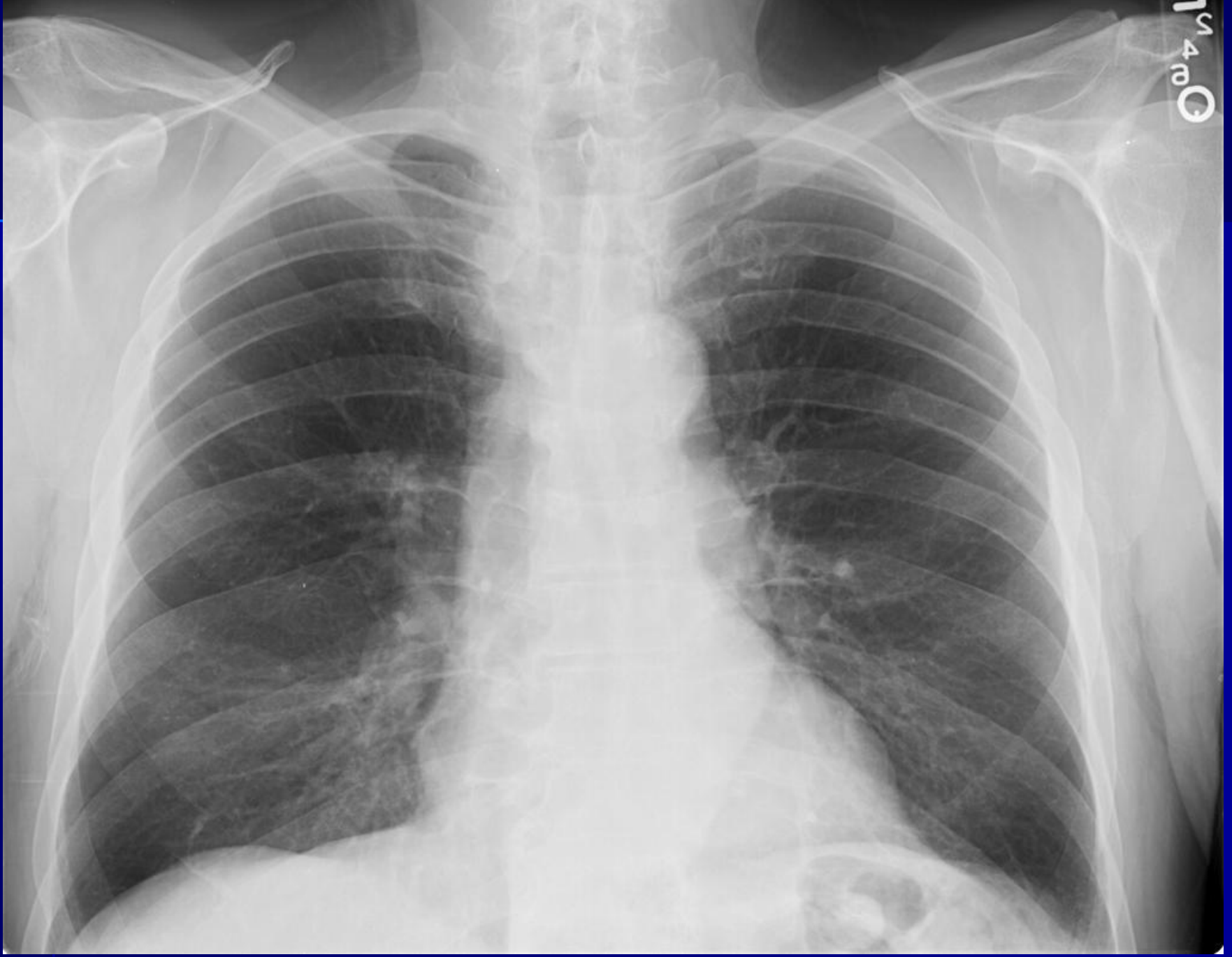


Каверная каверна 2 сегмента справа

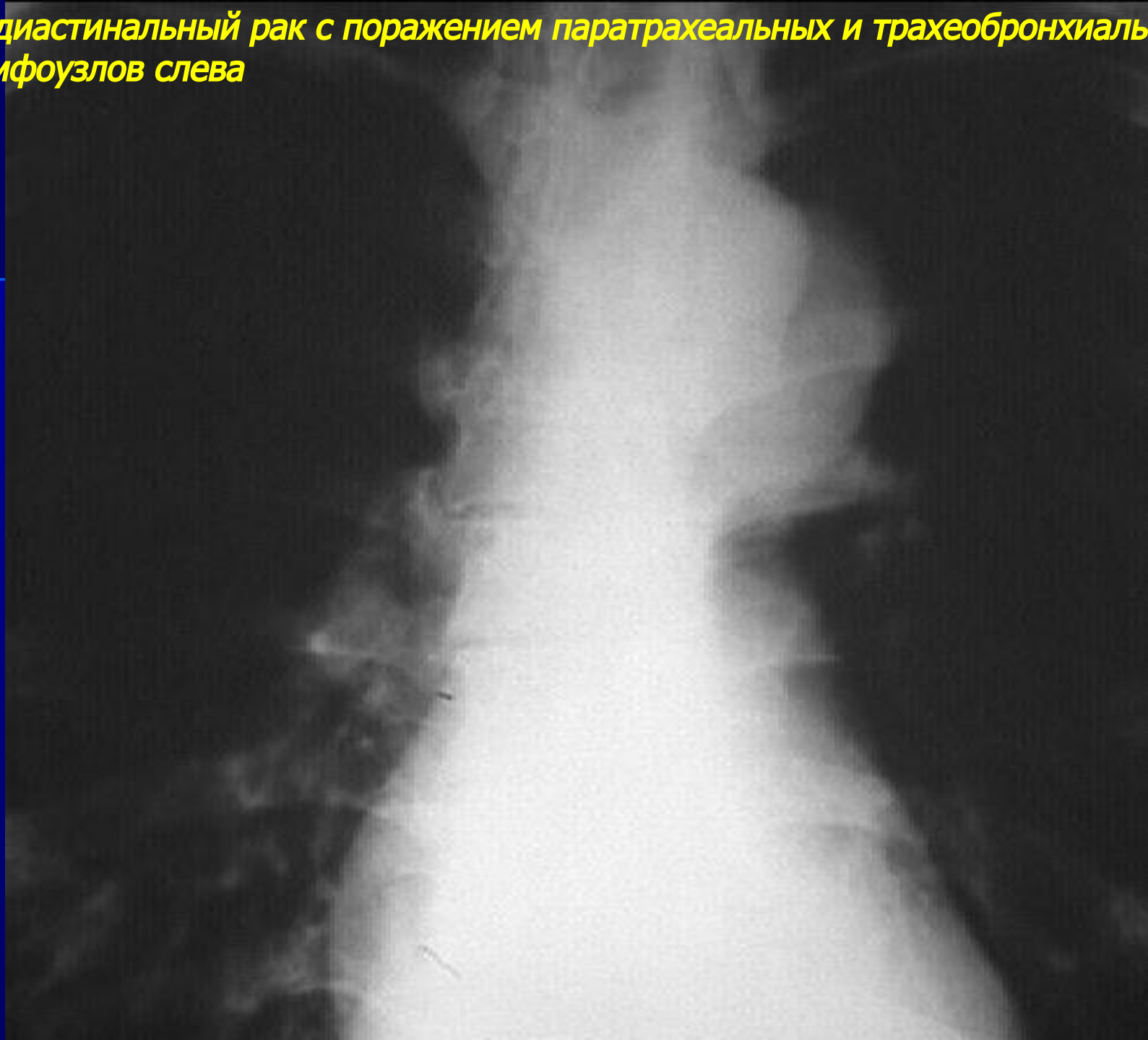


Медиастинальный рак
легкого

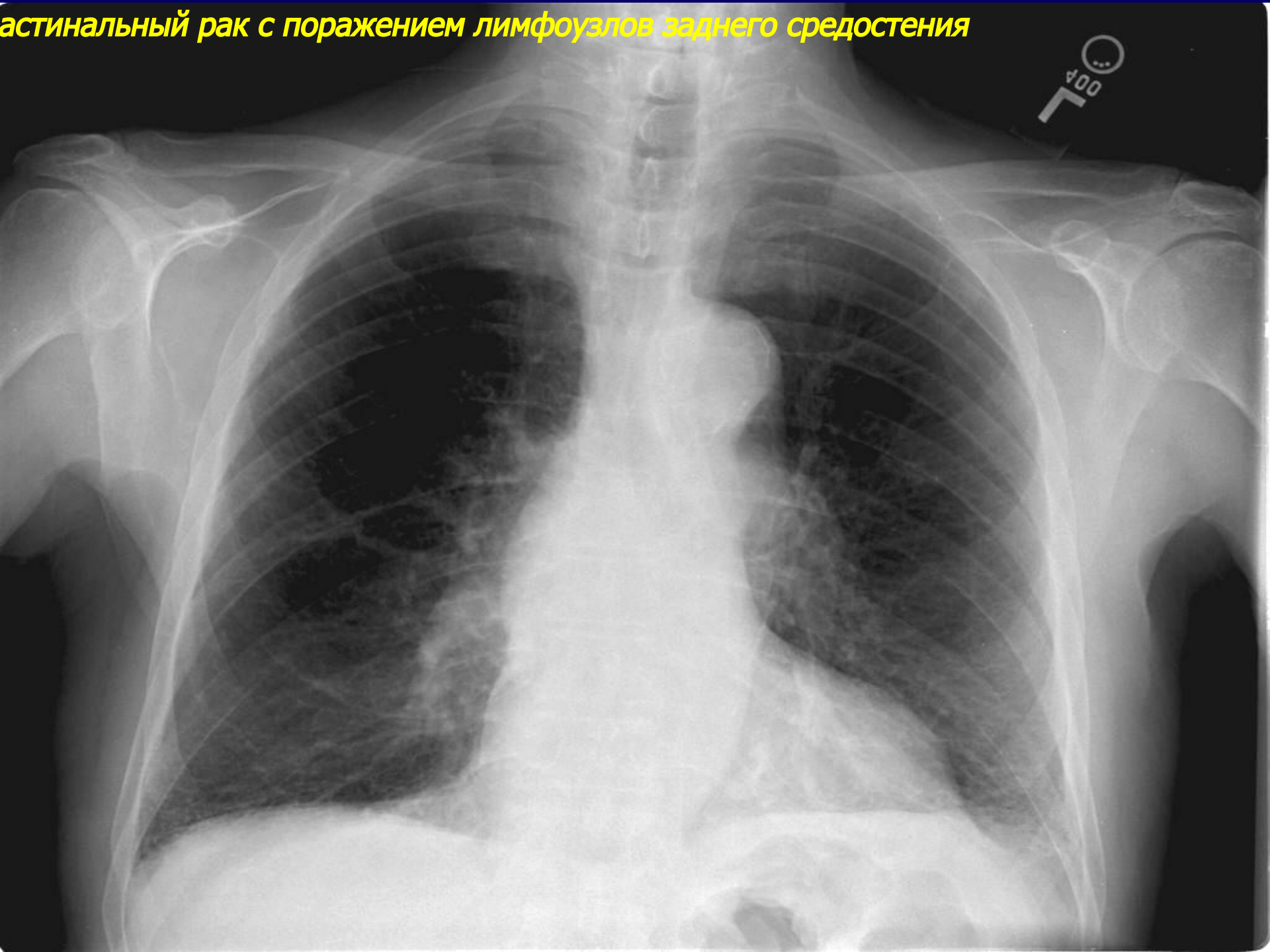
Медиастинальный рак с поражением паратрахеальных лимфоузлов справа



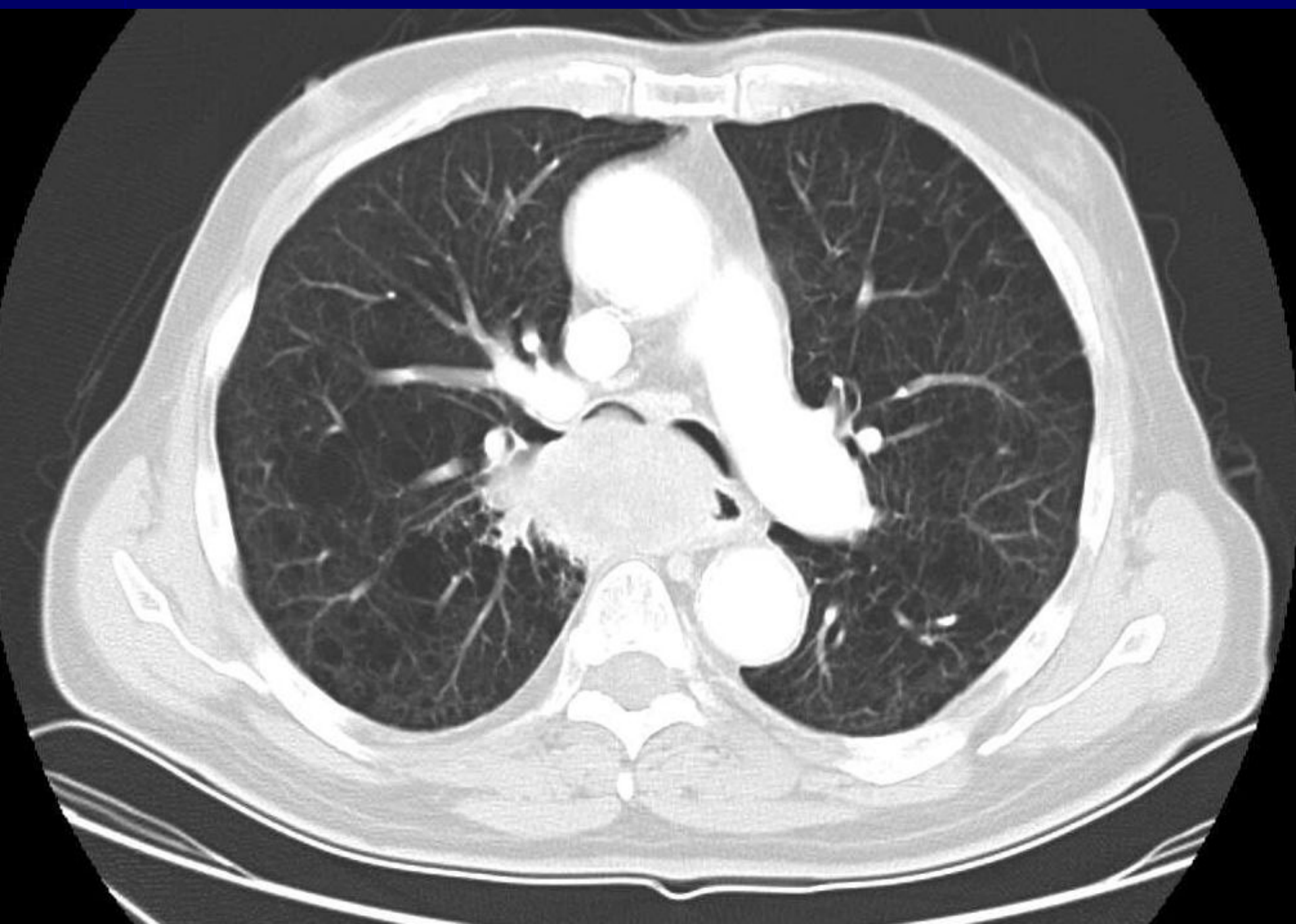
Медиастинальный рак с поражением паратрахеальных и трахеобронхиальных лимфоузлов слева



астинальный рак с поражением лимфоузлов заднего средостения

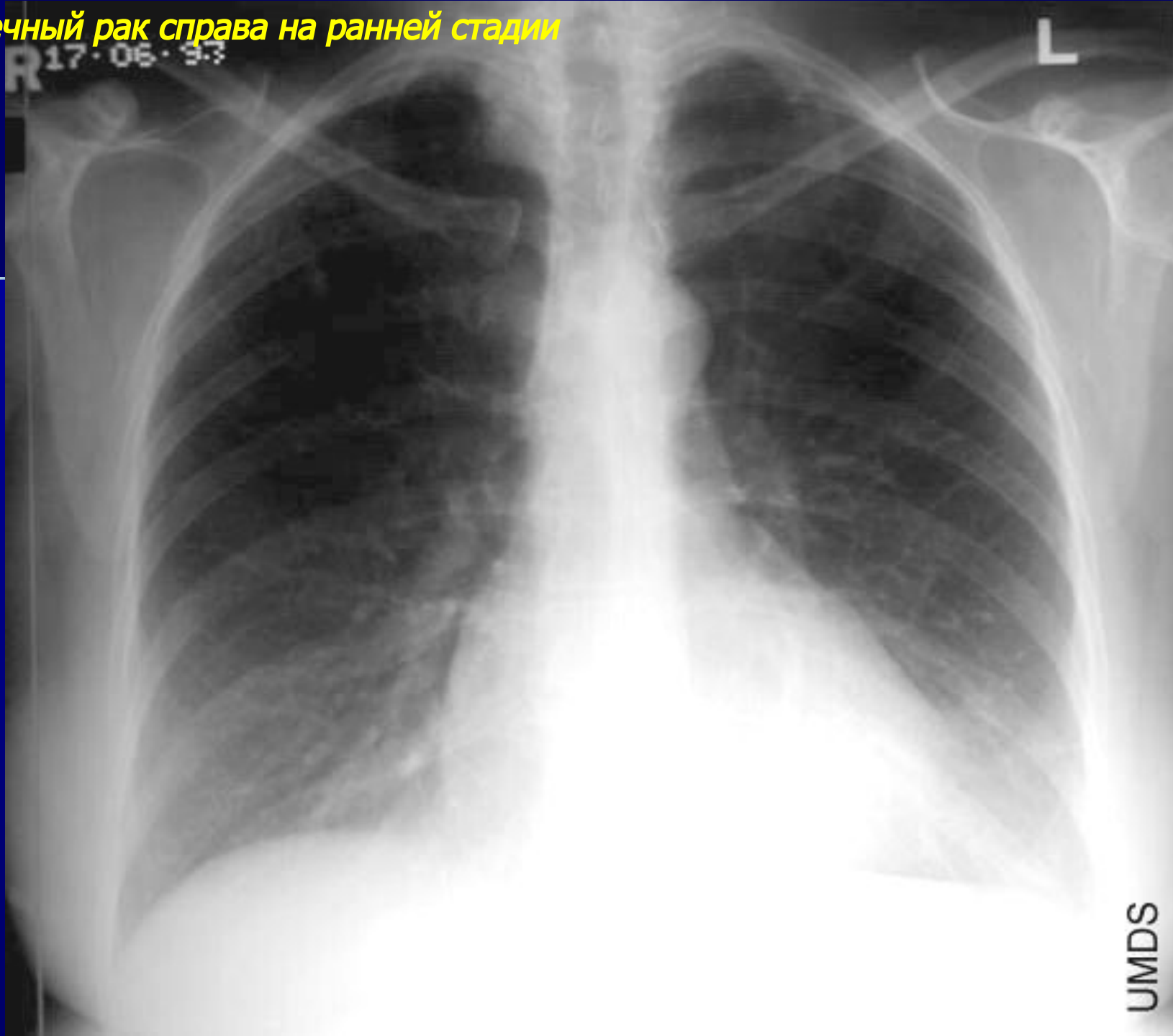


Медиастинальный рак с поражением лимфоузлов заднего средостения (КТ)



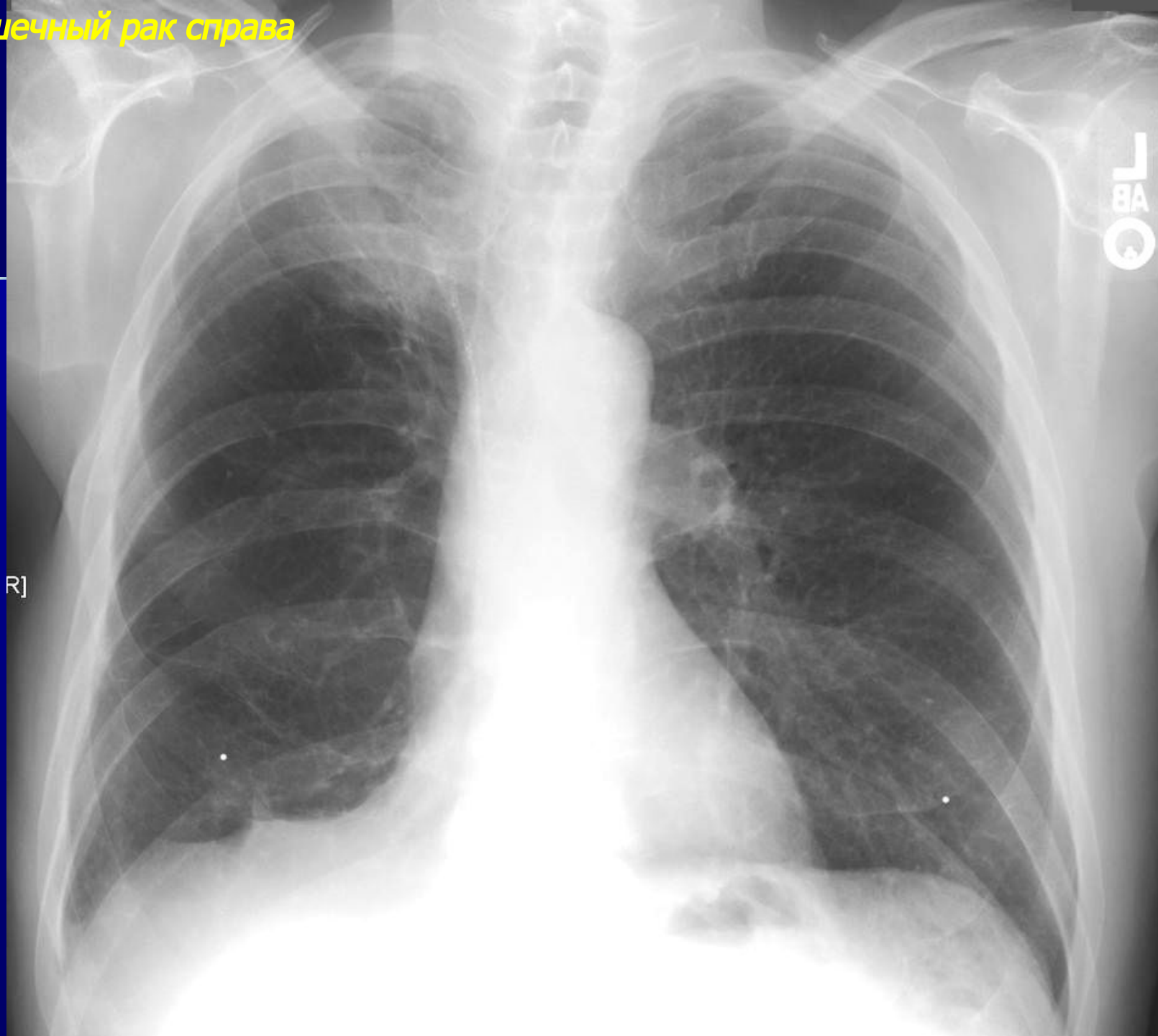
Верхушечный рак легкого

Рхушечный рак справа на ранней стадии



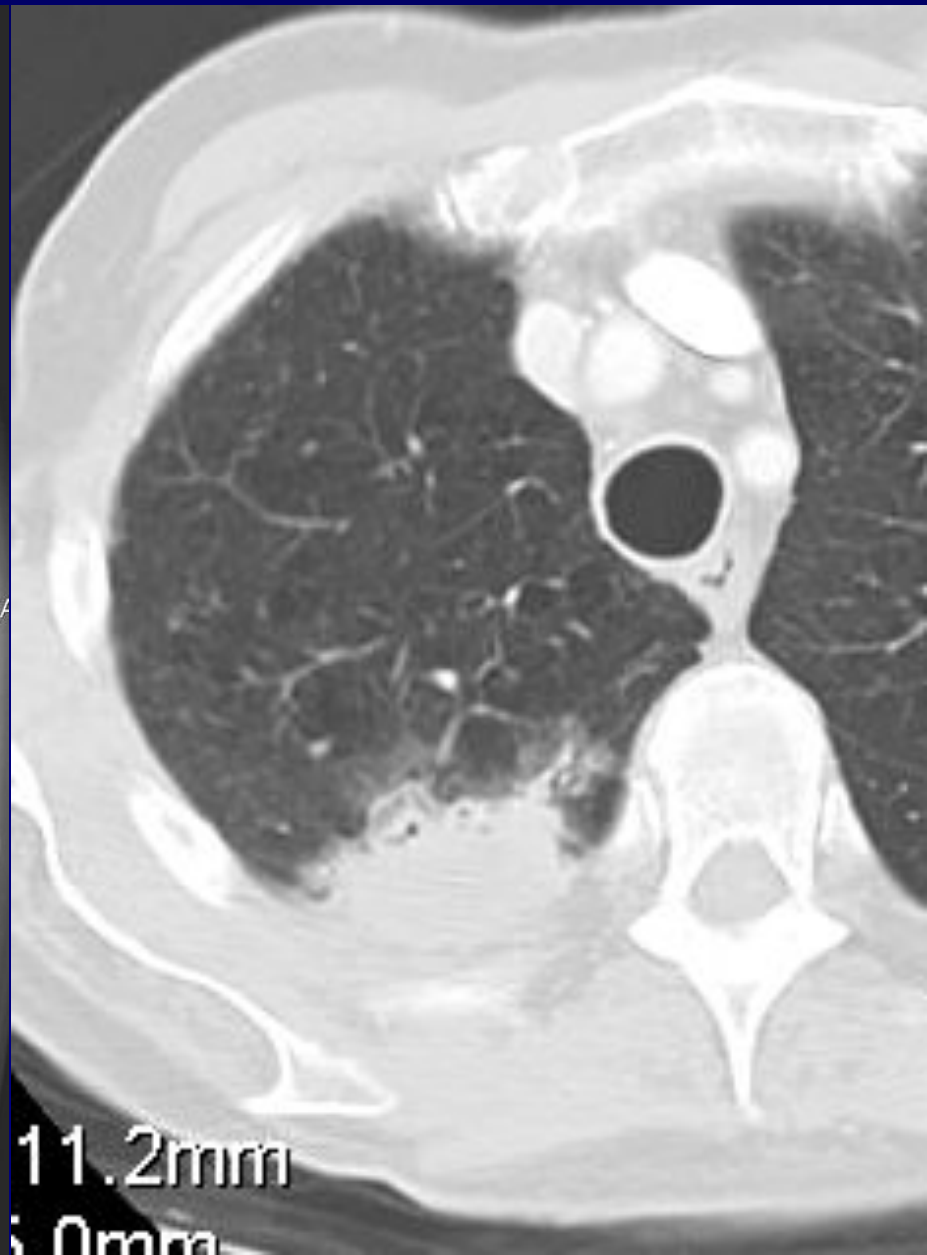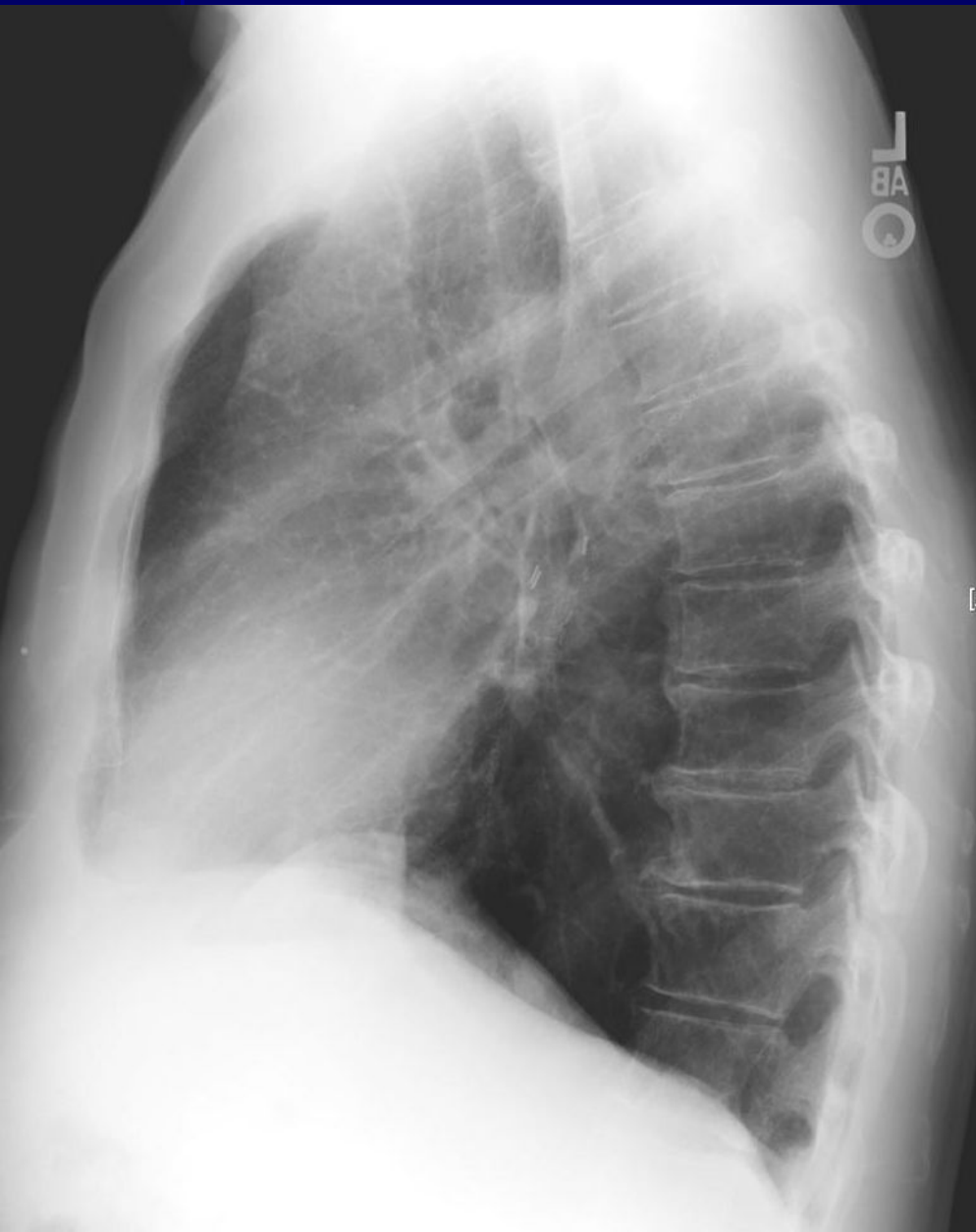
UMDS

Верхушечный рак справа

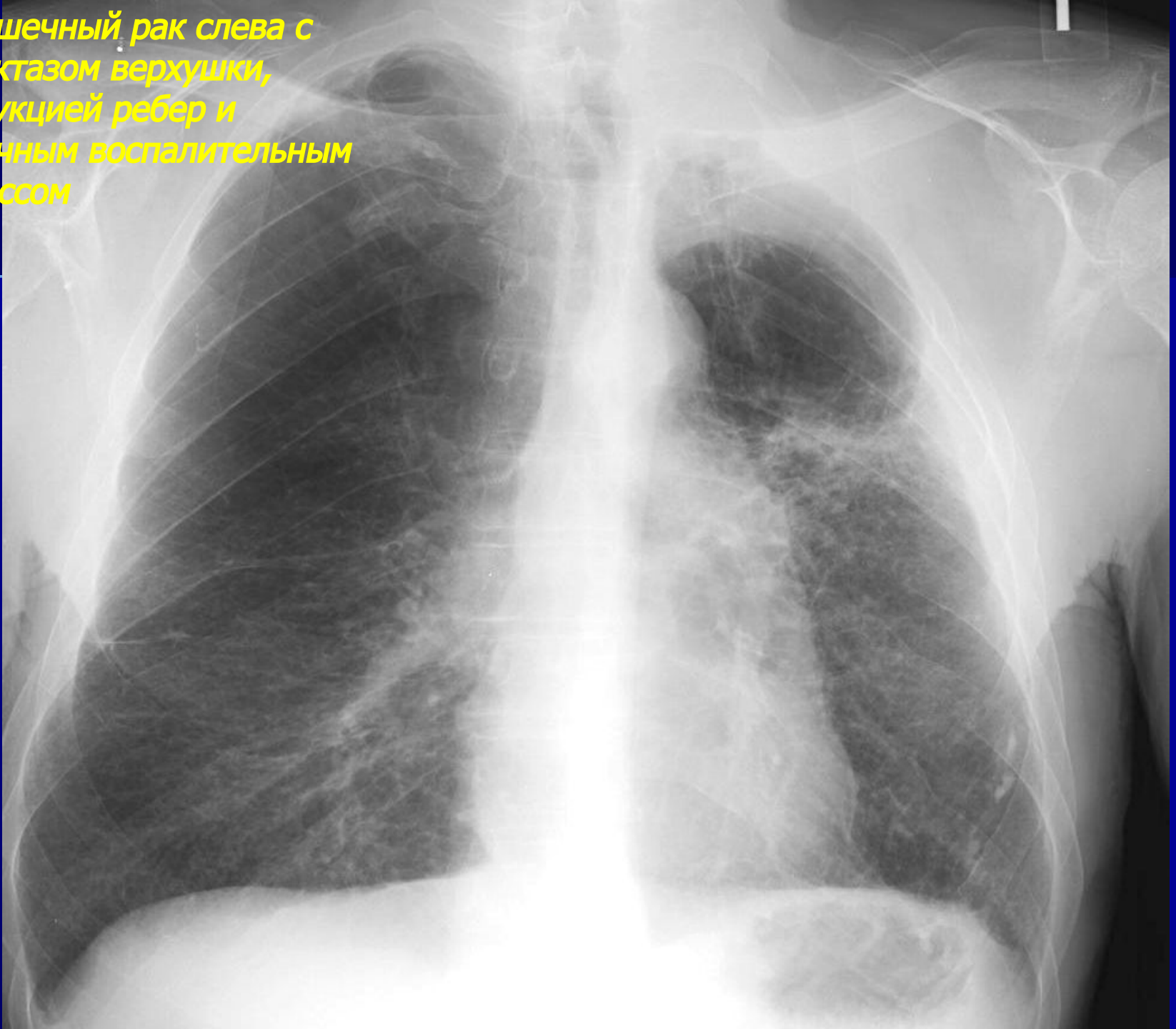


R]

Верхушечный рак справа (продолжение) - деструкция задних отрезков ребер



**Верхушечный рак слева с
ателектазом верхушки,
деструкцией ребер и
вторичным воспалительным
процессом**



A black and white chest X-ray showing the ribcage and lung fields. The right side of the image (patient's right) shows significant destruction of the ribs, with several ribs appearing fragmented or missing. The lung fields are relatively clear, but the mediastinal structures are visible in the center. The text is overlaid in yellow on the lower left portion of the image.

рхушечный рак справа с деструкцией ребер