

***Рентгенодиагностика  
центрального рака  
легких***

- **Международную классификацию по системе TNM (1978):**
- **T - первичная опухоль:**
- **T0** - опухоль не определяется;
- **T1** - опухоль, ограничена сегментарным бронхом (не более 3 см в наибольшем измерении)
- **T2** - опухоль, ограниченная долевым бронхом (больше 3 см, либо сопровождается ателектазом и обструктивной пневмонией, распространяется на корень легкого)
- **T3** - опухоль, инфильтрирующая главный бронх или два бронха (переходит на соседние анатомические структуры, либо сопровождается ателектазом или обструктивной пневмонией всего легкого)
- **T4** - опухоль, распространяющаяся за пределы легкого
- **Tx** - любая опухоль, которая не может быть определена или опухоль, доказанная цитологическим исследованием мокроты или смыва из бронха, но не видимая рентгенологически или бронхоскопически.
- **N - регионарные лимфатические узлы:**
- **N0** - нет клинических, рентгенологических или эндоскопических признаков увеличения внутригрудных лимфатических узлов;
- **N1** - имеются клинические, рентгенологические или эндоскопические признаки увеличения внутригрудных лимфатических узлов;
- **N2** - поражение лимфатических узлов средостения;
- **M - метастазирование:**
- **M0** - нет признаков отдаленного метастазирования;
- **M1** - имеются отдаленные метастазы или плевральный экссудат с наличием в нем опухолевых клеток.

# Гистологическая классификация рака

## легкого (1971)

### ***I. Плоскоклеточный (эпидермоидный) рак:***

- а) плоскоклеточный с ороговением (высокодифференцированный);
- б) плоскоклеточный без ороговения (умеренно дифференцированный);
- в) плоскоклеточный с низкой степенью дифференцировки.

### ***II. Аденокарцинома (железистый, цилиндрокубковый) рак:***

- а) высокодифференцированная;
- б) умеренно дифференцированная;
- в) низкодифференцированная.

### ***III. Бронхиоло-альвеолярная аденокарцинома***

### ***IV. Мелкоклеточный рак:***

- а) круглоклеточный «лимфоцитоподобный»;
- б) овсяноклеточный;
- в) полиморфноклеточный.

### ***V. Недифференцированный рак.***

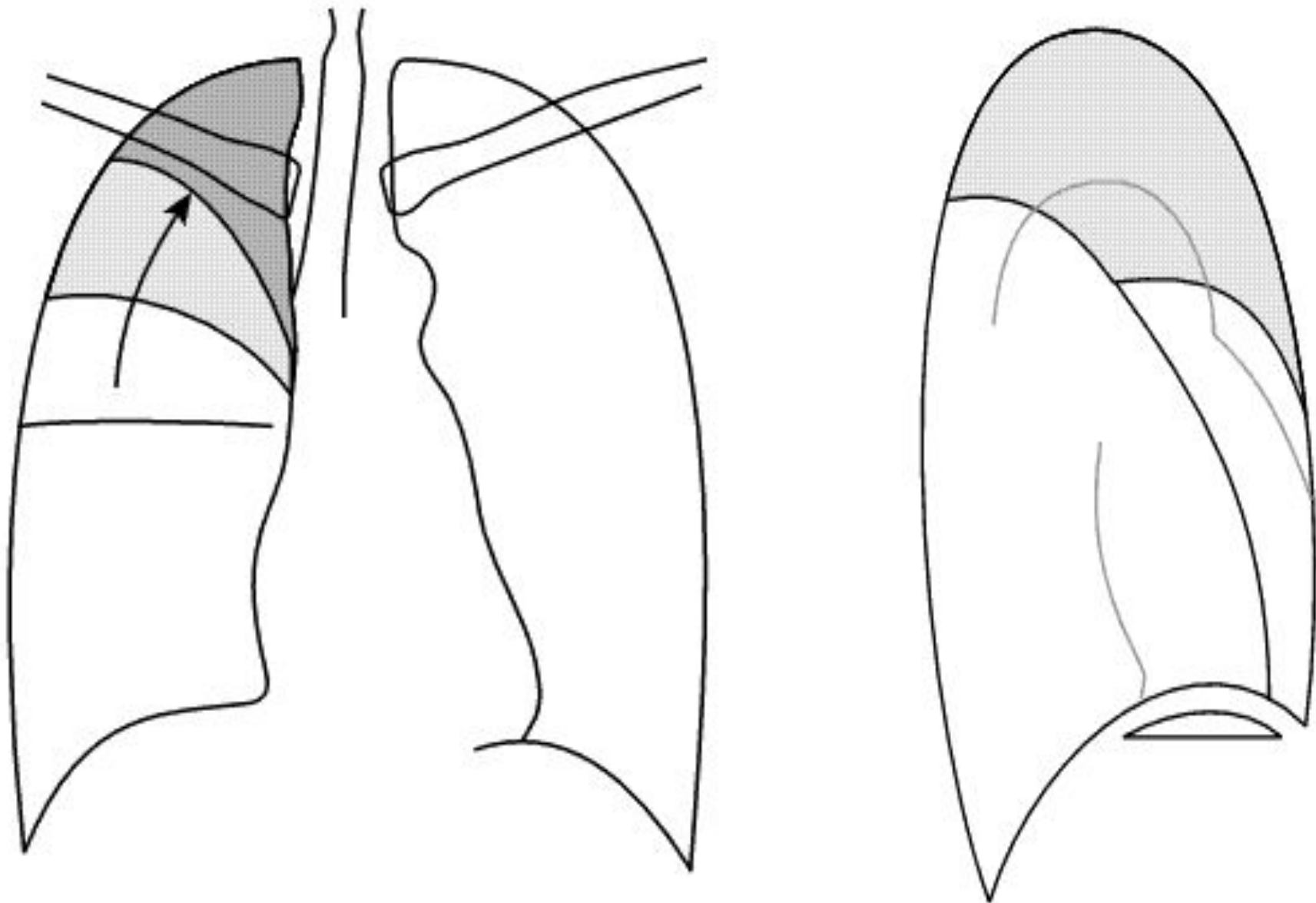
*Рентгенологическая*

*классификация*

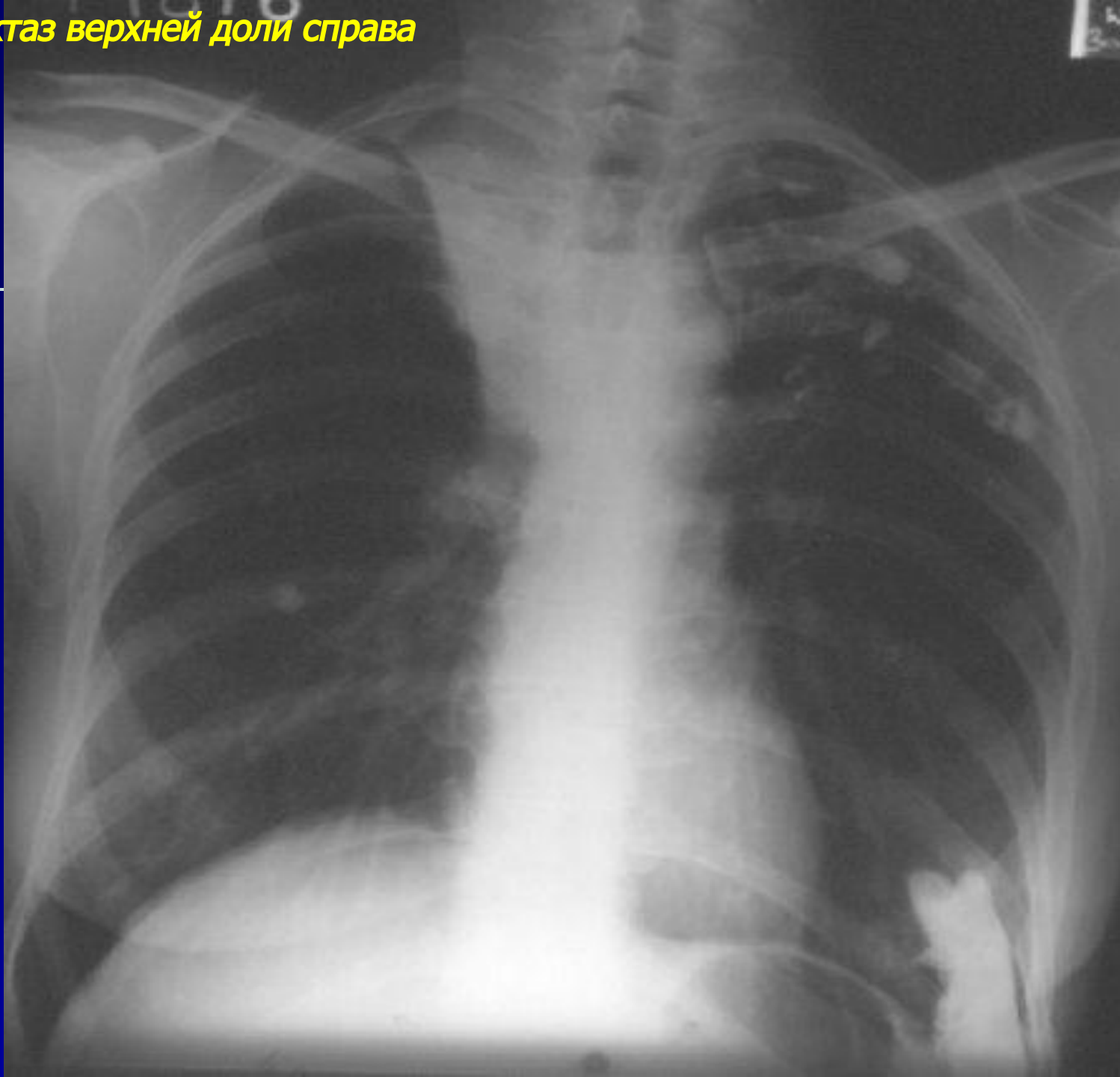
- *1) центральный;*
- *2) периферический;*
- *3) бронхиоло-альвеолярный*

# Эндобронхиальный рак

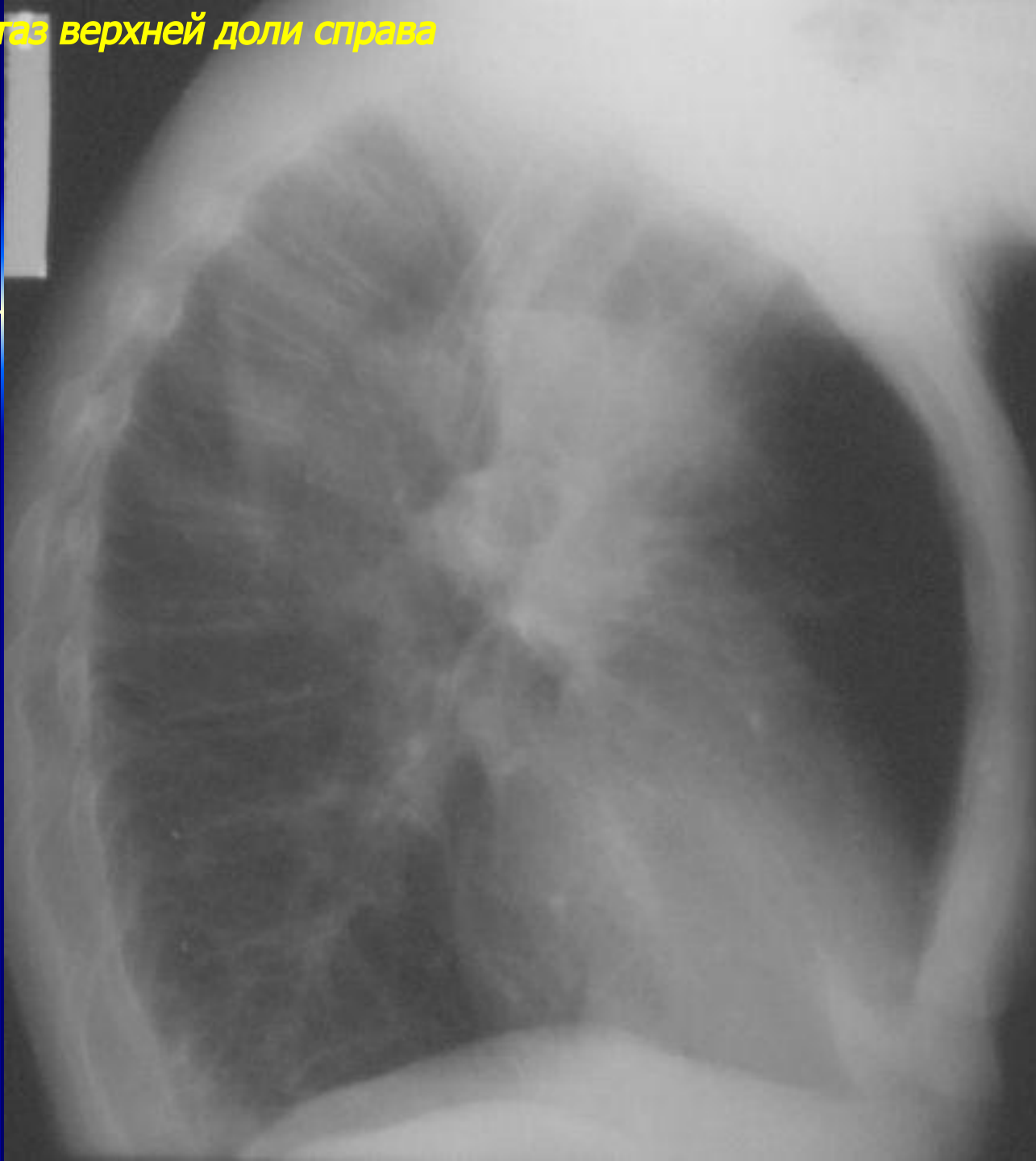
# Схема ателектаза верхней доли справа



*Ателектаз верхней доли справа*

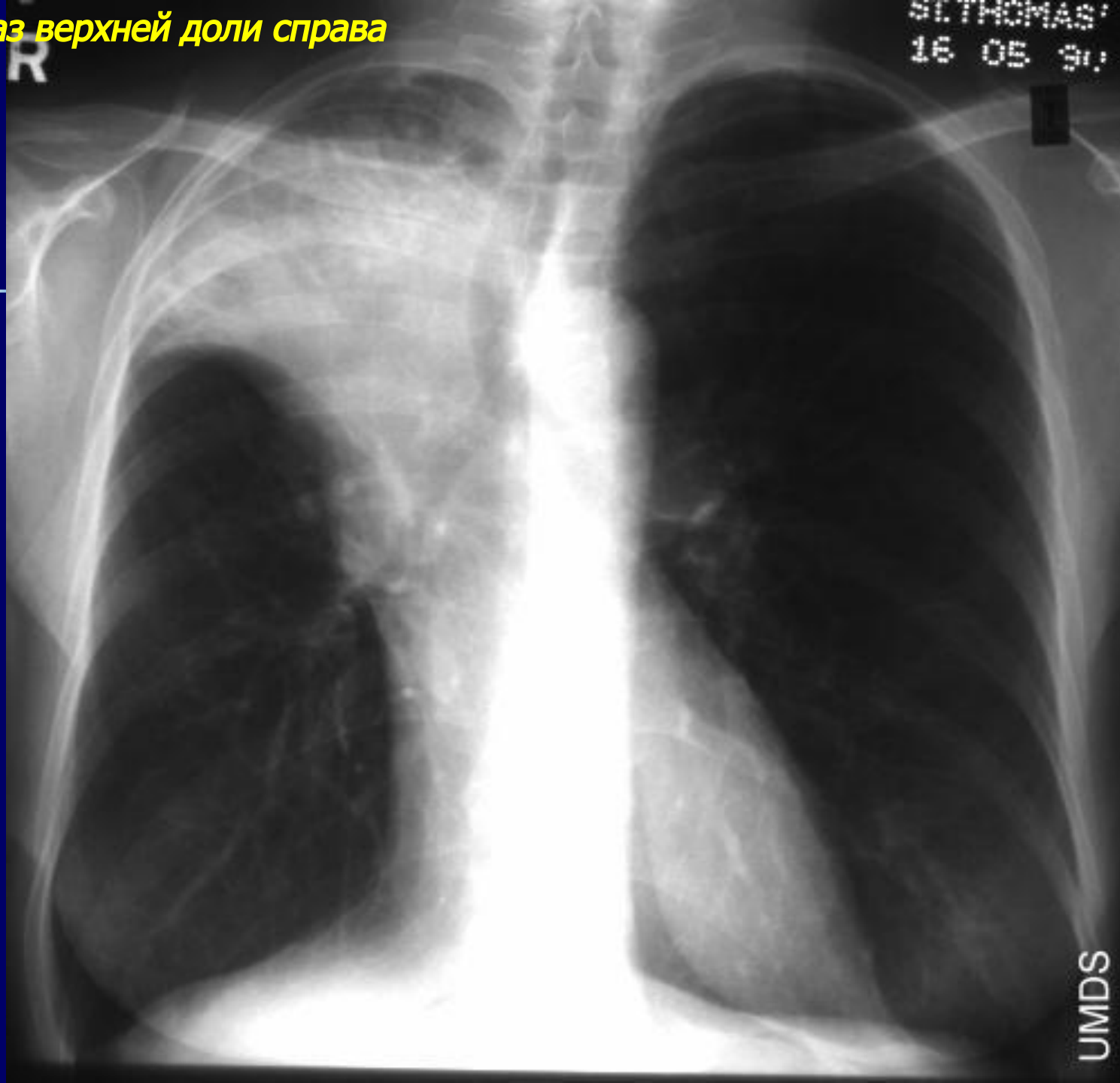


*Ателектаз верхней доли справа*

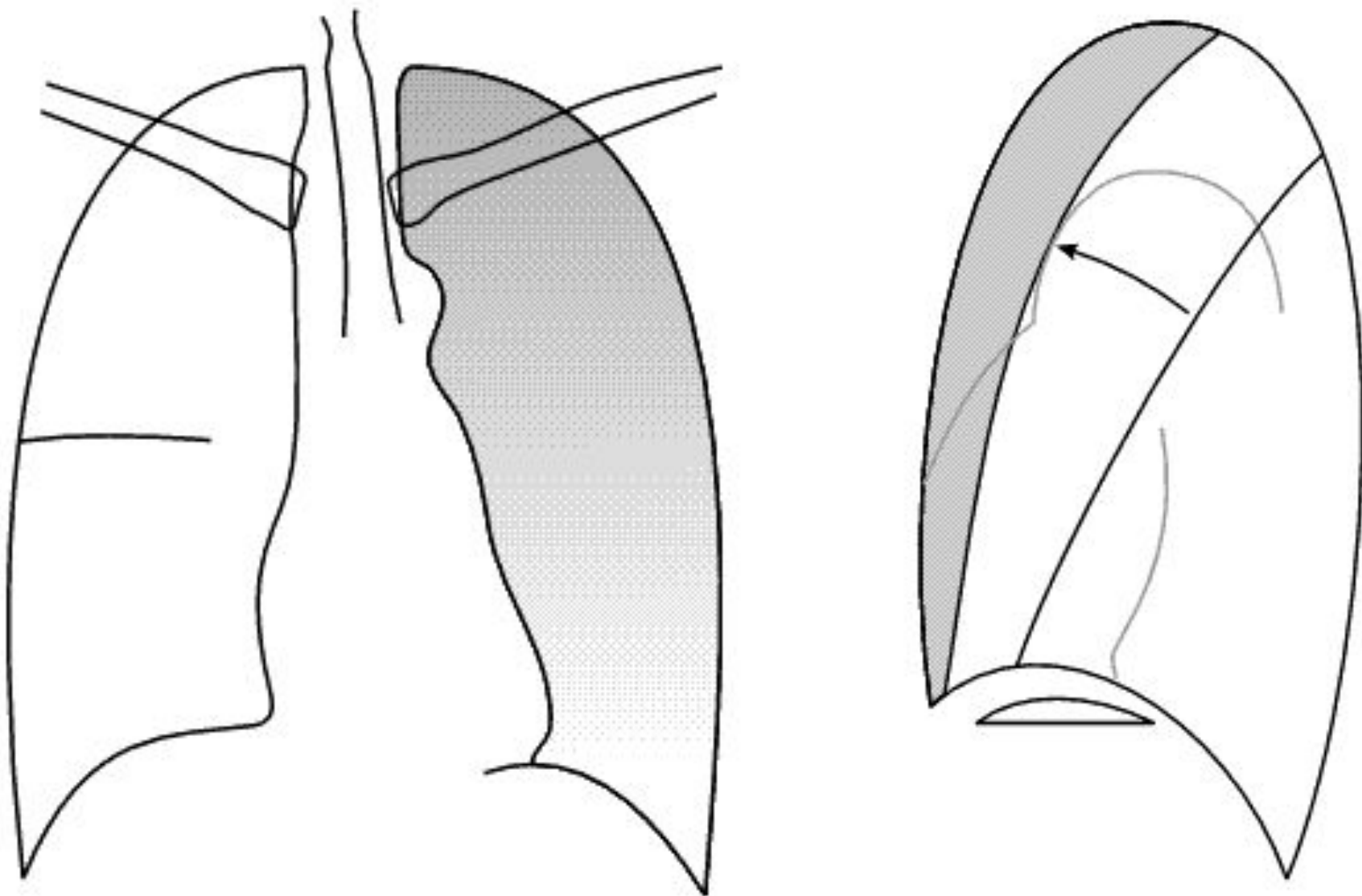




**Ателектаз верхней доли справа**

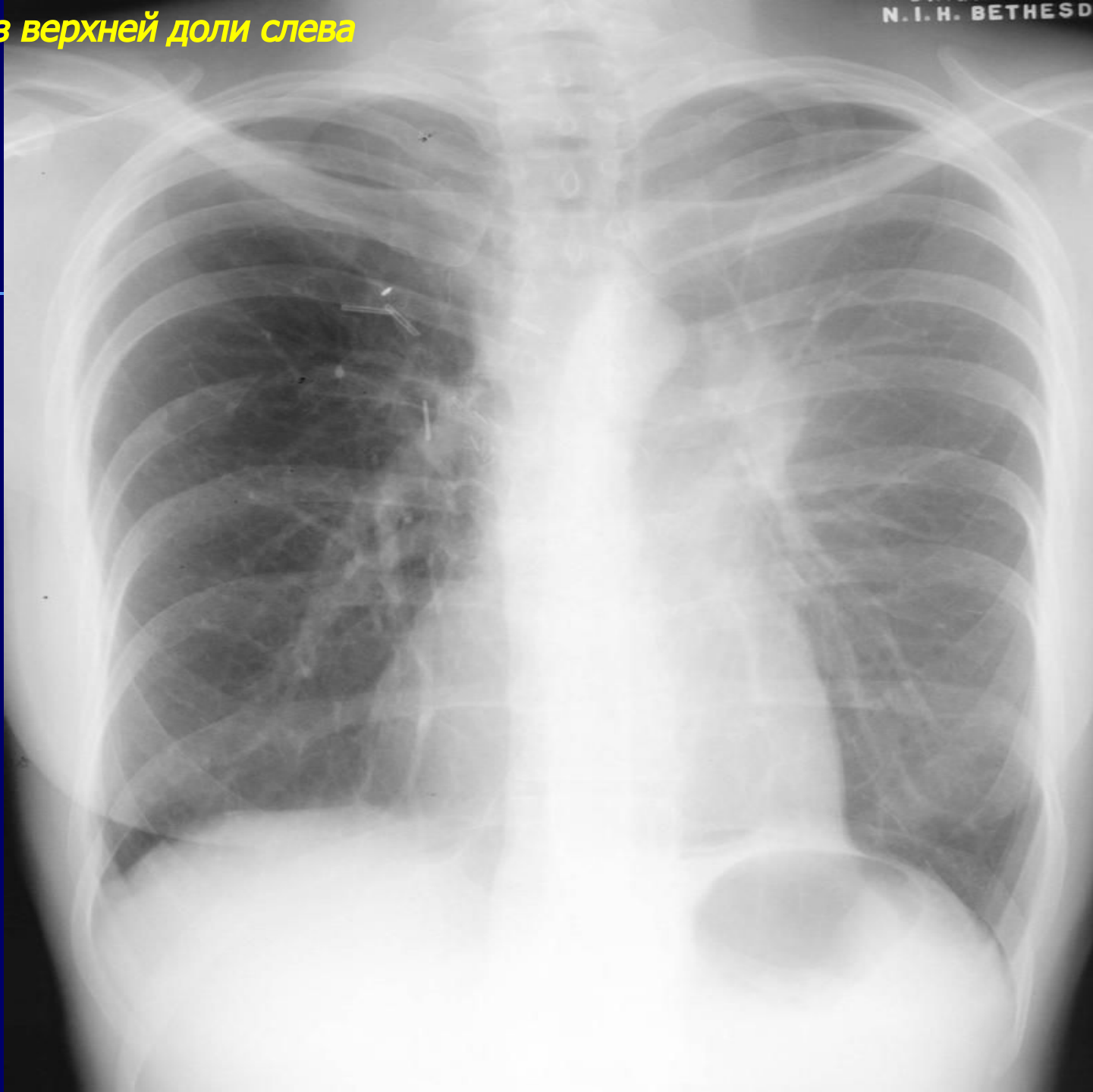


# Схема ателектаза верхней доли слева



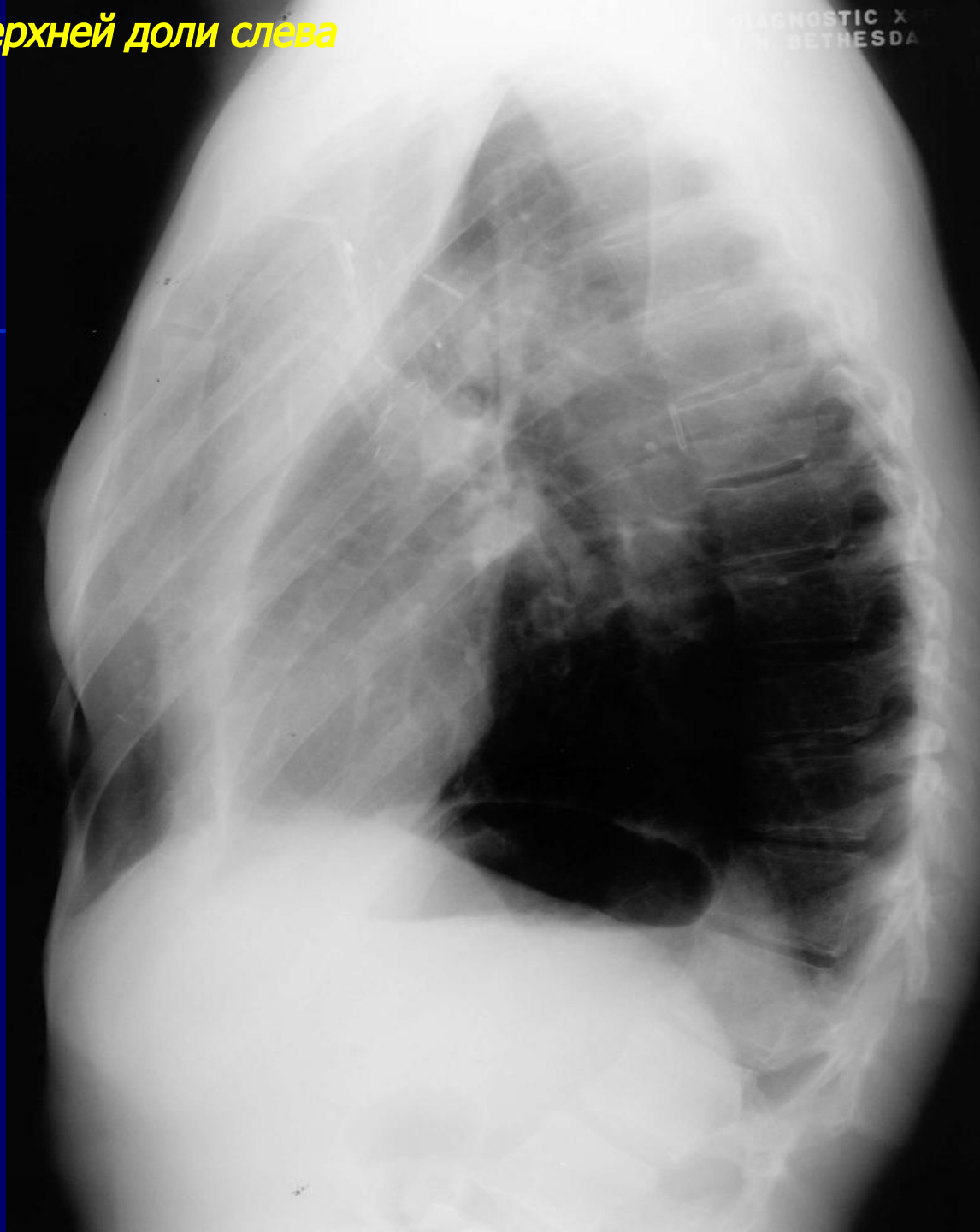
**Ателектаз верхней доли слева**

N. I. H. BETHESD



**Ателектаз верхней доли слева**

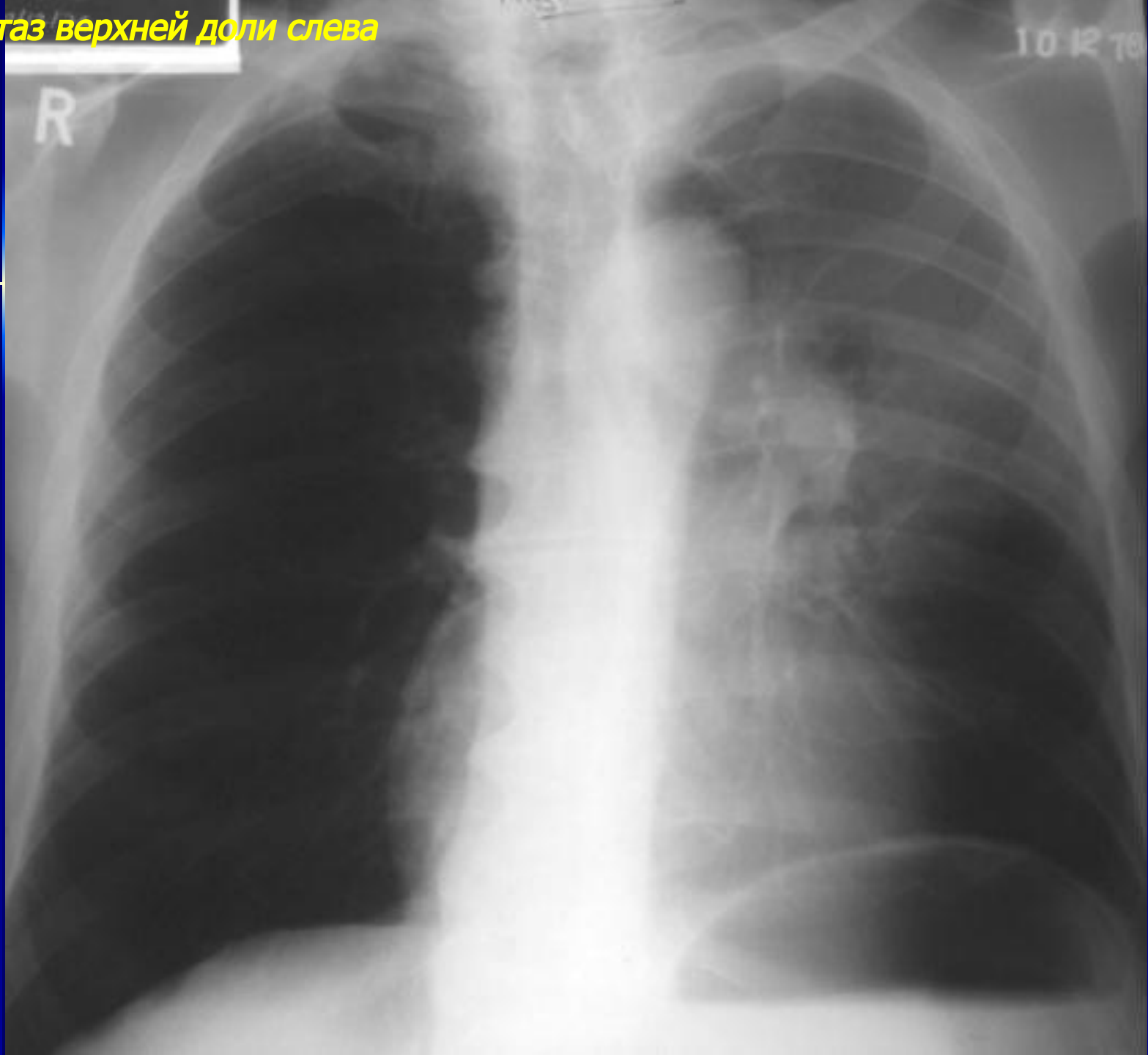
DIAGNOSTIC X  
BETHESDA



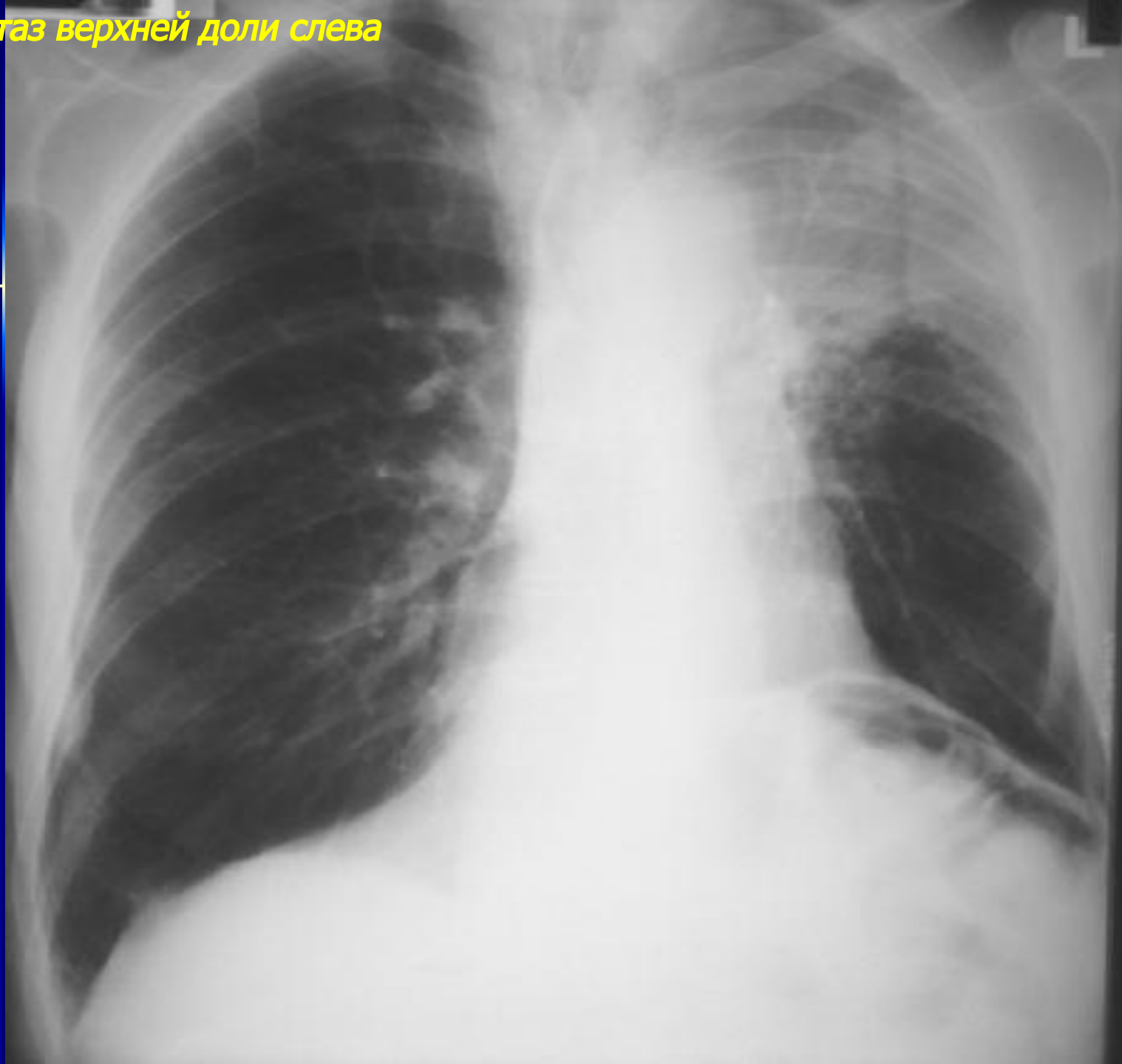
*Ателектаз верхней доли слева*

10 12 78

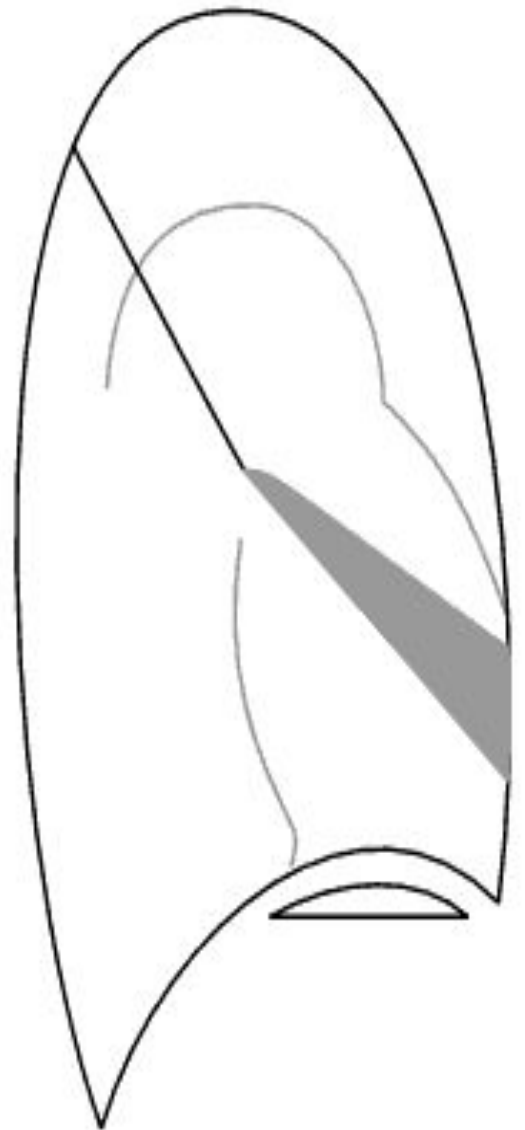
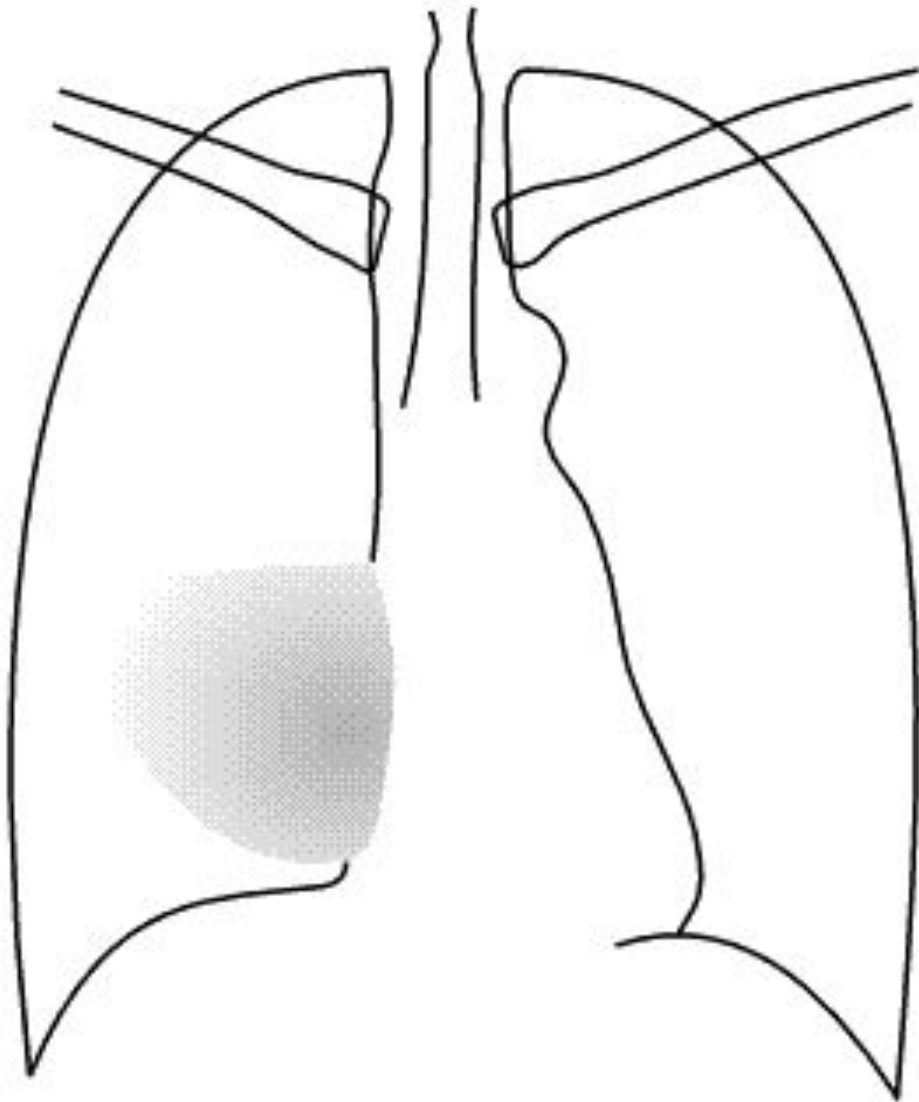
R



*Ателектаз верхней доли слева*



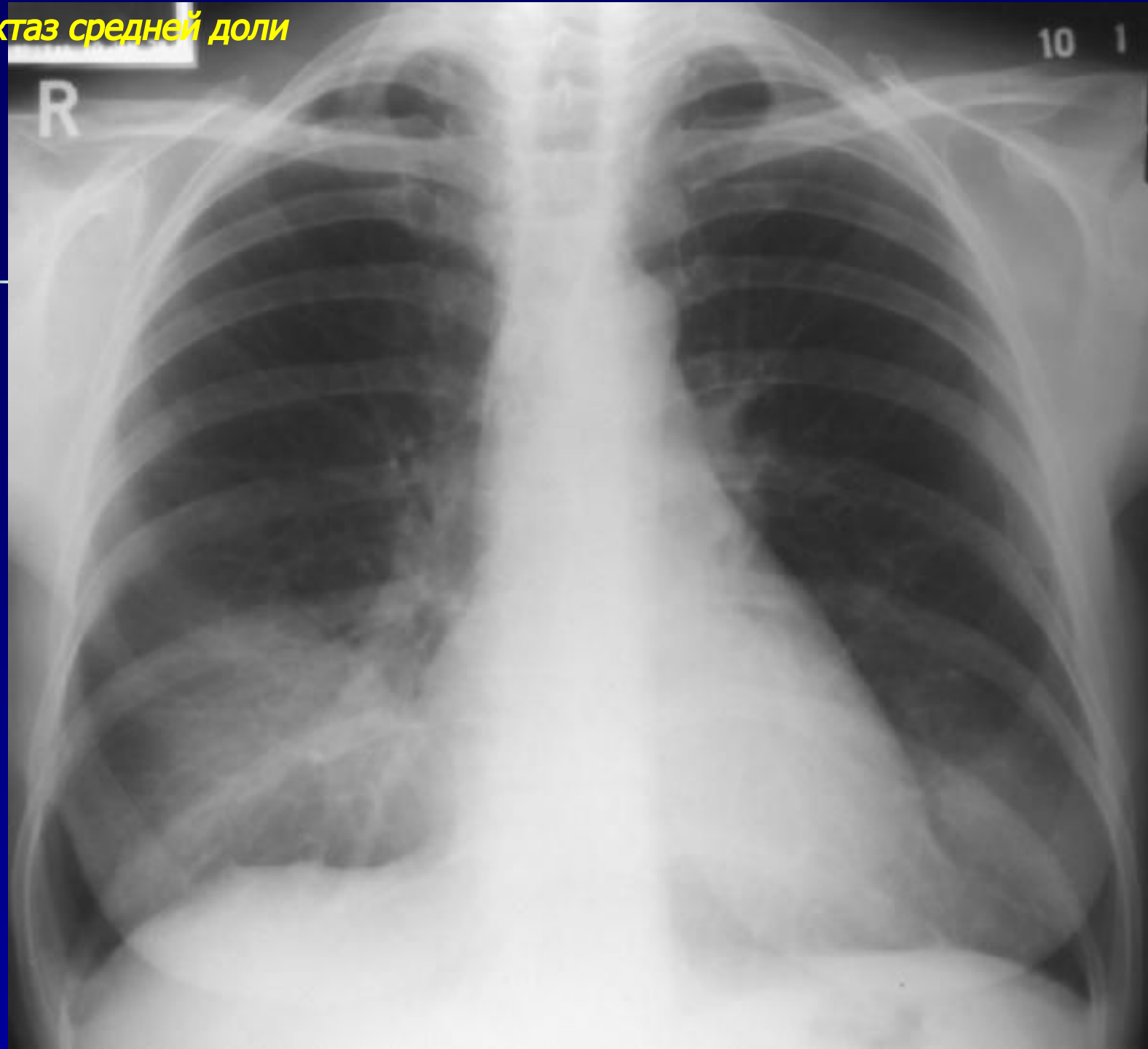
# Схема ателектаза средней доли



*Ателектаз средней доли*

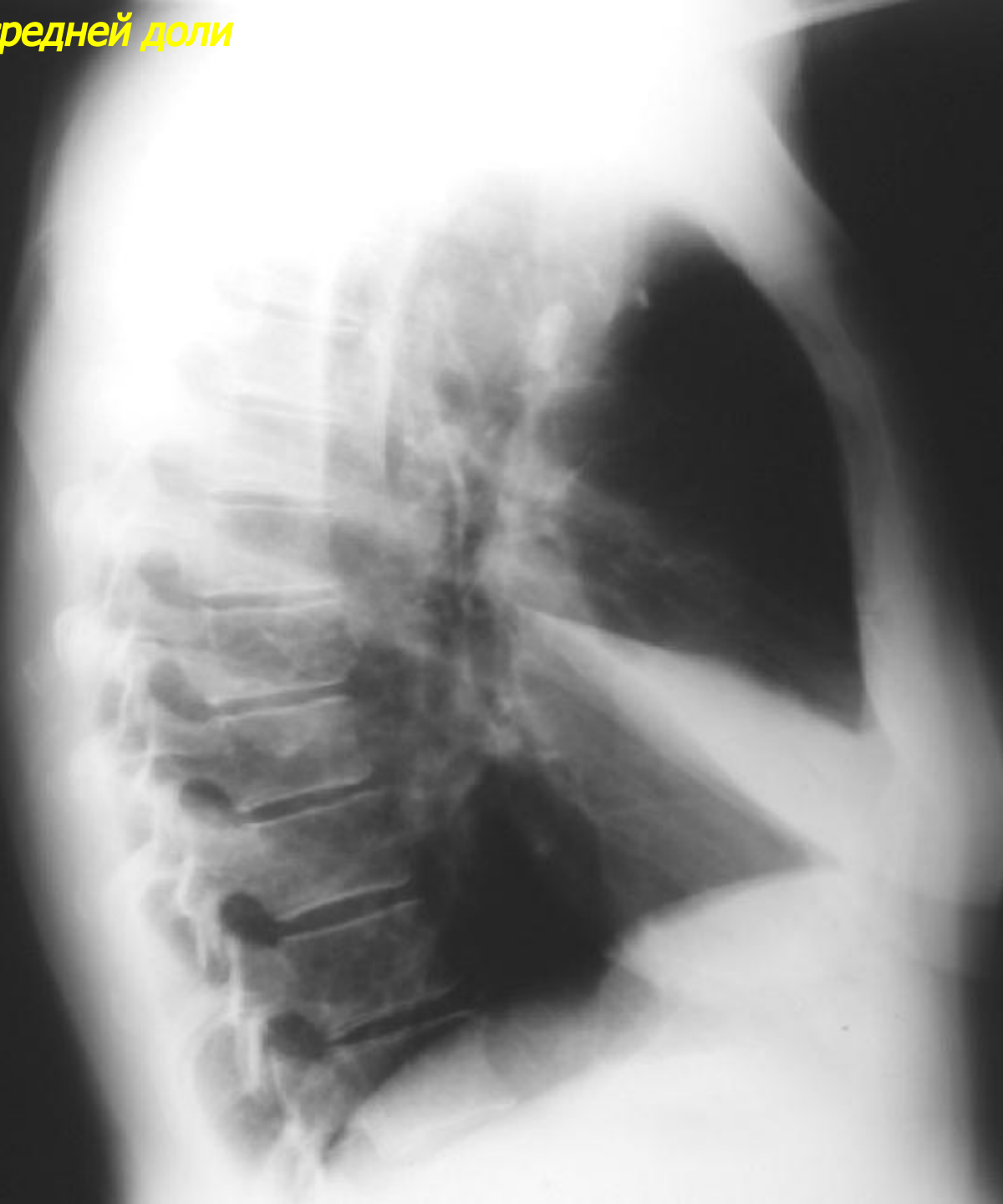10 1

R

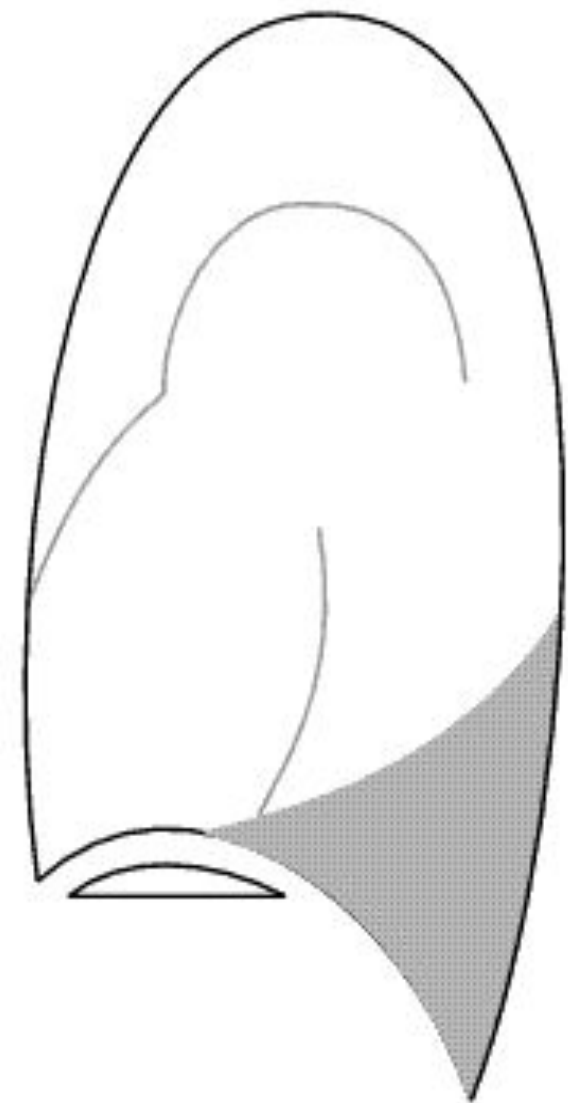
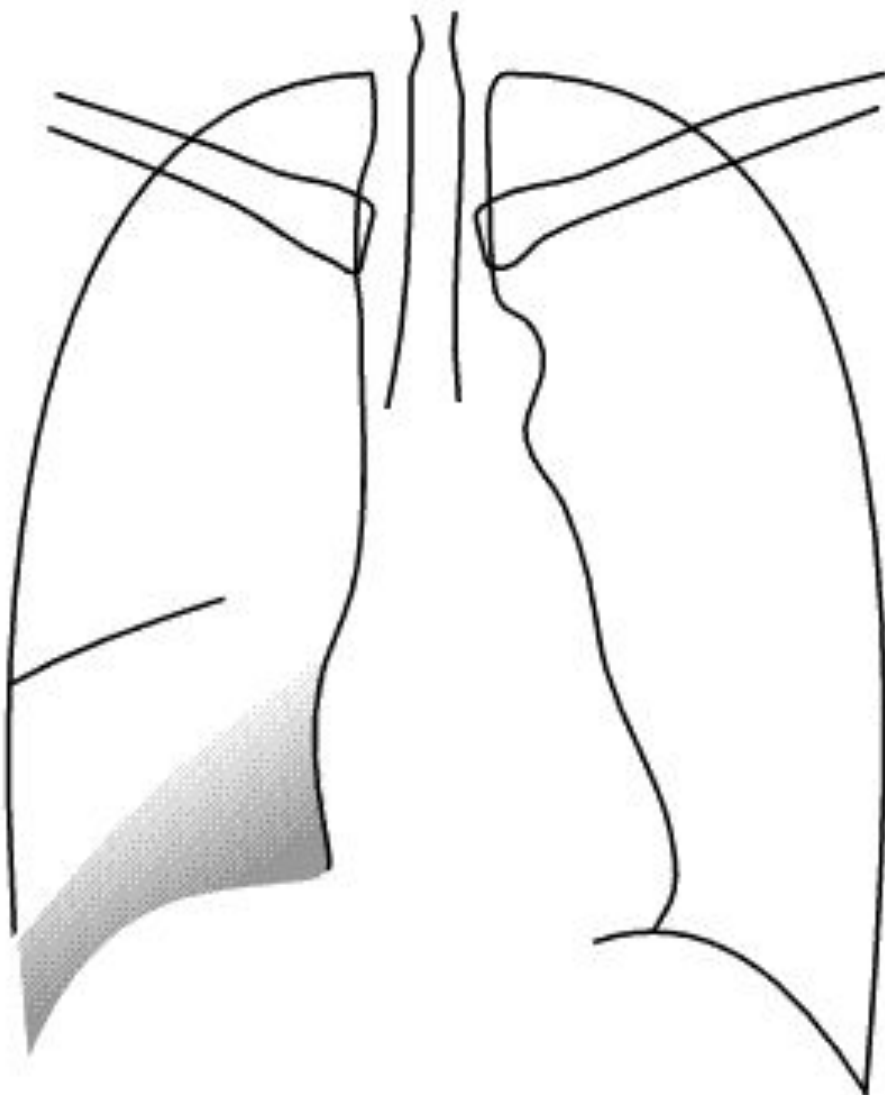




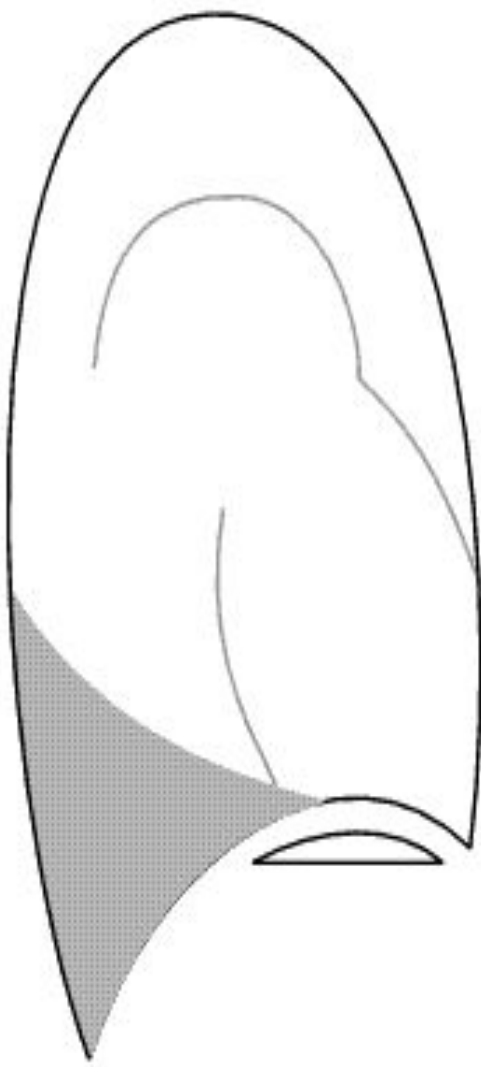
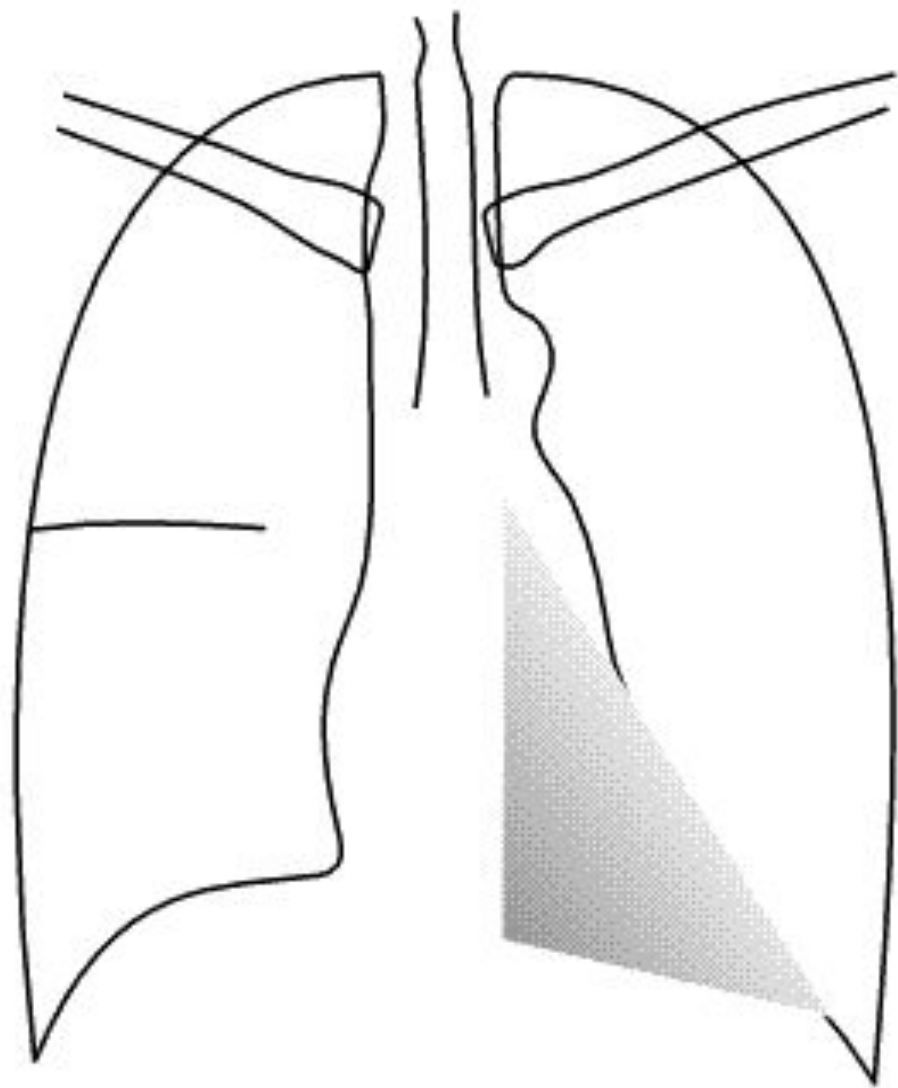
*Ателектаз средней доли*



# Схема ателектаза нижней доли справа

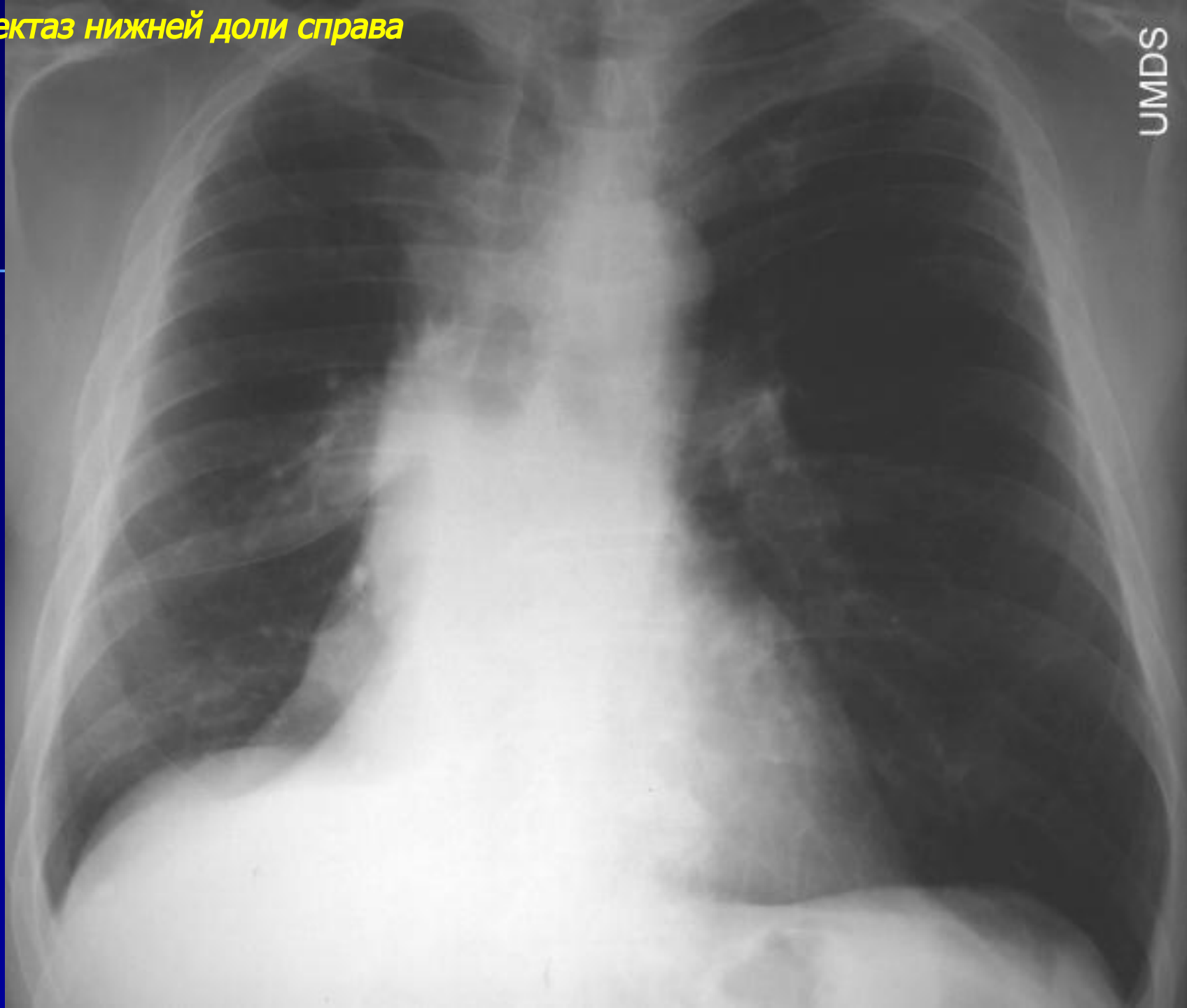


# Схема ателектаза нижней доли слева

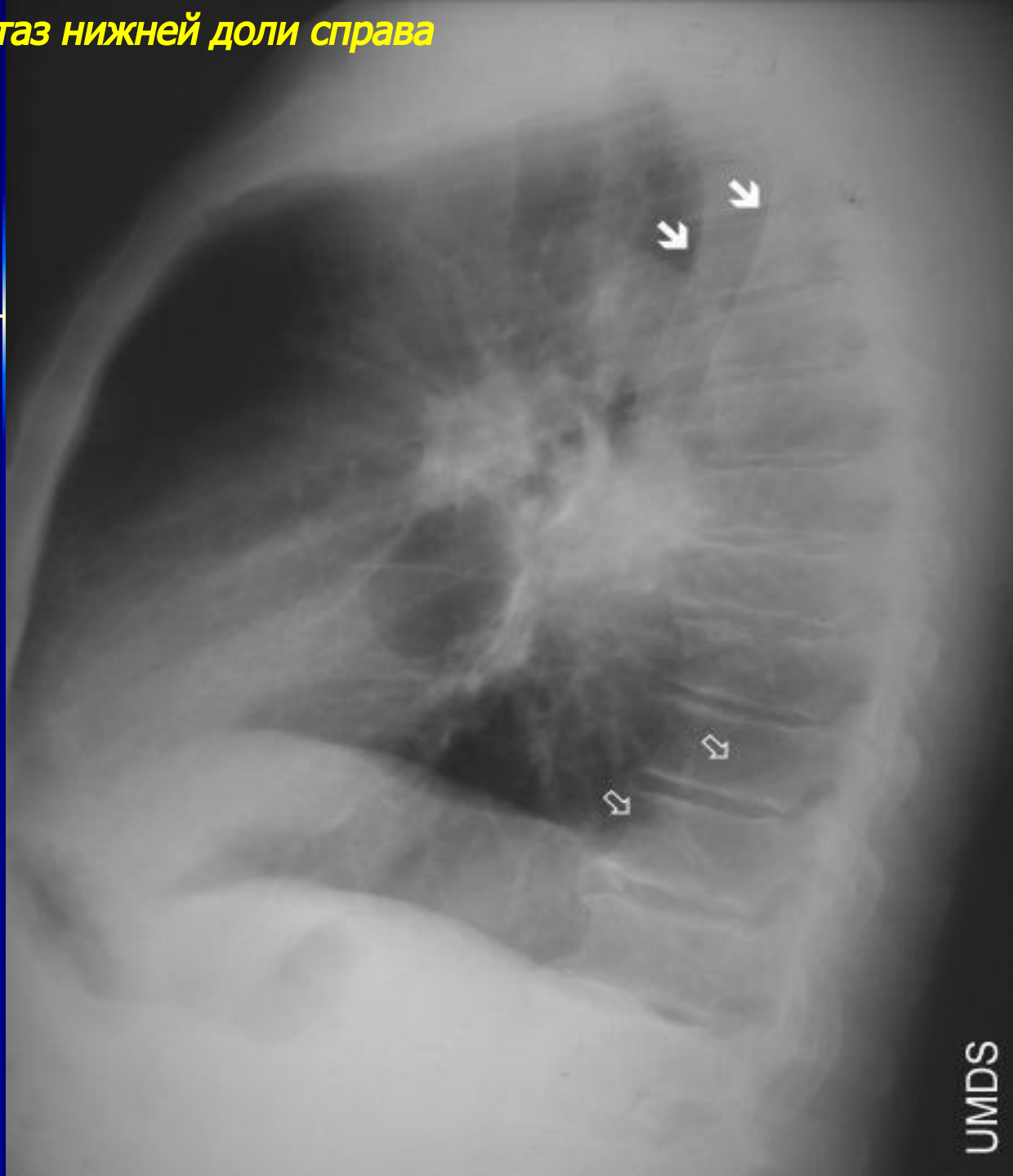


**Ателектаз нижней доли справа**

UMDS



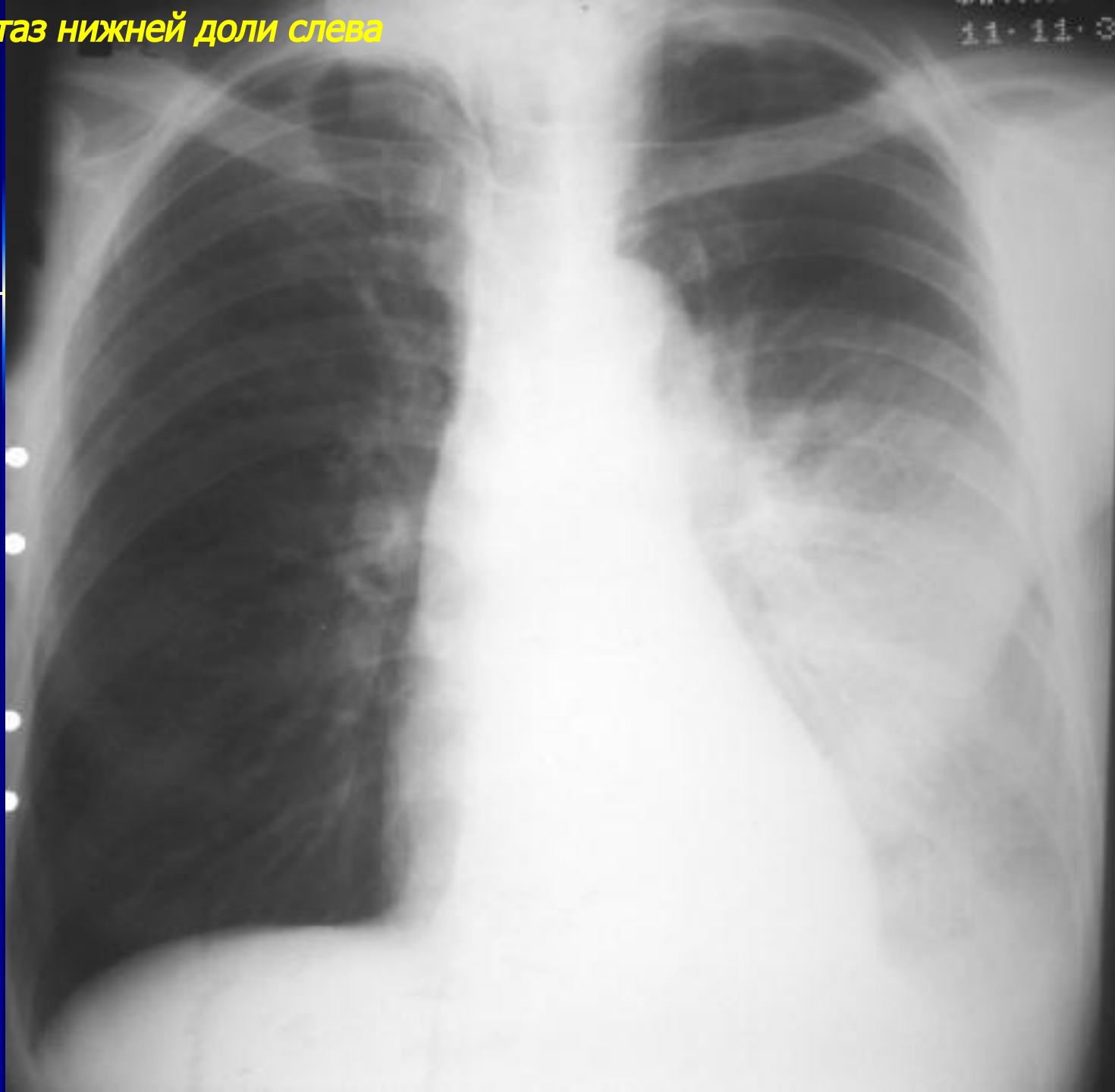
Ателектаз нижней доли справа



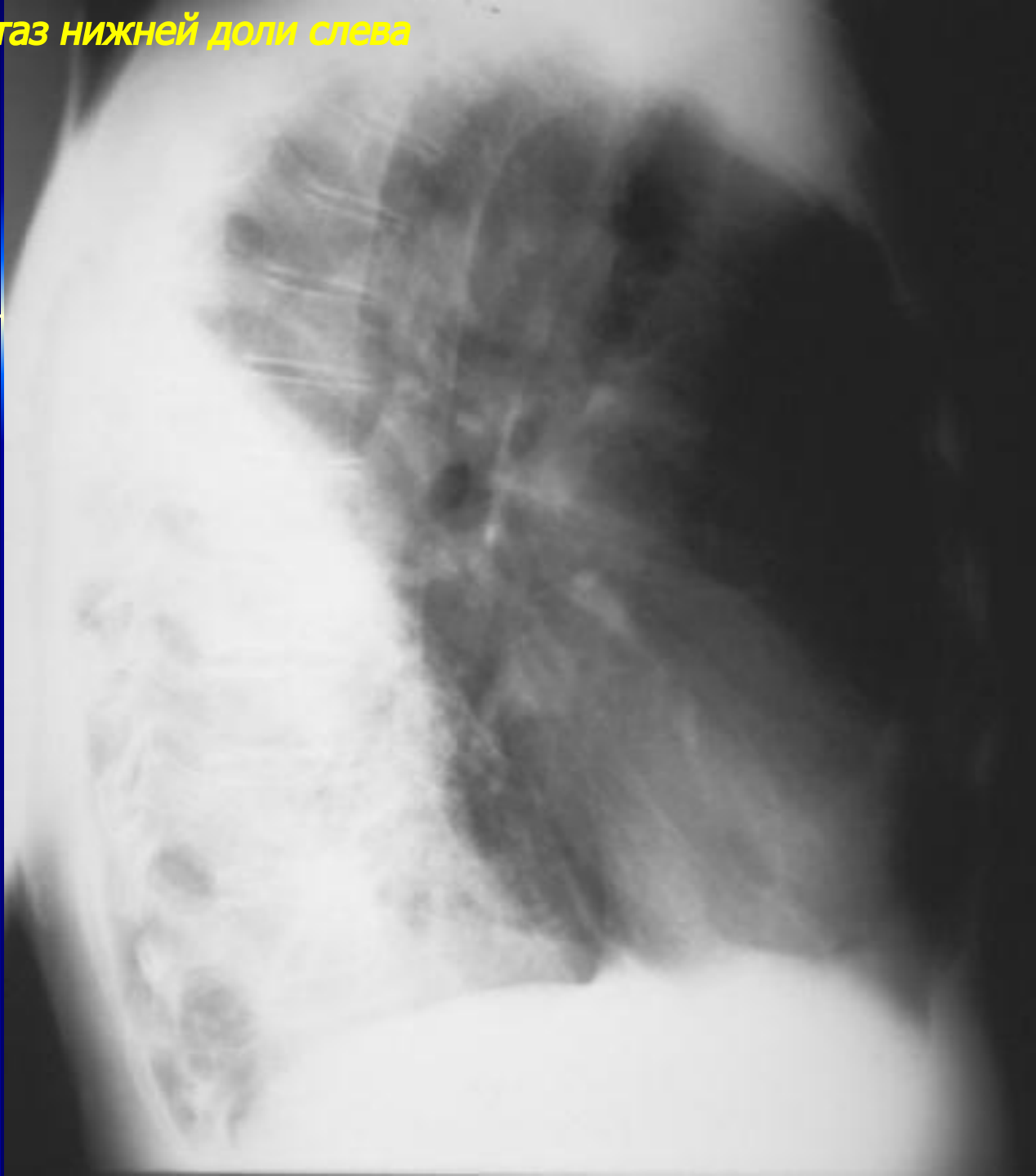
UMDS

**Ателектаз нижней доли слева**

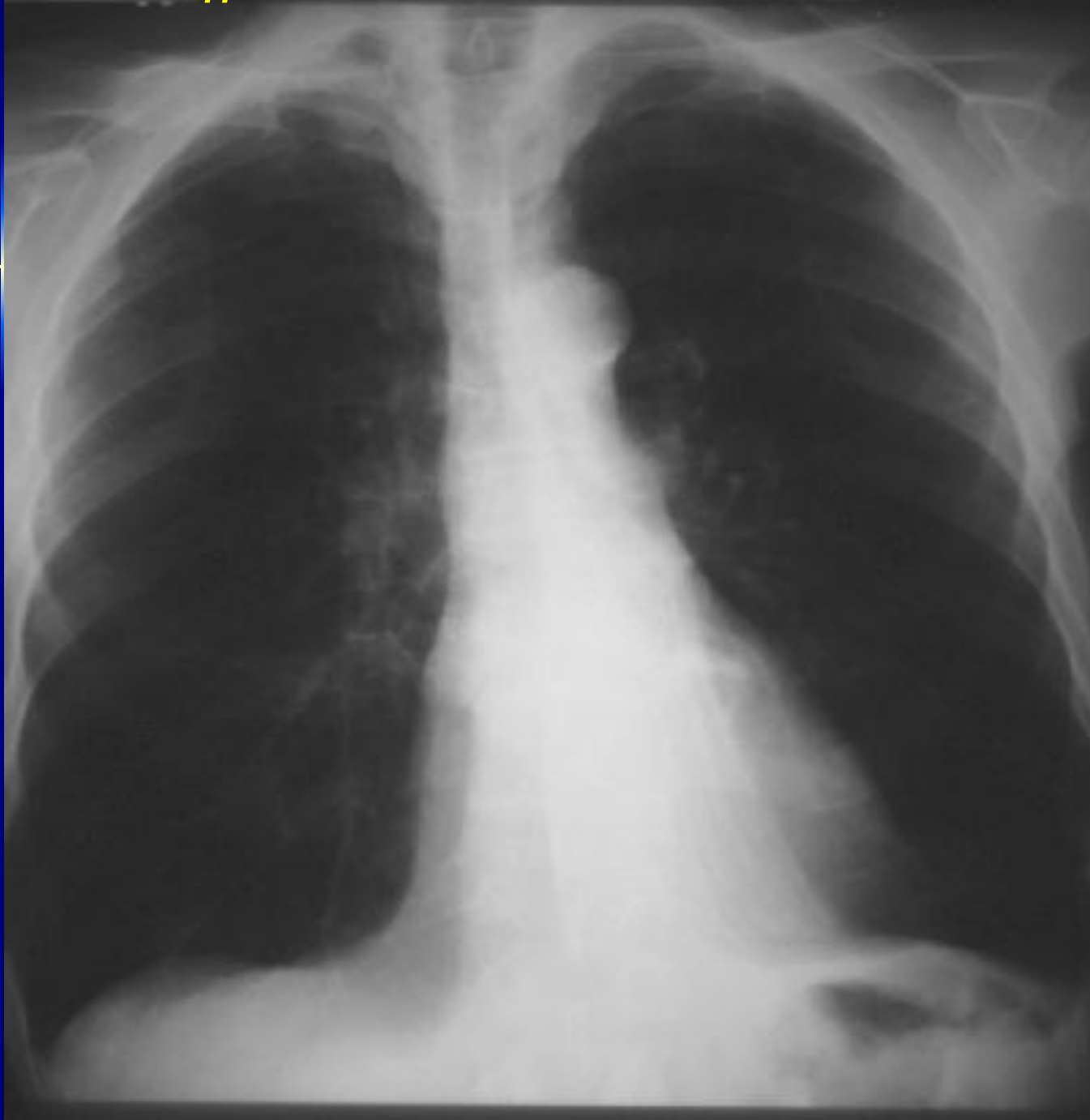
11.11.03



*Ателектаз нижней доли слева*

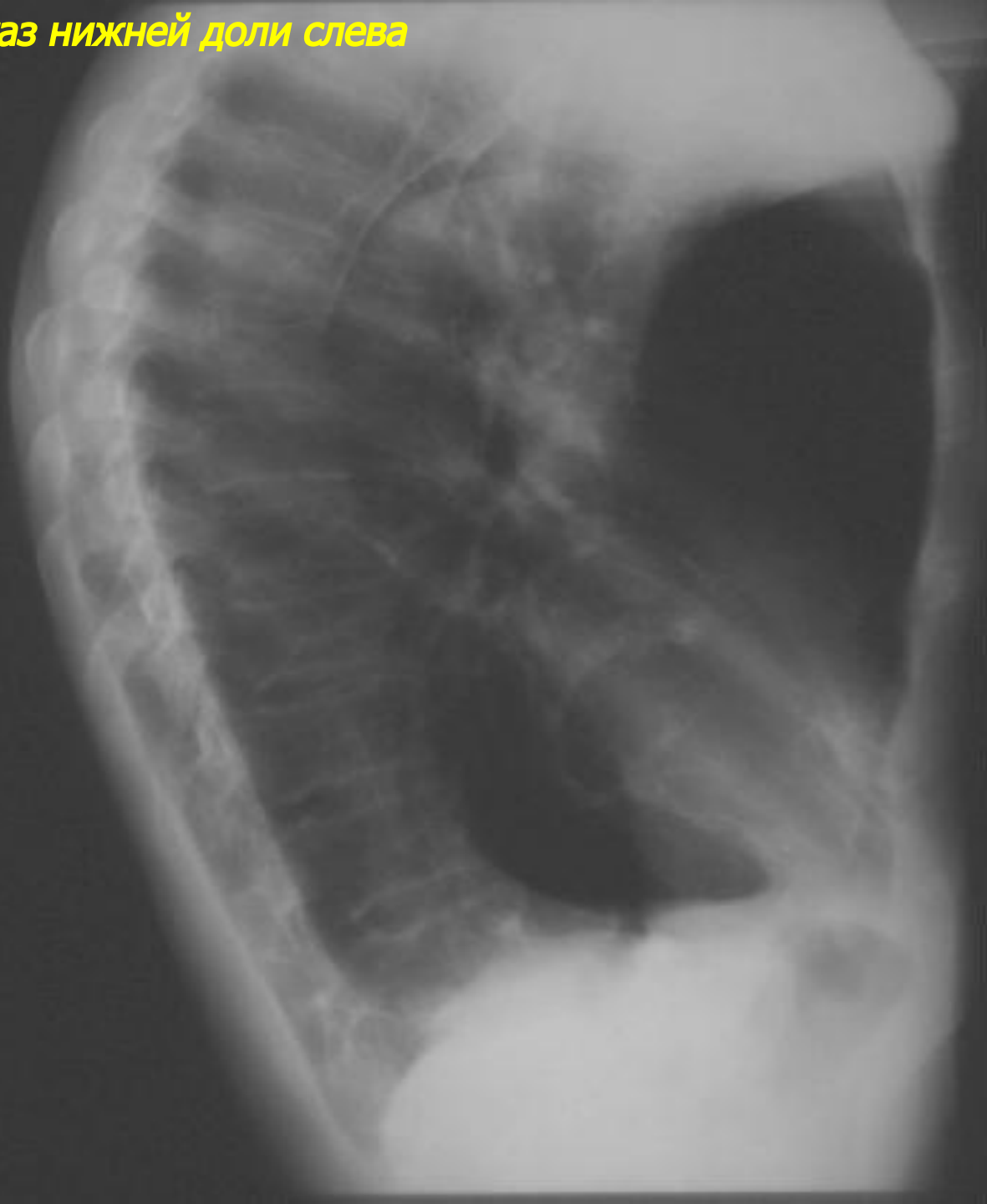

**Ателектаз нижней доли слева**

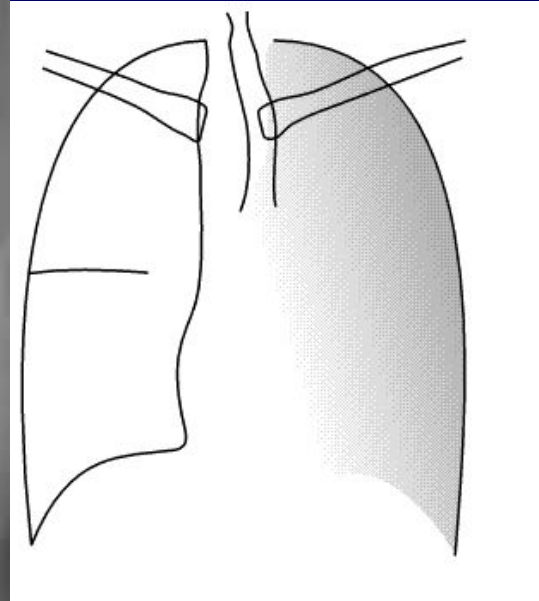
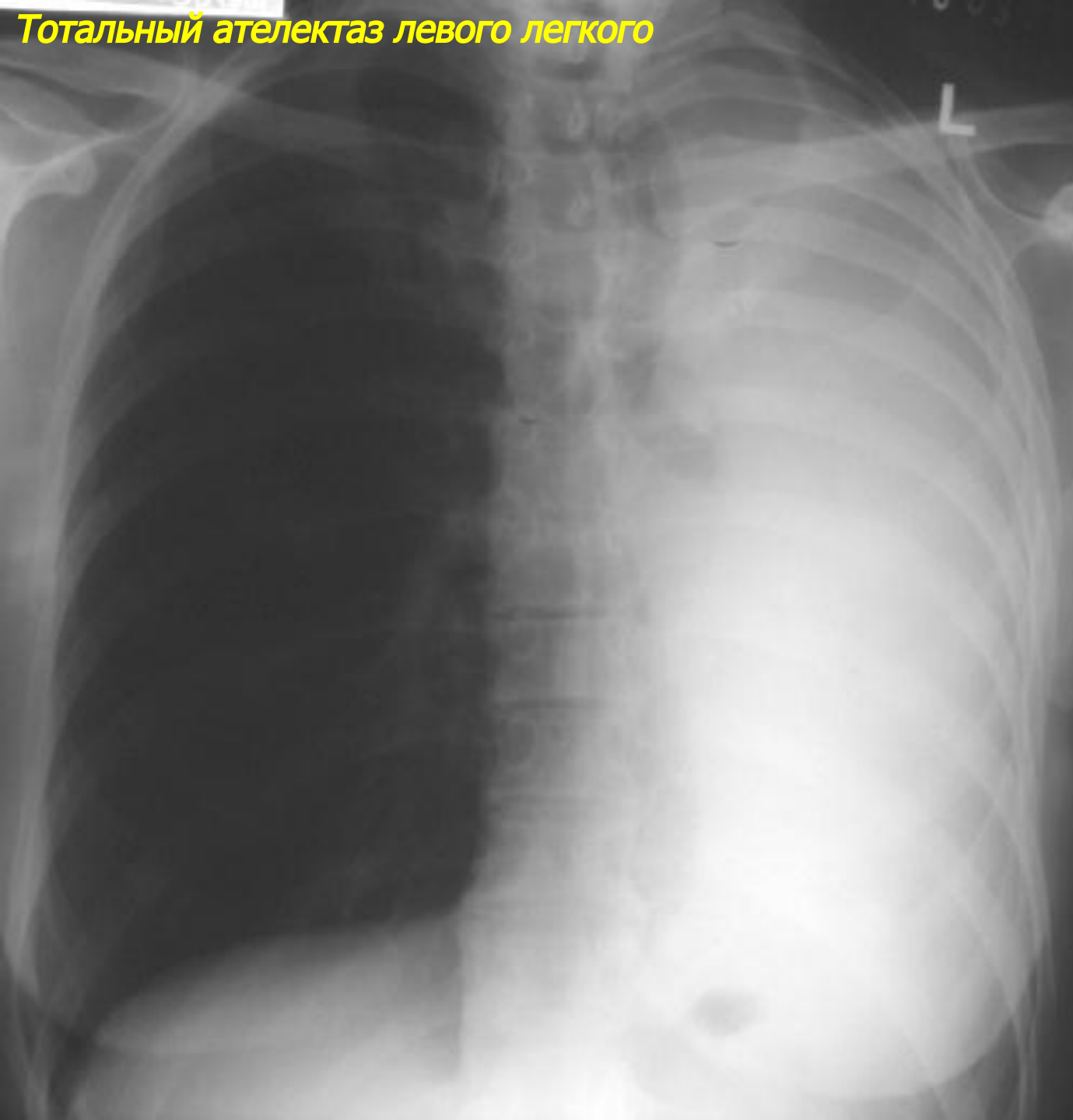



*Ателектаз нижней доли слева*



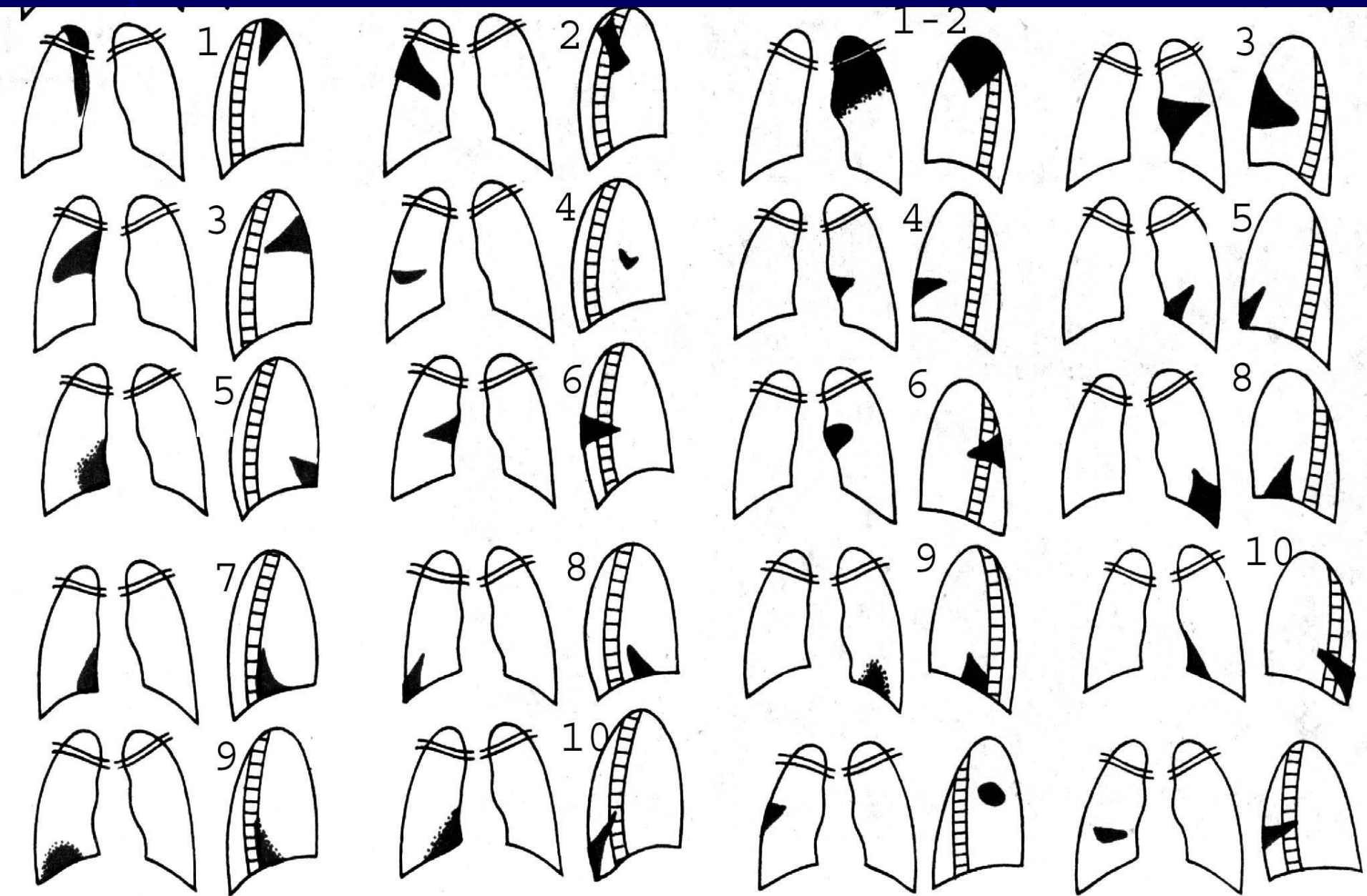
**Тотальный ателектаз левого легкого**



# Сегментарные ателектазы

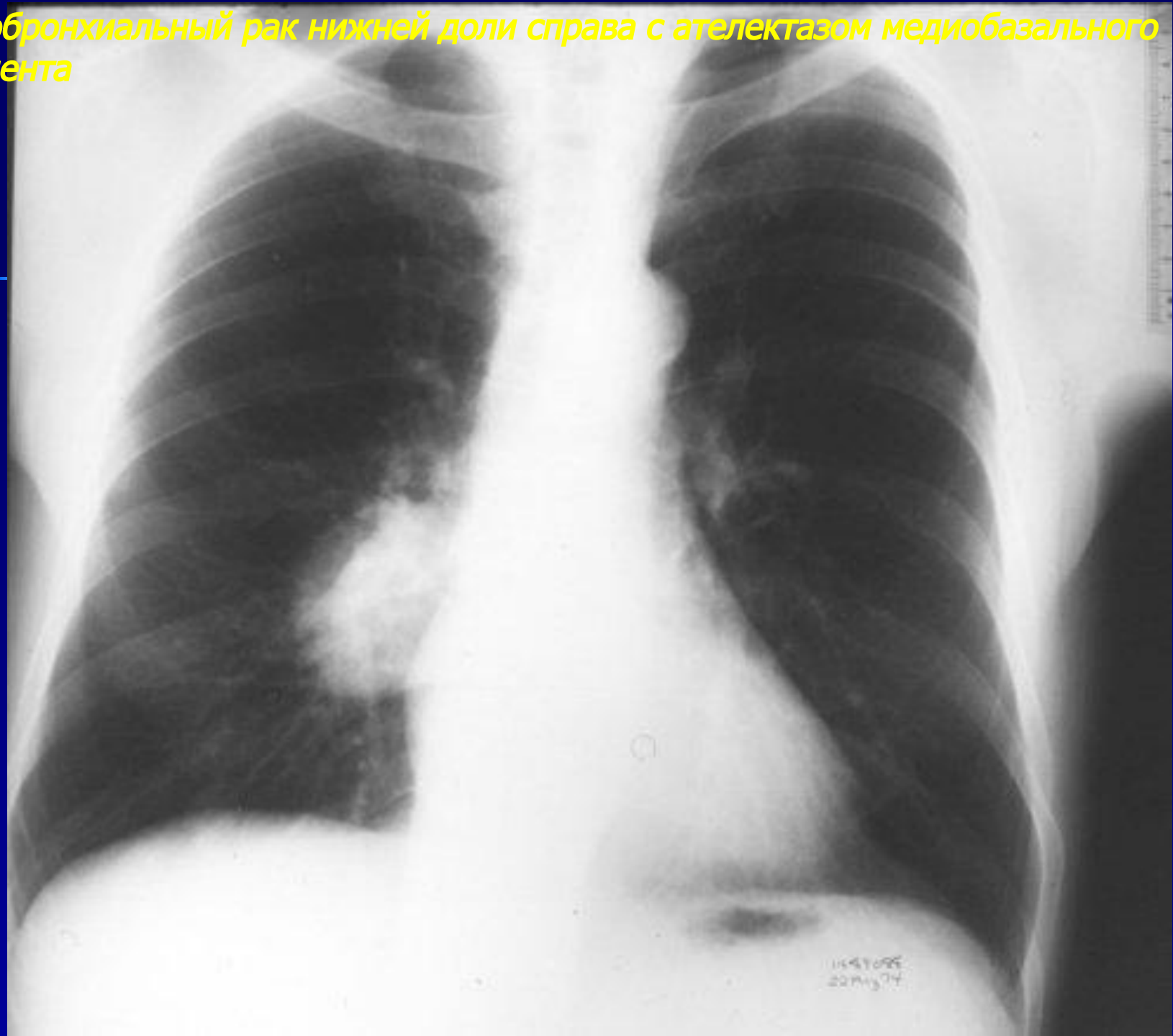— справа

- слева



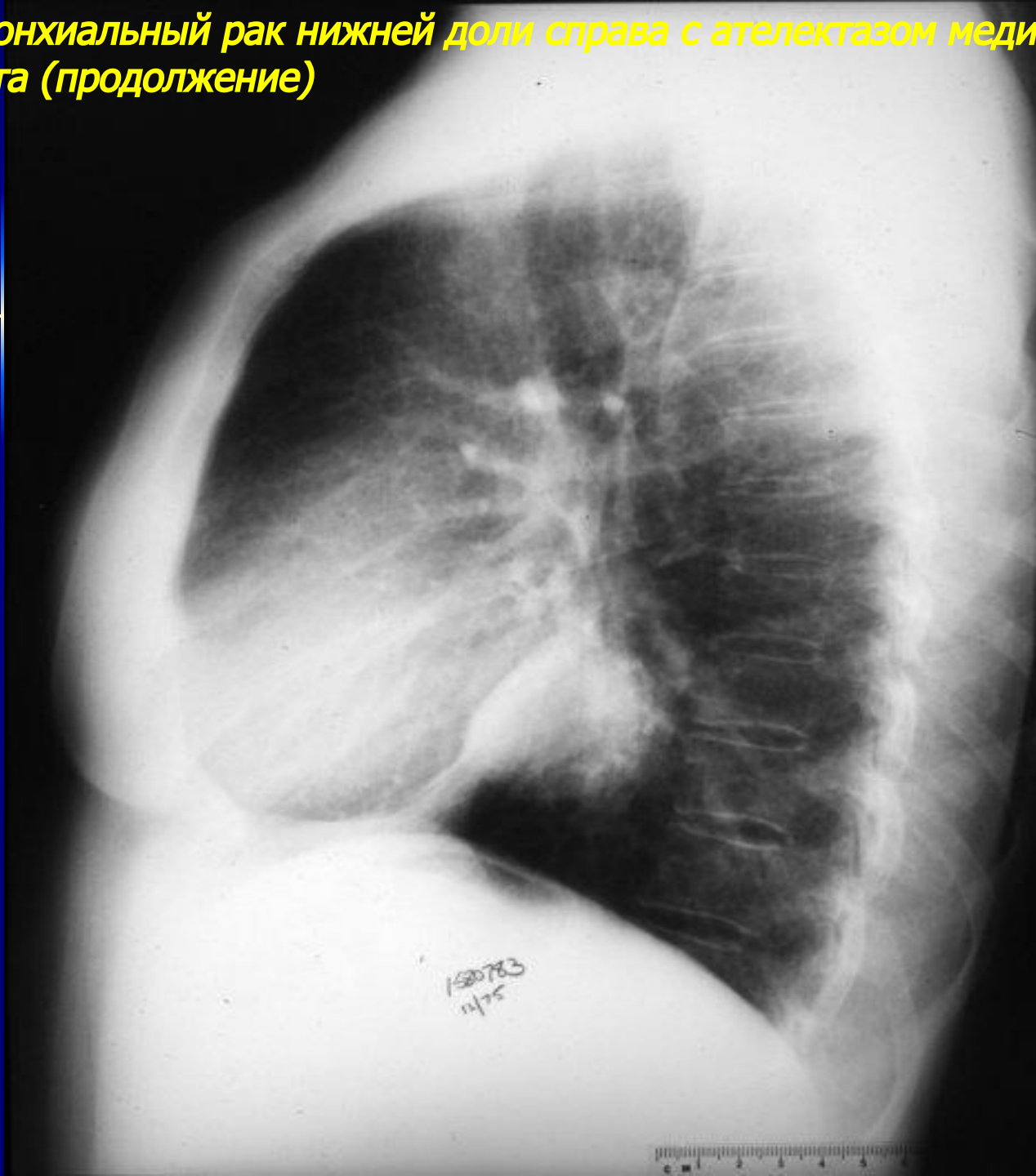
# Экзобронхиальный рак

**Экзобронхиальный рак нижней доли справа с ателектазом медиобазального сегмента**



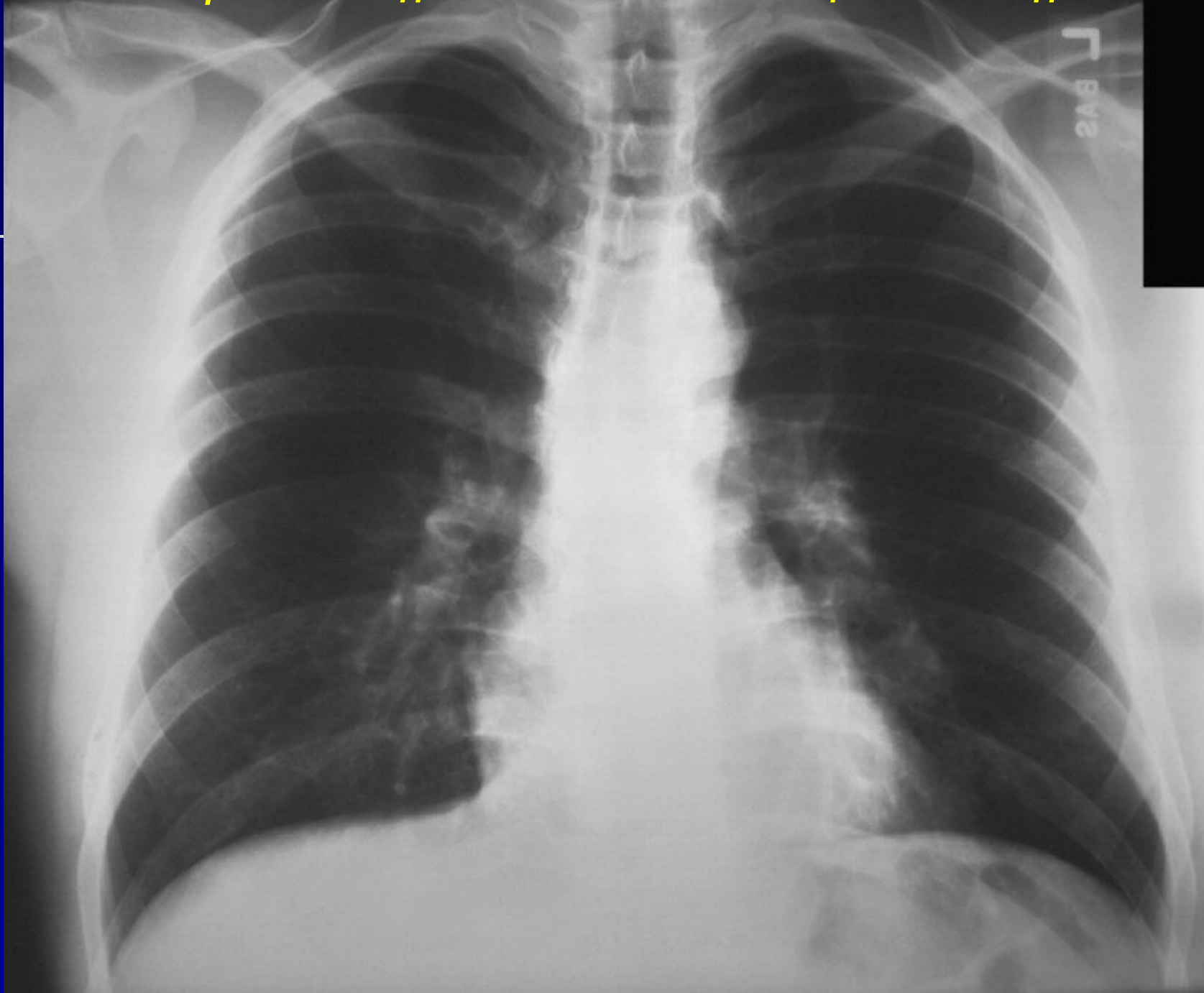1547095  
2011.07.14

**Экзобронхиальный рак нижней доли справа с ателектазом медиобазального сегмента (продолжение)**

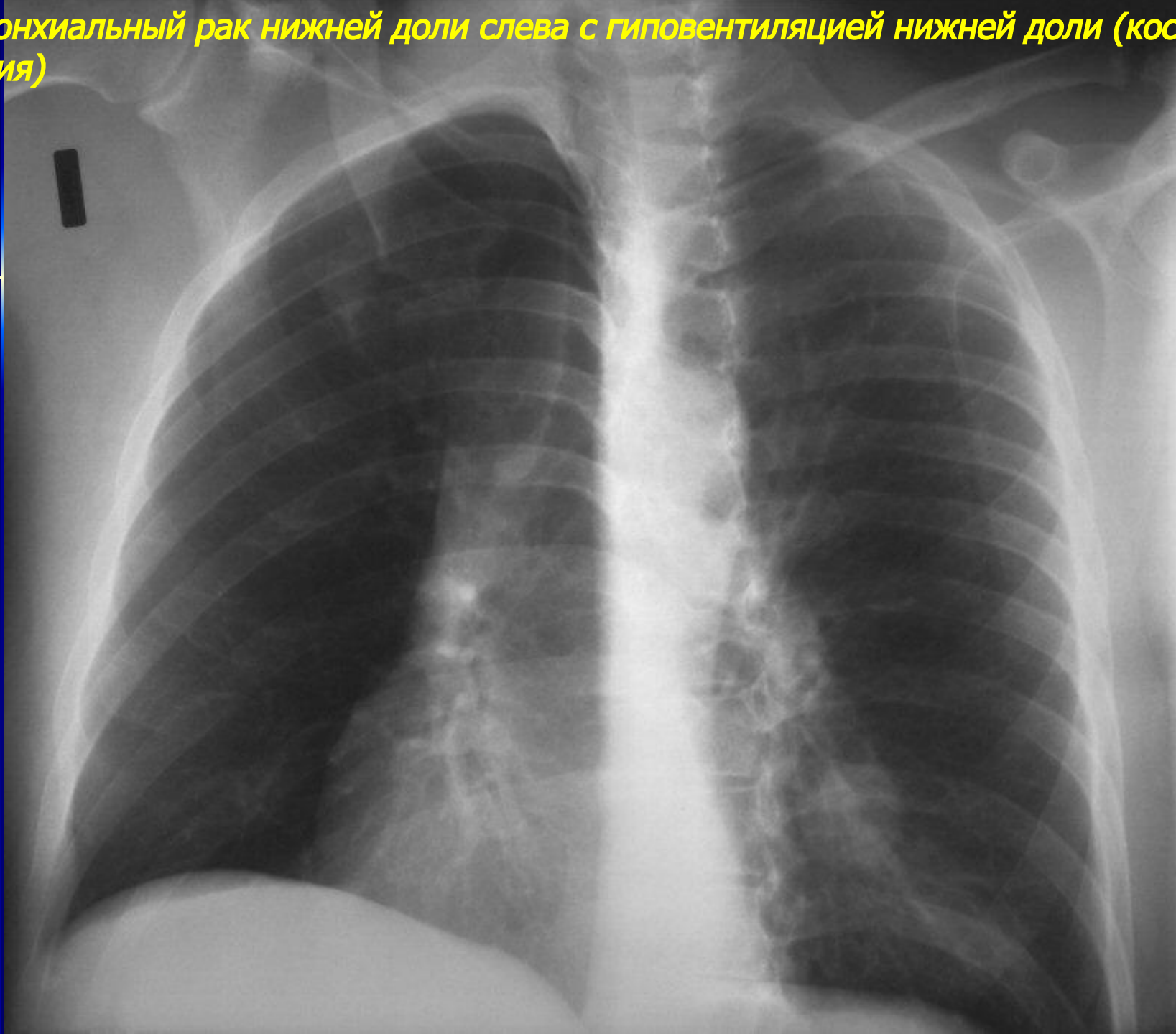




**Экзобронхиальный рак нижней доли слева с гиповентиляцией нижней доли**

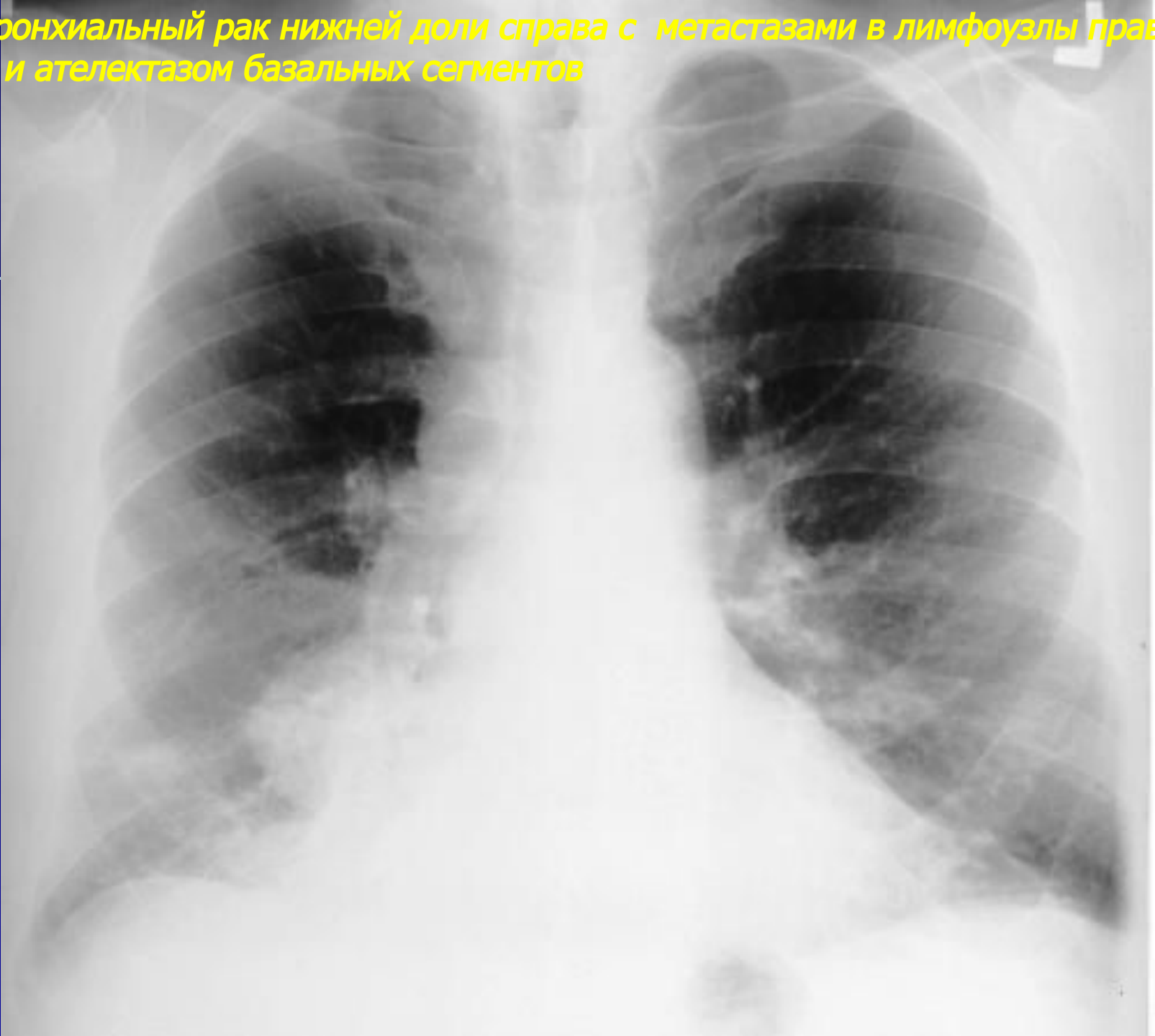

**Экзобронхиальный рак нижней доли слева с гиповентиляцией нижней доли (косая проекция)**

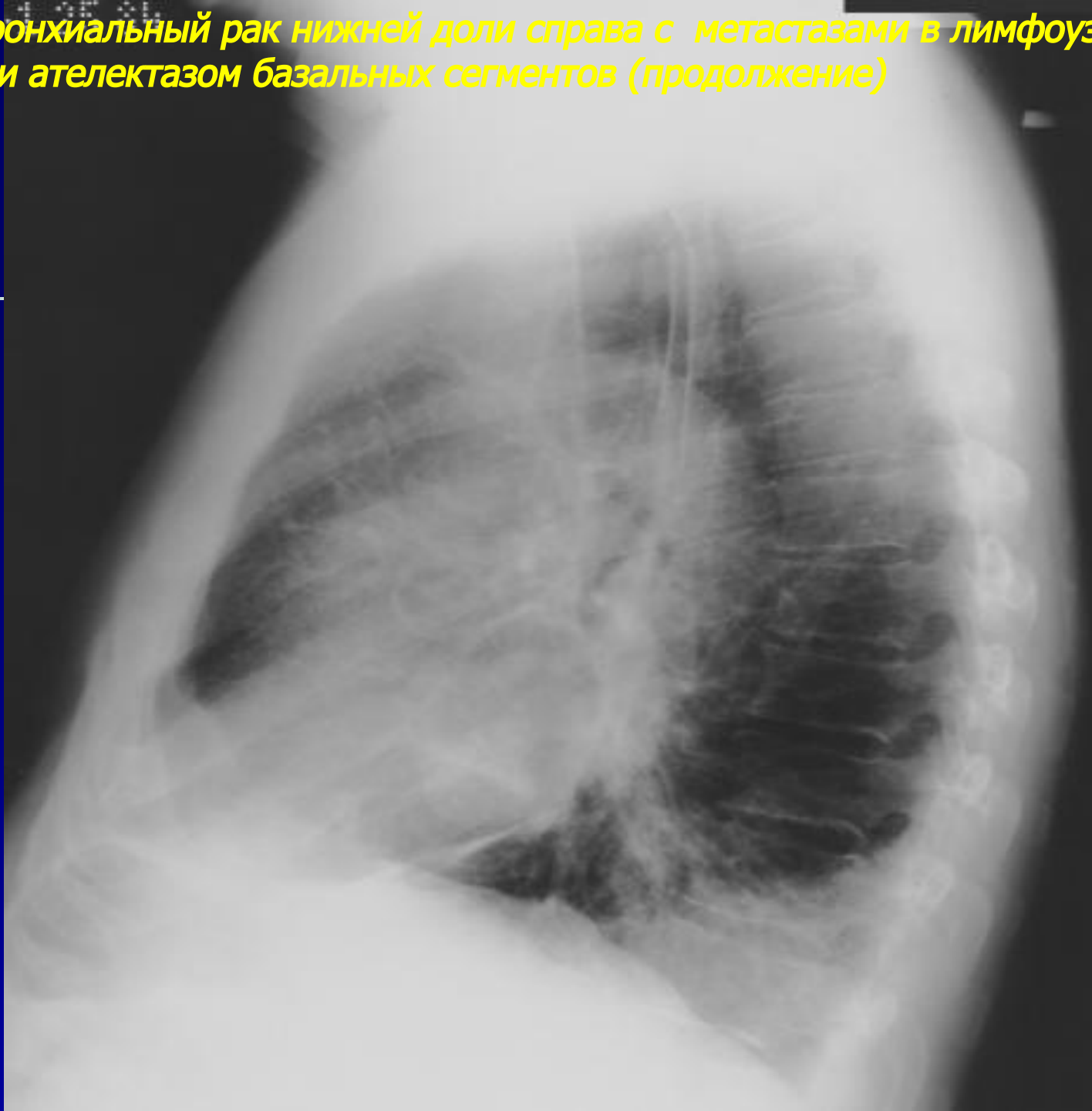




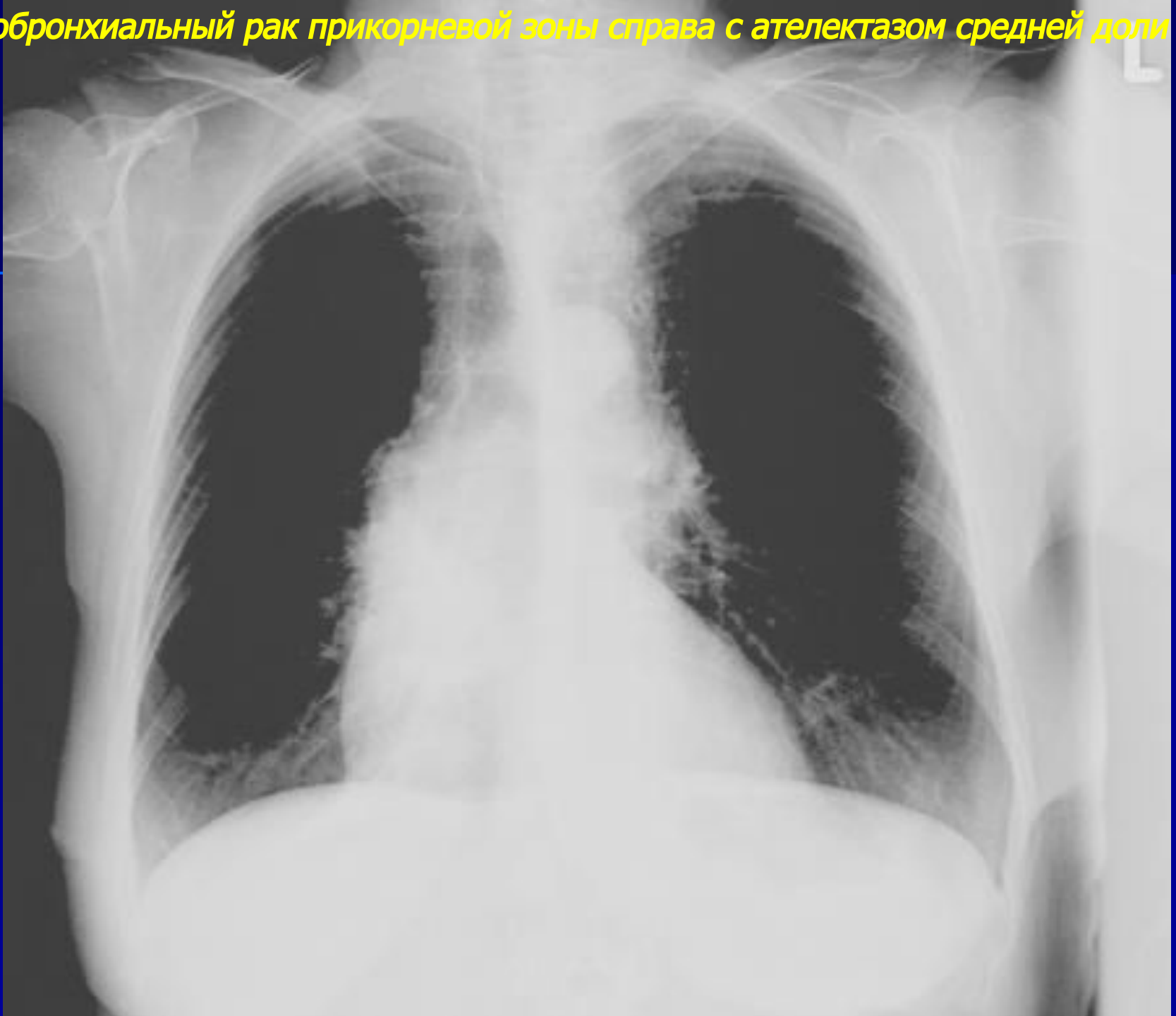
**Экзобронхиальный рак нижней доли справа с метастазами в лимфоузлы правого корня и ателектазом базальных сегментов**



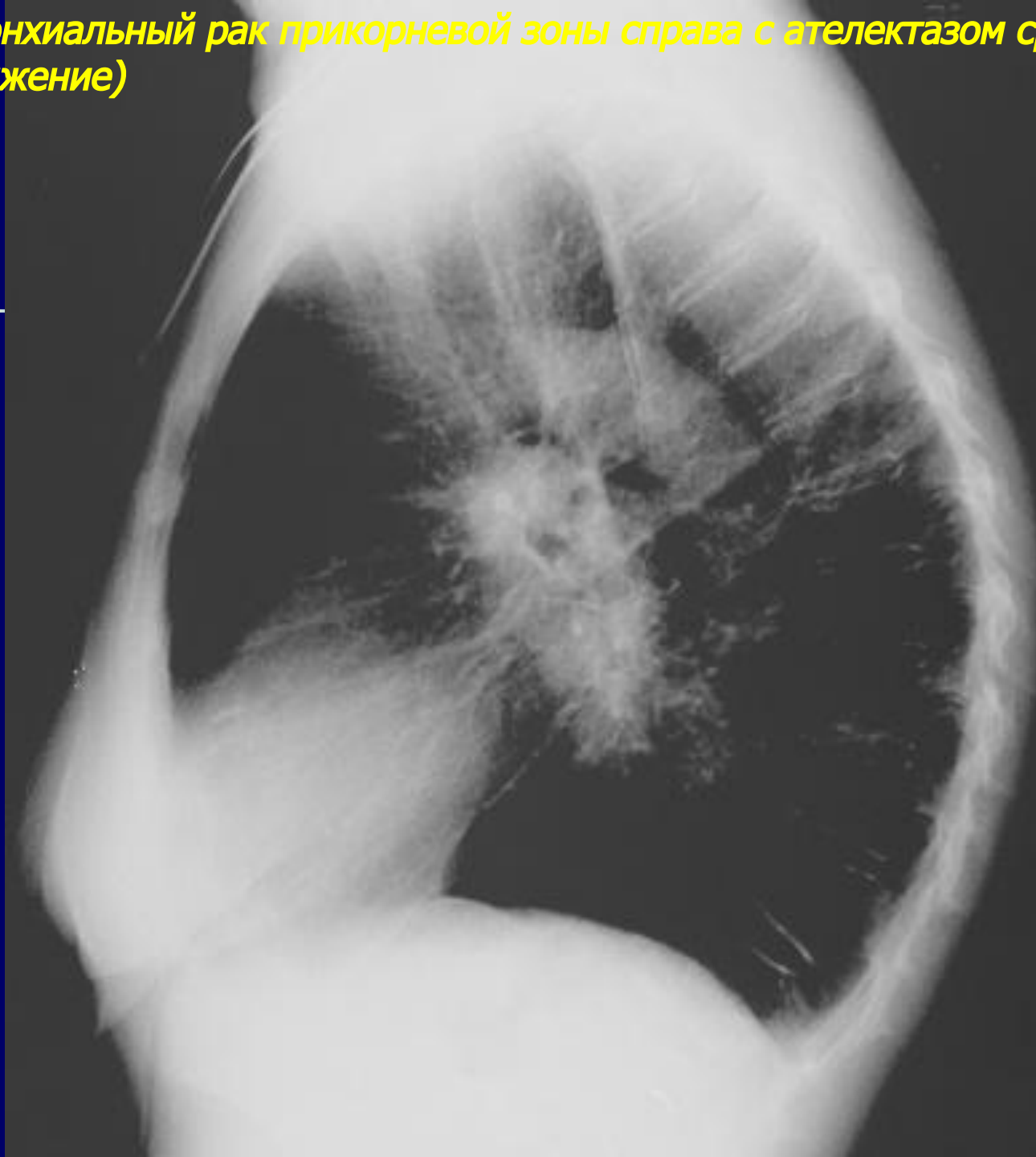**Экзобронхиальный рак нижней доли справа с метастазами в лимфоузлы правого корня и ателектазом базальных сегментов (продолжение)**



*Экзобронхиальный рак прикорневой зоны справа с ателектазом средней доли*

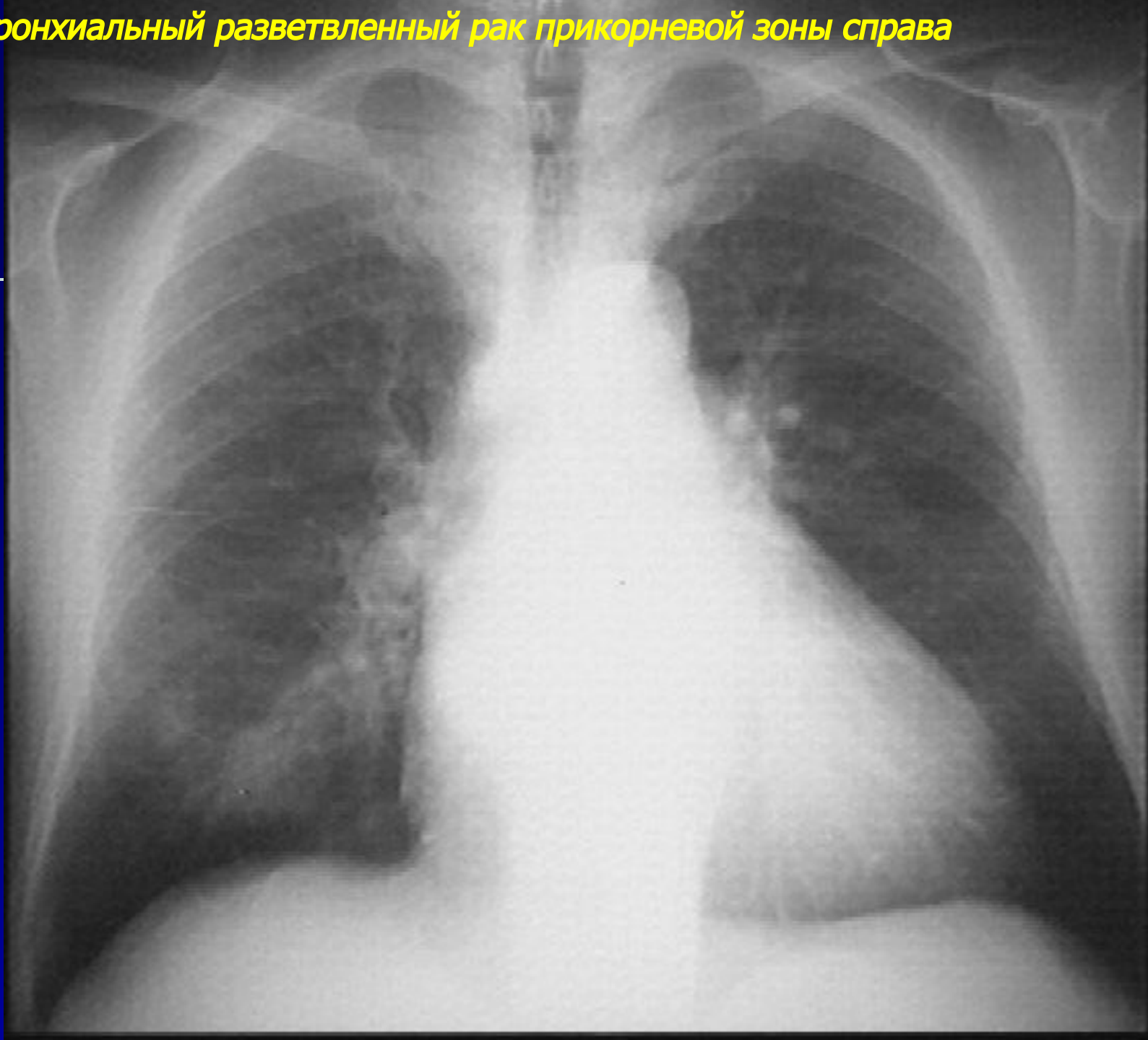


**Экзобронхиальный рак прикорневой зоны справа с ателектазом средней доли (продолжение)**

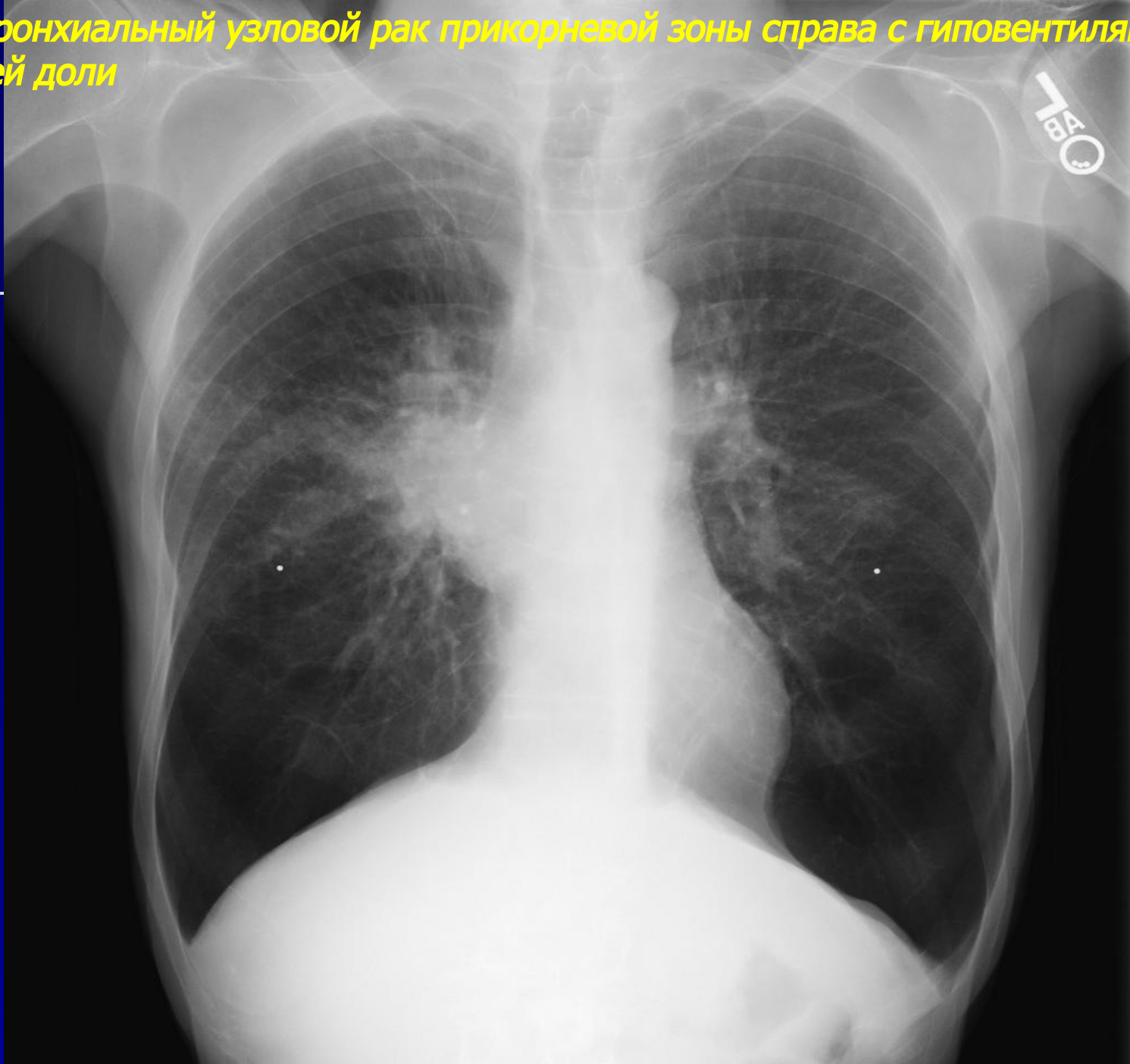


# Перибронхиальный рак

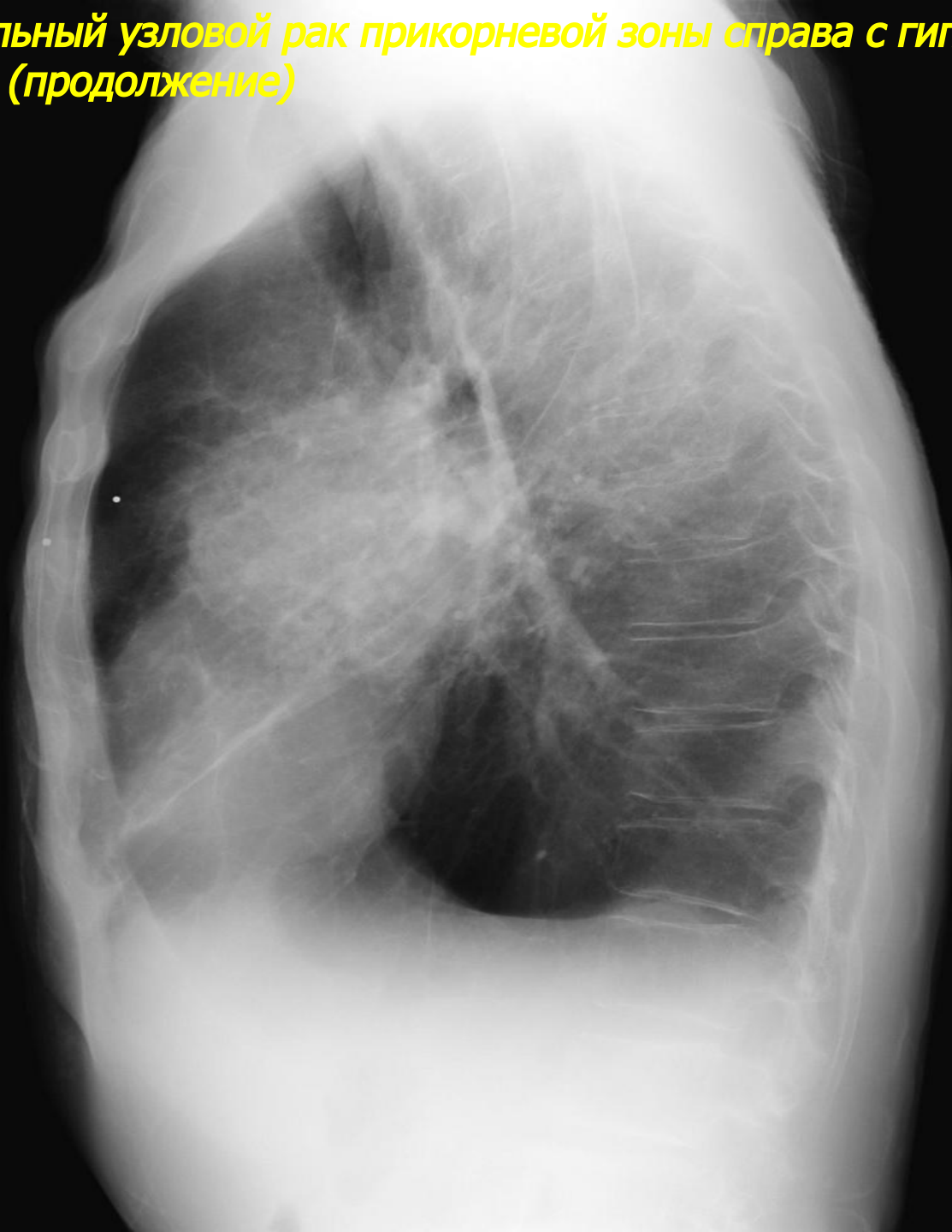*Перибронхиальный разветвленный рак прикорневой зоны справа*



**Перибронхиальный узловой рак прикорневой зоны справа с гиповентиляцией средней доли**



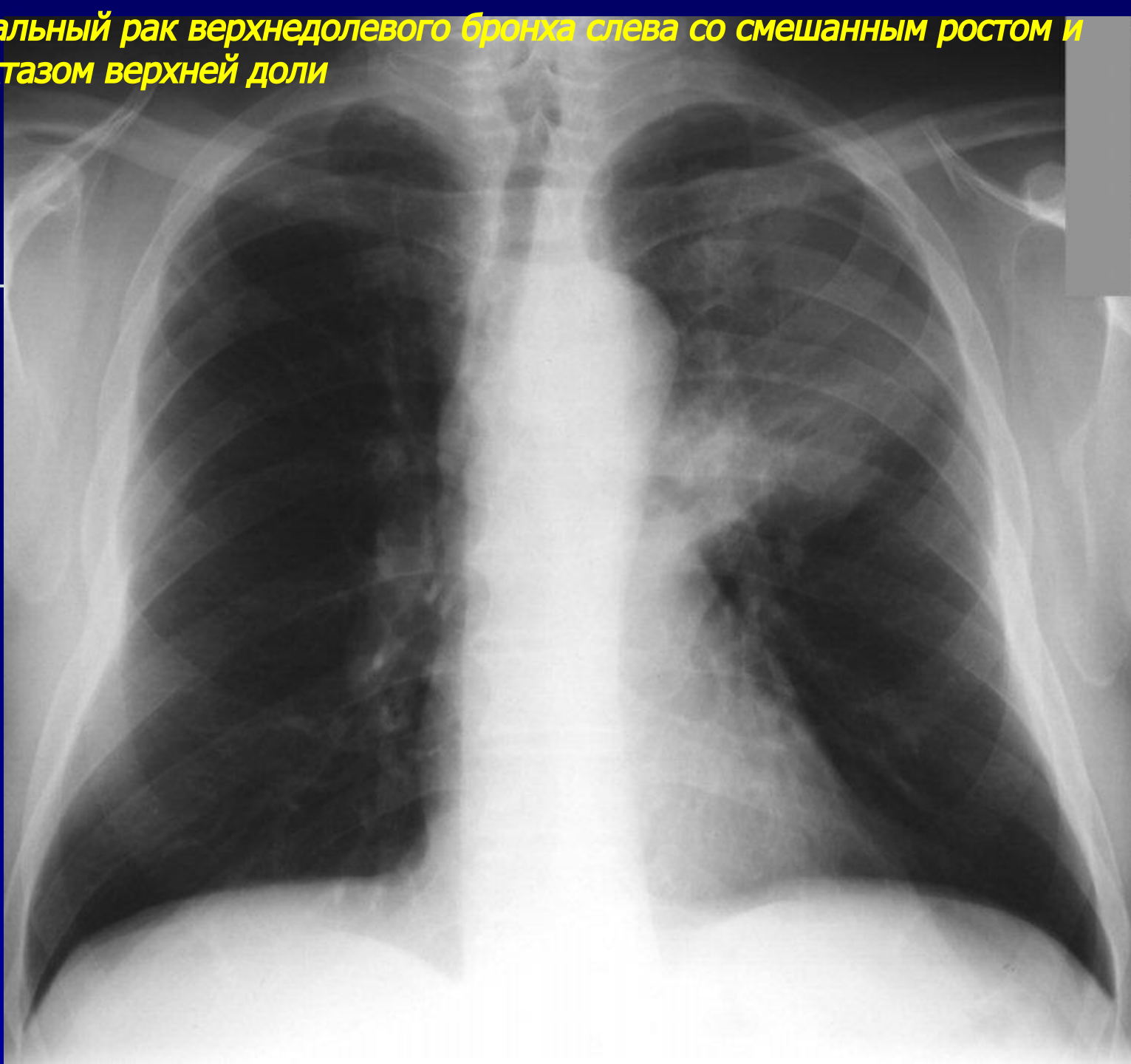
**Перибронхиальный узловой рак прикорневой зоны справа с гиповентиляцией средней доли (продолжение)**



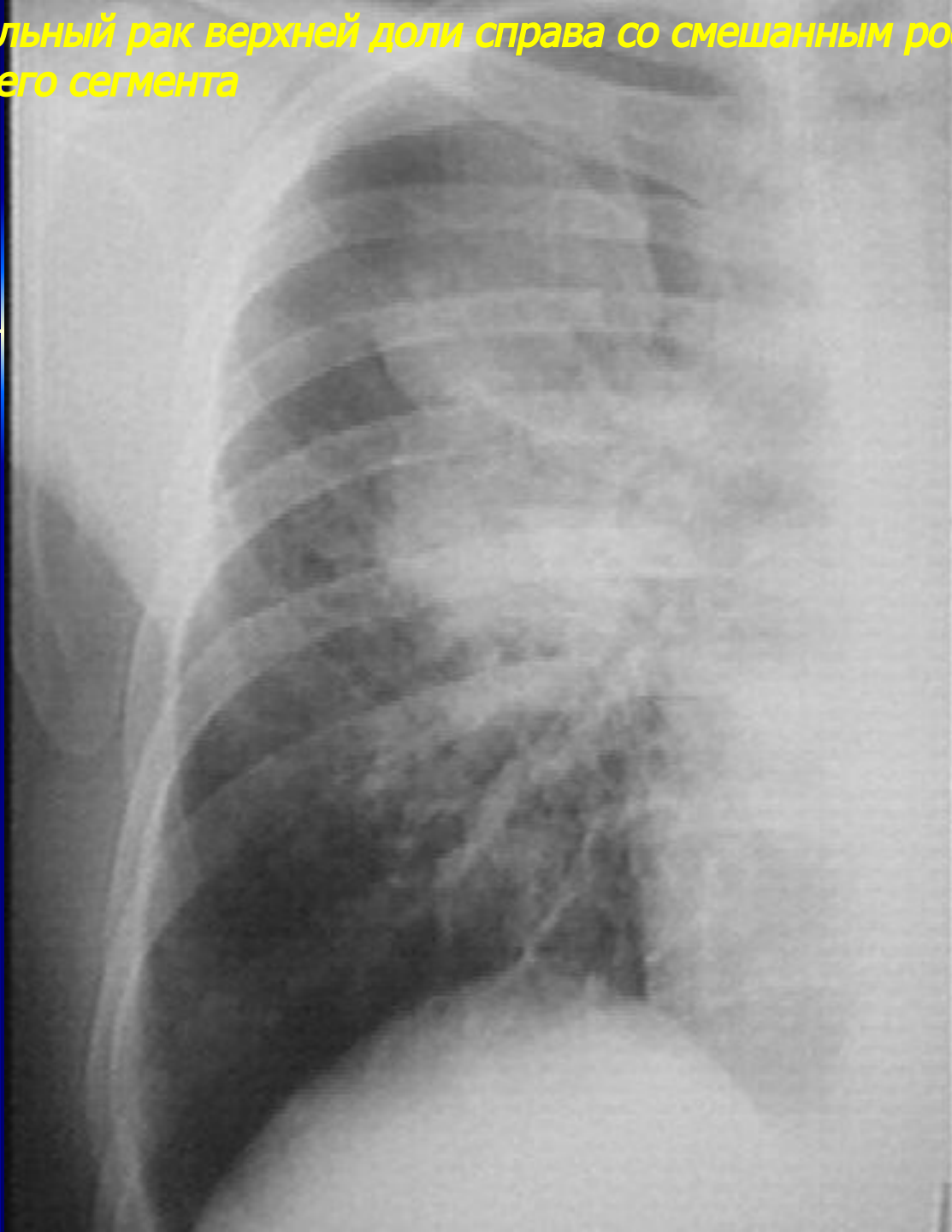


**Центральный рак со  
смешанным ростом**

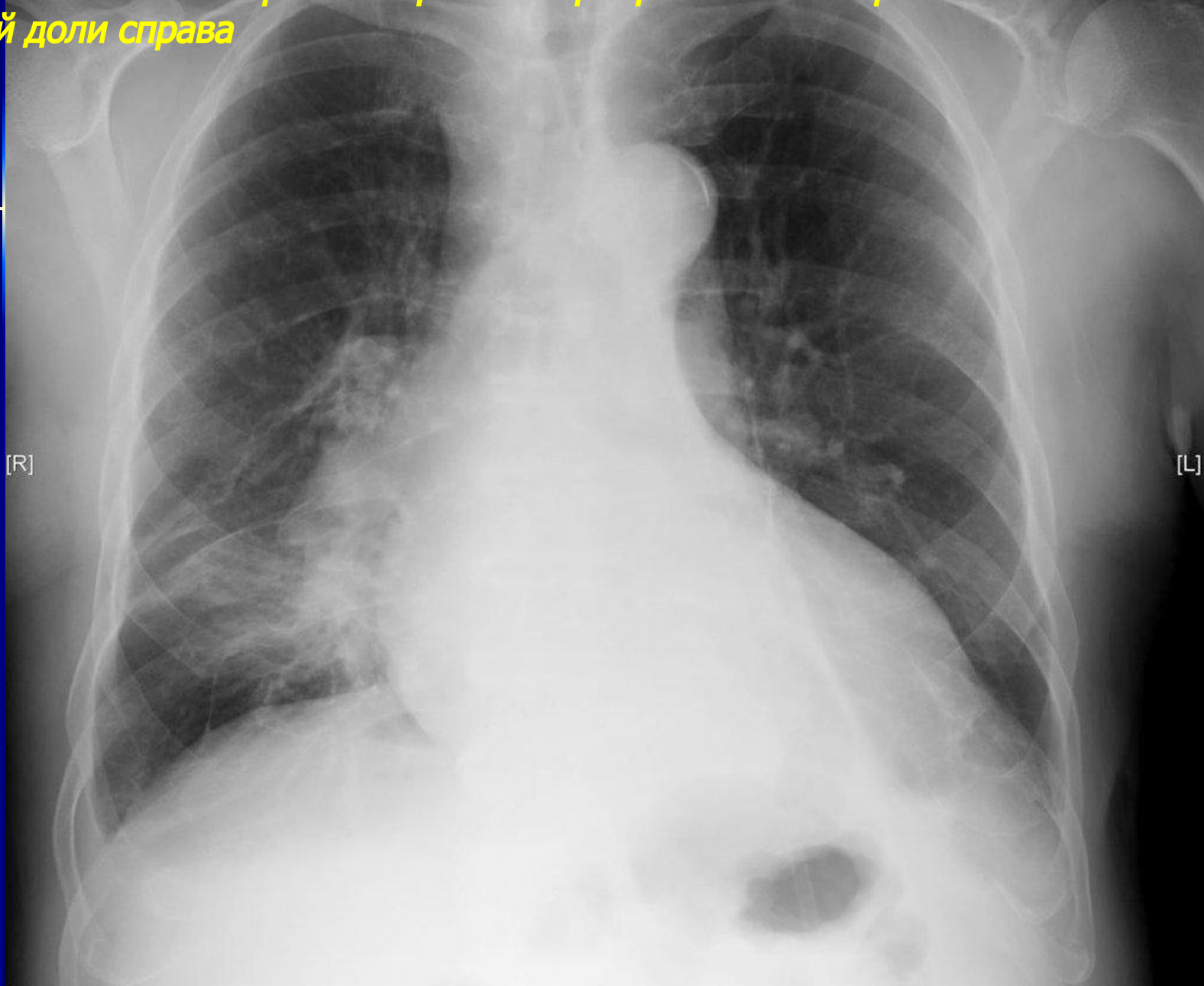
**Центральный рак верхнедолевого бронха слева со смешанным ростом и ателектазом верхней доли**



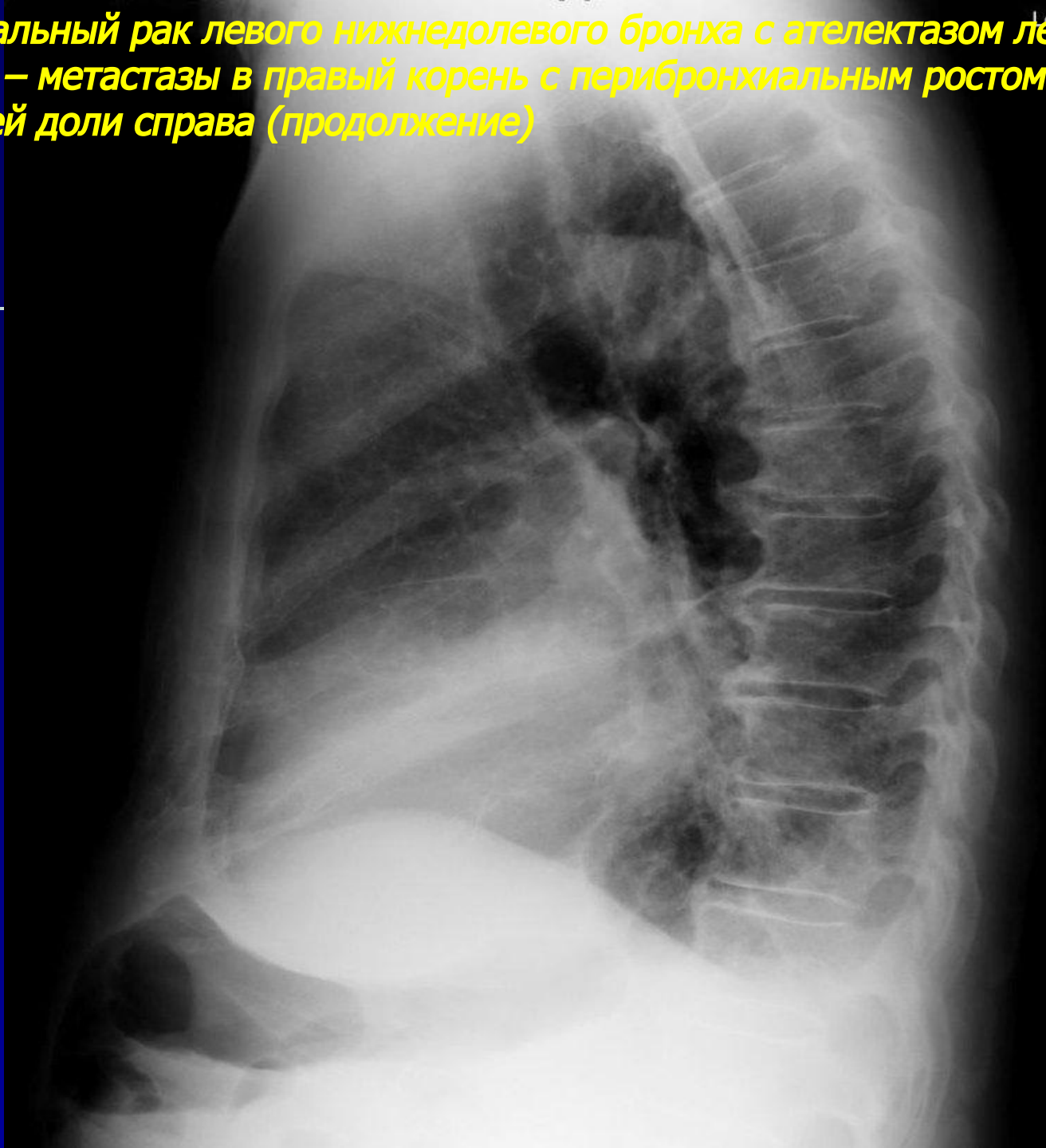
**Центральный рак верхней доли справа со смешанным ростом и ателектазом переднего сегмента**



**Центральный рак левого нижнедолевого бронха с ателектазом левой нижней доли слева – метастазы в правый корень с перибронхиальным ростом и ателектазом средней доли справа**



**Центральный рак левого нижнедолевого бронха с ателектазом левой нижней доли слева – метастазы в правый корень с перибронхиальным ростом и ателектазом средней доли справа (продолжение)**



Бронхиоло-альвеолярная аденокарцинома

