

АО «Медицинский Университет Астана»

# Рентгенологическая диагностика туберкулеза

Astana, 2016

:

# РЕНТГЕНОСКОПИЯ.

- Рентгеноскопический метод исследования является важным и ценным методом, так как он дает возможность быстро ориентироваться в наличии патологического процесса и его характере. Кроме того, он позволяет рассматривать органы, находящиеся в движении, что очень важно в рентгенодиагностике.

# МИНУСЫ

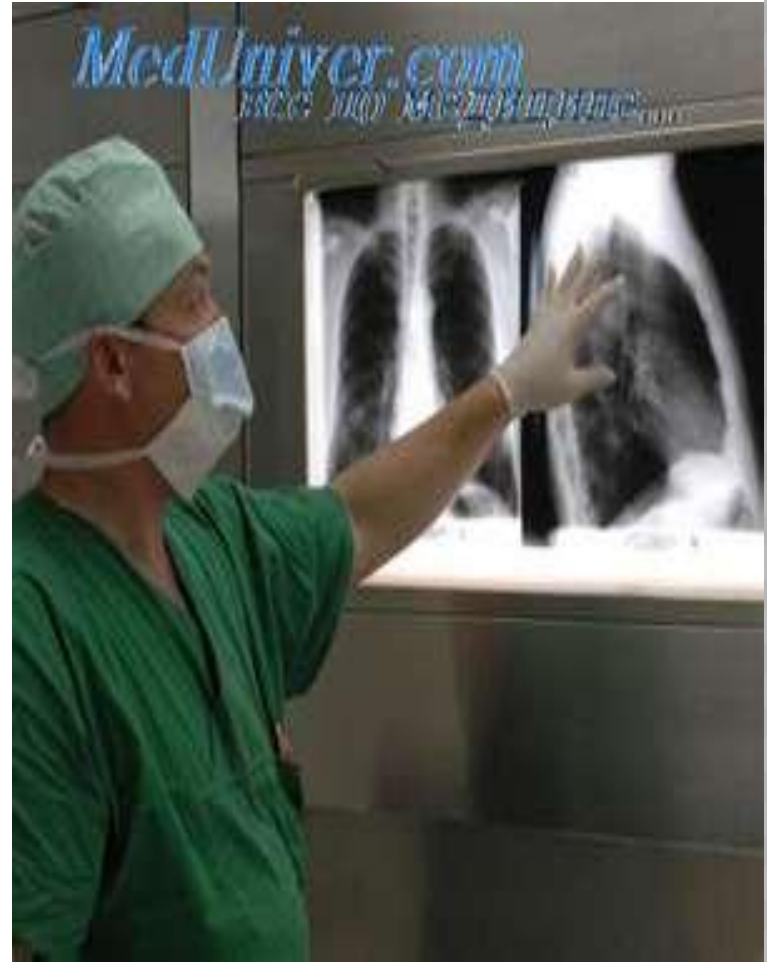- Основной недостаток этого метода рентгенодиагностики заключается в том, что результаты данного исследования может оценивать только один специалист.
- Невозможно наблюдать динамику данной патологии.

# РЕНТГЕНОГРАФИЯ

- Достоинство этого метода состоит в том, что высокая разрешающая способность рентгеновских пленок дает возможность получать богатыми деталями снимки, по которым можно более точно определять степень активности патологического процесса и реакцию окружающих тканей. Другой и не менее важной стороной этого метода является меньшая лучевая нагрузка за счет кратковременности экспозиции как врача, так и пациента. При рентгенографическом методе исследования получаем рентгенограмму, которая объективно отражает рентгеноморфологические изменения в исследуемом органе и одновременно служит документом. Это очень важно. Сравнивая повторные снимки, можно изучать динамику патологического процесса.

## МИНУСЫ

- К числу недостатков этого метода следует отнести: рентгенографический метод исследования не позволяет рассматривать исследуемые органы, находящиеся в движении, следовательно, рентгенофункциональные изменения на одной рентгенограмме не отражаются; рентгенографический метод обходится дороже по сравнению с рентгеноскопией и менее производительен в смысле большой затраты времени на обработку пленки.



# **КЛИНИЧЕСКИЕ ФОРМЫ ТУБЕРКУЛЕЗА**

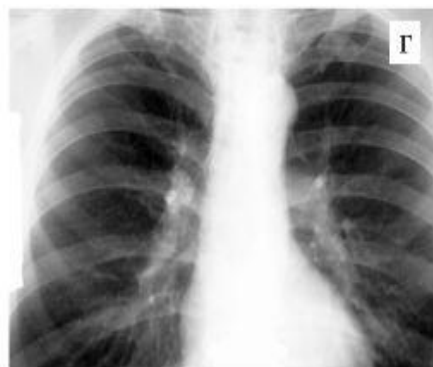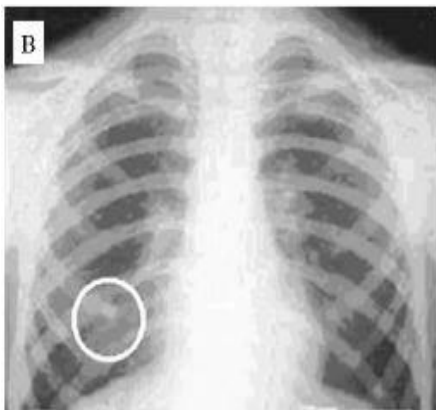
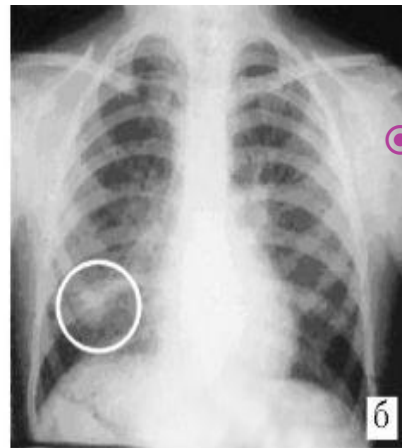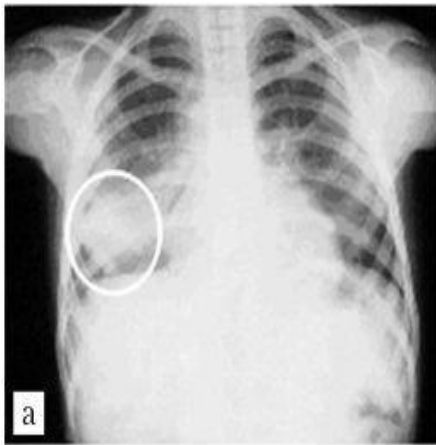## THE TUBERCULOSIS OF RESPIRATORY ORGANS

- первичный туберкулезный комплекс;
- туберкулез внутригрудных лимфатических узлов;
- диссеминированный туберкулез легких;
- милиарный туберкулез легких;
- очаговый туберкулез легких;
- инфильтративный туберкулез легких;
- казеозная пневмония; туберкулема легких;
- кавернозный туберкулез легких;
- фиброзно-кавернозный туберкулез легких;
- цирротическом туберкулезе легких;
- туберкулезный плеврит (в том числе эмпиема);
- туберкулез бронхов, трахеи, верхних дыхательных путей.



# РЕНТГЕН СНИМКИ КЛИНИЧЕСКИХ ФОРМ ТУБЕРКУЛЕЗА

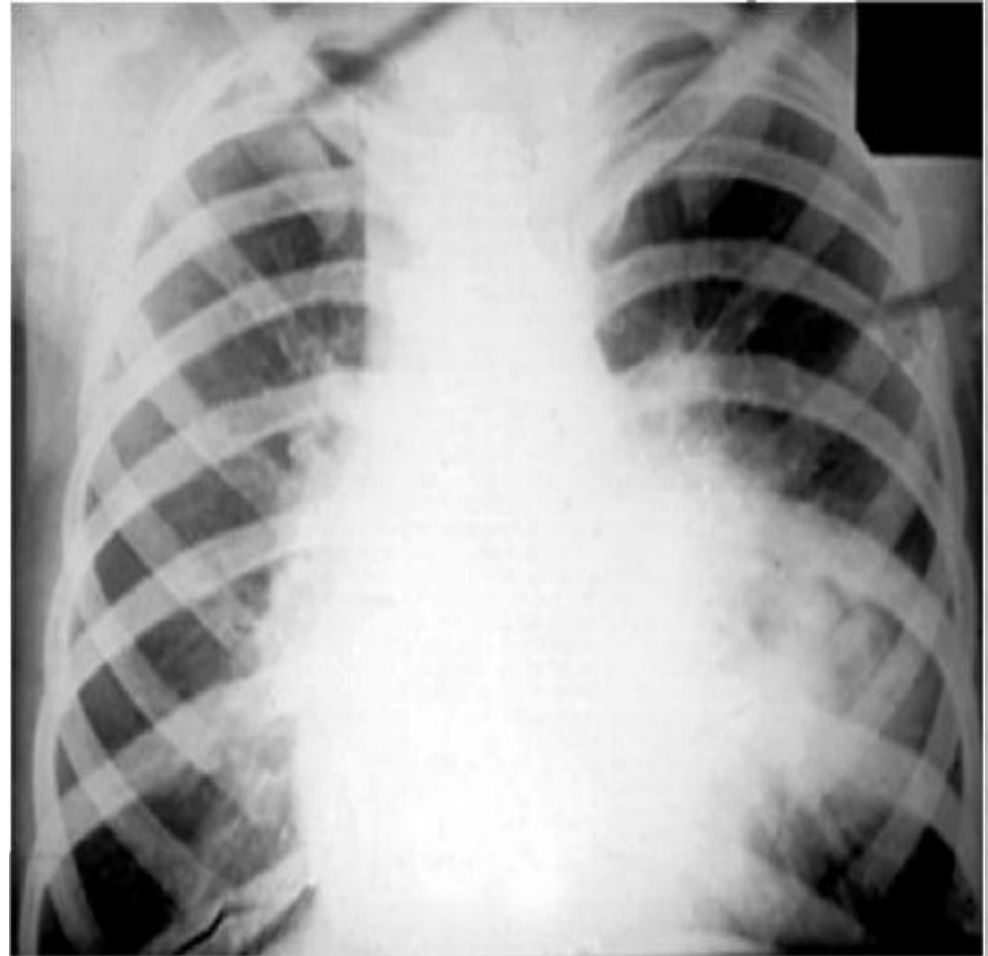
# ПЕРВИЧНЫЙ ТУБЕРКУЛЕЗНЫЙ КОМПЛЕКС



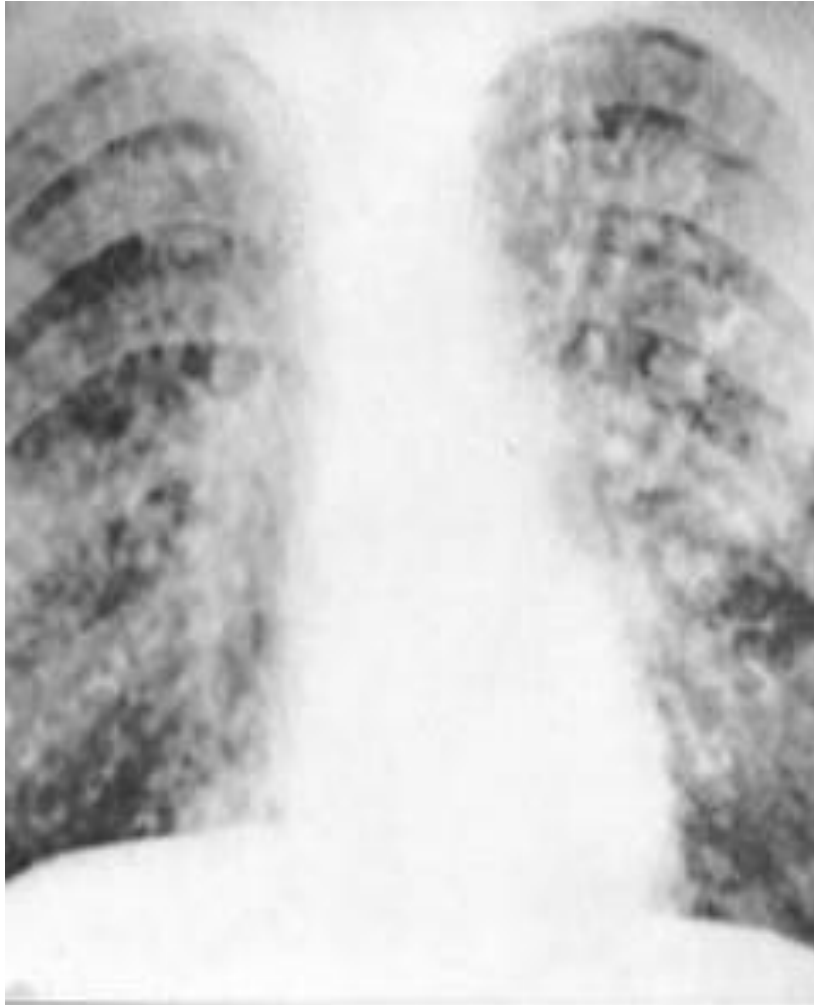● I стадия - пневмоническая (а); II стадия - рассасывание (б); III стадия - уплотнение (в); IV стадия - кальцинация (г)

# ТУБЕРКУЛЕЗ ВНУТРИГРУДНЫХ ЛИМФАТИЧЕСКИХ УЗЛОВ

Инфильтративный  
бронхоаденит. На  
рентгенограмме: тень  
корня расширена,  
наружный контур его  
размыт, структура  
смазана, интенсивность  
высокая

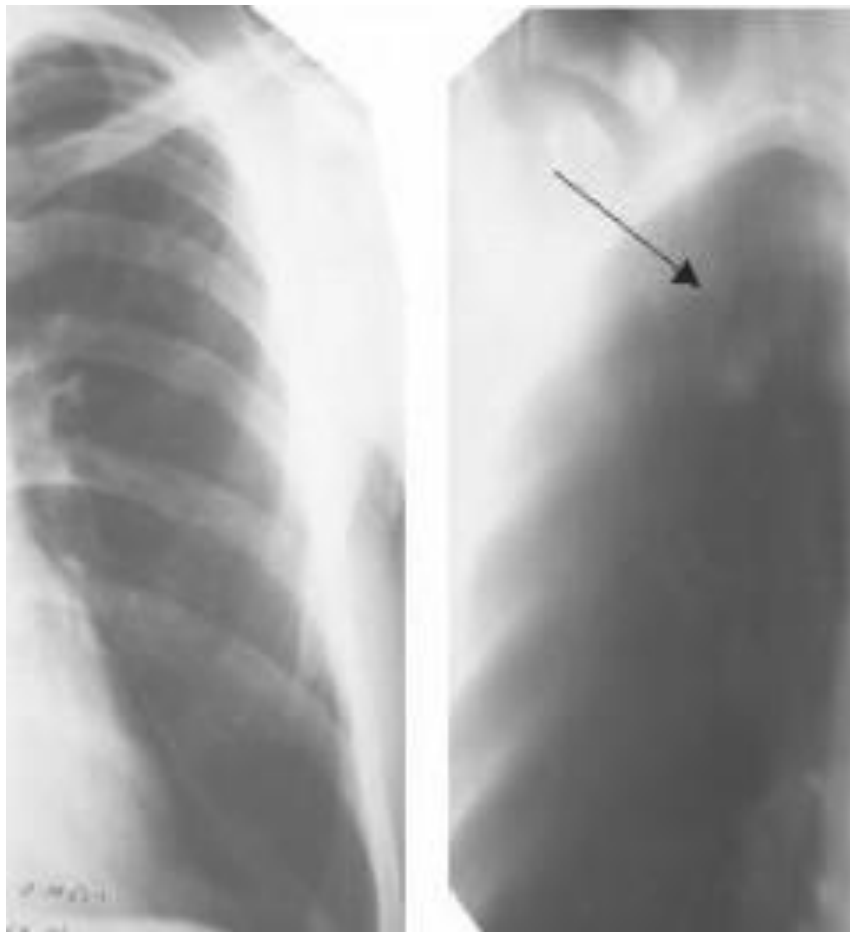

# ДИССЕМИНИРОВАННЫЙ ТУБЕРКУЛЕЗ ЛЕГКИХ



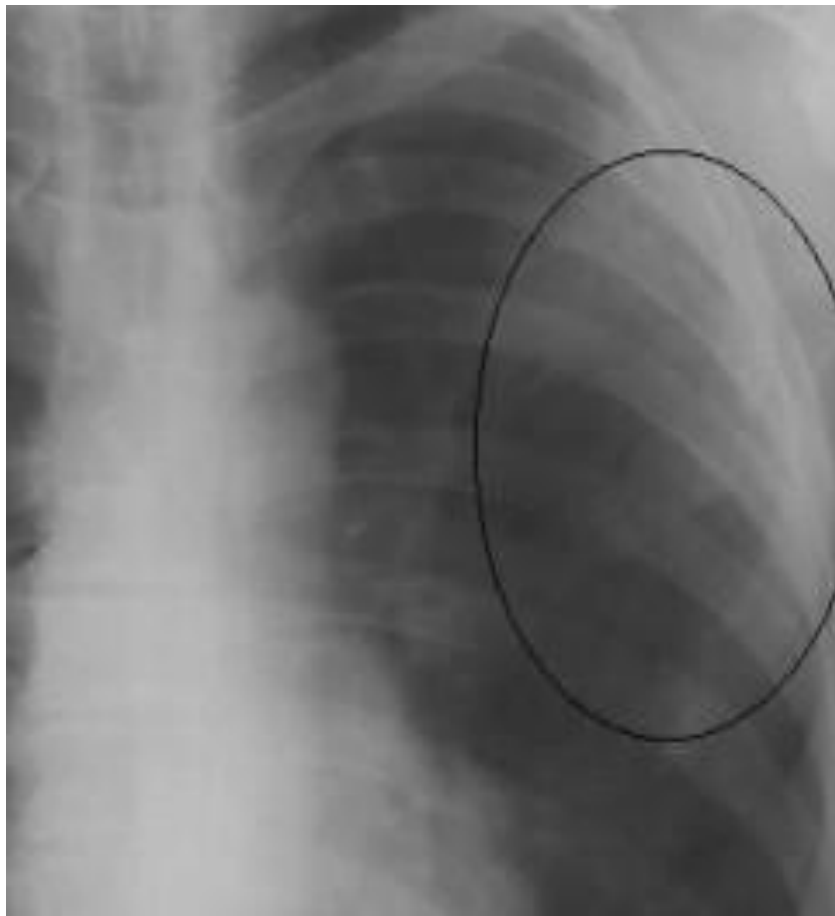На рентгеновском снимке отмечаются множественные мелкие очаги диаметром 2 мм, имеющей четкие контуры, расположенные в больших количествах по всему полю легких. Очаги могут сливаться, образуя более крупные конгломераты.

# ОЧАГОВЫЙ ТУБЕРКУЛЕЗ ЛЕГКИХ



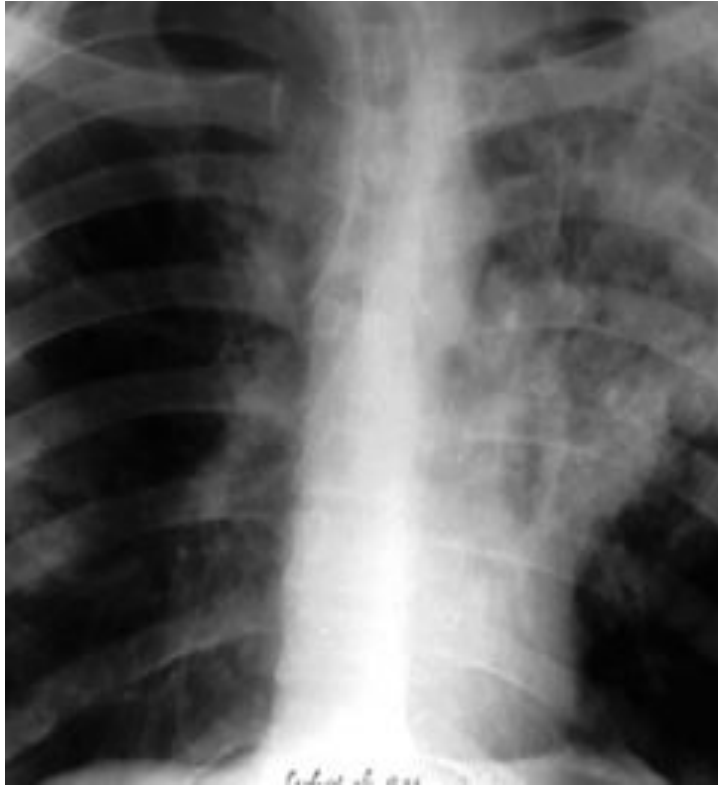- На рентгенограмме можно обнаружить один или несколько зон (очагов) затемнения диаметром 1-2 см, форма их чаще округлая, реже-вытянутая или эллиптическая, интенсивность низкая (темнее, чем кость). Очаги склонны к слиянию. На снимке отчетливо видны множественные очаги в правом и левом легочном поле сверху).

# ИНФИЛЬТРАТИВНЫЙ ТУБЕРКУЛЕЗ ЛЕГКИХ



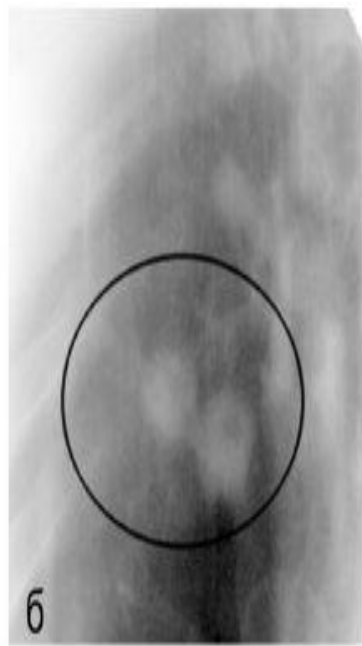
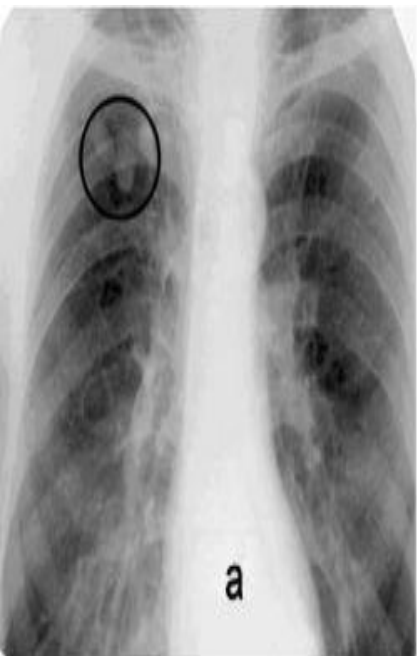- характеризуется наличием очагов инфильтрации на рентгенограмме проявляется в виде очаговых или распространенных затемнений белесого цвета с неровными краями, примерно такой же консистенции. Самая "любимая" локализация туберкулезного характера инфильтраты в верхних долях легких. От участка затемнения можно проследить своеобразную taishuu "трасса" направлено на легочный корень. На снимке участок инфильтрации (затемнение), не имея четких границ.

# КАЗЕОЗНАЯ ПНЕВМОНИЯ



- одна из наиболее тяжелых форм легочного туберкулеза. В картине появляется широкий затемняя собственной доли (нескольких долей или всего легкого), которая изначально имеет однородную структуру, а затем (по мере распада) становится неоднородной — есть очаги просветления и более интенсивного затемнения.

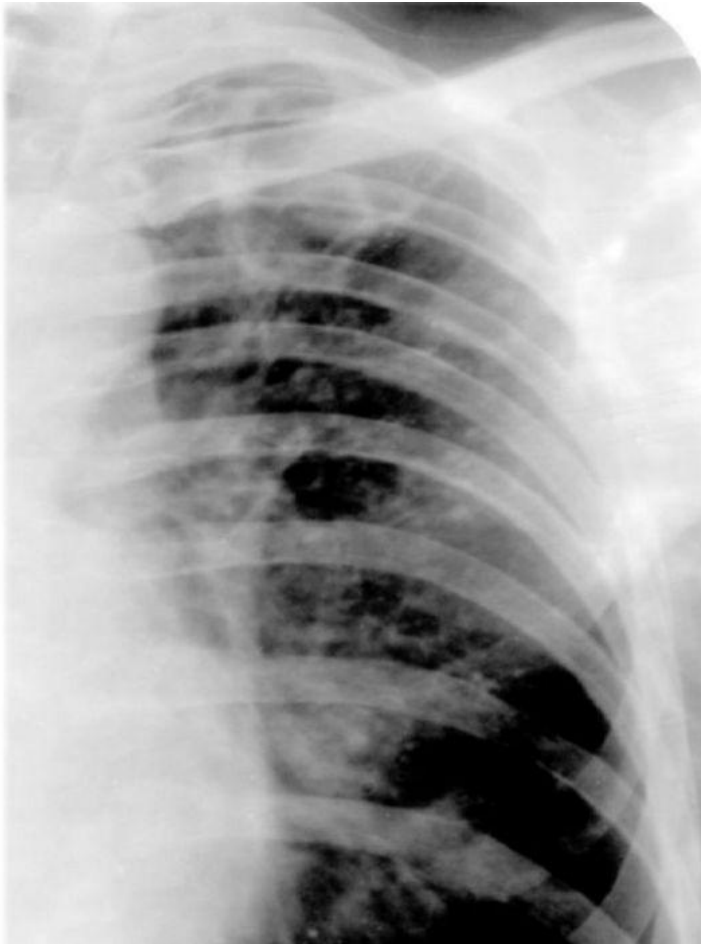# ТУБЕРКУЛЕМА ЛЕГКИХ



- Множественные туберкулемы с распадом [комментарий к (а) + скан (б)]. В верхней доле правого легкого расположена несколько круглая тень диаметром 1,5-2 см средней интенсивности с просветлением в центре, контуры четкие. Наличие распада туберкулемы подтверждается изучение воображения

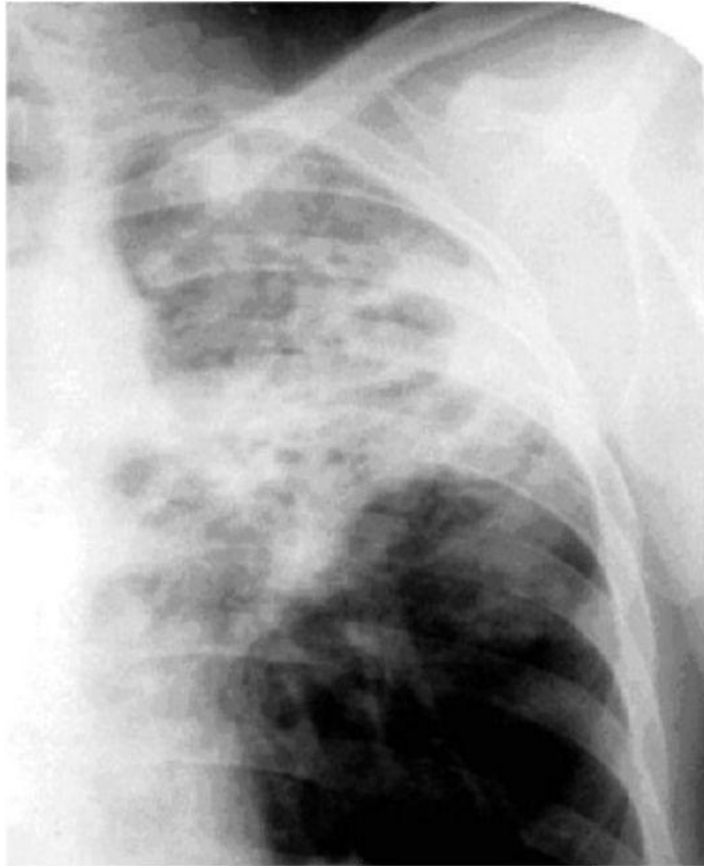


# КАВЕРНОЗНЫЙ ТУБЕРКУЛЕЗ ЛЕГКИХ



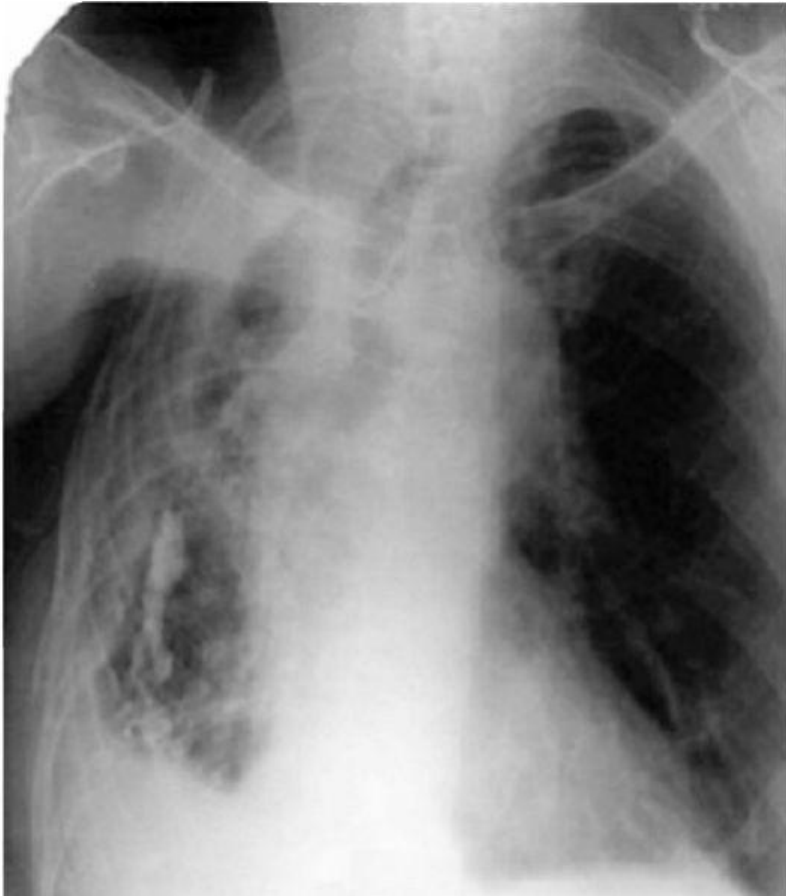
- Обзор. В верхней части левого легкого являются группой, сформированной полости без выраженной перифокальной зоны воспаления и ограниченные очаговые колонизации

# ФИБРОЗНО-КАВЕРНОЗНЫЙ ТУБЕРКУЛЕЗ ЛЕГКИХ;



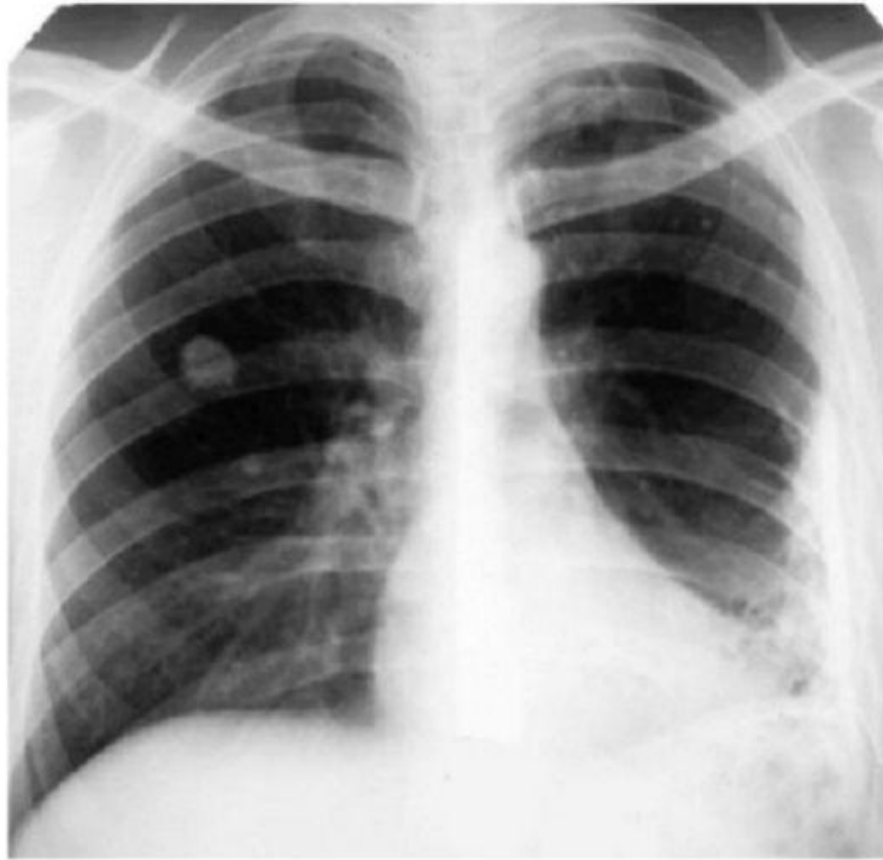- На рентгенограмме обследования определяются:  
картина фиброза и сужения легких, множественные старые фиброзные полости, плевральных слоев в верхней части левого легкого

# ЦИРРОТИЧЕСКИЙ ТУБЕРКУЛЕЗ ЛЕГКИХ



- ⊙ (панорамная рентгенограмма).  
Массивный цирроз всего правого легкого, смещение средостения вправо

# ТУБЕРКУЛЕЗНЫЙ ПЛЕВРИТ (В ТОМ ЧИСЛЕ ЭМПИЕМА)



- Остаточные изменения после перенесенного плеврита

# ТОМОГРАФИЯ

## Линейная

**томография** (классическая  
томография)

метод рентгенологического

исследования, с помощью которого  
можно производить снимок слоя,  
лежащего на определённой глубине  
исследуемого объекта.

# ПРЕИМУЩЕСТВА ТОМОГРАФИИ

- Замена рентгеновского луча радиоволнами.
- Чувствительность метода к водороду, самому распространённому элементу мягких тканей.
- Возможность изображения сосудистого русла, без использования дополнительных контрастов. Определение параметра кровотока.
- Высокая точность диагностики.
- В одном исследовании возможность охватывать все органы.
- Отсутствие неприятных и болезненных ощущений в период исследования, то есть побочных эффектов.
- Исключение неэффективных оперативных и медикаментозных способов лечения.
- Диагностика заболеваний на ранней стадии.

# НЕДОСТАТКИ ТОМОГРАФИИ:

- 1. Создание магнитного поля с большой напряжённостью, что при использовании дорогих технологий, требует большой энергетической затраты для обеспечения сверхпроводимости.
- 2. В сравнении с рентгенологическим методом, чувствительность томографии, что увеличивает время просвечивания. Данное обстоятельство приводит к появлению искажения снимков, в частности от дыхательных движений (диагностика легких и сердца).
- 3. Невозможность выявления некоторых видов патологий в костной структуре.
- 4. Затруднение диагностики пациентов с наличием симптомов клаустрофобии (боязнь закрытого пространства), металлическими крупными имплантатами, искусственным водителем ритма.

# ДОСТОИНСТВА МЕТОДА КТ:

- 1. Неинвазивная процедура
- 2. Получение детализированных изображений мозга
- 3. Можно применять как к здоровым, так и к больным
- 4. Метод позволяет выявлять различные нарушения мозга
- 5. Нет ограничения на наличие металлических объектов (по ср. с МРТ)
- 6. Можно использовать вместе с другими методами



# НЕДОСТАТКИ МЕТОДЫ КТ:

- 1. Дает информацию только об анатомическом строении, но не о функциях.
- 2. Испытуемый/пациент подвергается рентгеновскому облучению
- 3. В высоком качестве получаются только аксиальные срезы (поперечные)
- 4. Качество изображения хуже, чем в МРТ
- 5. Высокая цена прибора
- 6. Требуется отдельное помещение для прибора
- 7. Необходим штат для обслуживания прибора