

РЕНТГЕНОВСКАЯ ДИАГНОСТИКА ПОРОКОВ РАЗВИТИЯ ЛЕГКИХ У ДЕТЕЙ

Научный руководитель: Пыков М.И.

- ▣ Под термином "порок развития", или "аномалия развития", понимают различные отклонения от нормального строения органа, возникающие внутриутробно или постнатально.

Классификация

- ▣ Аномалии, обусловленные комбинированными нарушениями развития нескольких структур
 - Агенезия легкого или доли. Аплазия легкого или доли.
 - Гипоплазия легкого или доли а) простая б) кистозная (кистозно-аденоматозная мальформация).
 - Добавочные доли легкого.
- ▣ Аномалии, обусловленные преимущественным нарушением развития бронхоэпителиального ветвления
 - Трахеобронхомегалия и трахеобронхомалация.
 - Атрезия бронха
 - Стенозы трахеи и бронхов
 - Лобарная эмфизема

Классификация (продолжение)

- Дивертикулы трахеи и бронхов
- Трахеобронхопищеводные свищи
- Бронхогенные кисты
- Врожденные бронхоэктазы
- Гамартохондрома
- ▣ Аномалии развития сосудов малого круга
 - Аплазия сосудов
 - Гипоплазия сосудов
 - Аневризмы и артериовенозные свищи
 - Аномалии впадения легочных вен

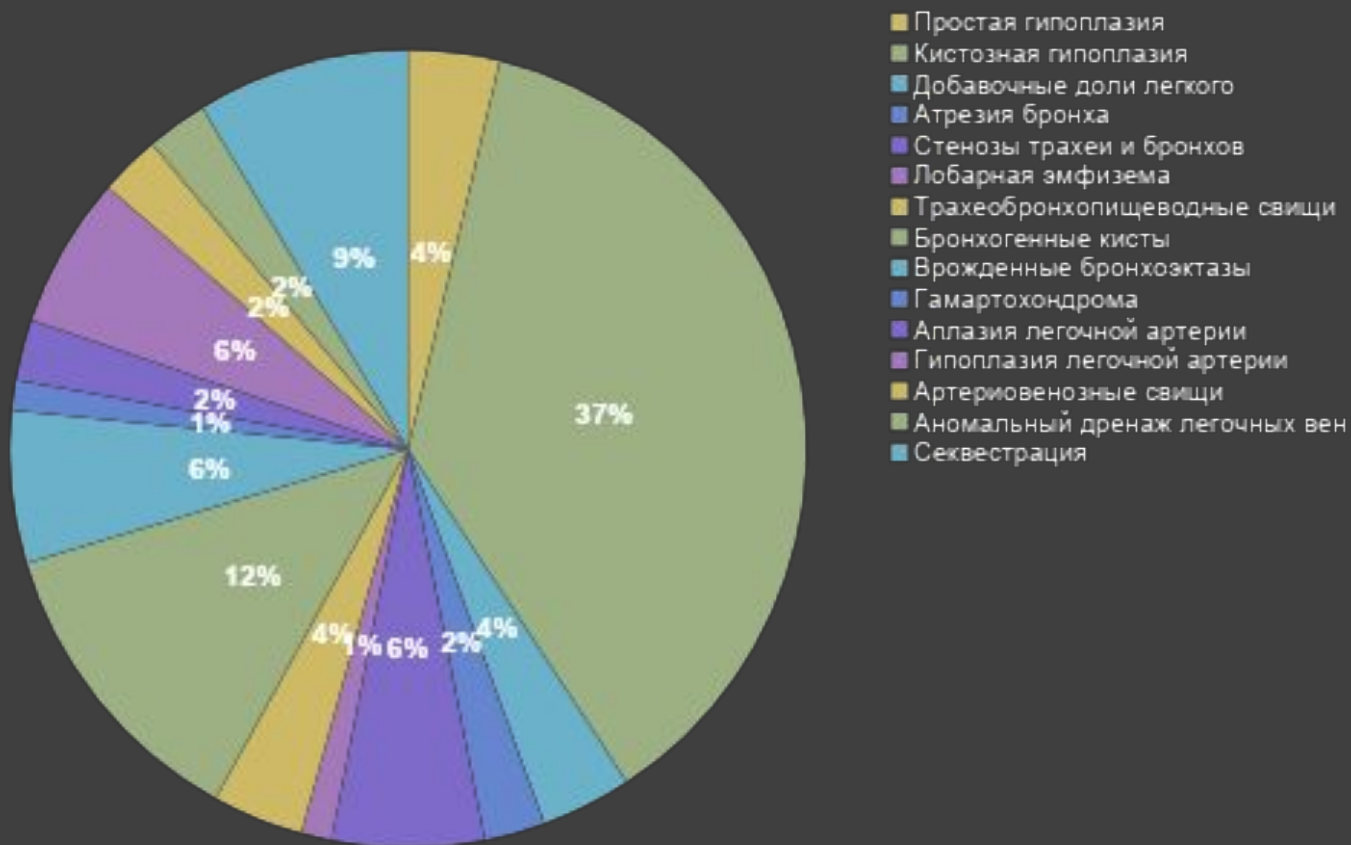
Классификация (продолжение)

- ▣ Аномалии сосудов большого круга
 - Легочная секвестрация
 - Аномалии бронхиальных сосудов
 - Доля непарной вены
- ▣ Аномалии других тканей и органов
 - Дермоидные кисты
 - Тератомы
 - Муковисцидоз

Материалы и Методы исследования

- ▣ Было обследовано 132 ребенка в возрасте от 5 дней до 14 лет.
- ▣ Компьютерная томография выполнялась на мультиспиральном компьютерном томографии Siemens Somatom 16 (Германия). По стандартным и High Reslution протоколам сканирования, с последующей мультипланарной и трехмерной реконструкцией изображения.
- ▣ Внутривенное введение контрастных веществ осуществлялось болюсным инъектором «Stellant» компании MedRad (Германия).
- ▣ В качестве контрастного вещества использовался современный неионный препарат «Омнипак» 300 мг/мл, из расчета 1,5-2,0 мл/кг.

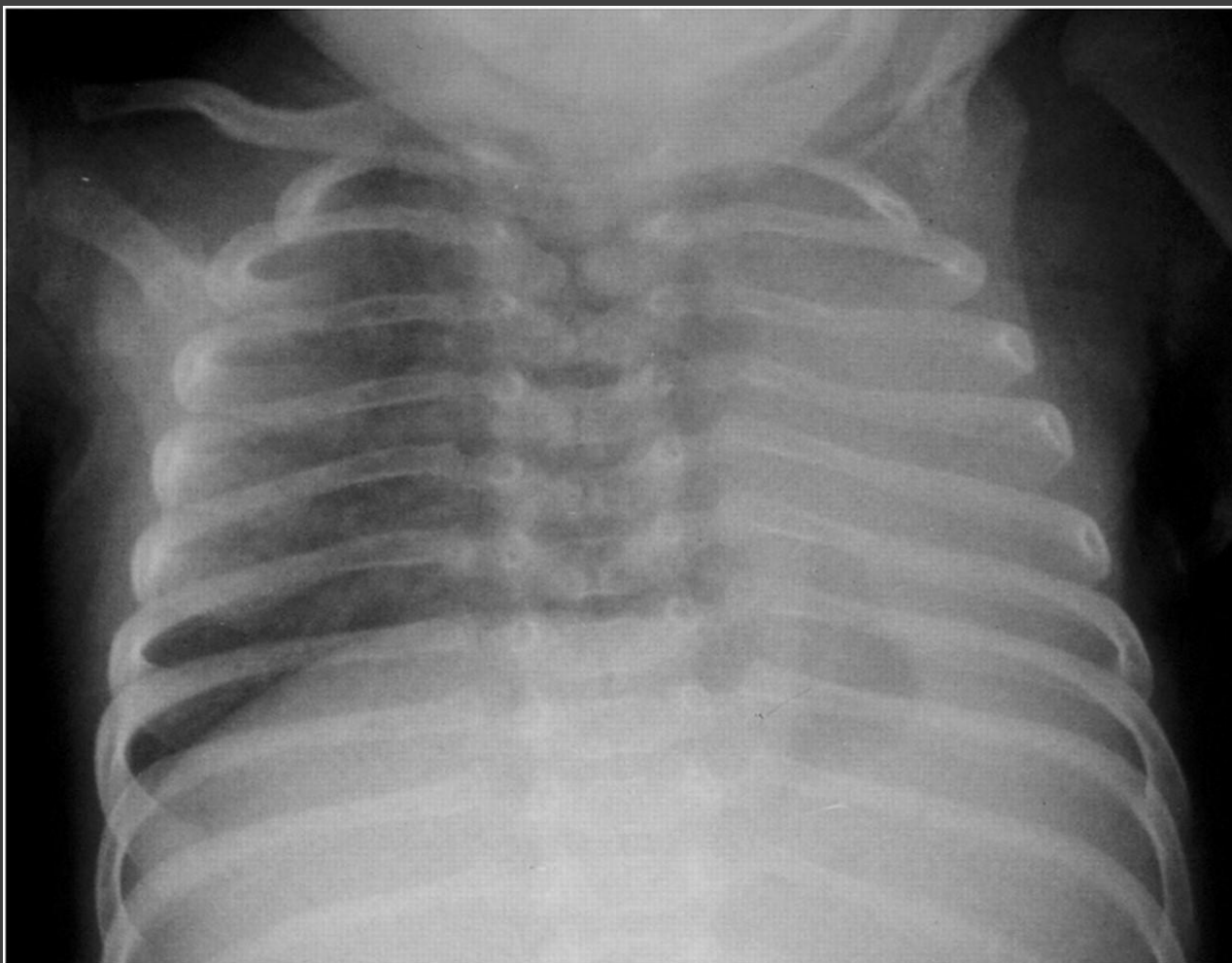
Структура патологии



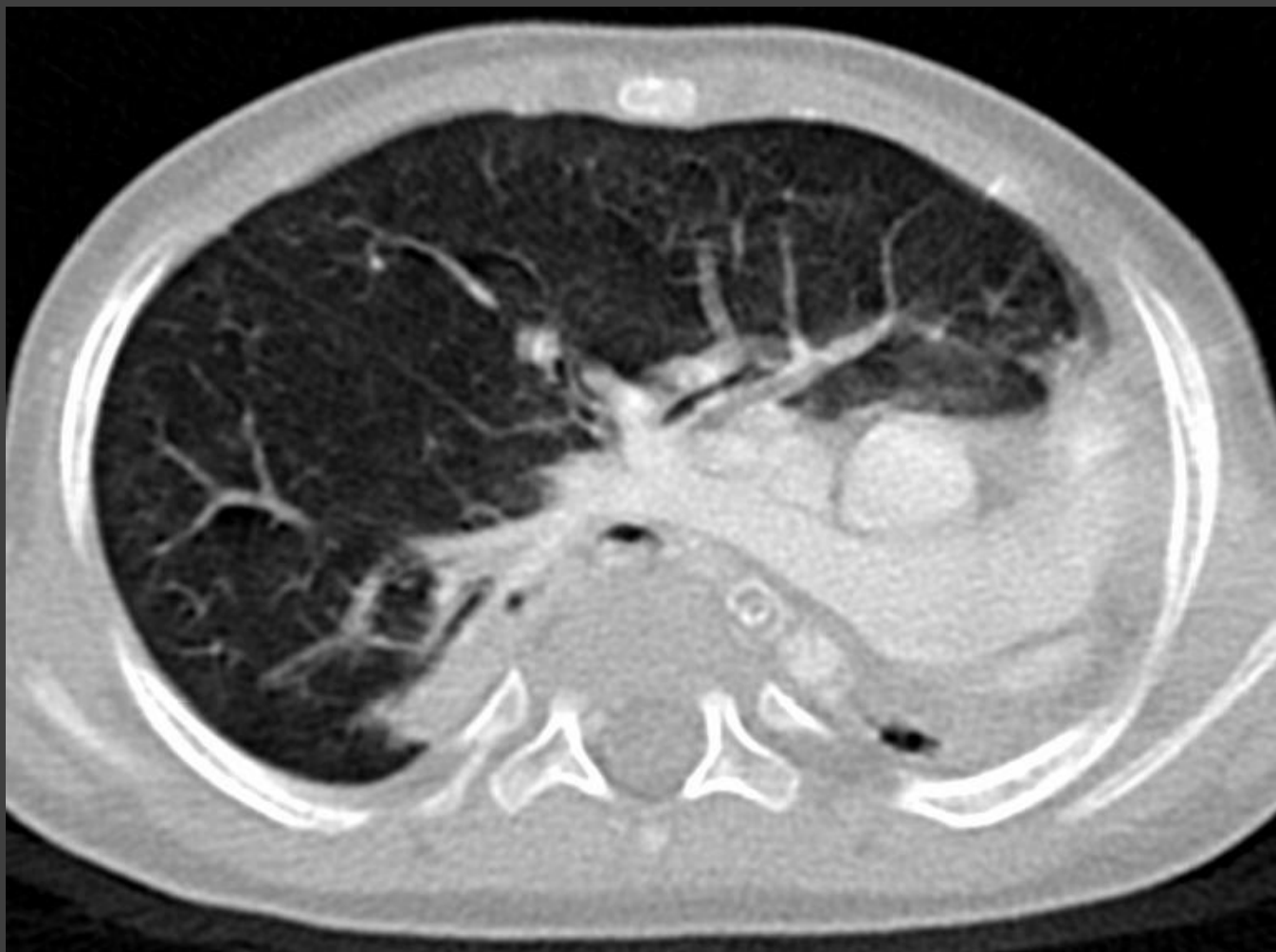Агенезия и Аплазия

- ▣ **Агенезия легкого** представляет собой редко встречающуюся аномалию развития, при которой весь орган, в том числе и соответствующий главный бронх, полностью отсутствует.
- ▣ **Аплазия легкого** - в эмбриональном периоде формируется лишь слепо заканчивающийся главный бронх, тогда как его разветвления и легочная паренхима не развиваются.

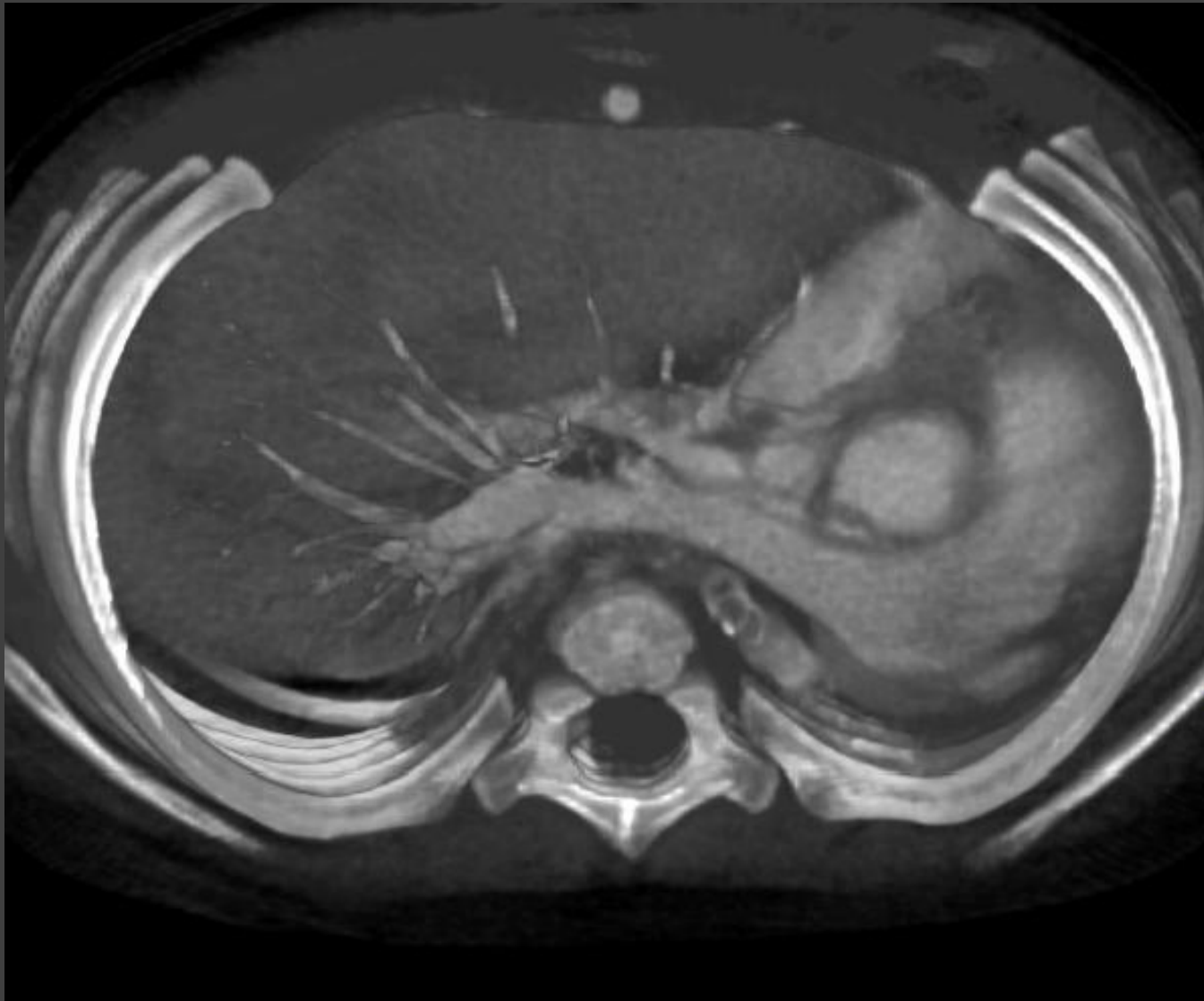Агенезия левого легкого



Агенезия левого легкого



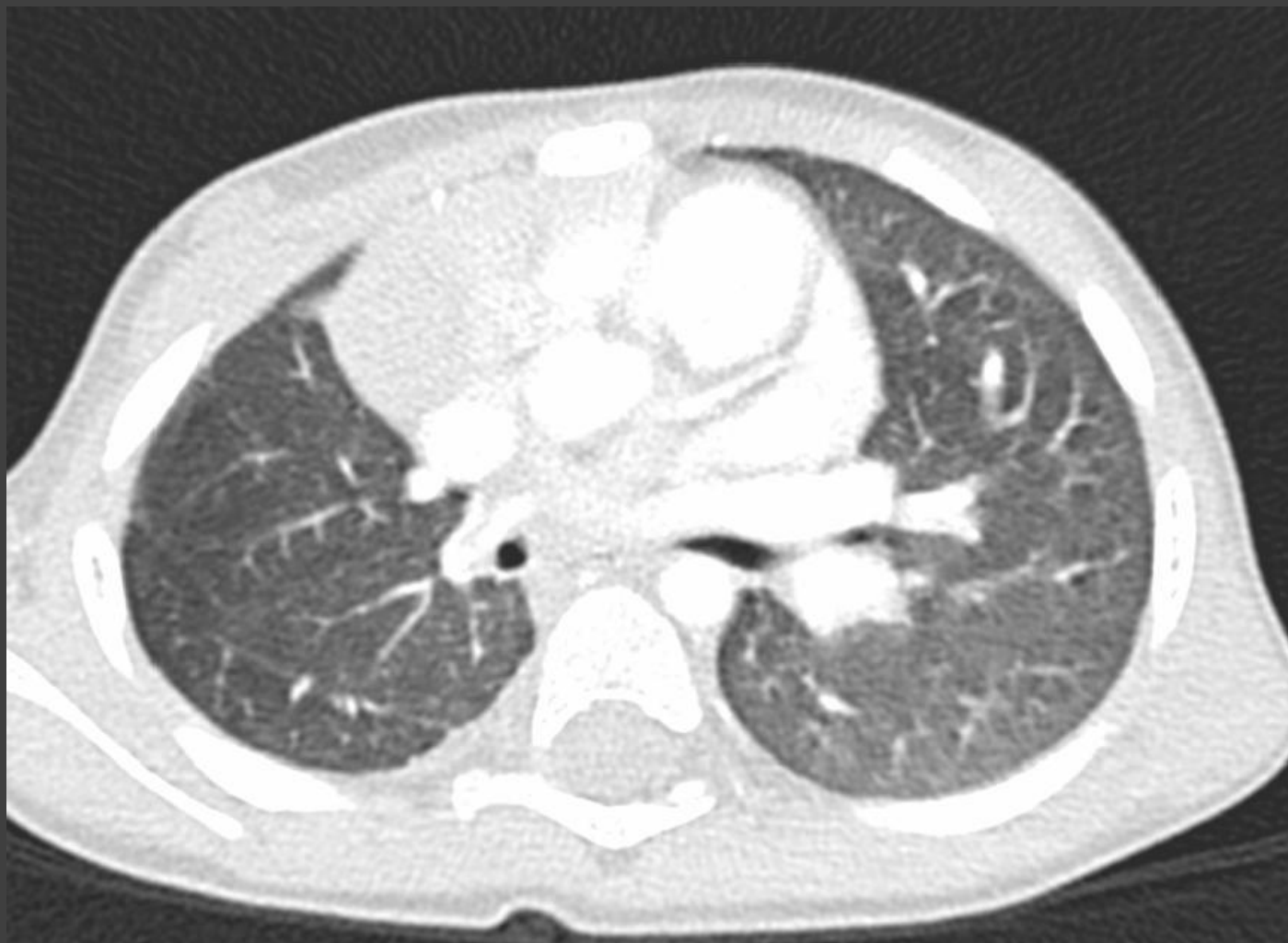Агенезия левого легкого



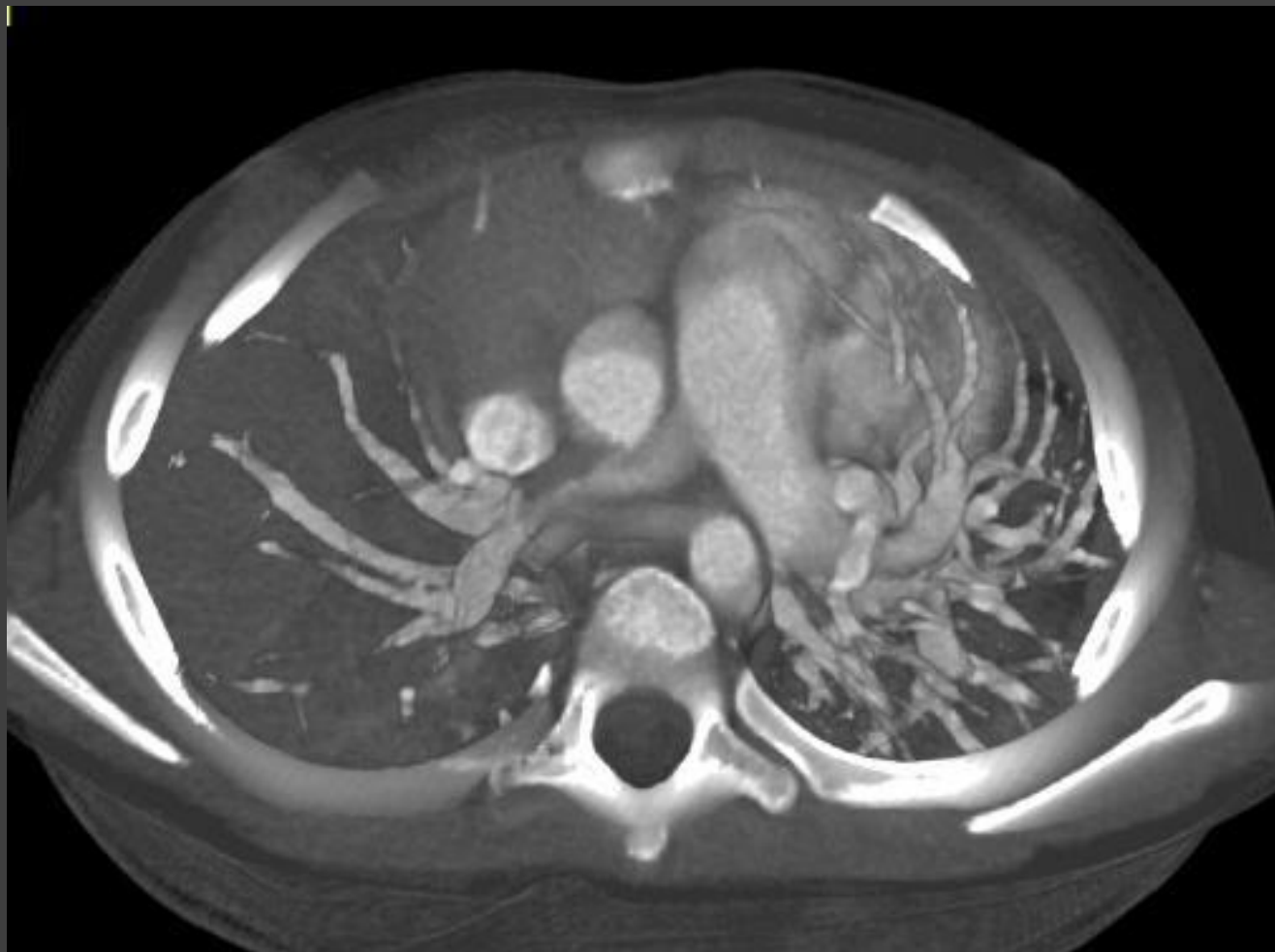Простая гипоплазия

- ▣ Порок развития легкого, проявляющийся анатомическими и гистоморфологическими нарушениями всех структур органа с отчетливой редукцией бронхиального дерева (до 10-14 генераций) в отсутствие выраженных кистоподобных расширений бронхов.
- ▣ В морфогенезе порока имеет место и недоразвитие респираторного отдела легочной ткани, обуславливающее общее уменьшение размеров легкого.

Простая гипоплазия



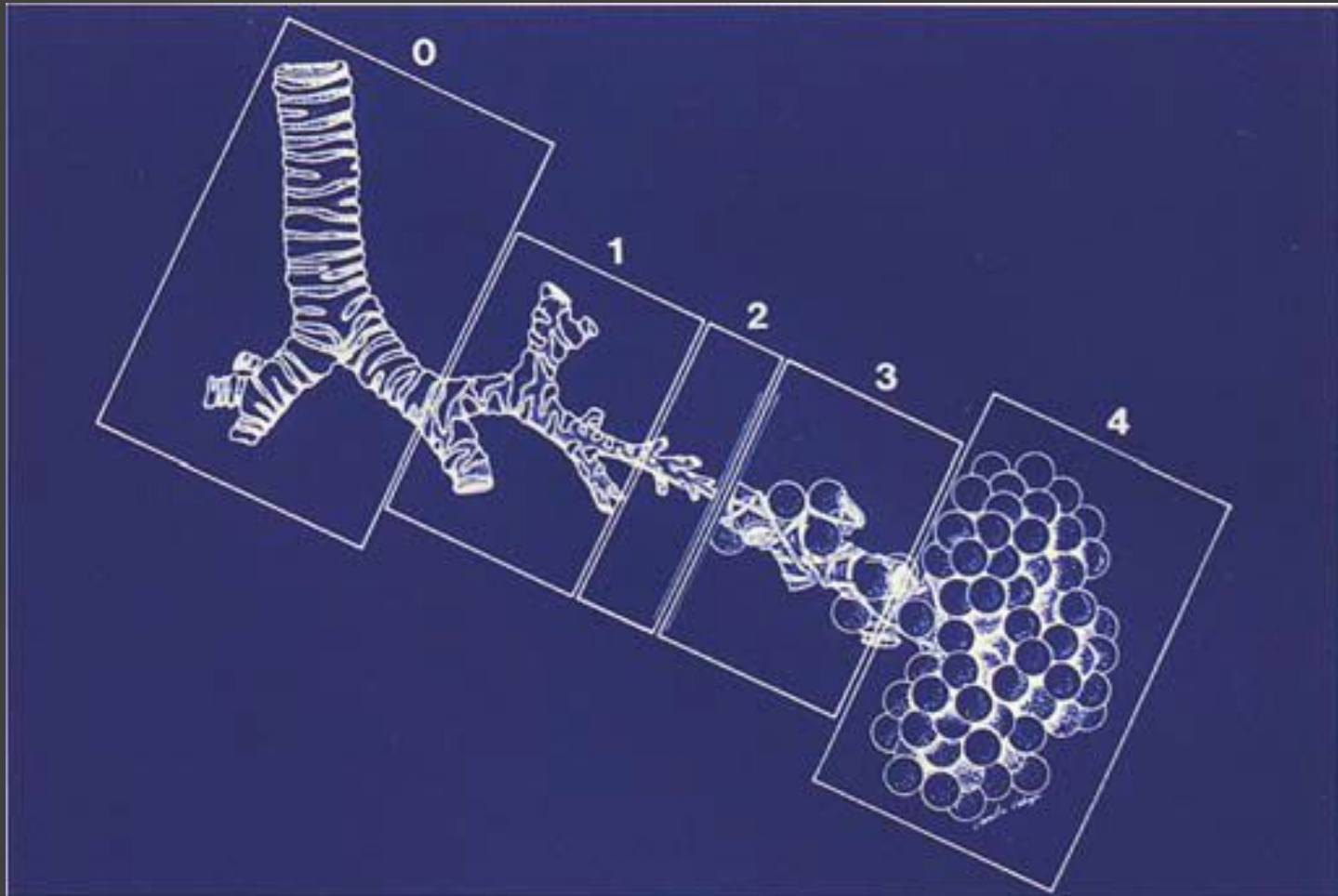
Простая гипоплазия



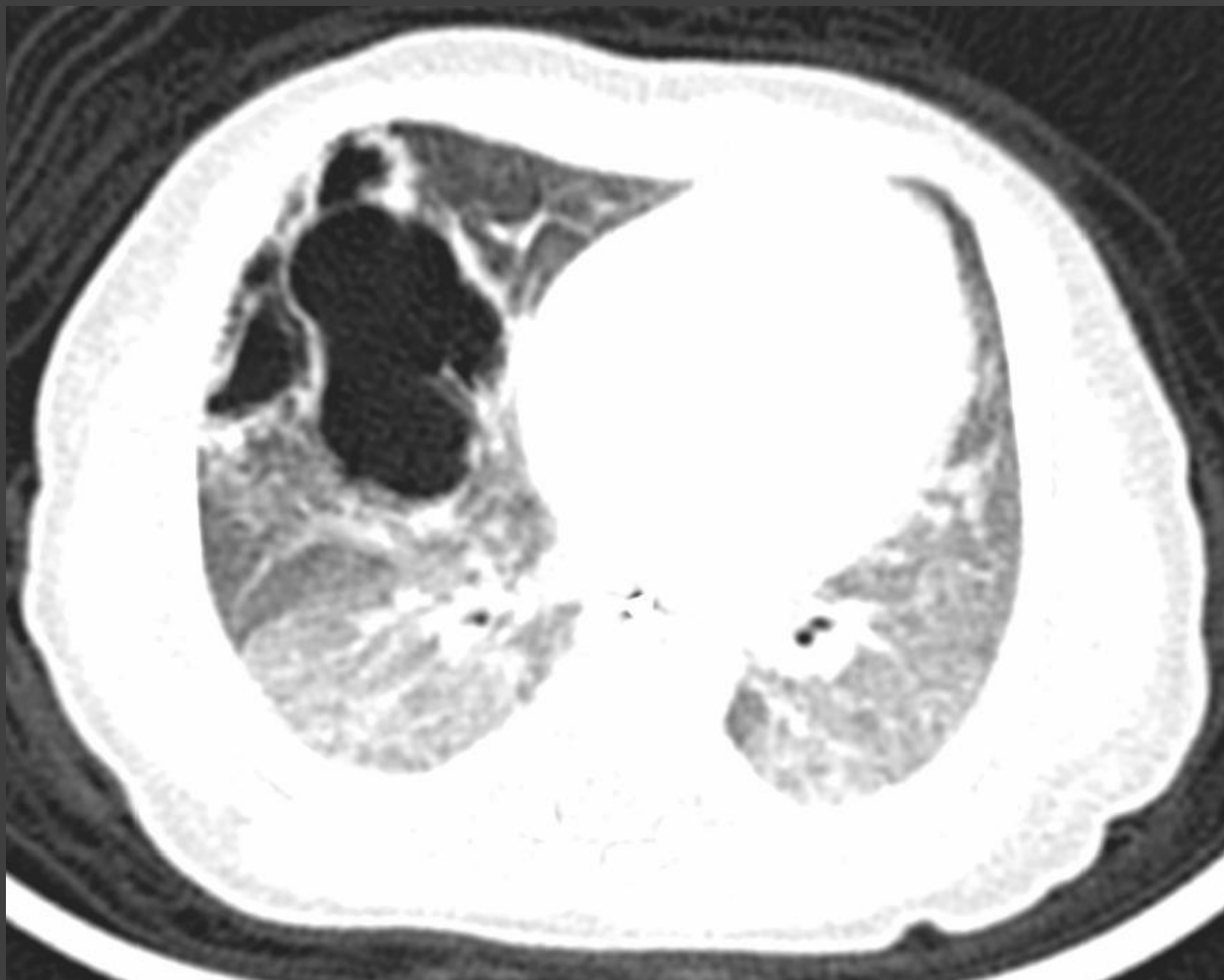Кистозная гипоплазия

- ▣ порок развития легкого или его части, обусловленный недоразвитием легочной паренхимы, сосудов и бронхиального дерева с формированием полостей дистальнее субсегментарных бронхов.

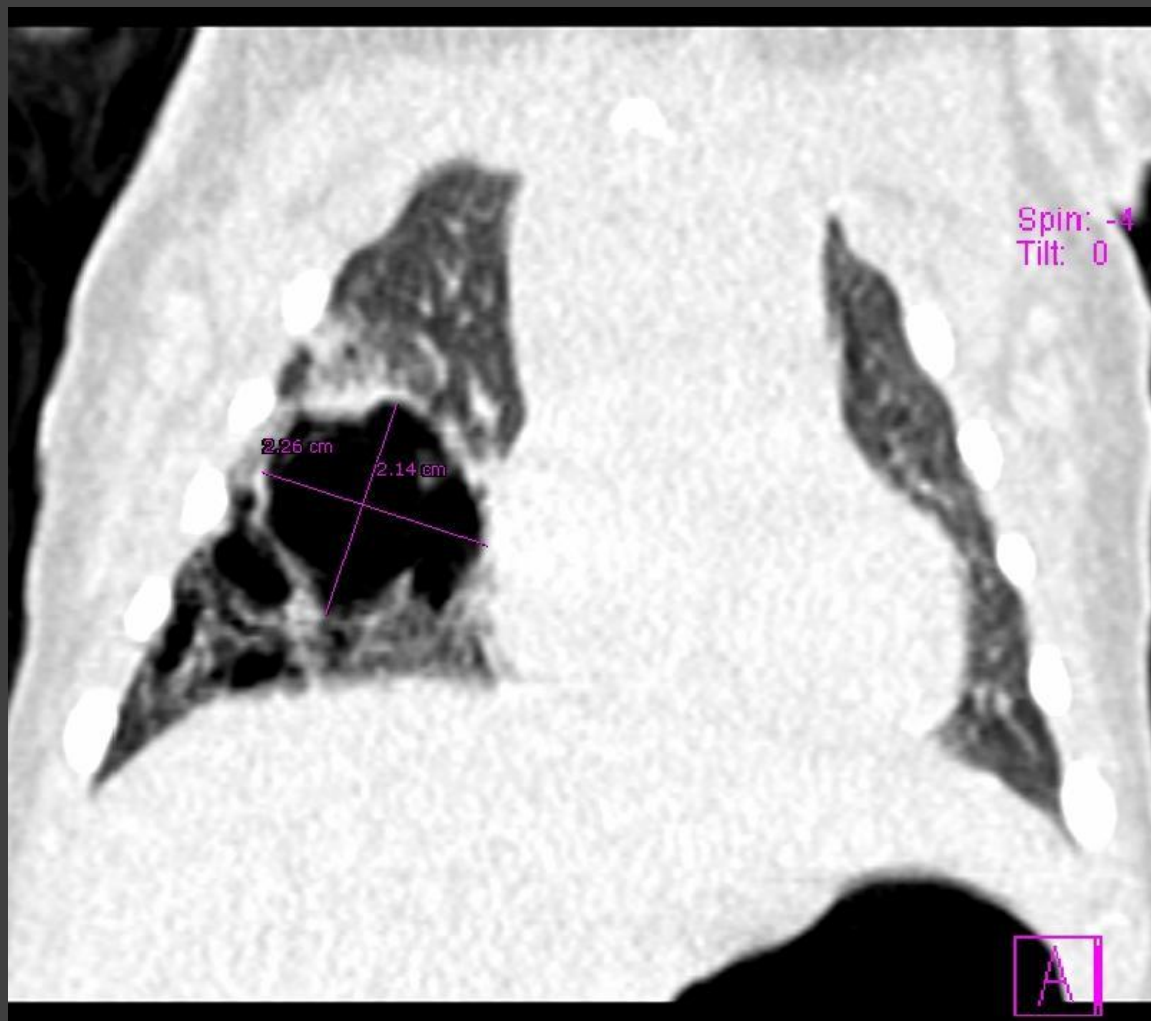
Кистозно-аденоматозная мальформация (по Стокеру, схема)



КАМ I тип (по Стокеру)



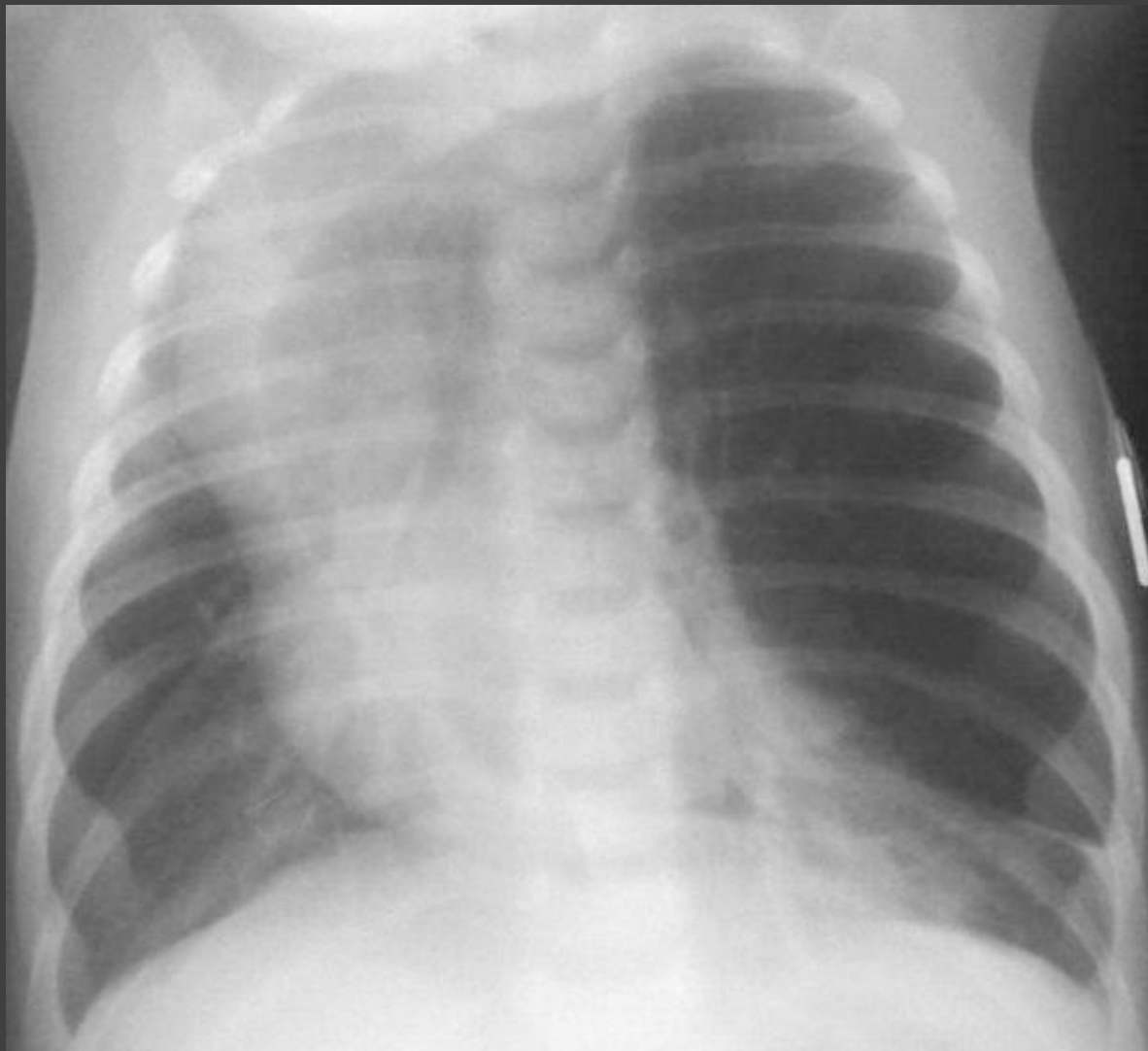
КАМ I тип (по Стокеру)



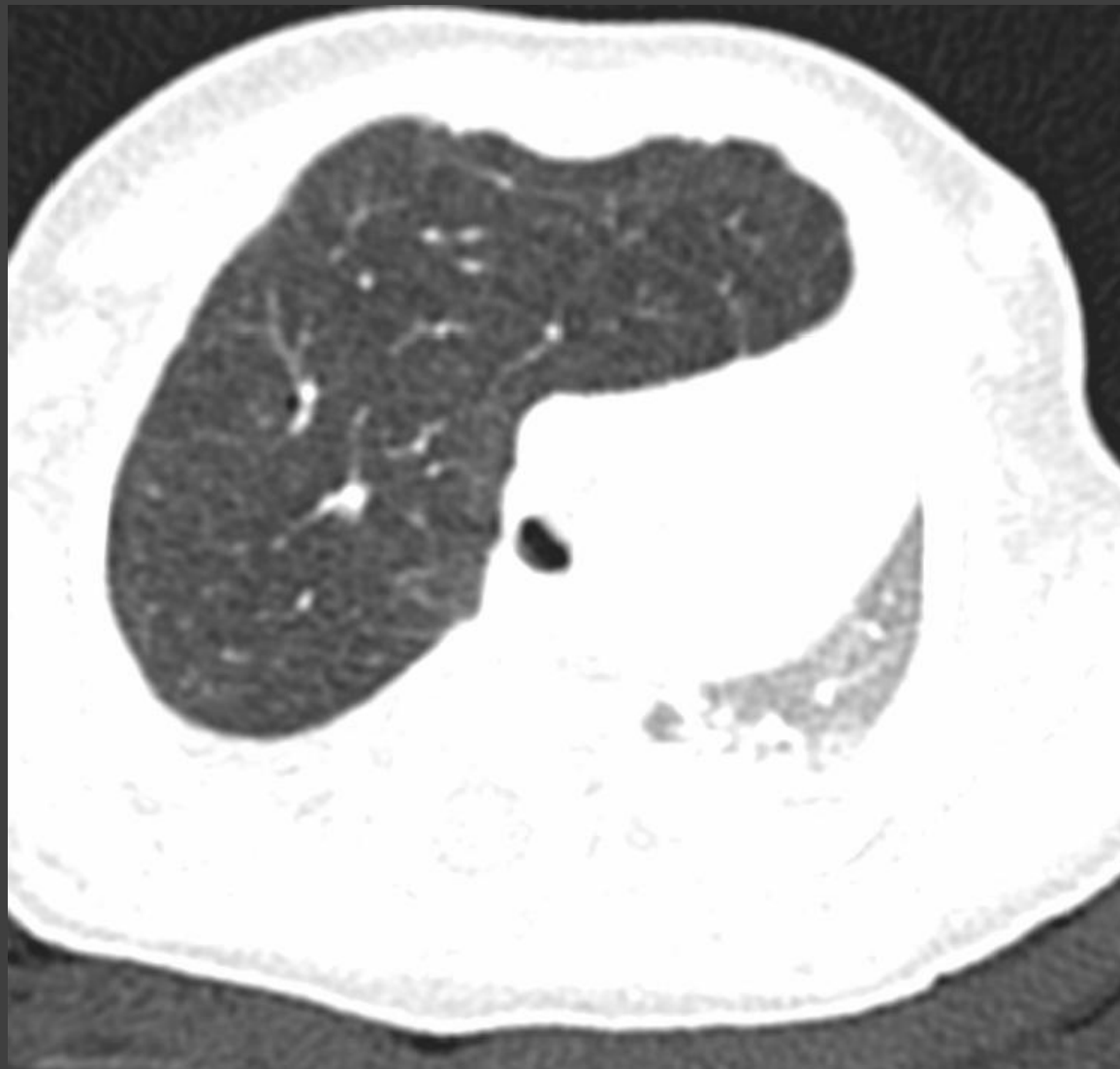
Врожденная лобарная эмфизема

- ▣ порок развития, обусловленный недоразвитием респираторных бронхиол, альвеолярной ткани и характеризующийся растяжением паренхимы доли легкого или сегмента с развитием синдрома внутригрудного напряжения.

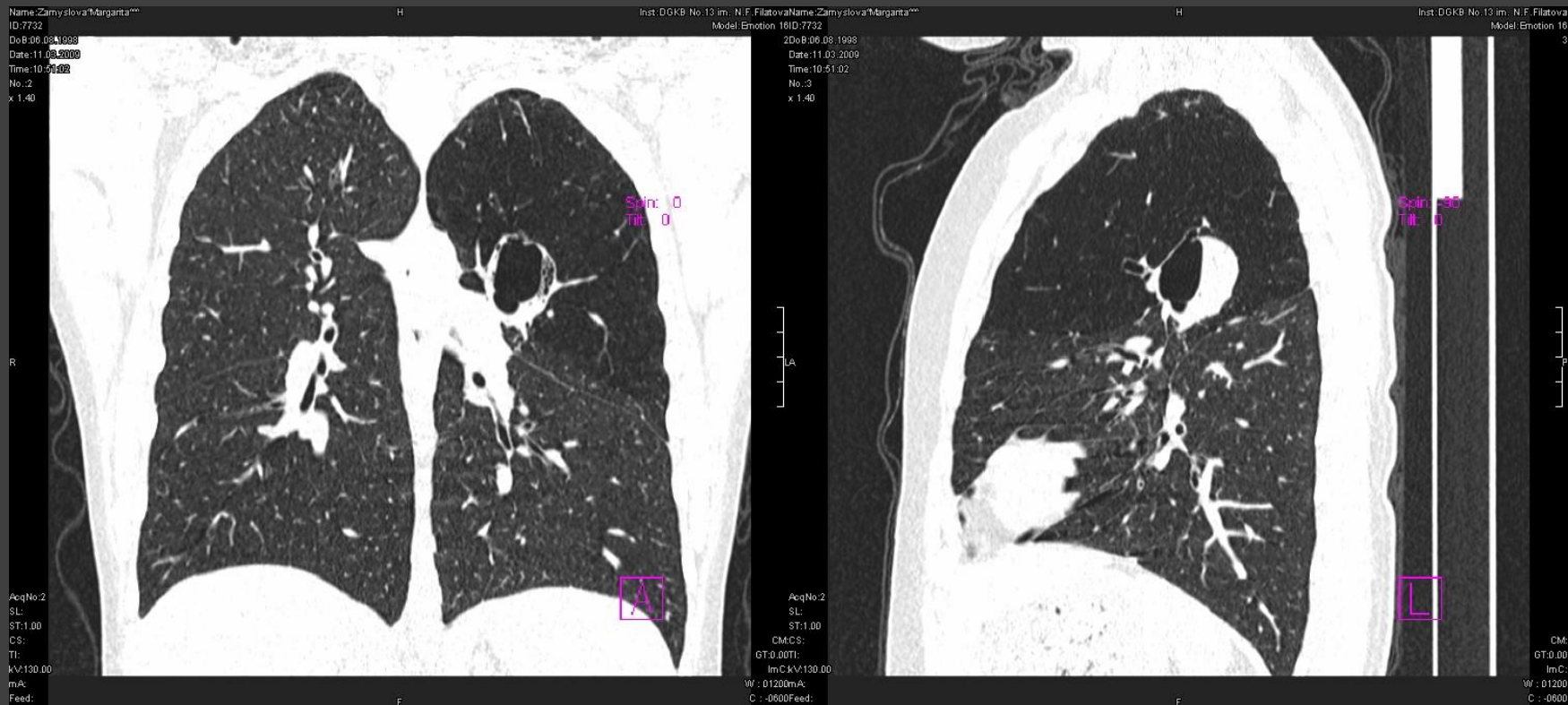Врожденная лобарная эмфизема



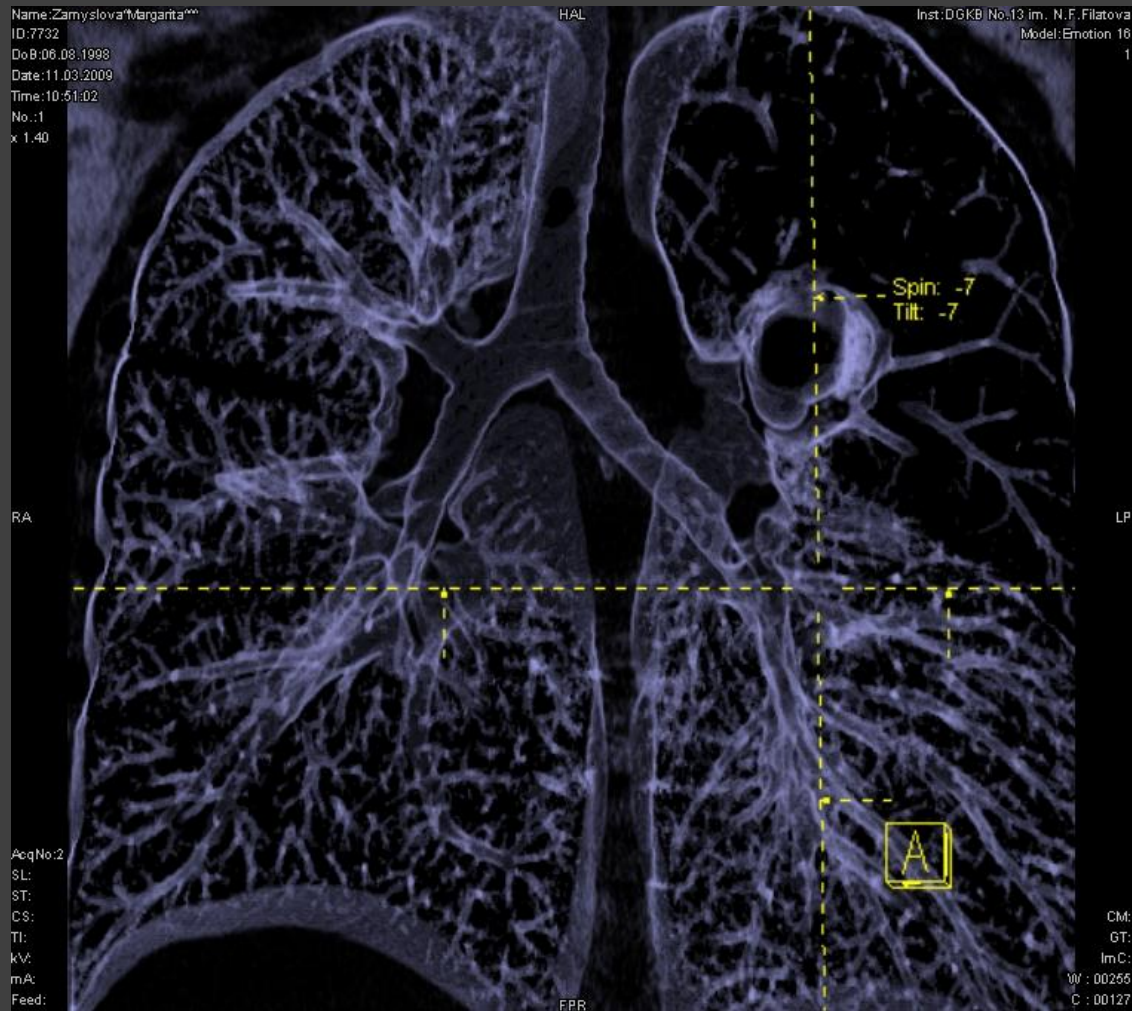
Врожденная лобарная эмфизема



Атрезия бронха



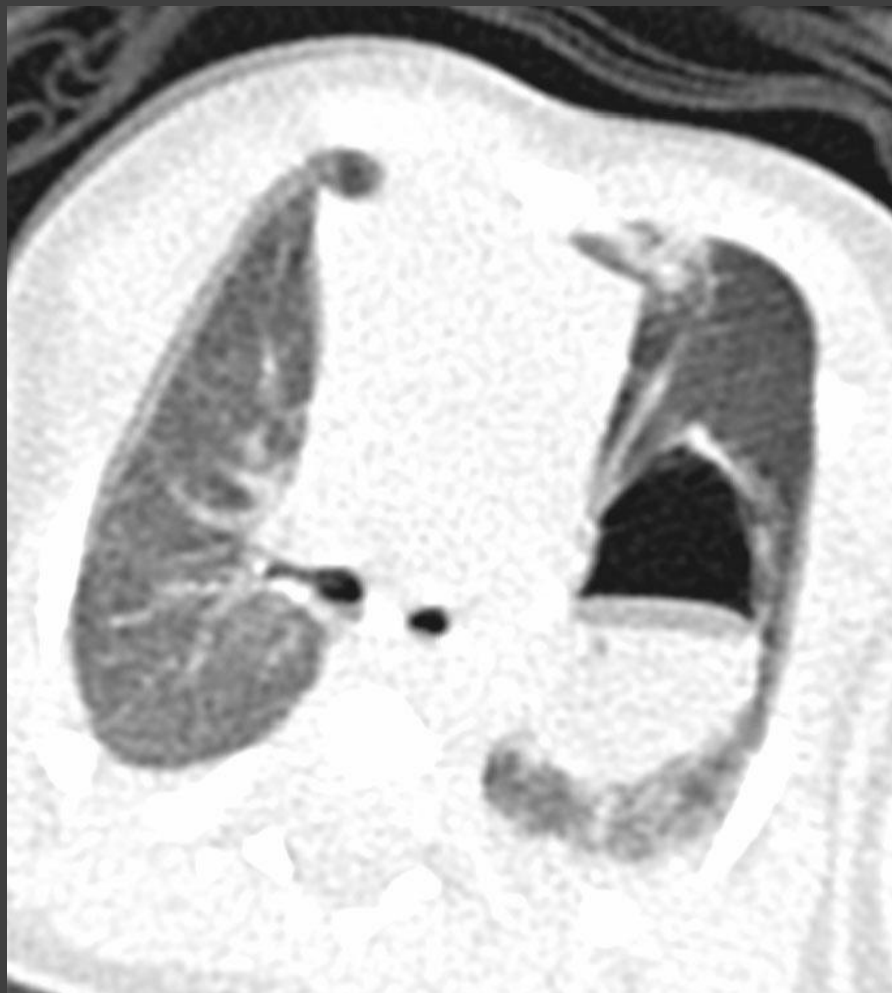Атрезия бронха



Бронхогенные кисты легкого

- ▣ Порок развития одного из мелких бронхов, который представляет собой округлое полостное тонкостенное образование, выстланное изнутри эпителием и содержащее слизистую жидкость или воздух.

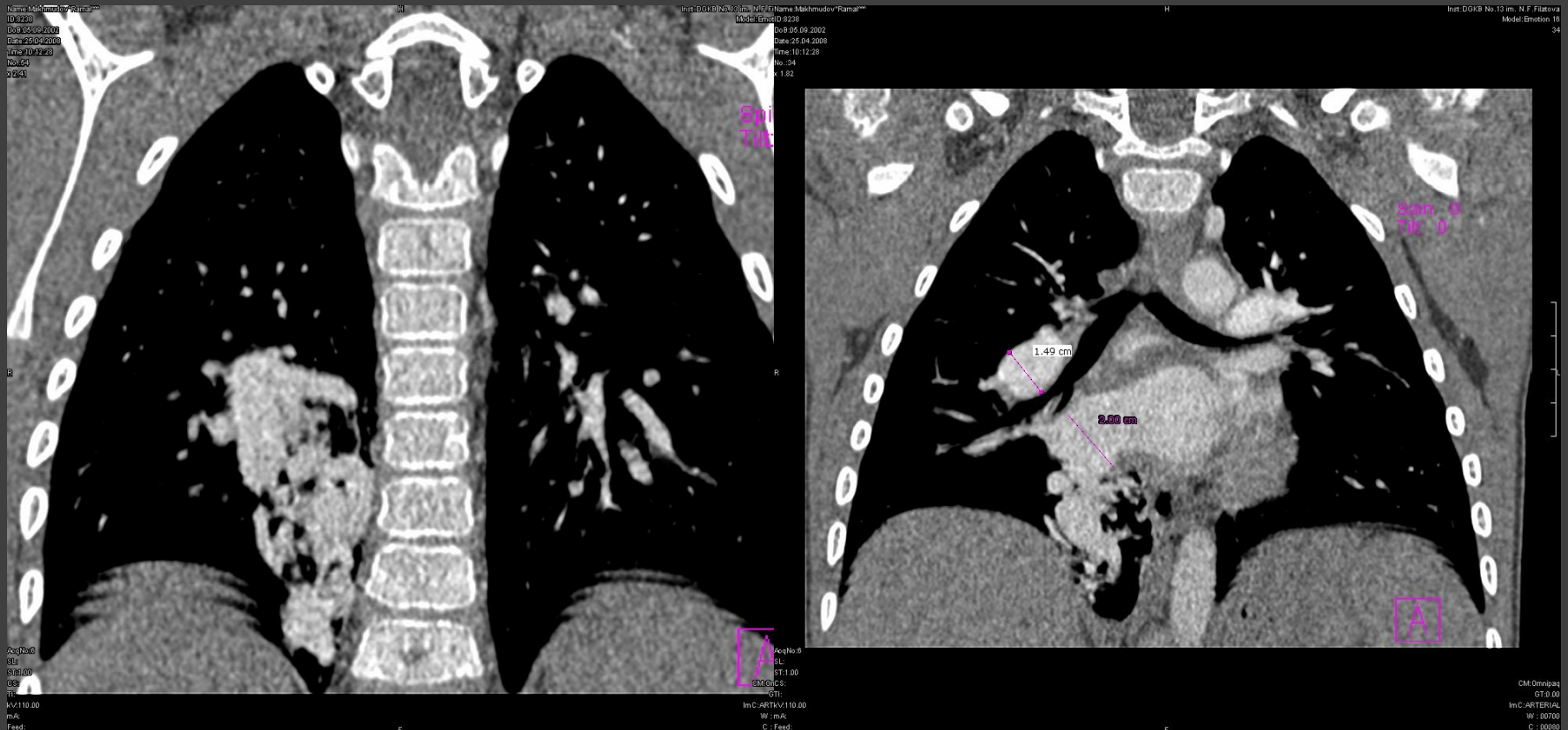
Бронхогенные кисты легкого



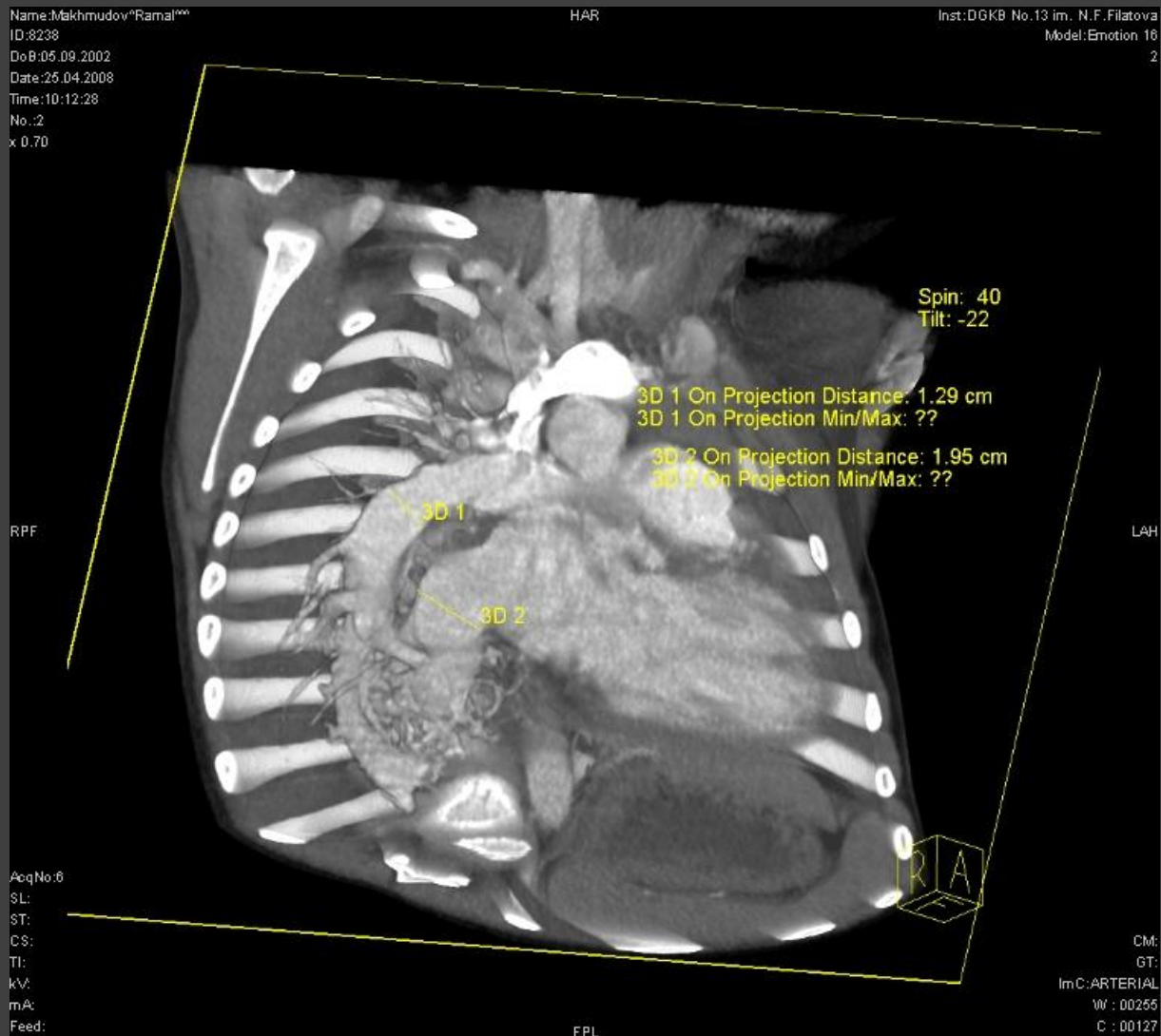
Врожденные артериовенозные свищи

- ▣ Порок развития легкого, обусловленный изолированным нарушением развития сосудов малого круга кровообращения и сбросом крови «справа налево», что в свою очередь приводит к артериальной гипоксемии.

Врожденные артериовенозные свищи



Врожденные артериовенозные СВИЦИ



Венолобарный синдром

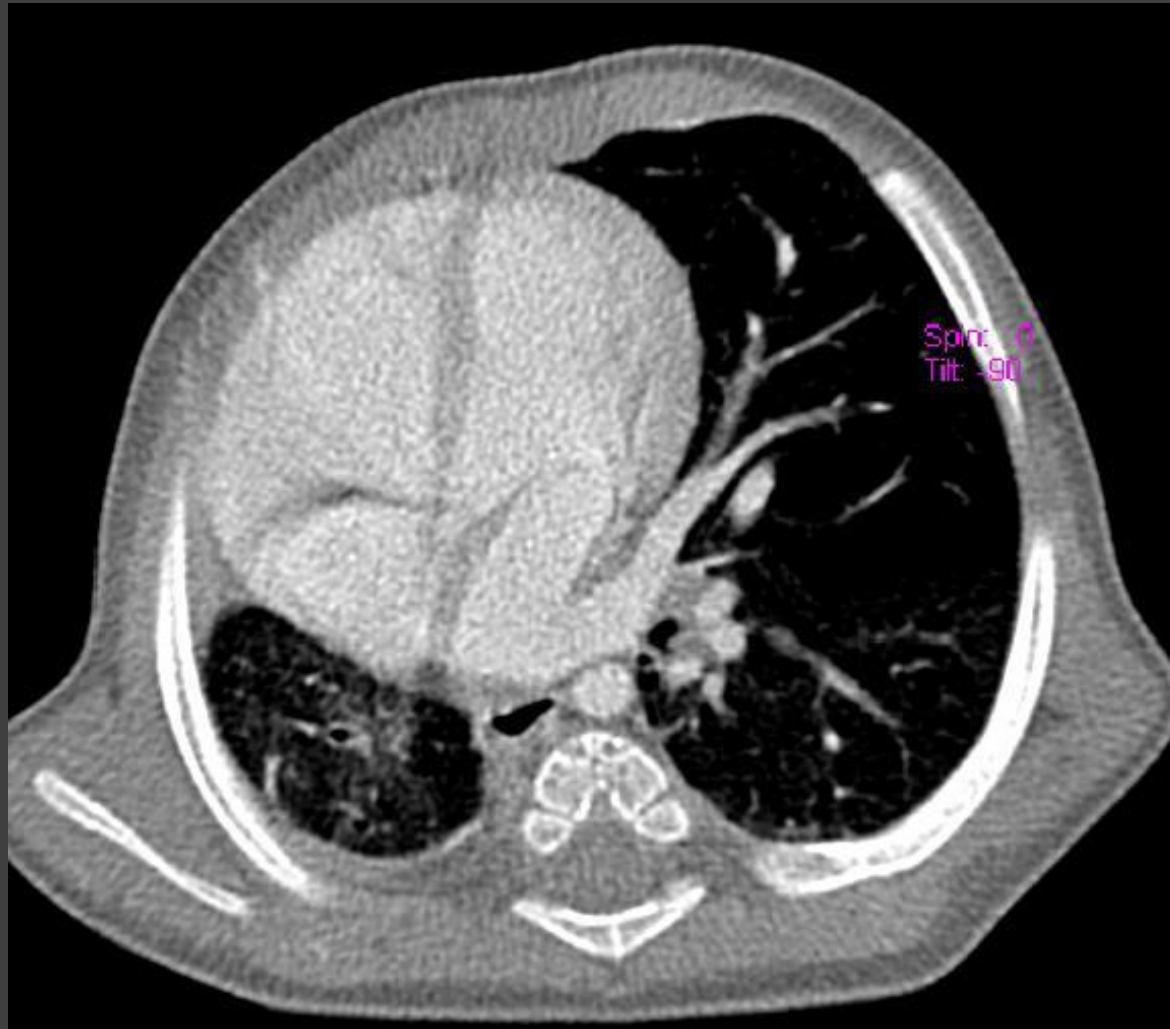
- ▣ Собирательный термин для различных аномалий развития грудной полости, которые часто сосуществуют у одного и того же пациента.

Венолобарный синдром

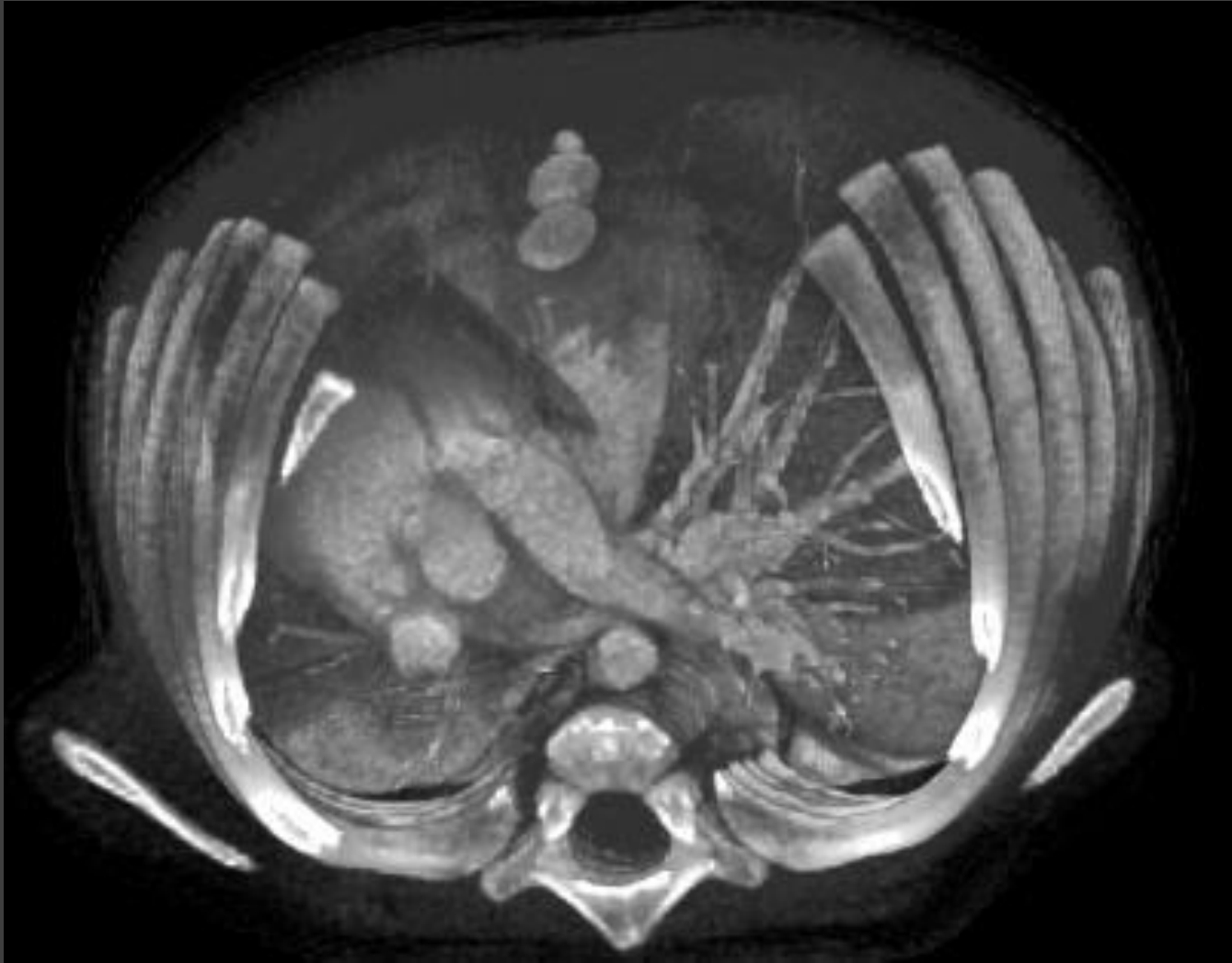Может включать в себя:

- Гипоплазию правого легкого, лобарную агенезию, аплазию и гипоплазию (69%);
- Частично или полностью аномальный дренаж легочных вен (31%);
- Отсутствие или гипоплазию правой легочной артерии (14%);
- Легочную секвестрацию (24%);
- Частичное или полное артериальное кровоснабжение легкого из большого круга кровообращения без секвестрации (10%);
- Отсутствие или перерыв нижней полой вены (7%);
- Дубликатуры диафрагмы, разделяющая правый гемиторакс (7%).

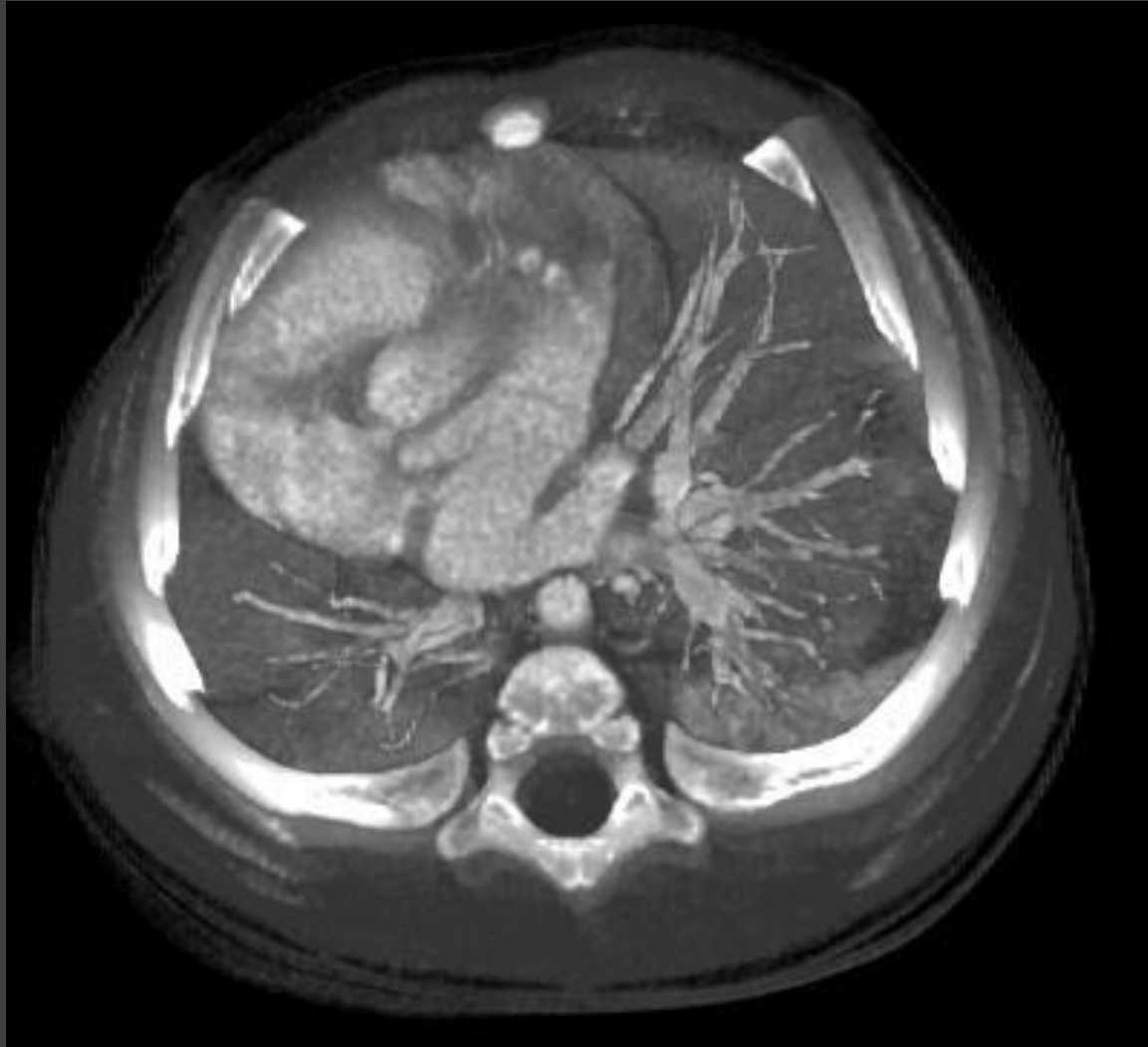
Венолобарный синдром



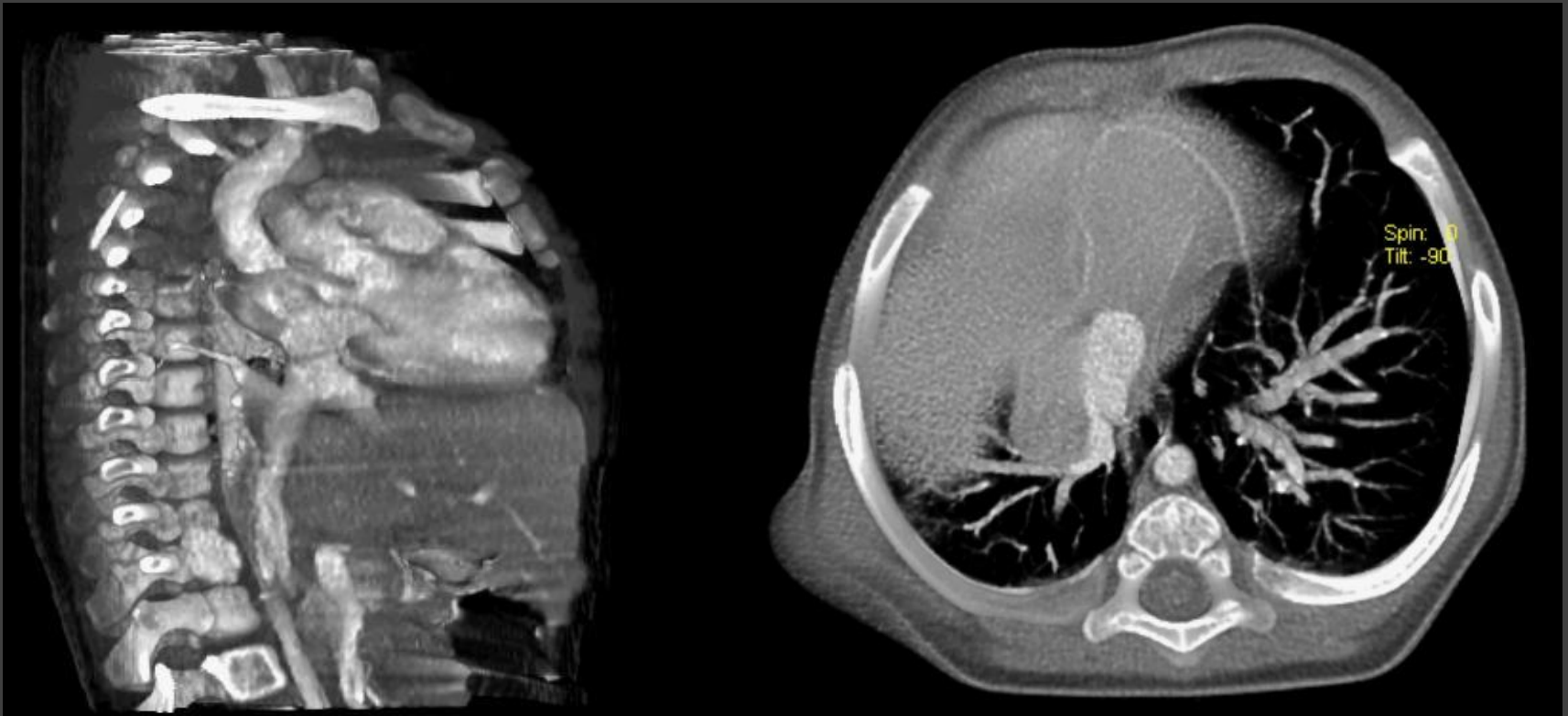
Венолобарный синдром



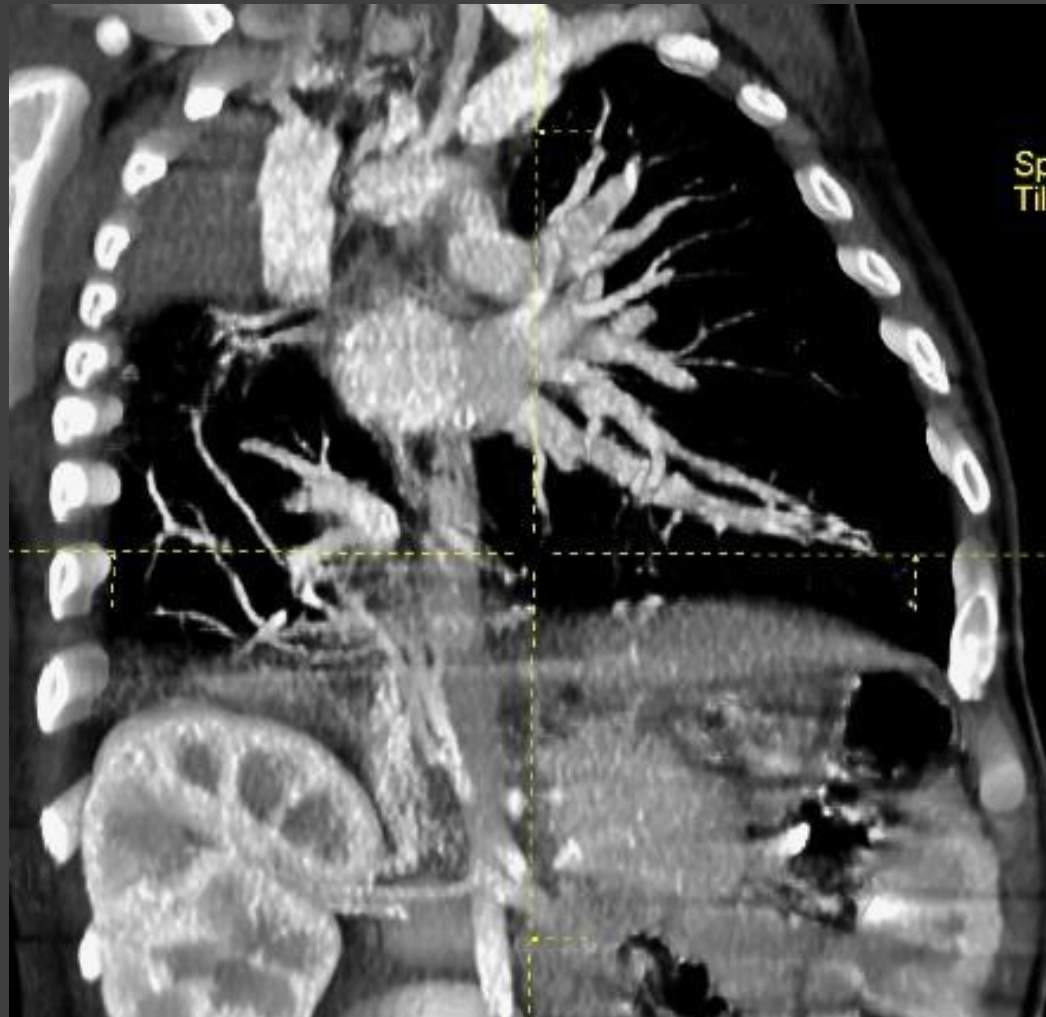Венолобарный синдром



Венолобарный синдром



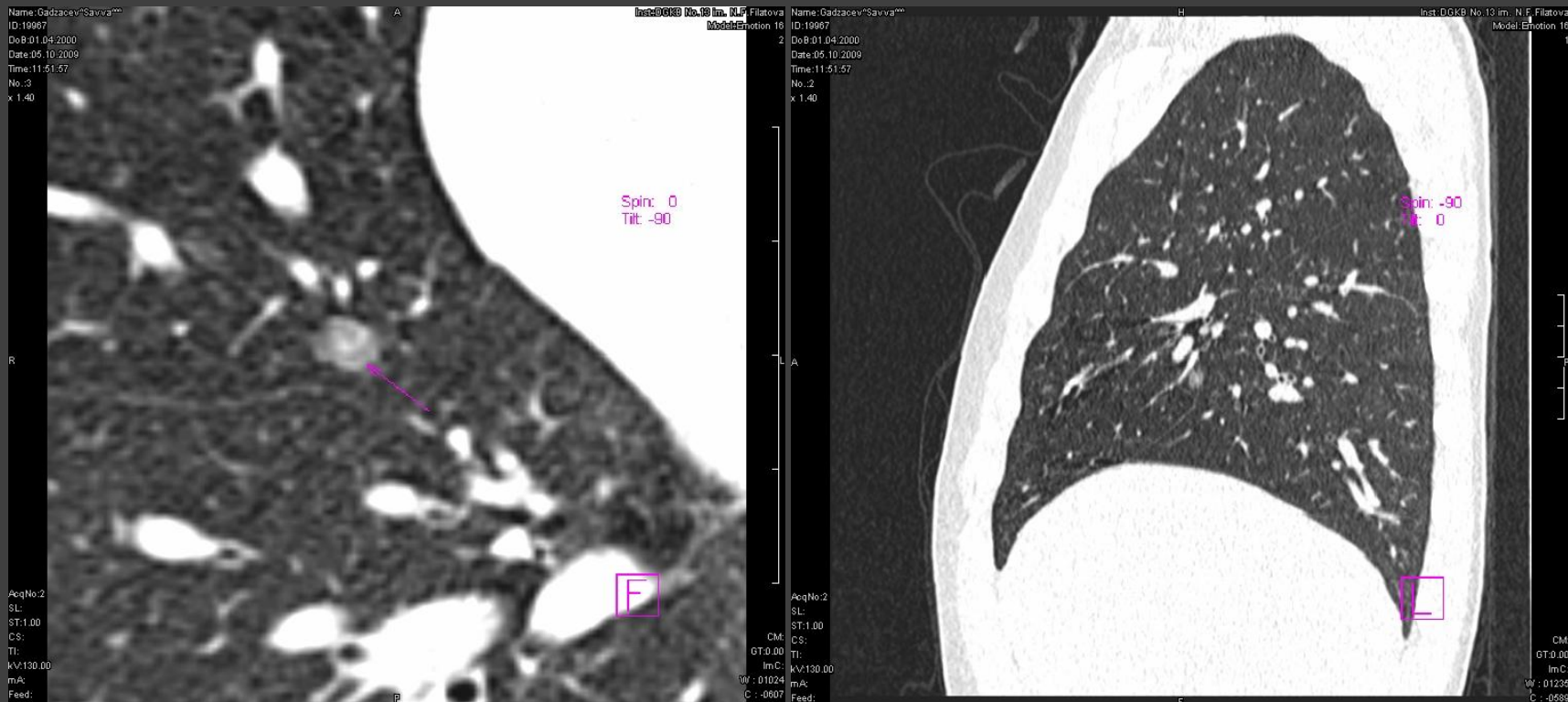
Венолобарный синдром



Гамартома легкого

- ▣ Гамартома легкого представляет собой дизэмбриональное опухолевидное образование, состоящее из элементов бронхиальной стенки и легочной паренхимы.

Гамартома легкого



- ▣ Рентгенологические методы исследования играют ведущую роль в диагностике бронхолегочной патологии, в частности пороков развития легких.
- ▣ Современные рентгенологические методы обследования: МС КТ, КТ-ангиография часто позволяют с высокой точностью определить порок развития легкого, оценить объем и точную локализацию поражения, оценить здоровое легкое, структуры средостения, что является немаловажной информацией для лечащего врача.

**БЛАГОДАРЮ ЗА
ВНИМАНИЕ!**