

*Қ.А. Ясауи атындағы Халықаралық  
қазақ-түрік университеті  
ШЫМКЕНТ МЕДИЦИНА ИНСТИТУТЫ  
Дипломнан кейінгі білім беру факультеті  
«хирургия және анестезиология –  
реанимация» кафедрасы*

# РЕТРОГРАДТЫ ХОЛЕЦИСТОЭКТОМИЯ

Қабылдаған: Аннаоразов И.А

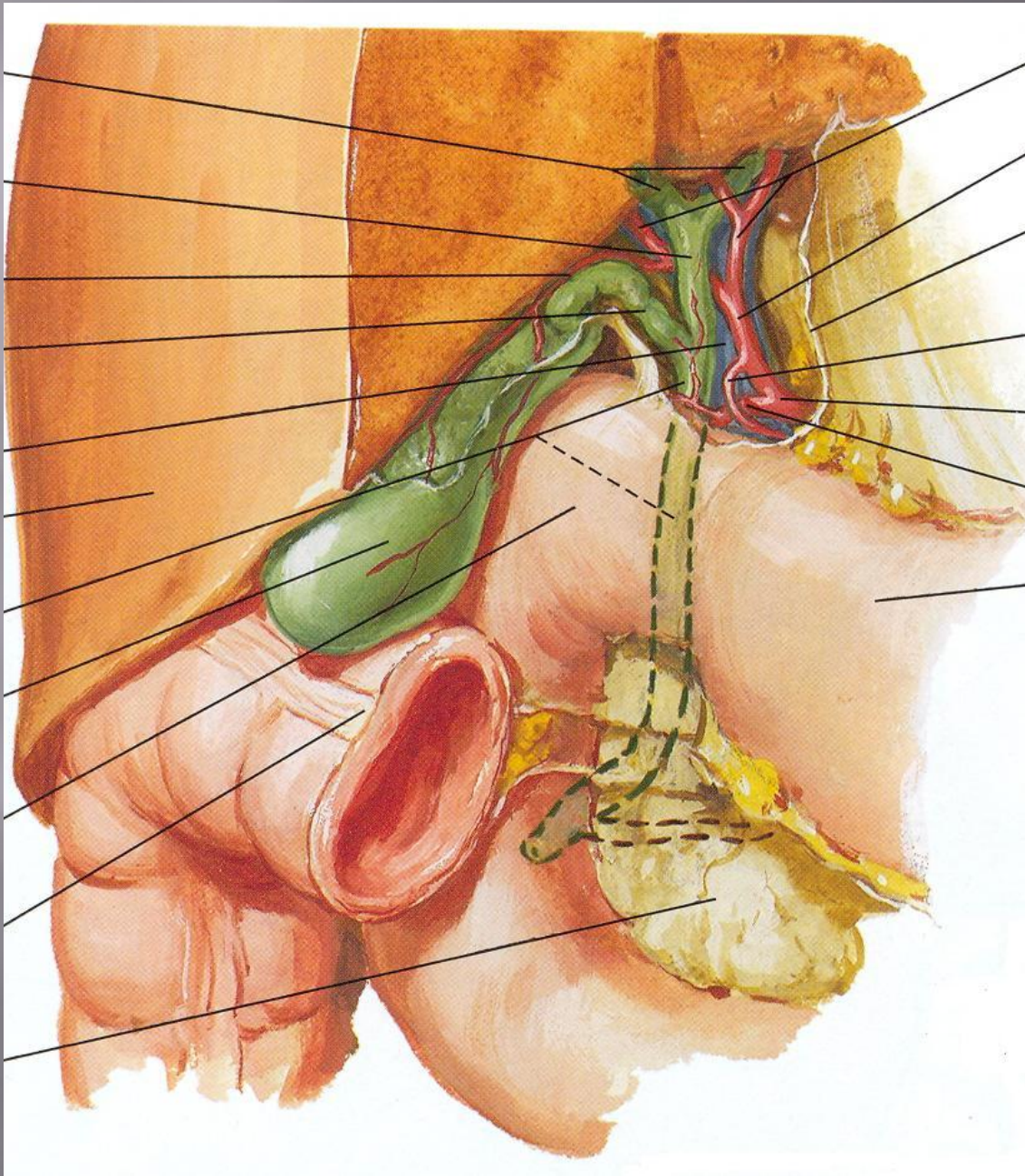
Орындаған: Жұманов А.А

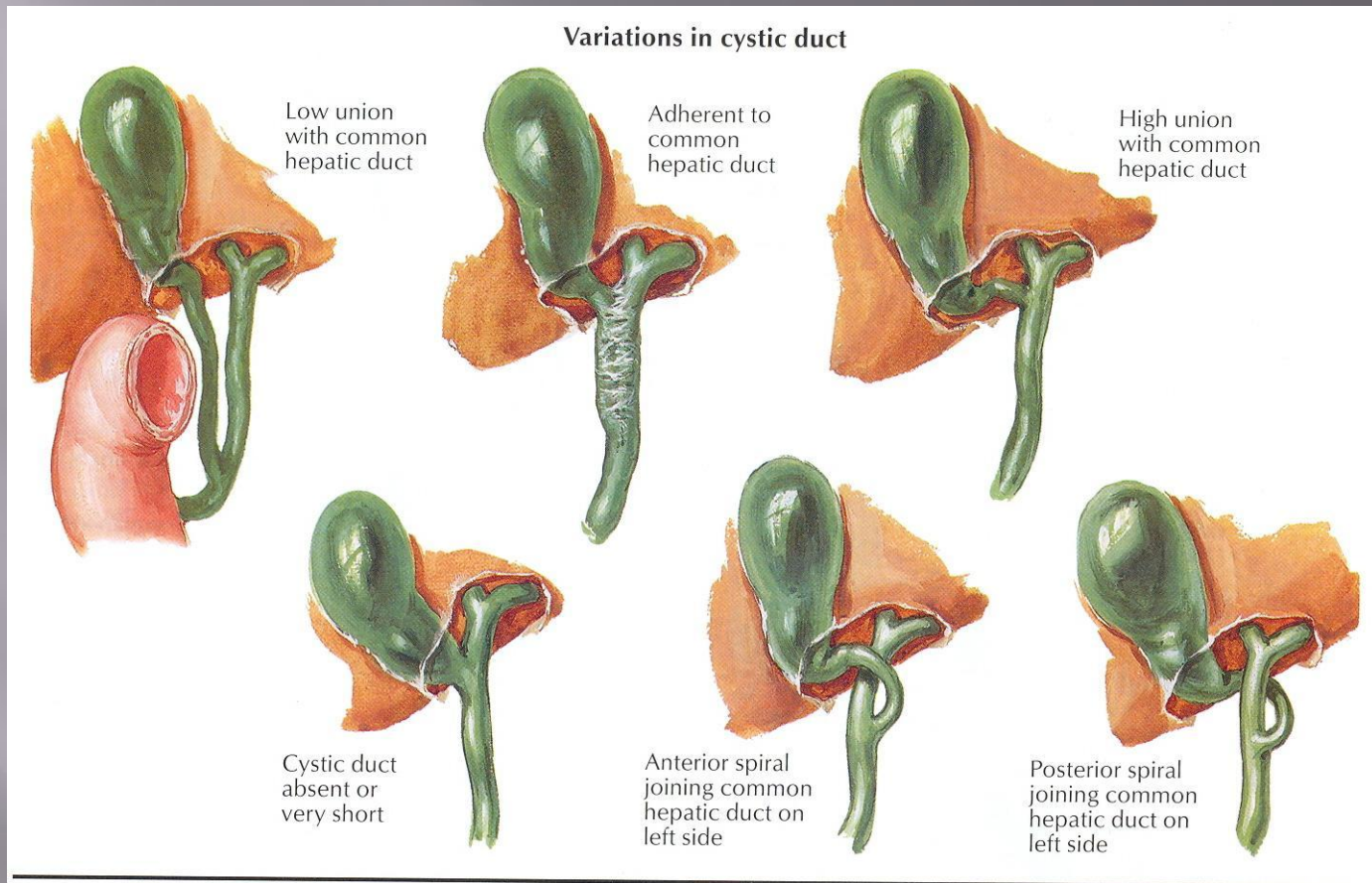
Тобы: ХҚ-602

Шымкент 2018ж

# Жоспары

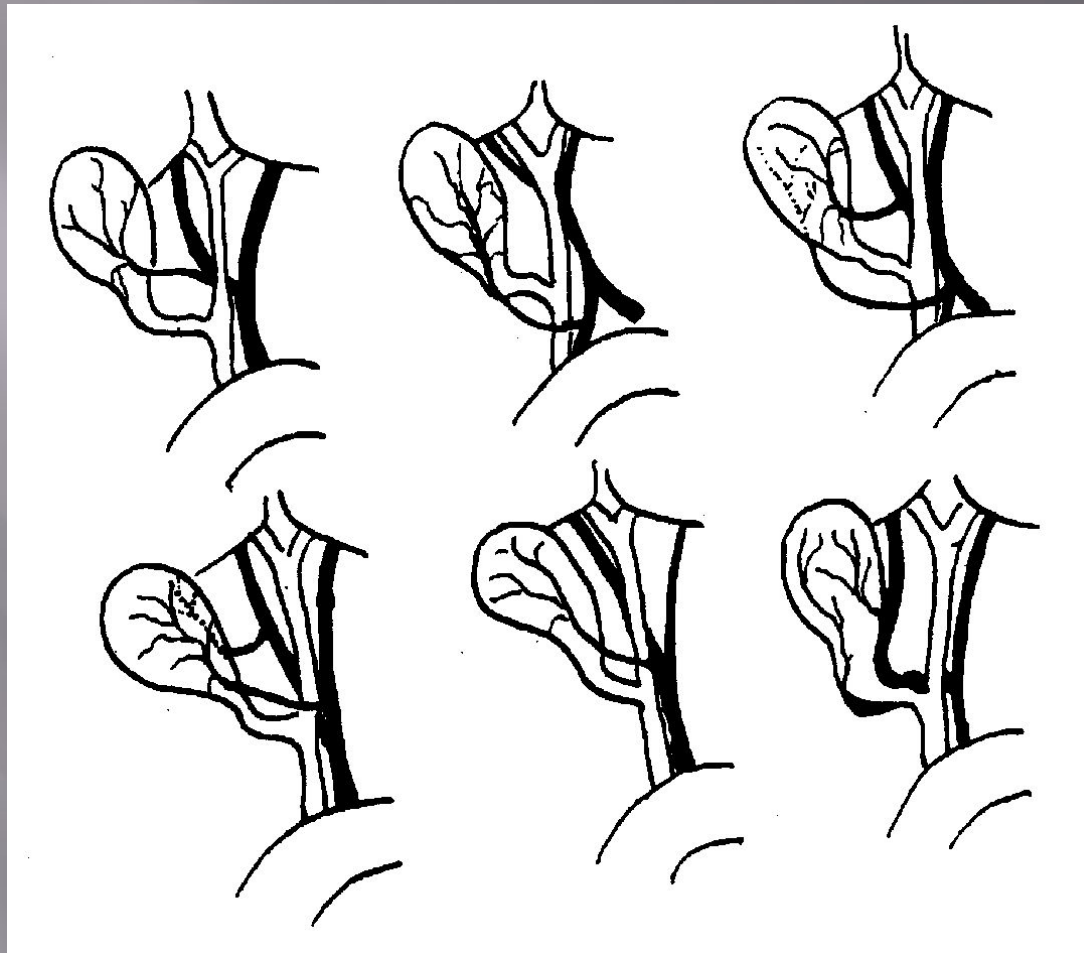
- ❖ *Кіріспе бөлім*
- ❖ *Негізгі бөлім*
  - *Ретроградты холецистэктомия*
  - *Орындау тәсілі*
- ❖ *Қорытынды*
- ❖ *Пайдаланылған әдебиеттер*





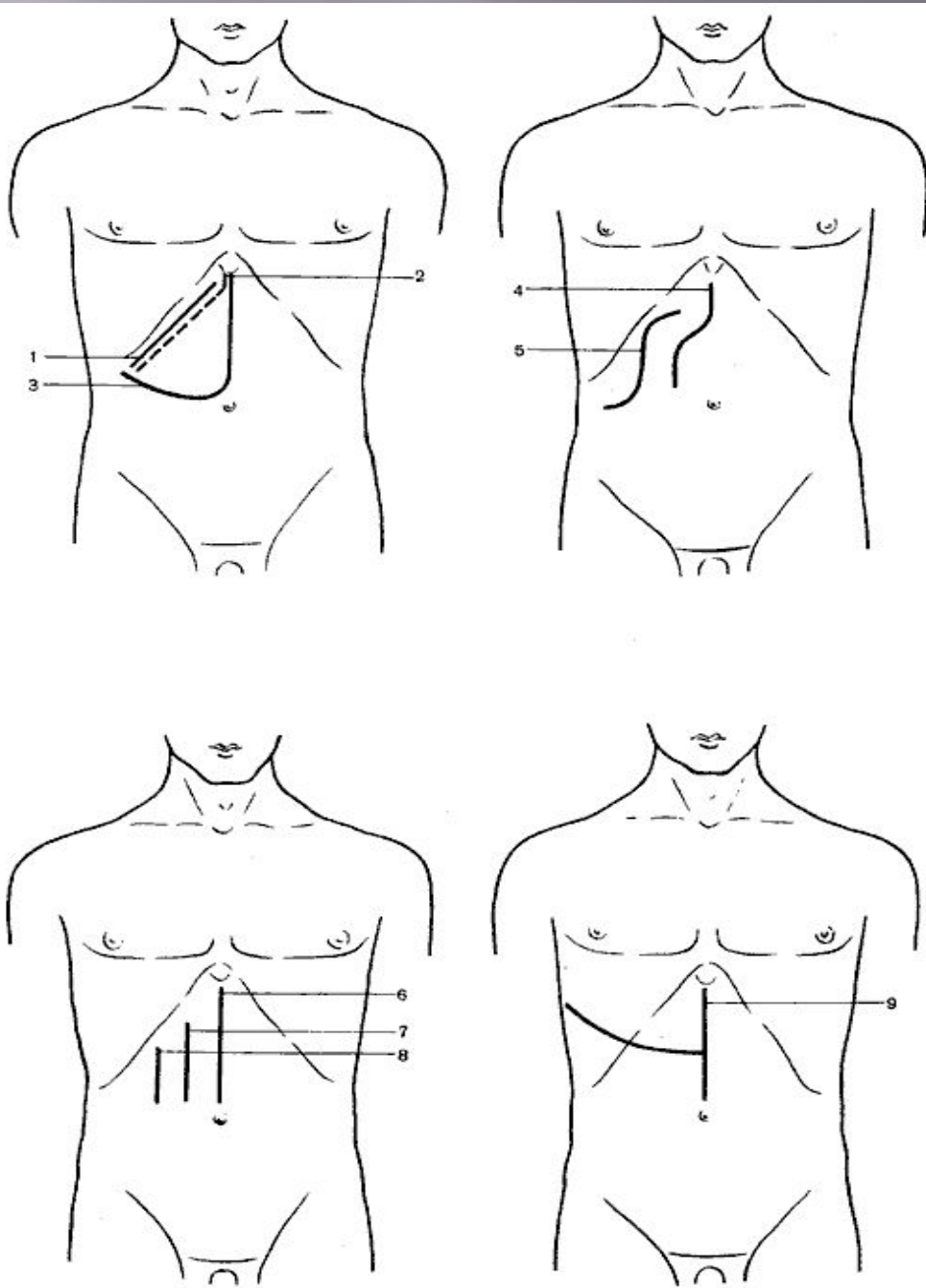
## Варианты пузырного протока

1 - низкое впадение ductus cysticus в ductus hepaticus; 2 - сращение ductus cysticus с ductus hepaticus; 3 - впадение ductus cysticus в ductus hepaticus dexter; 4 - ductus cysticus соединяется с ductus hepaticus позади duodenum; 5 - отсутствие ductus cysticus; 6 - впадение ductus cysticus позади ductus hepaticus.



### Варианты артерий желчного пузыря

- 1 - типичное отхождение *a. cystica* от *a. hepatica dextra* (95% сл.);
- 2 - *a. cystica* отходит от *a. gastroduodenalis*;
- 3 - парные *a. cystica* отходят от *a. gastroduodenalis* и от *a. hepatica dextra*;
- 4 - отхождение двух *a. cystica* от *a. hepatica dextra* и *a. hepatica sin.*;
- 5 - *a. cystica* проходит впереди *ductus hepaticus*;
- 6 - ствол *a. hepatica dextra* еррашен с *ductus cysticus*.

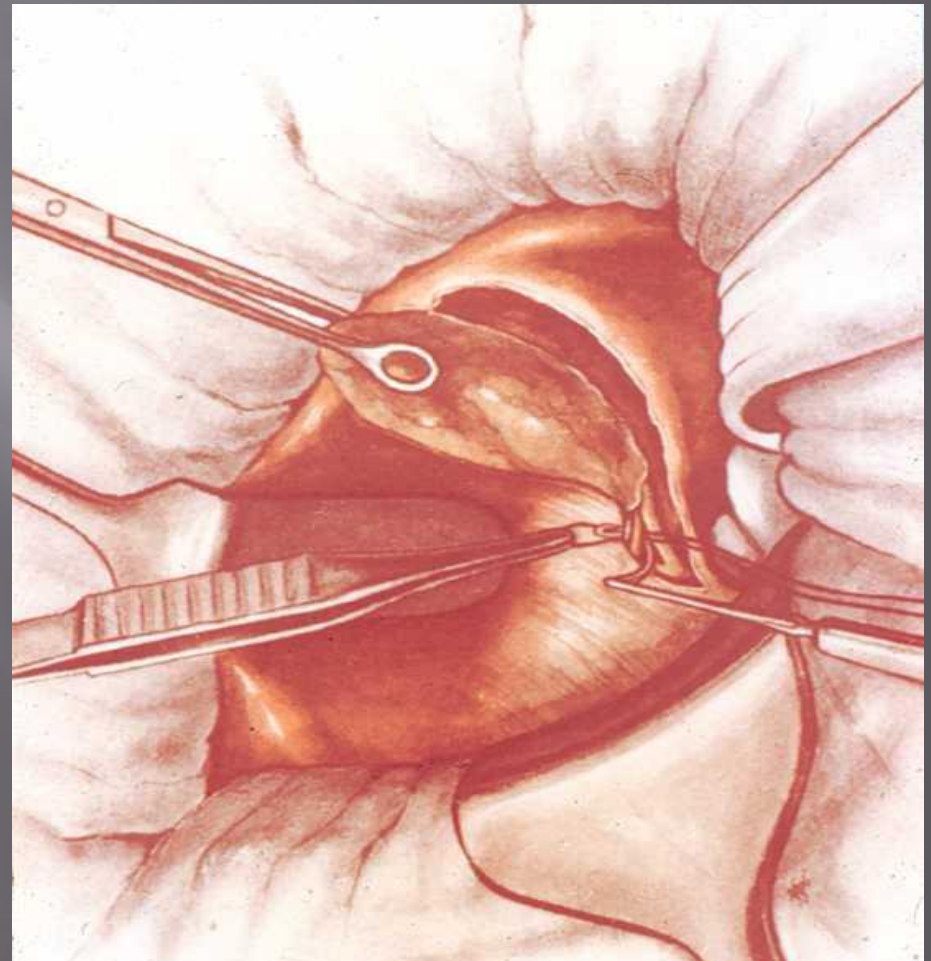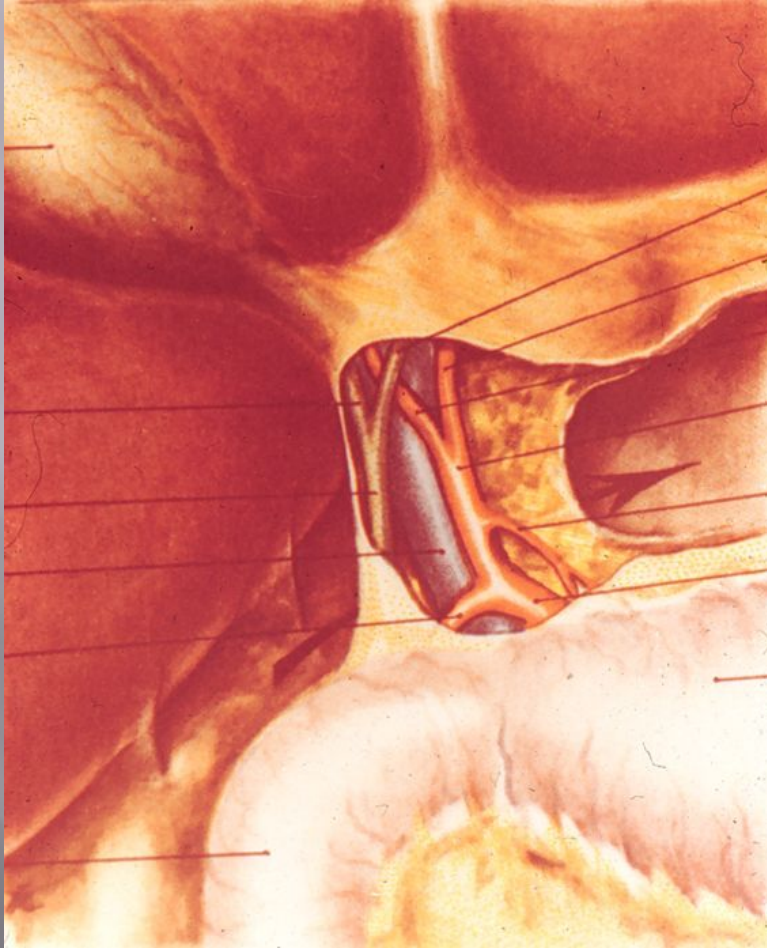


- 1 — косой разрез (Кохер);
- 2 — косой разрез (С. П. Федоров);
- 3 — углообразный разрез (Рио-Бранко);
- 4 — волнообразный разрез (Кер);
- 5 — волнообразный разрез (Бивен);
- 6 — верхний срединный разрез;
- 7 — трансректальный разрез;
- 8 — параректальный разрез;
- 9 — торакоабдоминальный разрез (Райфершайд);

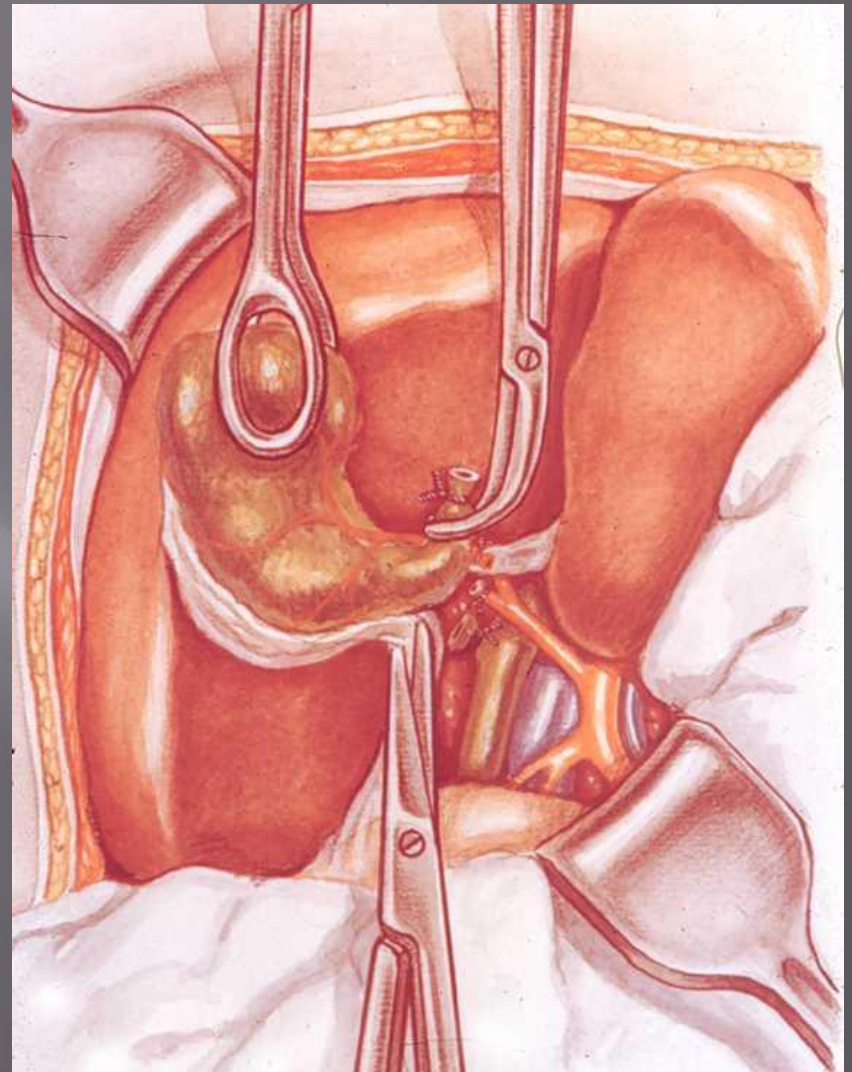
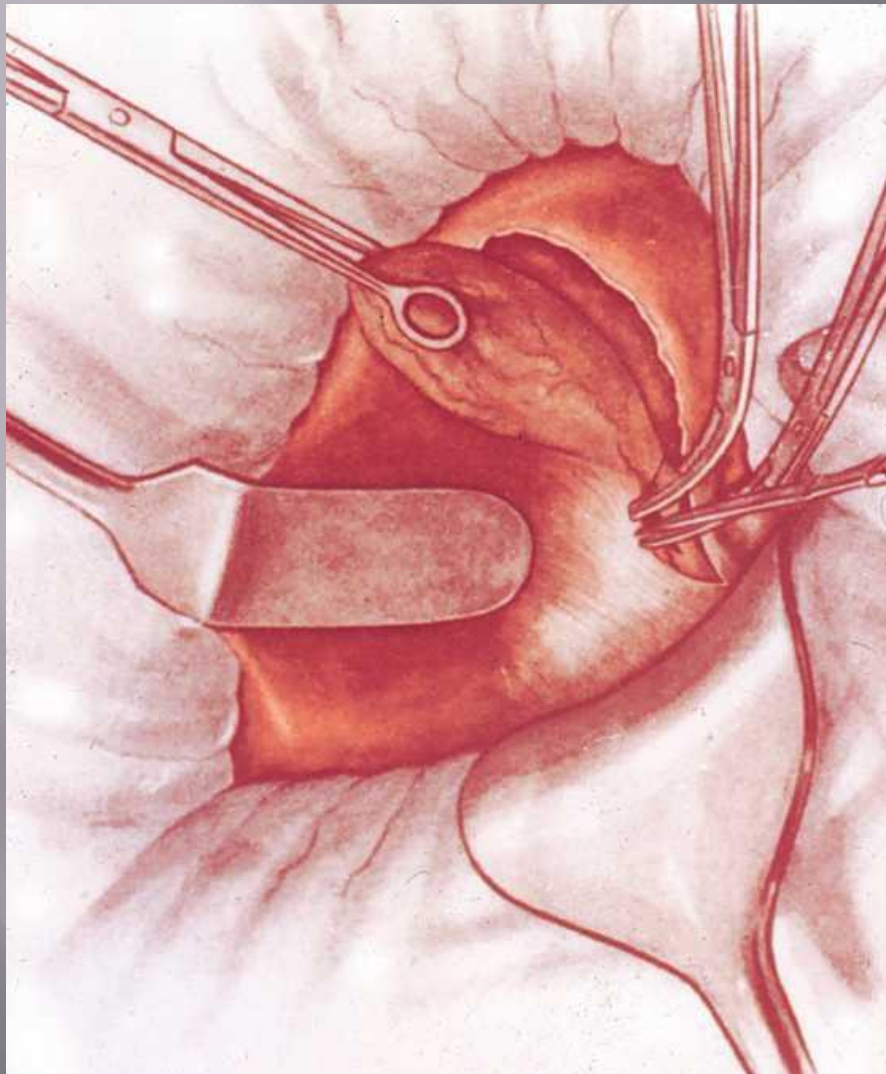
# ЭТАПЫ ОПЕРАЦИИ ХОЛЕЦИСТЭКТОМИИ (от шейки)

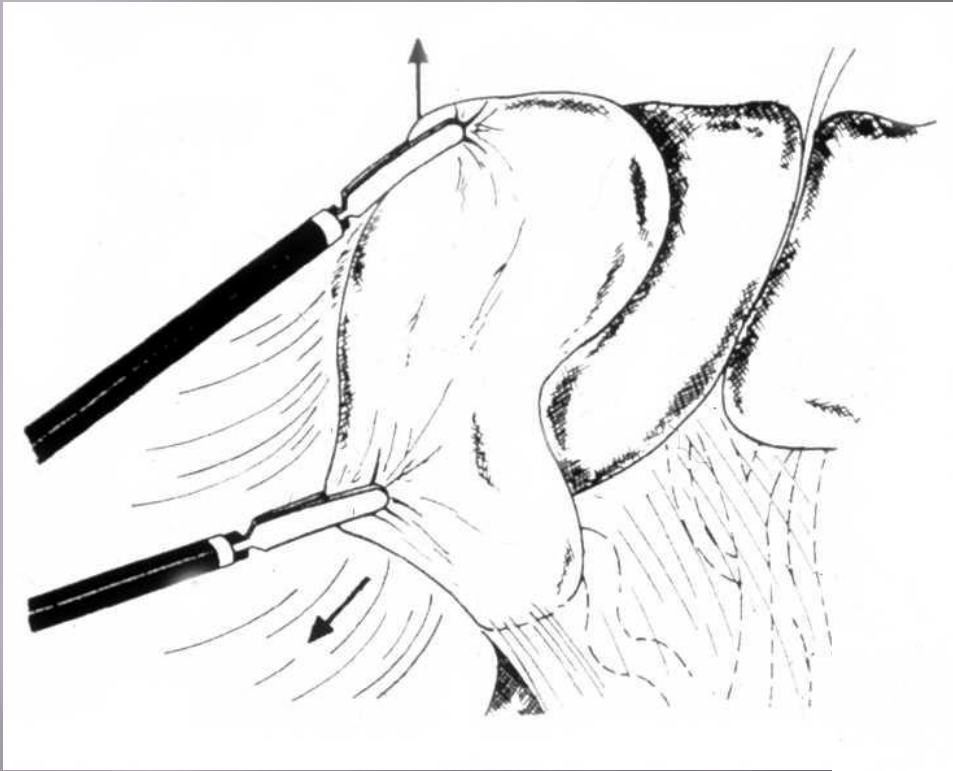
1. Лапаротомия
2. Обнажение желчного пузыря
3. Выделение, перевязка и пересечение ductus cysticus и a. cystica
4. Выделение желчного пузыря из его ложа и удаление
5. Перитонизация ложа пузыря
6. Зашивание раны брюшной стенки

# Ретроградты холецистэктомия









# ЛАПАРОСКОПИЧЕСКАЯ ХОЛЕЦИСТЭКТОМИЯ

