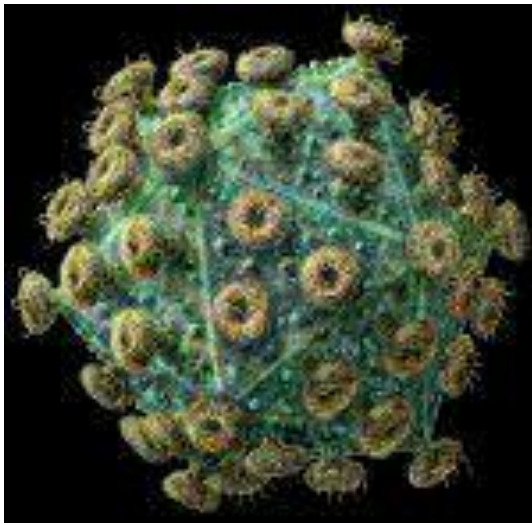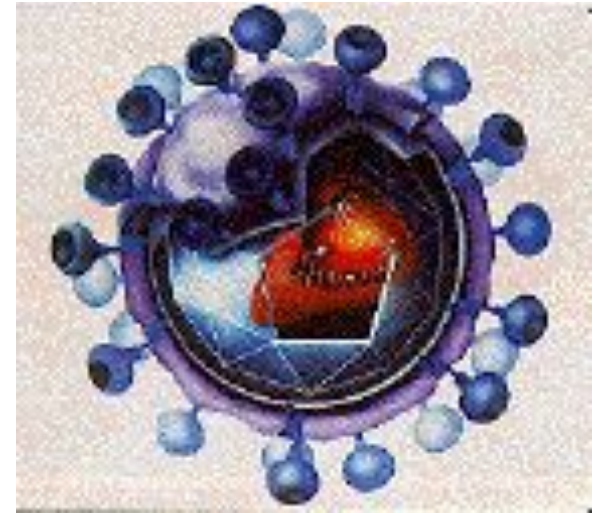
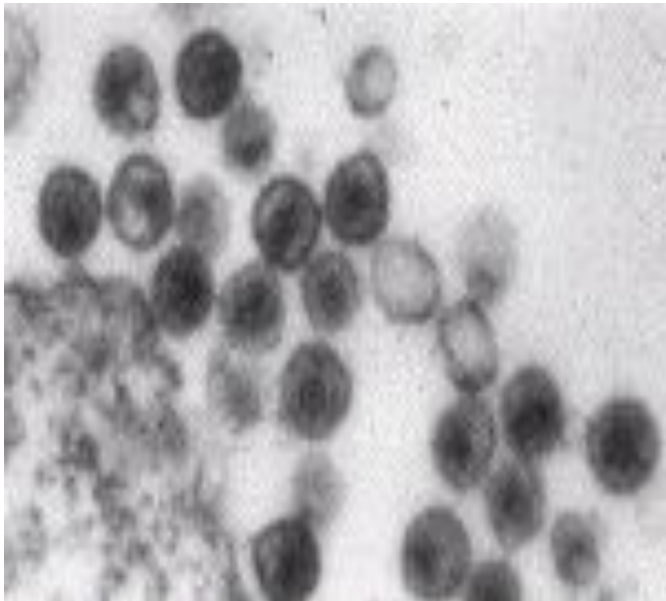


Тема лекции:



# ***РЕТРОВИРУСЫ. ВИРУС ИММУНОДЕФИЦИТА ЧЕЛОВЕКА***



# HTLV-1

## (Т-лимфотропный вирус человека типа 1)

- Открыт в 1981 г. - группой ученых Национального института рака в США, руководимых иммунологом и вирусологом Робертом Галло, как одного из видов рака человека - Т-клеточного лейкоза.
- Впервые зарегистрировано в конце 70-х годов в странах Карибского бассейна и в Южной Японии – острый Т-клеточный лейкоз.
- Гибель больных - за 3-4 месяца.
- Возбудитель - вирус, которого назвали вирусом Т-клеточной лейкемии человека (HTLV-I).
- Класс - ретровирусов.
- Подкласс - онковирусов, т.е. вирусов, вызывающих опухоли.

# Этапы изучения онкогенеза

- Открытие вируса саркомы Рауса (RSV) 1911
- Саркомы Людвиг Гросса (лейкоз мышей)
- 50-е годы
- Внедрение вируса активирует онкоген 1981
- Точечная мутация активирует опухоль мочевого пузыря 1982
- Онкоген кодирует фактор роста 1983
- Онкогены коопереруют при опухолевой трансформации клеток 1983
- Клонирование белка - первого супрессора опухолей 1986
- Онкогены связаны с контролем развития 1987
- ДНК опухолеродные вирусы функционируют, действуя на белок 1988
- Онкоген bcl-2 кодирует ингибирование апоптоза 1988
- Наследственный рак толстой кишки вызывается мутацией в гене репарации ДНК 1993
- Клонирован ген предрасположенности к раку молочной железы 1994

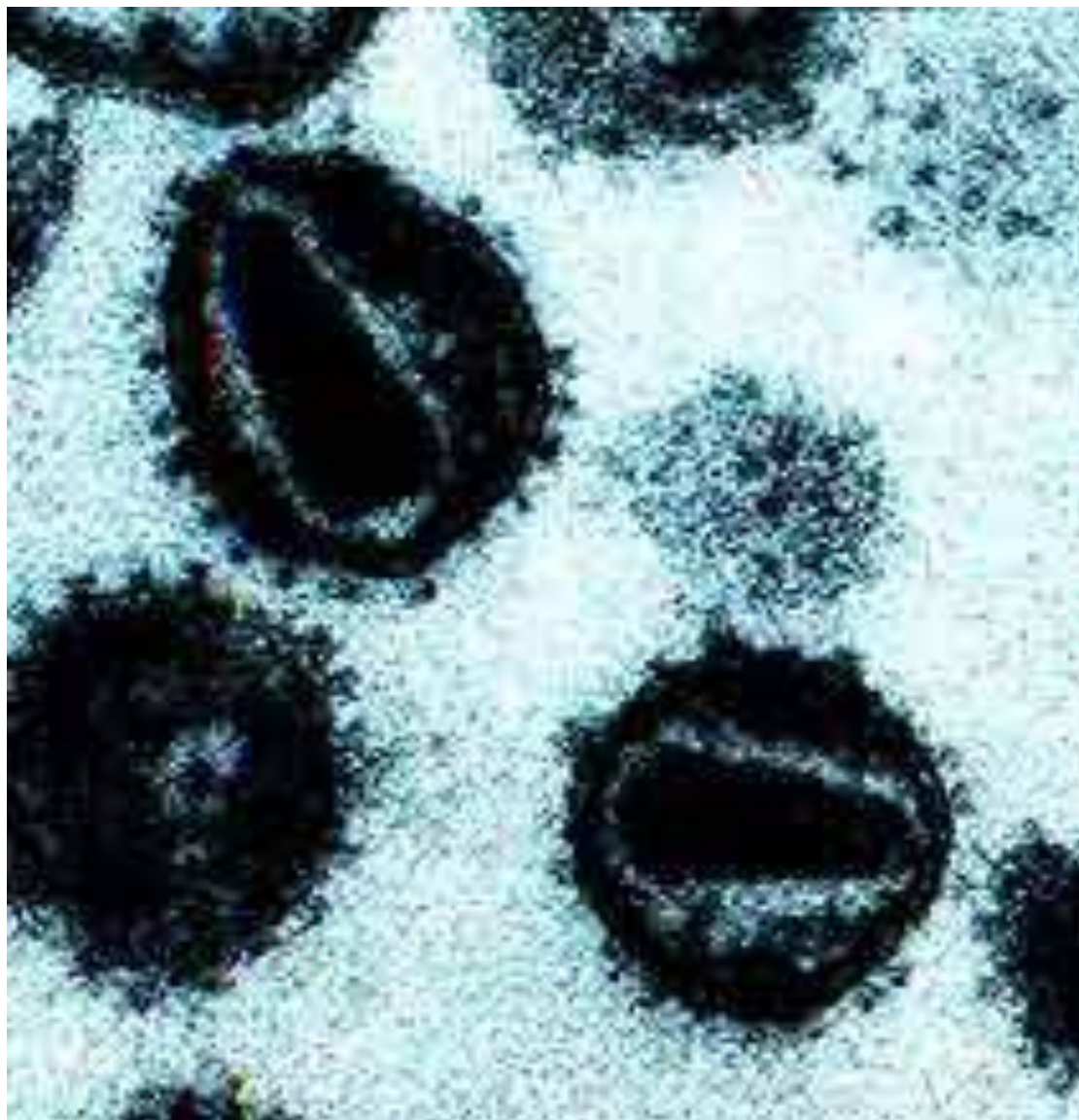
**Куммулятивное количество ВИЧ-инфекции и смертельных исходов**

<b>Во всем мире</b>	<b>В Украине</b>	<b>В Харьковской области</b>
<b>Количество официально зарегистрированных случаев ВИЧ-инфекции</b>		
<b>45,3 млн.</b>	<b>90 тыс.</b>	<b>2,6 тыс.</b>
<b>Количество умерших от СПИД (с 1987 г.)</b>		
<b>16,1 млн.</b>	<b>6,4 тыс.</b>	<b>105</b>

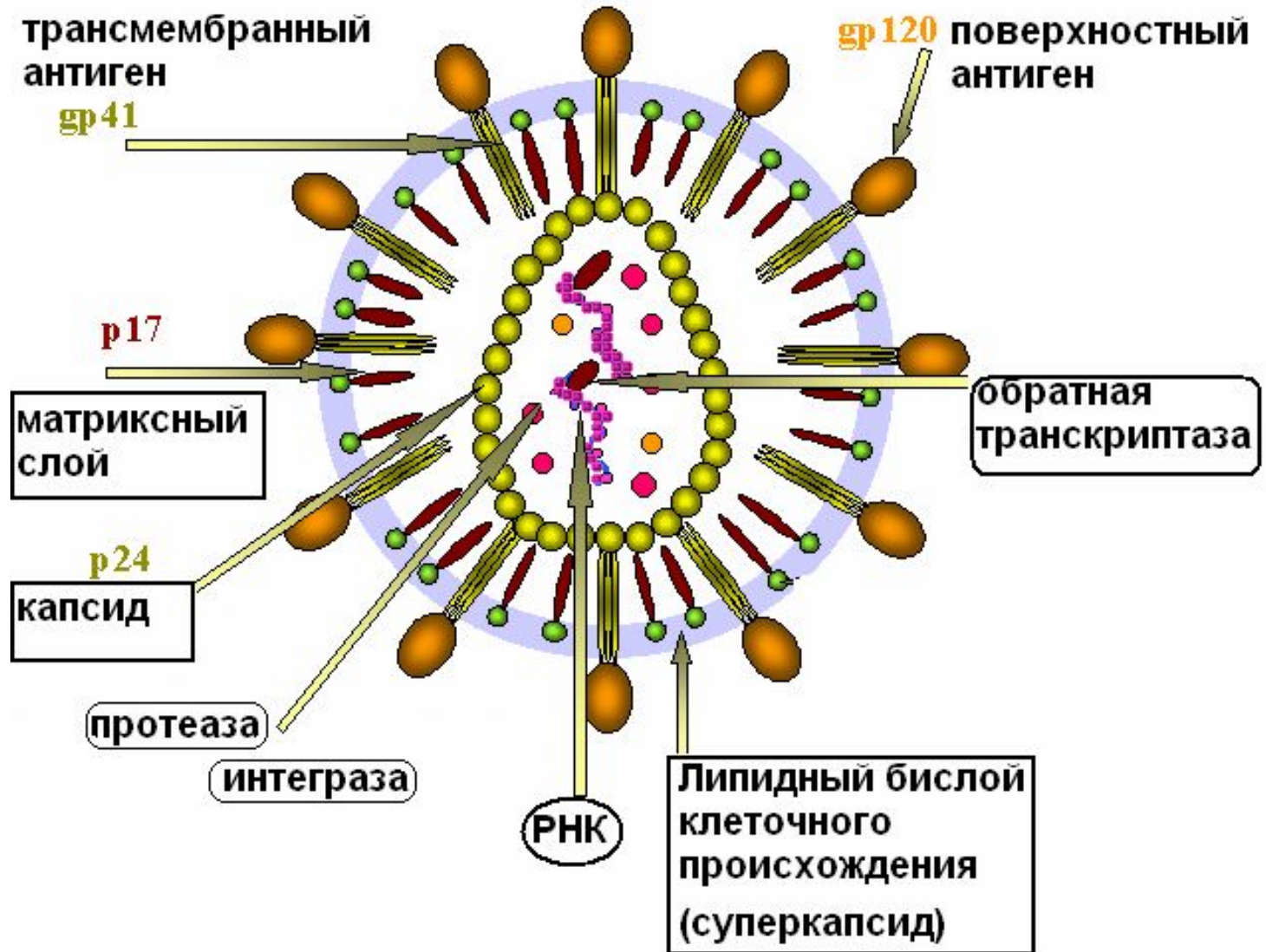
## Классификация семейства *RETROVIRIDAE*

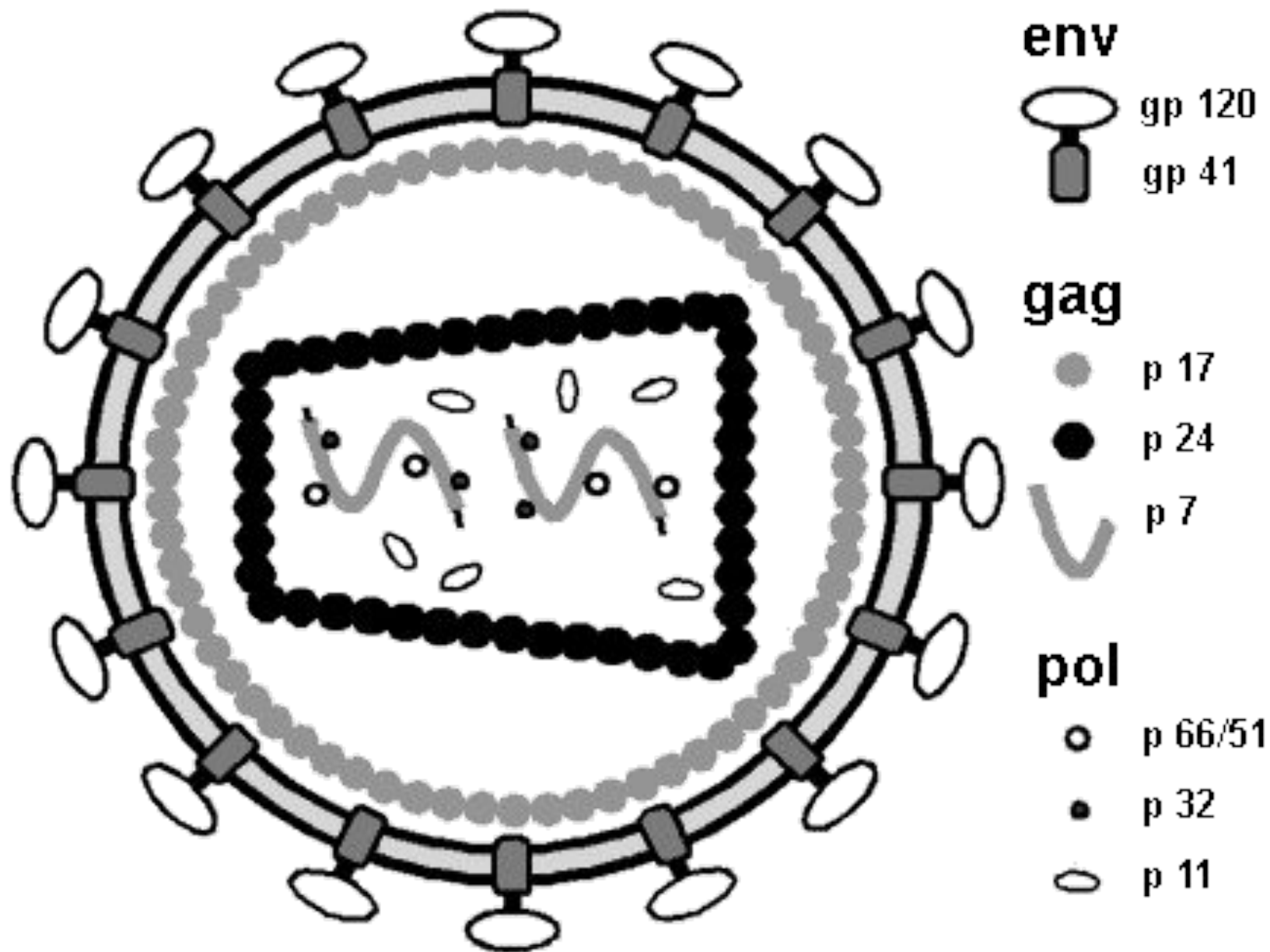
Род	Примеры вирусов
Alpharetrovirus	Вирус саркомы Рауса
Betaretrovirus	вирус рака молочных желез мышей
Gammaretrovirus	вирус лейкемии и саркомы мышей, кошек, приматов
Deltaretrovirus	Т-лимфотропные вирусы человека HTLV-1, HTLV-2, HTLV-5
Epsilonretrovirus	вирус саркомы кожи
Lentivirus	вирусы иммунодефицита человека HIV-1, HIV-2, вирус Висна /Меди
Spumavirus	пенящие вирусы человека и обезьян

# Электронная микрофотография ВИЧ



# Структура частицы ВИЧ



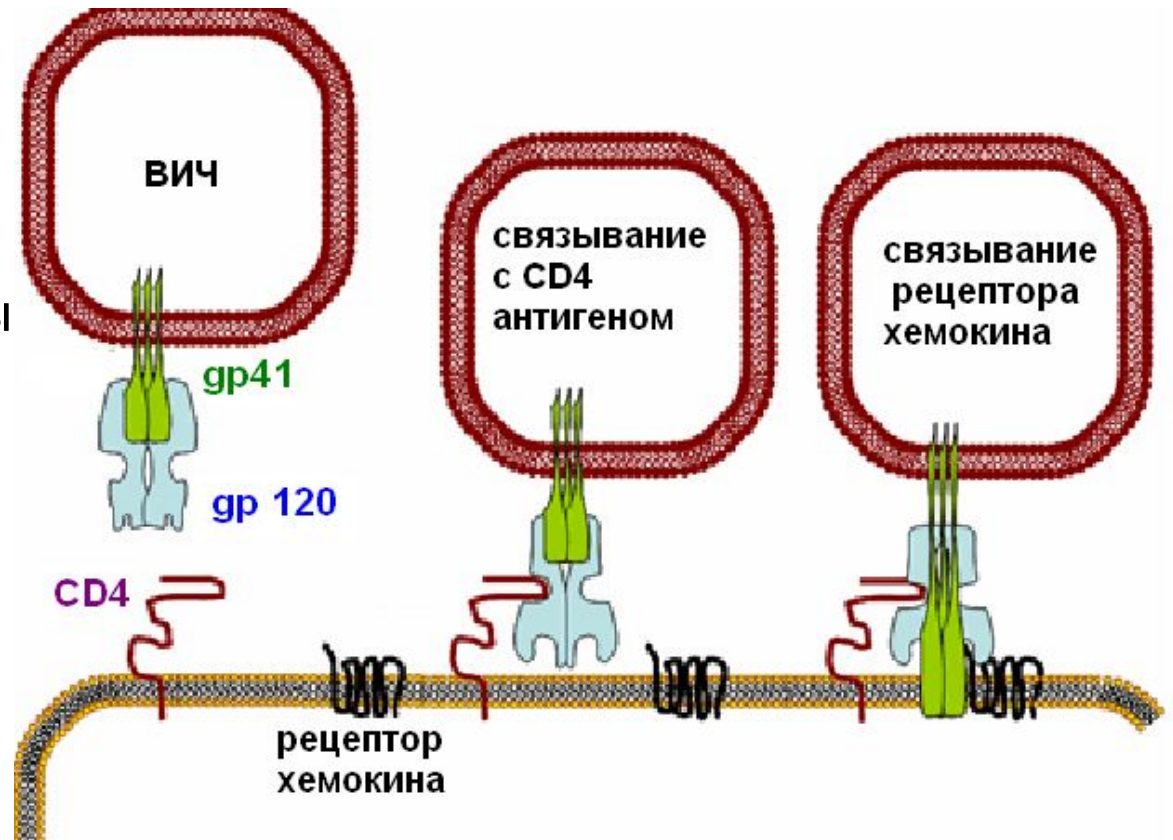




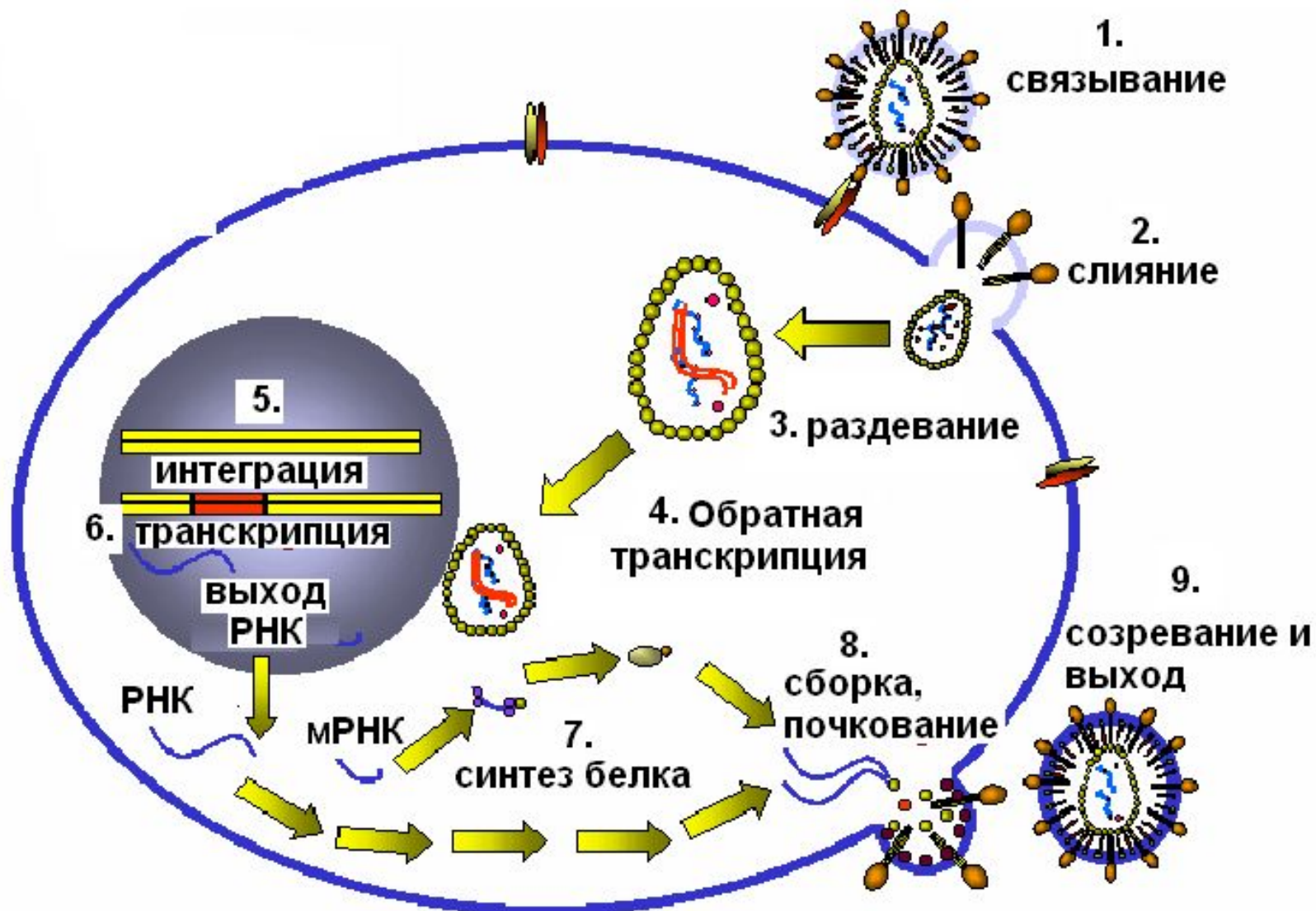
# Прикрепления ВИЧ к CD4+ клетке. Антиген gp120 связывается с антигеном CD4

## Клетки мишени (CD4+ клетки):

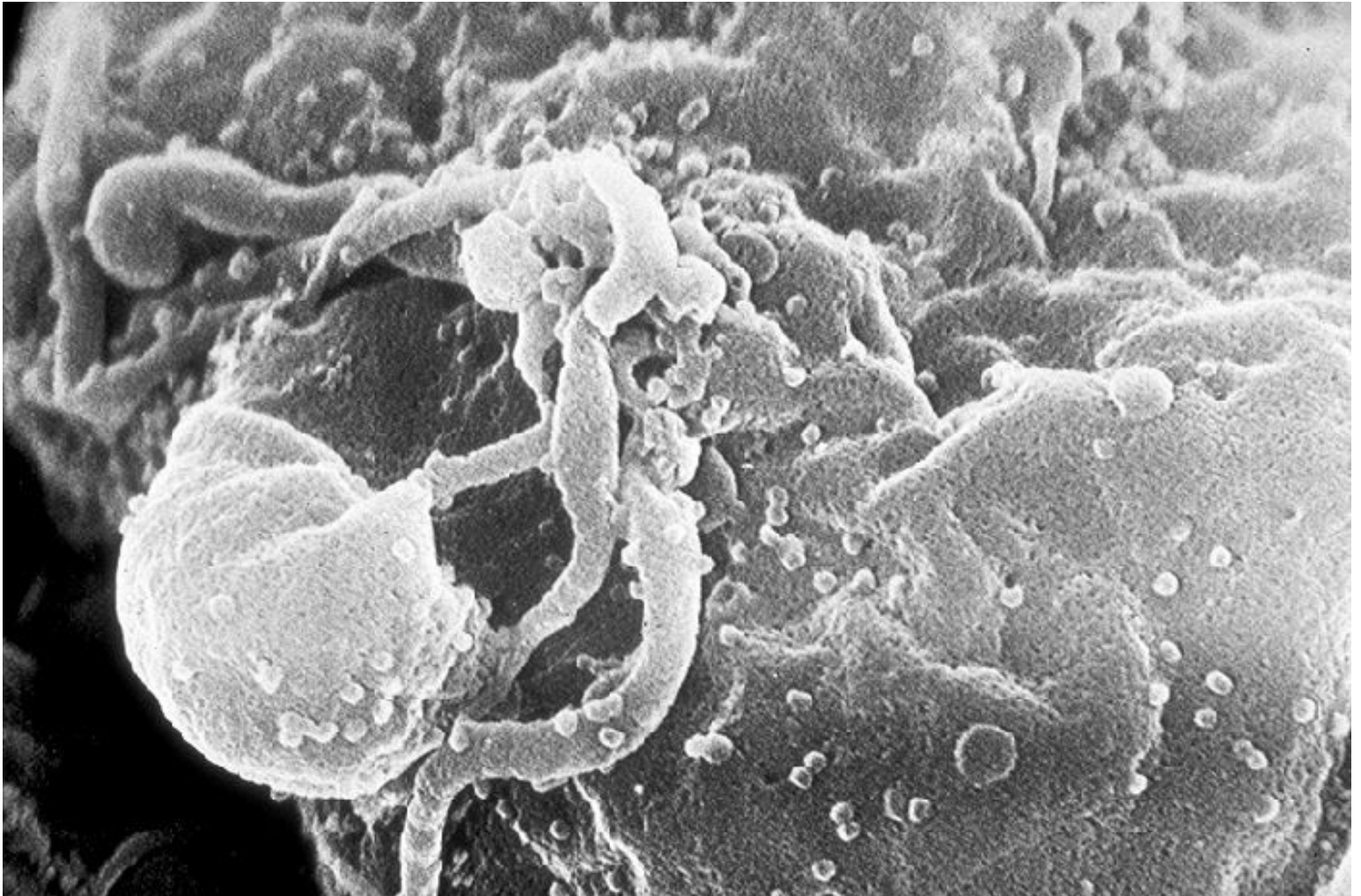
- Т-хелперы
- моноциты
- макрофаги
- естественные киллеры
- дендритные клетки
- В-лимфоциты памяти
- нейроглия
- астроциты



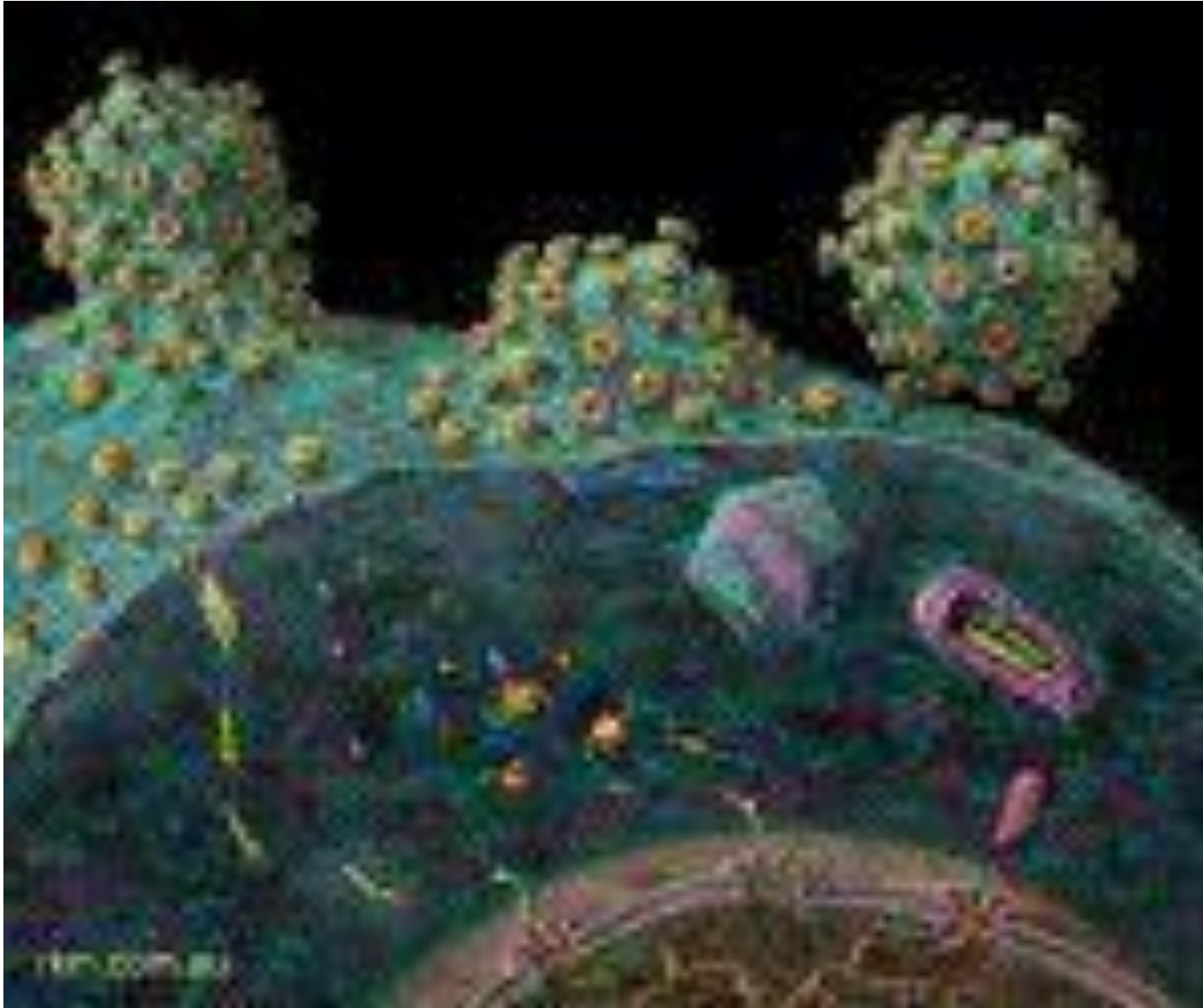
# Стадии взаимодействия ВИЧ с клеткой



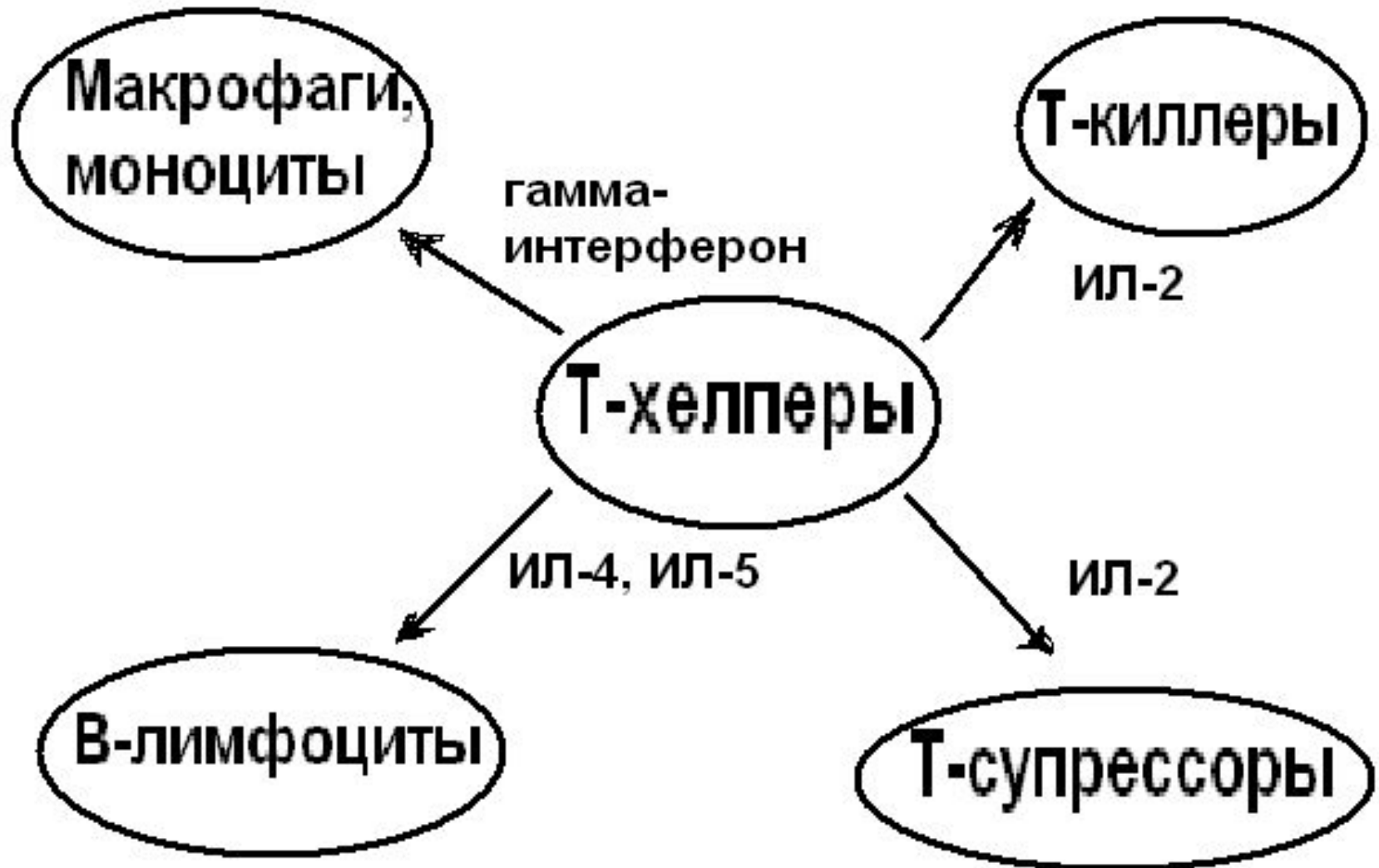
# Почкование ВИЧ из культуры лимфоцитов (сканирующая микроскопия)



# Жизненный цикл ВИЧ. Компьютерная графика.

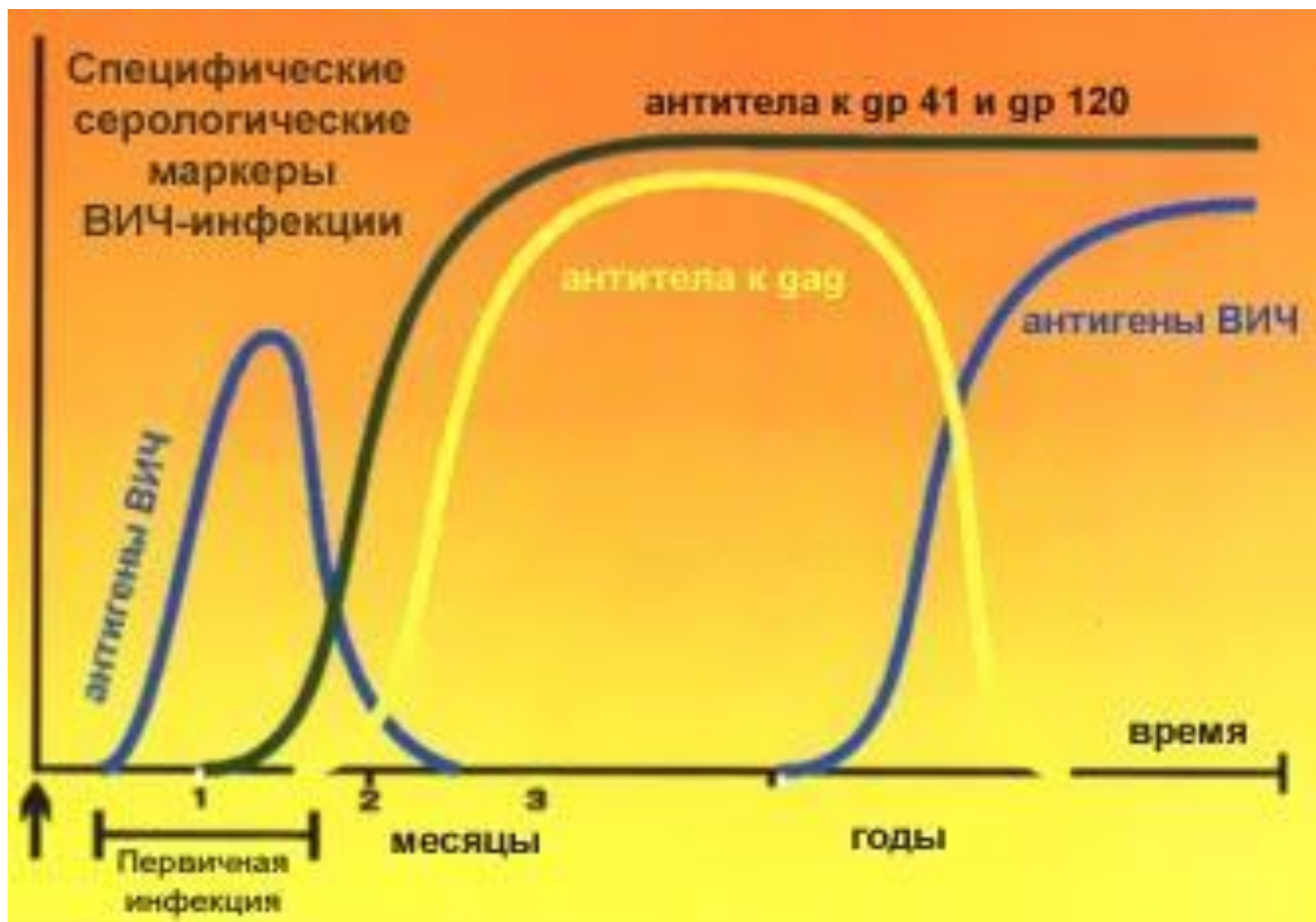


# Кооперация клеток в иммунном ответе



# Пути передачи ВИЧ

Пути передачи	Вероятность заражения при однократном воздействии, %	Вклад в распространение эпидемии, %
<b>1. Половой</b>	0,1 - 1,0	70 - 80
<b>2. Парентеральный:</b>		
Переливание крови	> 90	3 - 5
Через загрязнённые медицинские и др. инструменты	0,5 - 1,0	5 - 10
Ранения медицинскими инструментами	< 0,5	< 0,01
<b>3. Перинатальный</b> (беременность, роды)	30	5 - 10



# Клиническая классификация ВИЧ-инфекции

- 1. Стадия острой ВИЧ-инфекции.
- 2. Стадия бессимптомного носительства.
- 3. Генерализованная персистирующая лимфаденопатия.
- 4. СПИД-ассоциированный комплекс.
- 5. Терминальная стадия – СПИД.



# Возбудители СПИД-ассоциированных инфекций

Бактерии: Грибы:

*Salmonella spp.*

*Candida albicans*

*Mycobacterium avium complex*

*Cryptococcus neoformans*

*Histoplasma capsulatum*

*Mycobacterium tuberculosis*

*Coccidioides immitis*

Простейшие: Вирусы:

*Toxoplasma gondii*

*Herpes simplex*

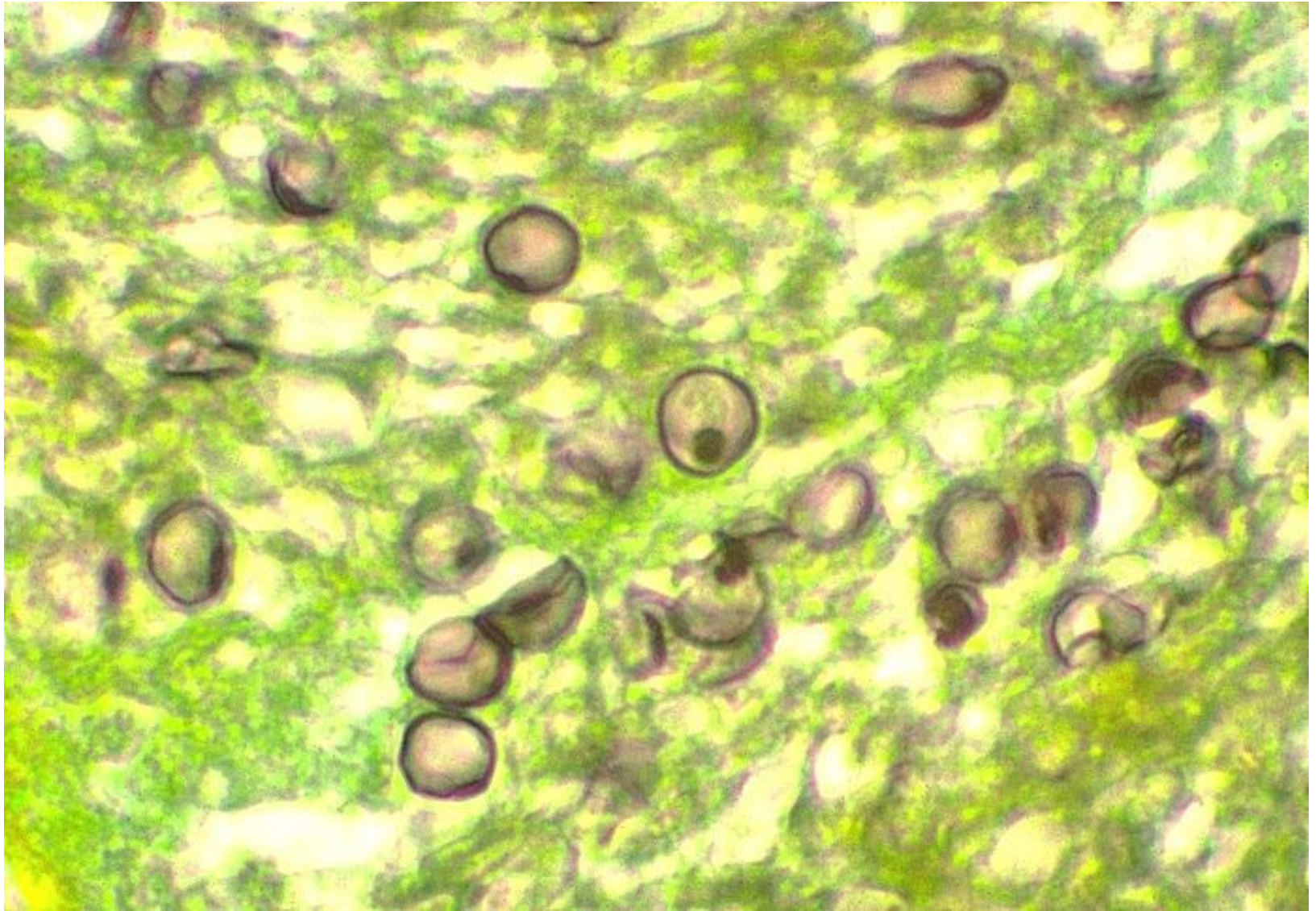
*Isospora belli*

*Cytomegalovirus*

*Cryptosporidium hominis*

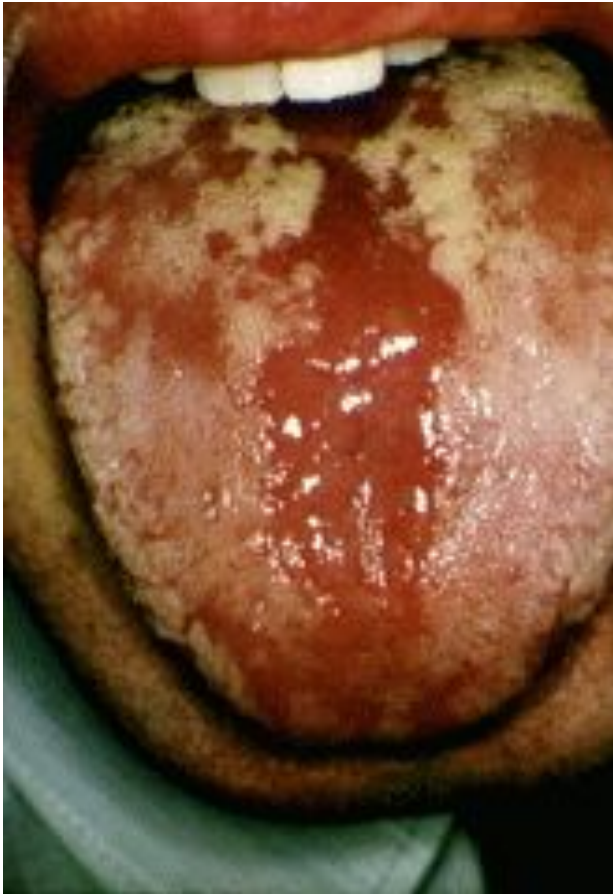*Pneumocystis carinii*

# ПНЕВМОЦИСТЫ



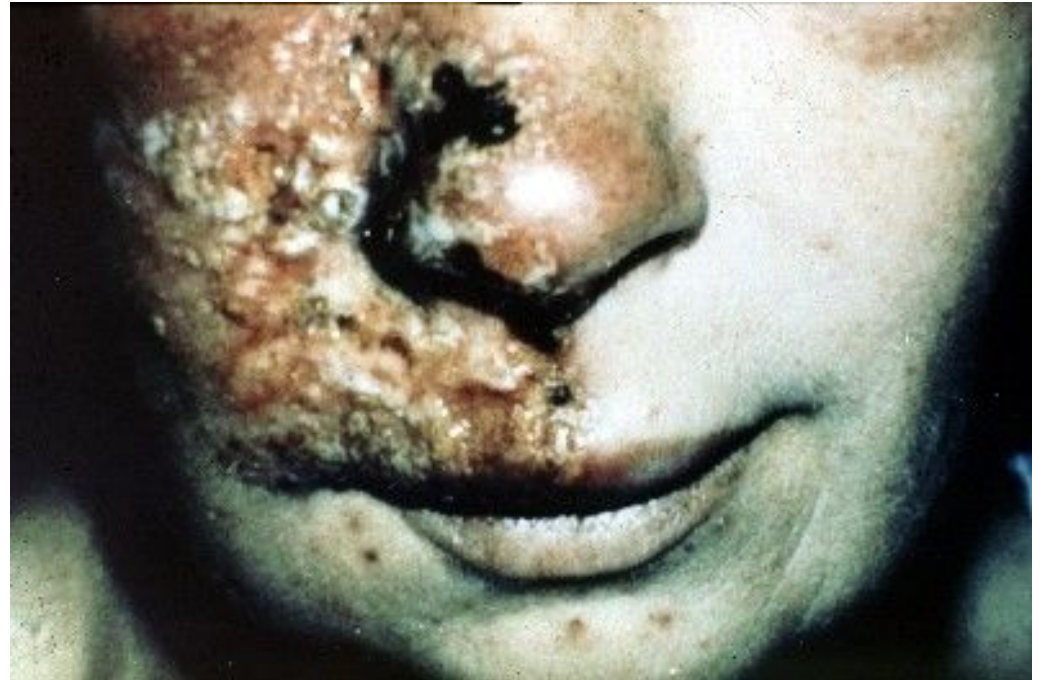Кандидоз

*C. albicans*



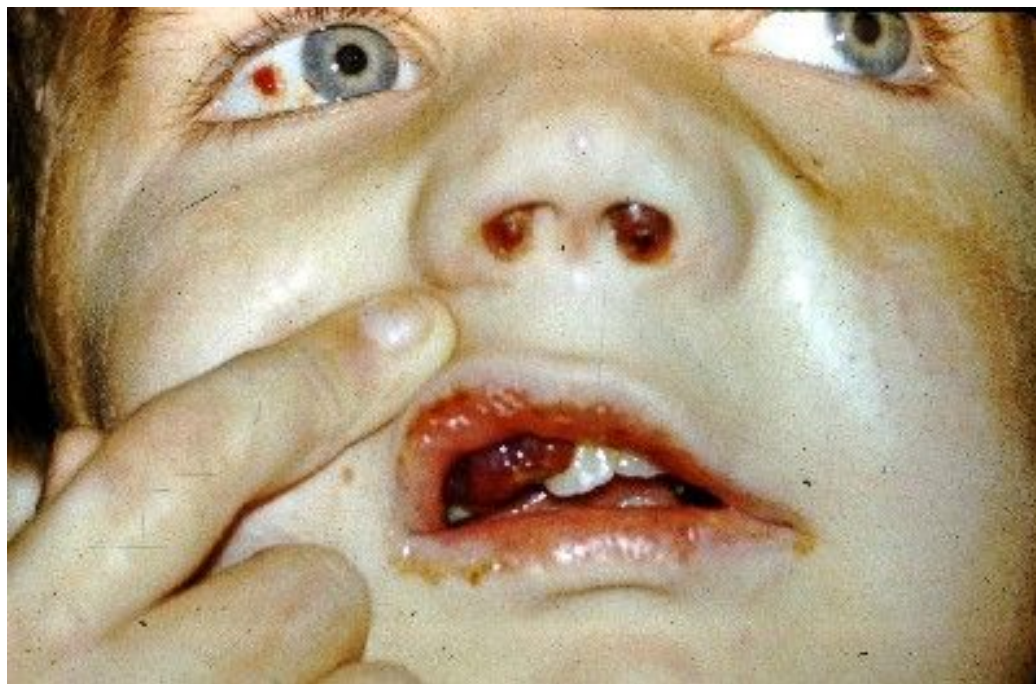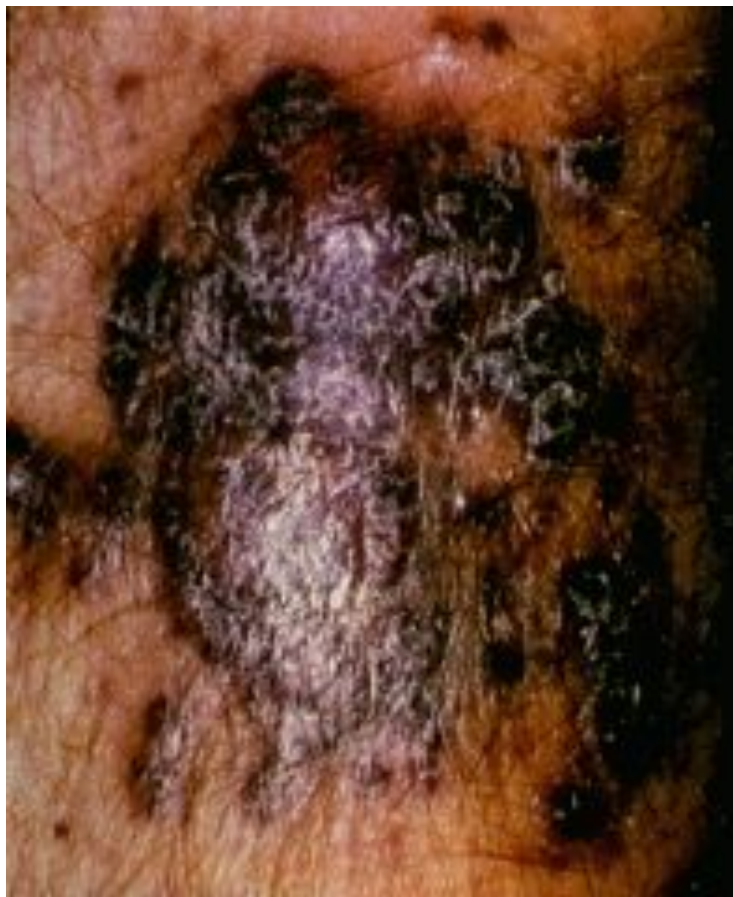Герпес


Herpes simplex virus 1



# Саркома Капоши

(вирусы герпеса 6 и 8 типы)

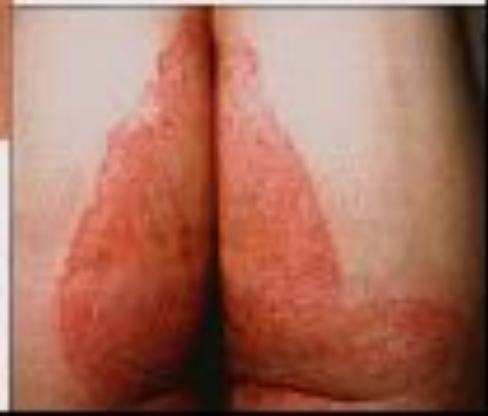
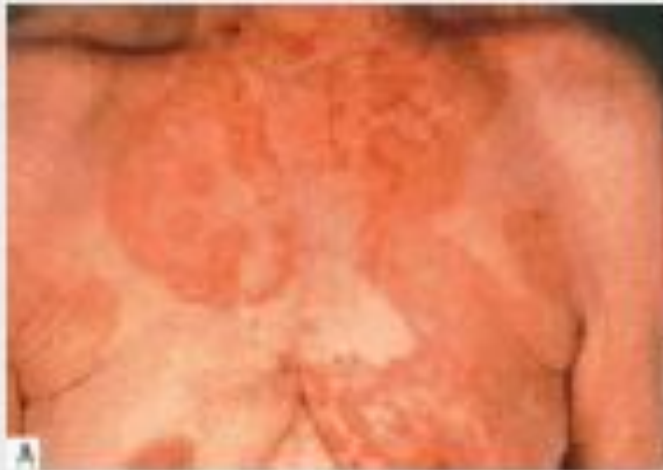
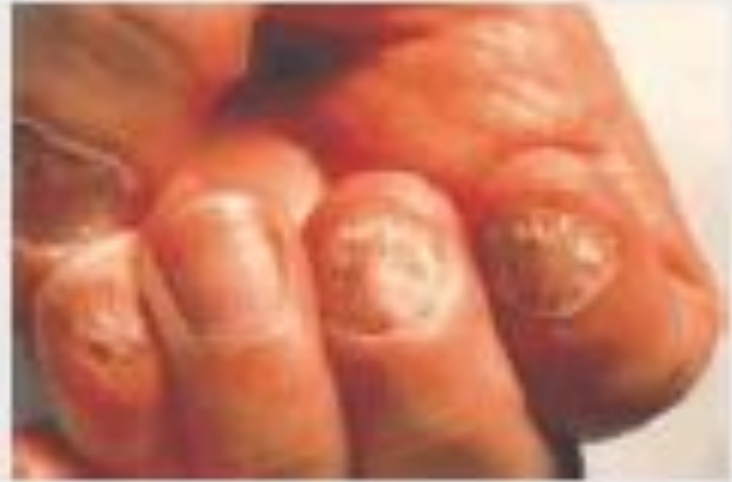
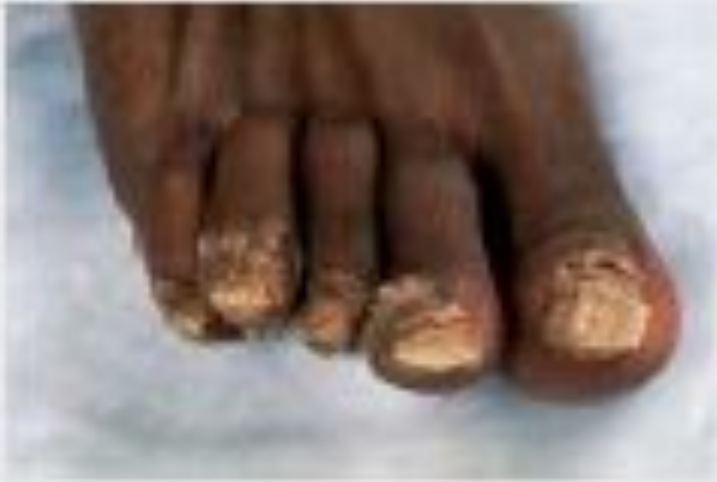
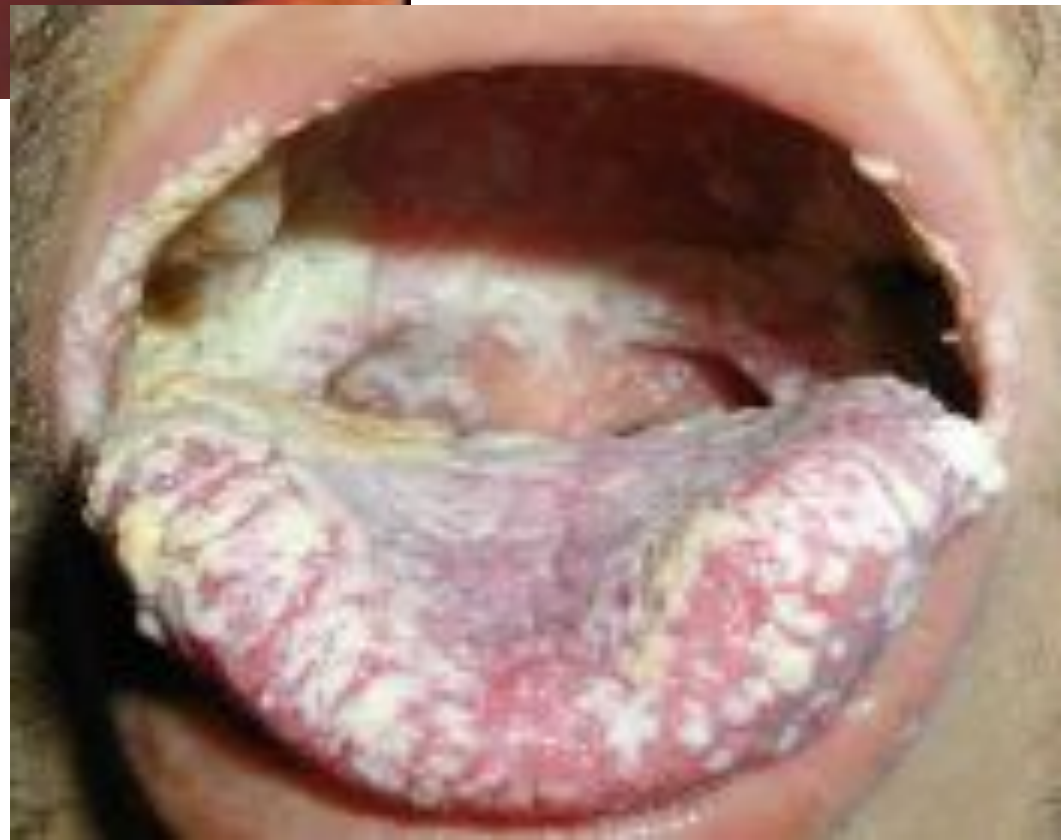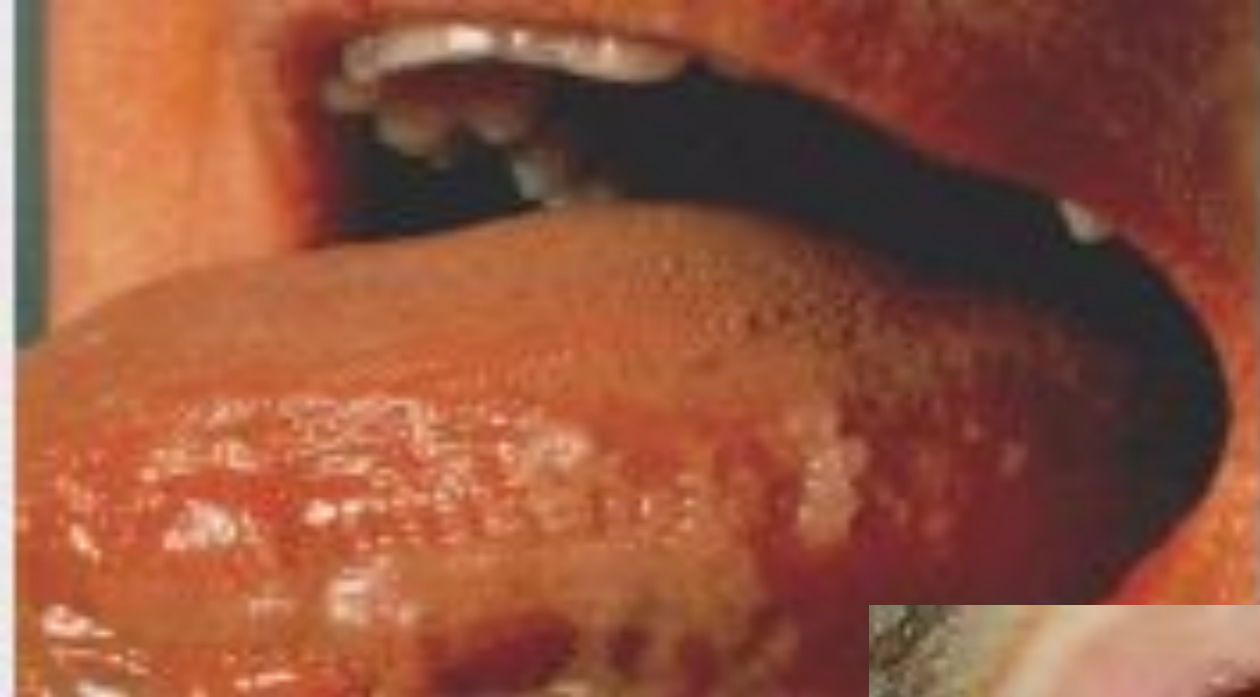**Саркома Капоши: кожа.** Саркома Капоши — частое проявление СПИДа; Кожные поражения при саркоме Капоши имеют вид **множественных** пятен и папул коричневого цвета. Опухоль располагается в глубоких слоях дермы и гистологически представлена сильно васкуляризованной ячеистой тканью, разделенной на дольки соединительнотканными прослойками. Одни поражения исчезают, оставляя рубцы, другие — медленно разрастаются и изъязвляются. Вследствие блокады лимфооттока на поздней стадии болезни иногда развивается лимфостаз.

# **Саркома Капоши: слизистая рта.**

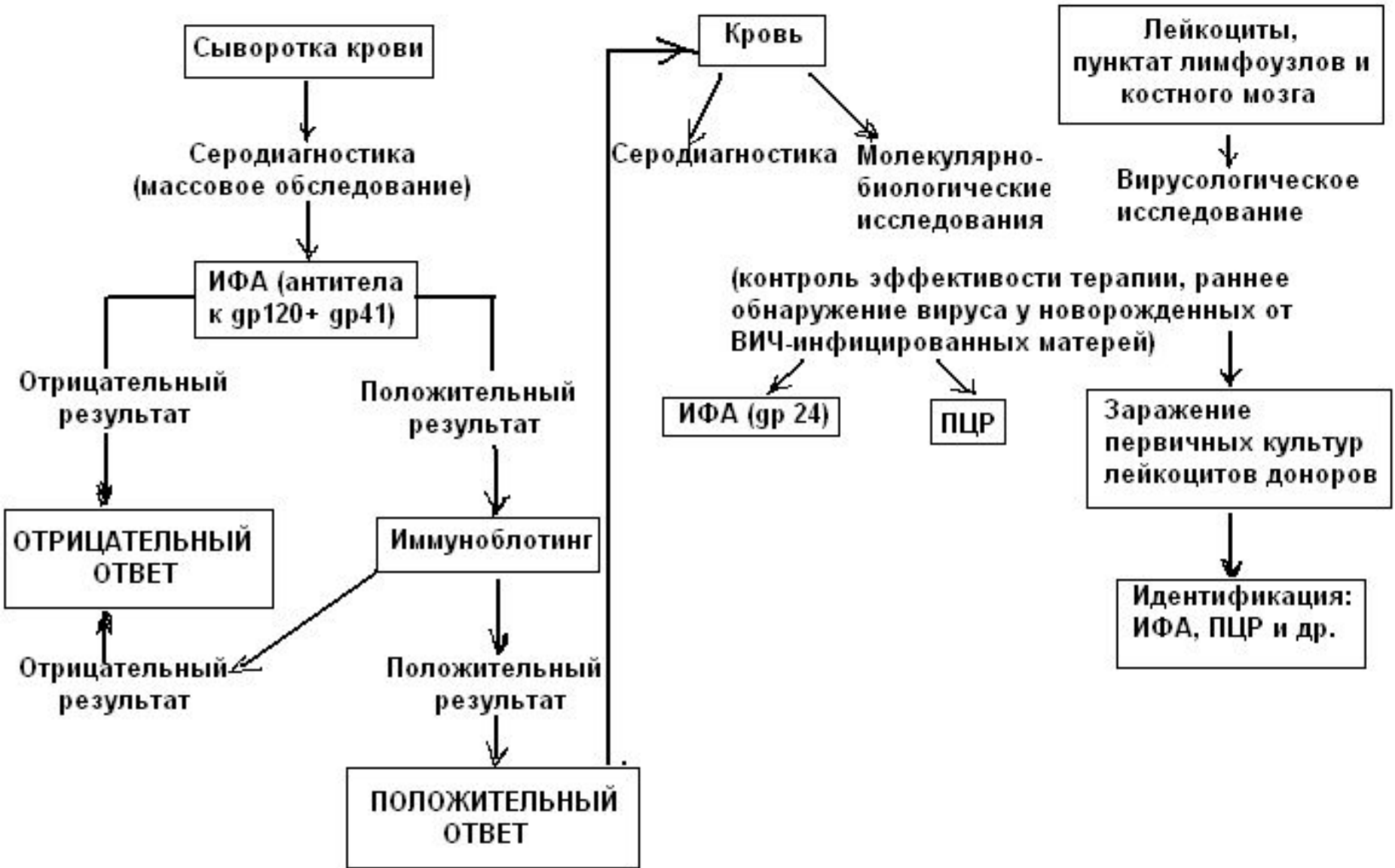
В патологический процесс часто вовлекаются регионарные лимфоузлы, реже другие органы. В процесс часто вовлекается твердое небо и прилегающие к нему десны, В представленном случае (снимок) у больного СПИДом саркома Капоши на слизистой рта сочетается с кандидозным стоматитом.







# Микробиологическое исследование при ВИЧ/СПИД



# Наиболее частые формы рака

- Легкого - 1,3 млн.
- Желудка - 1,0 млн.
- Верхнего пищеварительного
- тракта (пищевода) - 0,9 млн.
- Печени - 0,7 млн.
- кишечника - 0,6 млн.
- молочной железы - 0,4 млн.
- простаты - 0,3 млн.
- шейки матки - 0,3 млн.
- поджелудочной железы - 0,2 млн.
- мочевого пузыря - 0,2 млн.