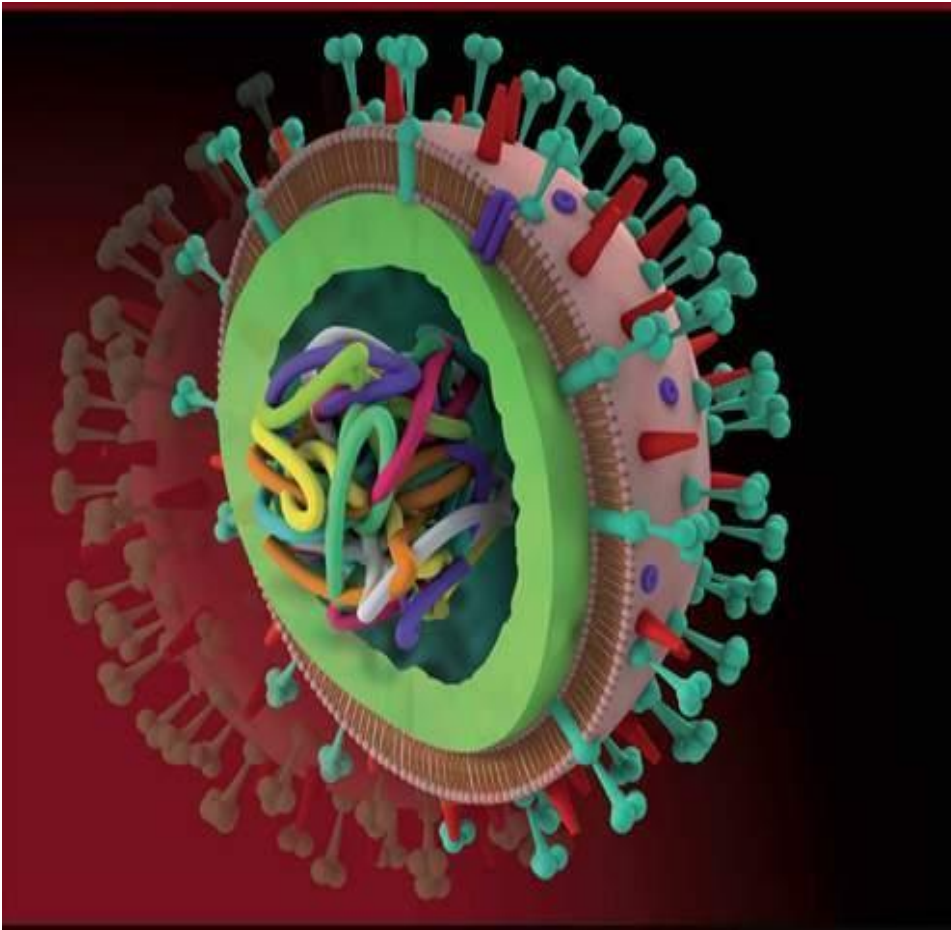


РИНОВИРУСНАЯ ИНФЕКЦИЯ



- **Риновирусная инфекция** - острое антропонозное вирусное заболевание с избирательным поражением слизистой оболочки носа.

РИНОВИРУС



род мелких РНК-содержащих вирусов семейства пикорнавирусов, вирионы которых не имеют наружной оболочки, а геном представлен одноцепочечной линейной нефрагментированной молекулой РНК связанная с белком VPg. Нуклеокапсид организован по типу кубической симметрии. После его удаления экстрагированная РНК сохраняет инфекционность. Существует много различных серологических типов риновирусов

Риновirusы разделяют на две группы по способности к репродукции в клетках.

- Риновirusы группы Н размножаются и вызывают цитопатические изменения в ограниченной группе диплоидных клеток человеческого эмбриона и специальной линии (R) клеток HeLa.
- Риновirusы группы М размножаются и вызывают цитопатические изменения в клетках почек эмбриона человека и различных перевиваемых клеточных линиях человеческих клеток.

Возбудители - РНК-геномные вирусy рода *Rhinovirus* семейства *Picomaviridae*. В настоящее время известно более 110 серотипов риновирусy, объединённых в группы Н и М. Во внешней среде вирионы нестойки, инактивируются при 50 °С в течение 10 мин, при высушивании на воздухе большая часть теряет инфекционность через несколько минут.

Эпидемиология

- **Резервуар и источник инфекции -
человек**
- **Механизм передачи - аэрозольный**
- **Естественная восприимчивость людей
высокая**

Патогенез

- Вирусы проникают в организм человека через нос. Их репродукция реализуется в эпителиоцитах слизистой оболочки носа, что сопровождается дегенерацией клеток, развитием местной воспалительной реакции катарального характера с полнокровием и расширением сосудов, умеренной лимфомоноцитарной инфильтрацией, резким набуханием, отёчностью слизистой оболочки и обильной секрецией. У детей воспалительный процесс может захватывать другие отделы дыхательных путей - гортань, трахею, бронхи. Установлено, что риновирусная инфекция может быть причиной развития хронических отоларингологических заболеваний.

Клиническая картина



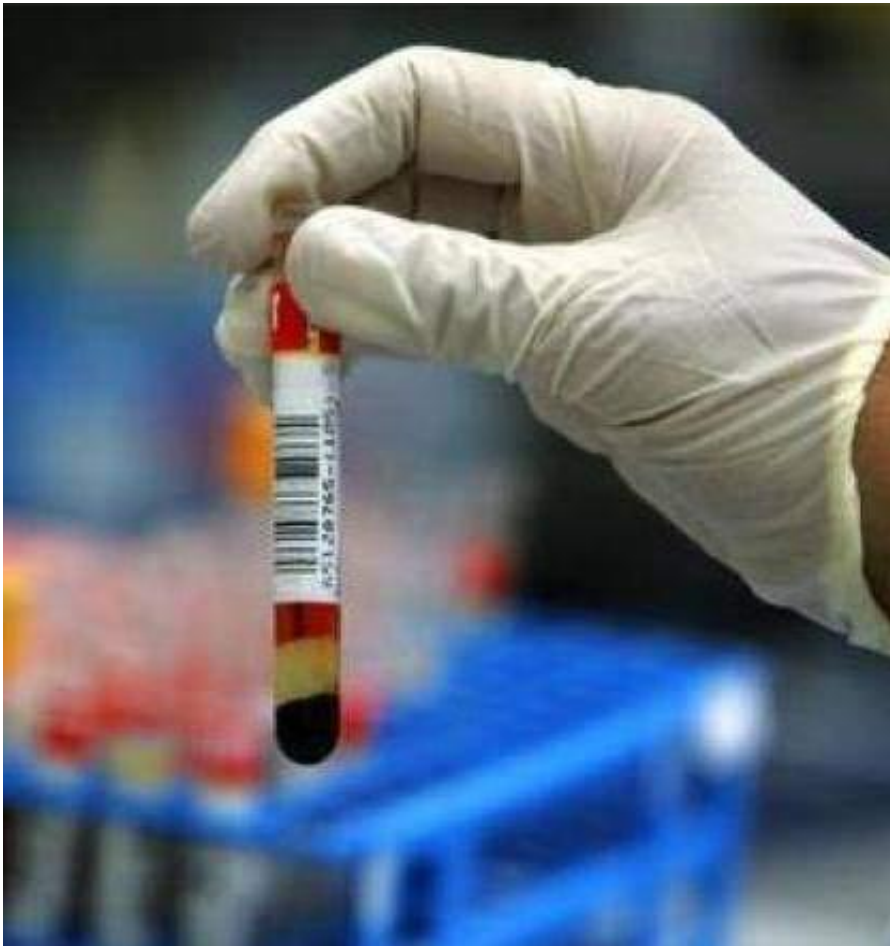- Инкубационный период не превышает 7 дней, в среднем продолжаясь 1-3 дня. Острое начало заболевания проявляется заложенностью носа, сухостью и саднением в носоглотке, небольшим общим недомоганием.

Дифференциальная диагностика



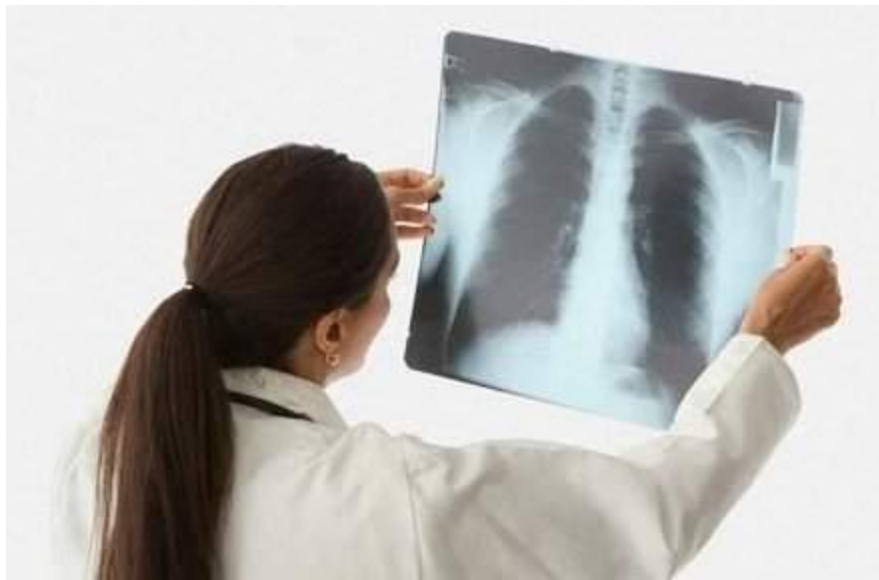- Риновирусную инфекцию следует отличать от других ОРВИ. Опорные признаки риновирусной инфекции - обильная ринорея при отсутствии или слабой выраженности интоксикации.

Лабораторная диагностика



- На практике обычно не применяют, хотя возможны вирусологические и серологические исследования (выделение вируса из смывов из носа, РН и РИФ). Изменения в гемограмме нехарактерны.

Осложнения



Лечение



- Лечение симптоматическое.
 1. В первый день эффективно использование лейкоцитарного интерферона, который закапывается в носовые ходы.
 2. Показаны теплое обильное питье, горячие ванны для ног.
 3. Для улучшения носового дыхания применяют сосудосуживающие препараты: закапывают в нос 0,1 %-ный (для детей 0,05 %-ный) раствор галазолина или нафтизина (по 1 — 2 капли в каждый носовой ход 3 раза в день), бор-но-адреналиновые капли, 1 %-ный или 2 %-ный раствор гидрохлорида эфедрина.
 4. Из физиотерапевтических методов лечения применяют электрофорез, УФО, УВЧ на крылья носа.

Профилактика

- **Профилактикой заболевания** является соблюдение санитарно-гигиенических норм, изоляция детей из коллективов на 10-15 дней от начала заболевания, витаминотерапия. Специфическая профилактика заболевания не разработана.



БЛАГОДАРЮ ЗА ВНИМАНИЕ!