

# Роговица

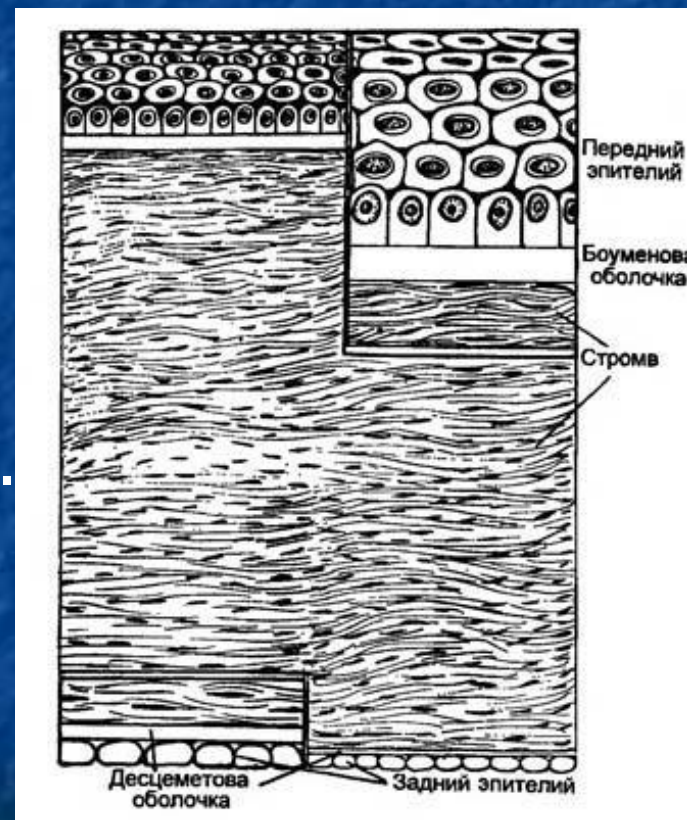


Выполнил: ст. группы 4402

- Роговица (cornea) — это передний прозрачный отдел наружной капсулы глазного яблока и вместе с тем главная преломляющая среда в оптической системе глаза.

# Строение роговицы

- В тонком строении роговицы различают 5 слоев, выполняющих определенные функции. На поперечном срезе видно, что 9/10 толщины роговицы занимает ее собственное вещество — строма. Спереди и сзади оно покрыто эластичными мембранами, на которых располагается соответственно передний и задний эпителий.



# Передний эпителий

- Эпителий роговицы — наружный слой роговой оболочки глаза. У человека эпителий расположен над слоем Боумена. Эпителий состоит из нескольких слоёв эпителиальных клеток: центральной зоне насчитывают пять слоёв, на периферии — до 10. Эпителий роговицы уникален своей прозрачностью и отсутствием кровеносных сосудов; на периферии он сменяется лимбом роговицы, за которым следует конъюнктива.

# Передняя пограничная мембрана (Боуменова)

- Передняя пограничная мембрана роговицы (боуменова мембрана, боуменова оболочка) представляет собой плотный слой, отделяющий строму от переднего эпителия роговой оболочки глаза. У взрослого человека толщина этого слоя составляет 8-12 мкм.
- Боуменова мембрана не содержит клеток и состоит из переплетённых коллагеновых фибрилл и связанных с ними протеогликанов.

# Строма роговицы

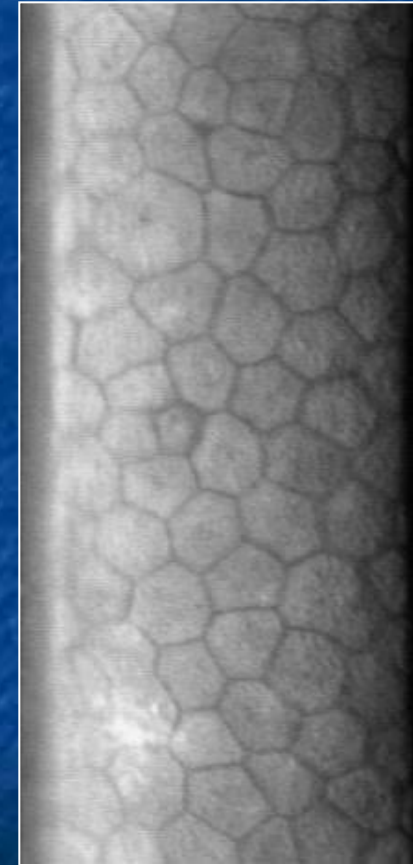
- Основное вещество роговицы, или строма роговицы — прозрачный слой, составляющий основную часть роговой оболочки глаза. Строма образована множеством ламелл — параллельно расположенных пластинок, сплетённых из волокон коллагена. Длина коллагеновых волокон составляет 24-25 нм. Между ламеллами расположены роговичные кератоциты.

# Десцеметова оболочка

- Десцеметова оболочка, или задняя пограничная мембрана — промежуточный слой между стромой и эндотелием роговицы. Эпонимное название дано в честь французского врача Жана Десме (J. Descemet, 1732—1810).
- Так как синтез коллагеновых молекул, образующих оболочку, осуществляется клетками эндотелия, фактически десцеметова оболочка представляет собой его базальную мембрану. С возрастом её толщина у человека увеличивается — с 3 мкм при рождении до 10 мкм к 80 годам. Синтезированный до рождения слой оболочки, прилегающий к строме, называют также «полосатой зоной», он несколько отличается от нарастающего позднее с нижней стороны «неполосатого» (англ. non-banded zone) слоя. Коллагеновые полосы разной ориентации в верхней зоне перемежаются с шагом 110 нм. Интересно, что нижняя зона у женщин старше 70 лет примерно вдвое толще, чем у мужчин аналогичного возраста; это может быть связано с гормональными изменениями.

# Эндотелий роговицы

- Эндотелий роговицы, задний эпителий роговицы — монослой специализированных плоских клеток, выстилающих заднюю поверхность роговицы и входящих в соприкосновение с содержимым передней камеры глаза. Гексагональные клетки эндотелия содержат повышенное количество митохондрий и осуществляют транспорт жидкости и растворенных веществ, поддерживая роговицу в слабо дегидрированном состоянии, необходимом для её прозрачности. Площадь клеток примерно одинакова.





# Функции роговицы:

- как наружная капсула глаза выполняет опорную и защитную функцию благодаря прочности, высокой чувствительности и способности к быстрой регенерации переднего эпителия;
- как оптическая среда выполняет функцию светопроведения и светопреломления благодаря прозрачности и характерной форме.

# *Аномалии развития роговицы*

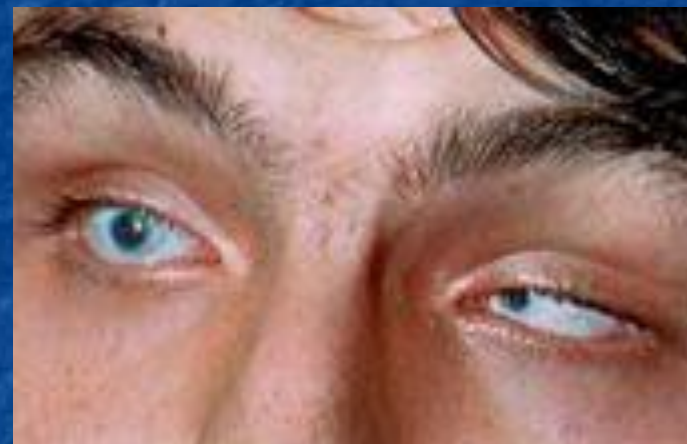- Мегалокорнеа
- Микрокорнеа
- Эмбриотоксон
- Кератоконус
- Кератоглобус

# Мегалокорнеа

- **Мегалокорнеа** — гигантская роговица (диаметр более 11 мм) — иногда является семейно-наследственной аномалией. При этом другая патология отсутствует.
- Большая роговица может быть не только врожденной, но и приобретенной патологией. В этом случае роговица увеличивается в размере вторично при наличии некомпенсированной глаукомы в молодом возрасте.

# Микрокорнеа

- **Микрокорнеа** — малая роговица (диаметр 5—9 мм) — может быть как односторонней, так и двусторонней аномалией. Глазное яблоко в таких случаях тоже уменьшено в размере (микрофтальм), хотя и отмечаются случаи малой роговицы в глазах нормального размера. При необычно малой или большой роговице имеется предрасположенность к развитию глаукомы. В качестве приобретенной патологии уменьшение размера роговицы сопутствует субатрофии глазного яблока. В этих случаях роговица становится непрозрачной.



# Кератоконус

- **Кератоконус**, или **коническая роговица**, — это генетически обусловленная патология роговицы, внешним проявлением которой является изменение ее формы. Роговица истончается в центре, вытягивается в виде конуса. Это происходит по причине недоразвития мезенхимной ткани роговицы и склеры. Вся наружная капсула глаза теряет обычную упругость. Заболевание начинается в возрасте 10—18 лет, а иногда и раньше. Появляется неправильный астигматизм, который не поддается коррекции. Пациент часто меняет очки из-за того, что меняются степень и оси астигматизма. Изменение оси астигматизма иногда можно отметить даже при перемене положения головы

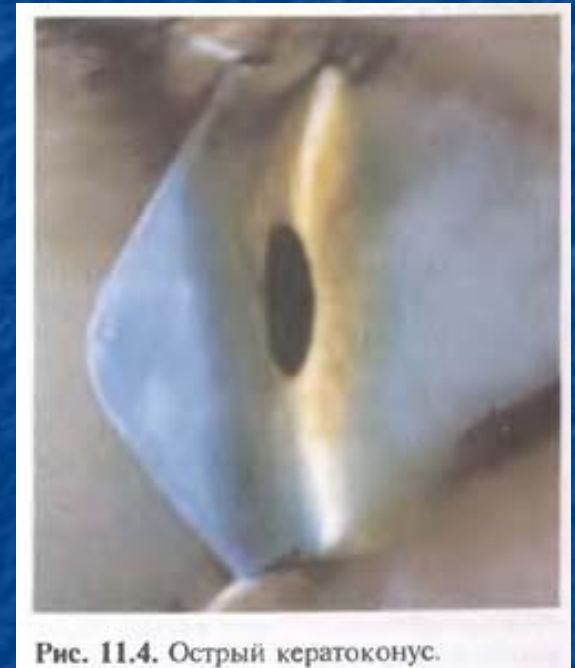
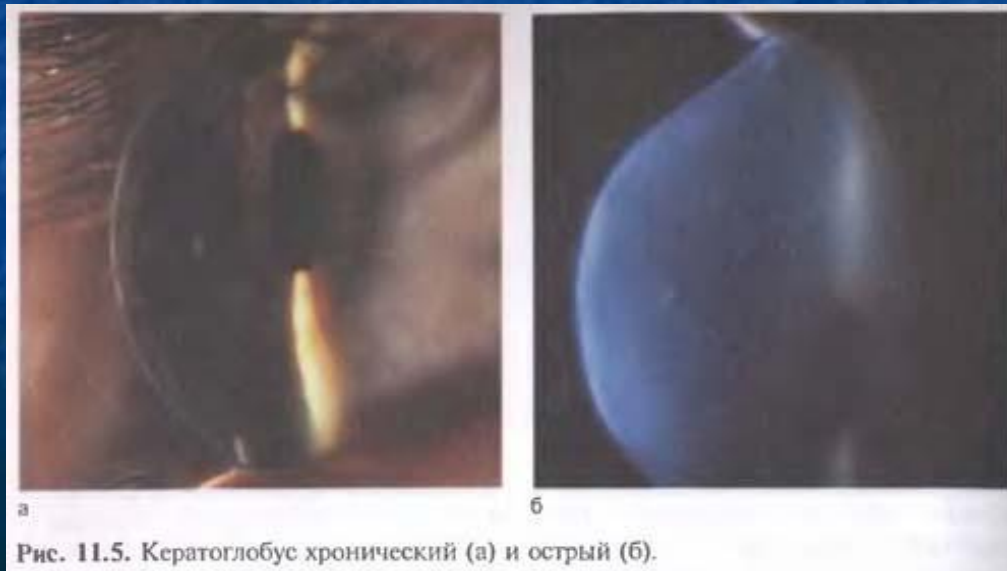

Рис. 11.4. Острый кератоконус.

# Кератоглобус

- **Кератоглобус** — шаровидная роговица. Причиной заболевания, так же как и при кератоконусе, является генетически обусловленная слабость эластических свойств роговицы. В отличие от кератоконуса растягиваются не центральные, а периферические отделы роговицы, поэтому она увеличивается в размерах, взбухает и принимает форму шара. Глубина передней камеры увеличивается и может достигать 8—10 мм. Внезапное появление отека всей роговицы называют острым кератоглобусом, или водянкой роговицы

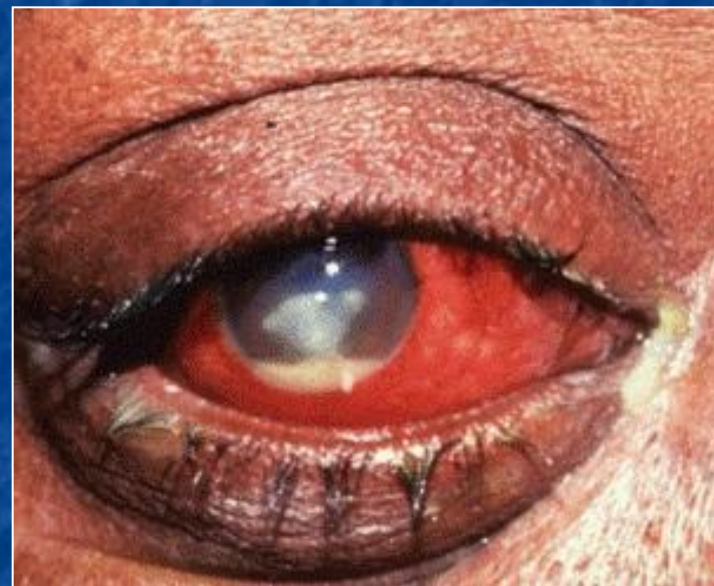

# Заболевания роговицы. Кератиты

- Классификация кератитов. Известно большое количество этиологических факторов возникновения кератитов. Выделяют две основные группы кератитов — экзогенные и эндогенные.
- К **экзогенным** относят:
  - бактериальные, в том числе посттравматические и связанные с заболеваниями придатков глаза (конъюнктивы, век и слезных органов);
  - вирусные (аденовирусный эпидемический кератоконъюнктивит, трахоматозный паннус);
  - грибковые (актиномикоз, аспергиллез).
- В группу **эндогенных** кератитов относят:
  - инфекционные, вызванные специфическими инфекциями (сифилис, туберкулез, бруцеллез, малярия, лепра и др.);
  - вирусные (герпетические, эпидемический кератоконъюнктивит, коревые, оспенные);
  - нейрогенные (нейропаралитический, рецидивирующая эрозия роговицы);
  - авитаминозные и гиповитаминозные;
  - невыясненной этиологии (розацеа-кератит, рецидивирующая эрозия, нитчатый кератит).

- **Бактериальный кератит** – острое воспаление роговицы бактериальной природы, часто с образованием на ней язвочек. Характеризуется резким снижением остроты зрения. В исходе развивается бельмо роговицы. Поддается медикаментозному лечению, но при агрессивном течении показана пересадка роговицы.

- **Симптомы бактериального кератита**
- резкая боль в глазу
- слезотечение, светобоязнь
- слизисто-гнойное отделяемое
- усиление кровоснабжение в сосудах вокруг роговицы
- в тяжелых случаях гной скапливается между радужкой и роговицей



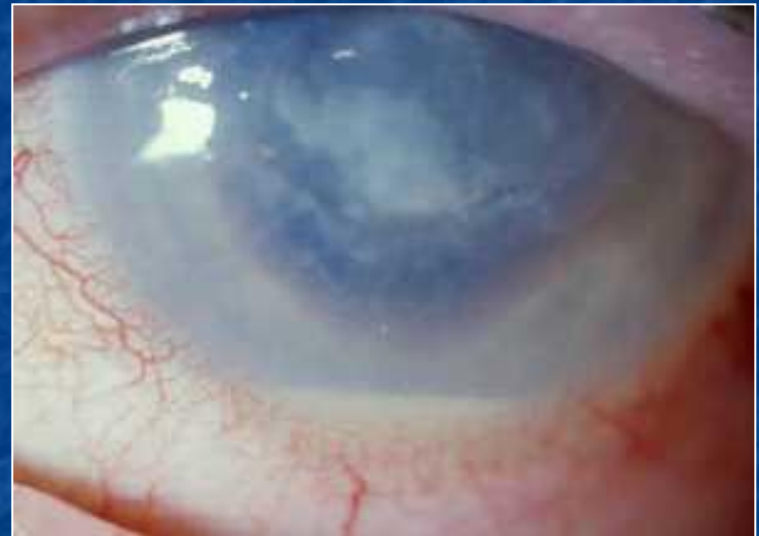

## **Грибковый кератит (кератомикоз)**

— вялотекущее воспаление всех слоев роговицы, вызванное грибковой инфекцией. Как правило, завершается формированием стойкого бельма роговицы, требующего ее пересадки.

### **Симптомы грибкового кератита:**

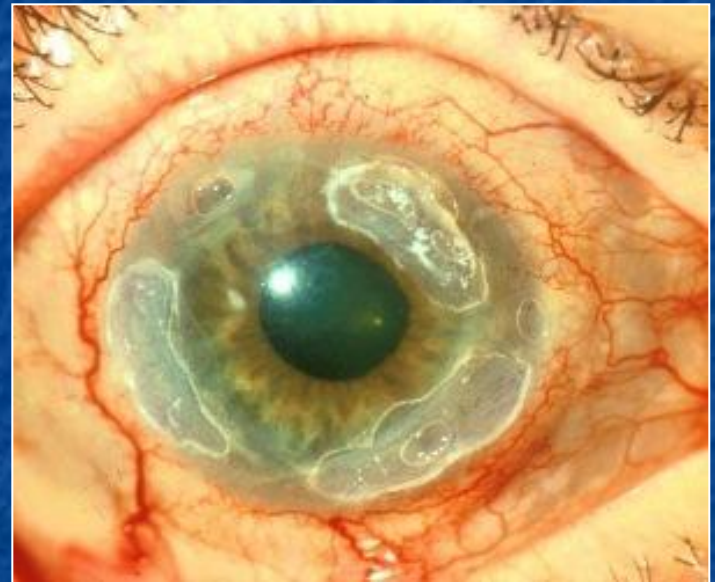- ощущение инородного тела в глазу
- корнеальный синдром (светобоязнь, слезотечение, блефароспазм – судорожное смыкание век)
- серовато-белое помутнение роговицы
- образование язвочек на роговице
- гной между роговицей и радужкой



**Краевой кератит (поверхностный катаральный кератит)** – ограниченное воспаление роговицы, развивающееся как осложнение конъюнктивита или дакриоцистита. Для предотвращения осложнений необходимо медикаментозное лечение. Возможно помутнение периферии роговицы, не влияющее на зрение.

#### **Симптомы краевого кератита**

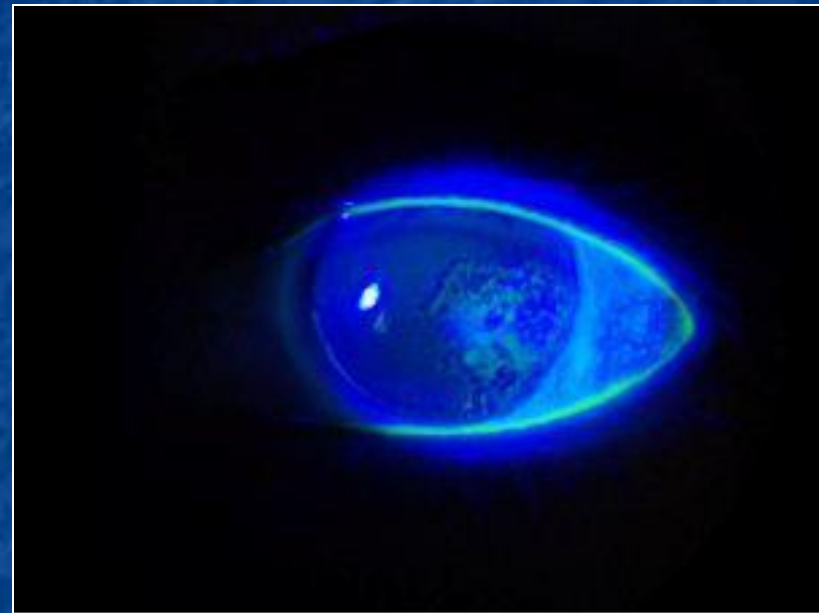
- корнеальный синдром (светобоязнь, слезотечение, блефароспазм – судорожное смыкание век), боль в глазу
- появление слизисто-гнойного отделяемого
- по краю роговицы возникают мелкие серые помутнения, которые могут быстро рассасываться или сливаться с образованием язвы полулунной формы
- интенсивное прорастание сосудов глаза в язву



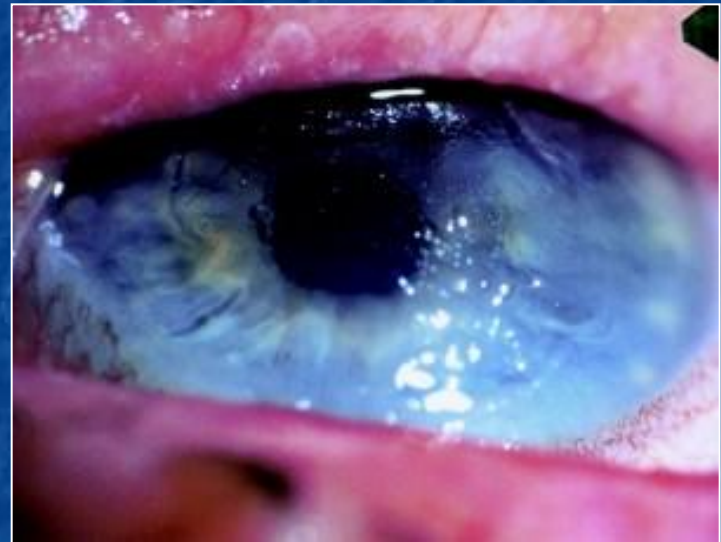**Герпетический кератит** – поражение роговицы вирусом простого герпеса, сопровождающееся резким снижением зрения. Необходимо медикаментозное лечение в условиях стационара. Может привести к формированию бельма роговицы.

**Симптомы герпетического кератита**

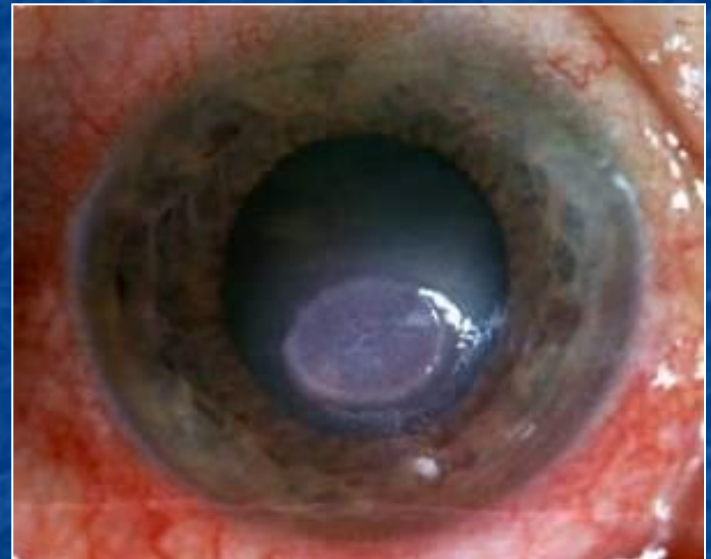- боль в глазу, слезотечение, светобоязнь
- снижение остроты зрения
- помутнение отдельных участков роговицы



- Кератит при авитаминозе – воспаление роговицы, связанное с нарушением обмена веществ. Чревато прободением роговицы и полной потерей зрения.
- Симптомы авитаминозного кератита
- Проявления заболевания специфичны для «отсутствующего» витамина

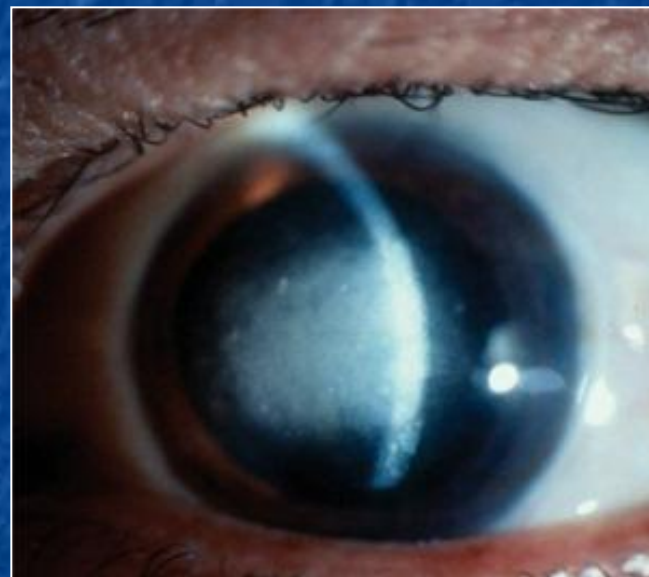


- **Нейропаралитический кератит** – вялотекущее воспаление роговицы, развивающееся при поражении тройничного нерва. В отсутствии терапии может осложняться присоединением вторичной инфекции и прободением роговицы.
- **Симптомы нейропаралитического кератита**
  - значительно снижена или отсутствует чувствительность роговицы (не ощущается воздействие инородным телом)
  - помутнение поверхностных слоев центрального отдела роговицы
  - развивается отечность и «вздутость» эпителия, который постепенно слущивается с образованием эрозий и язв
  - развиваются гнойные язвы (при присоединении вторичной бактериальной инфекции)

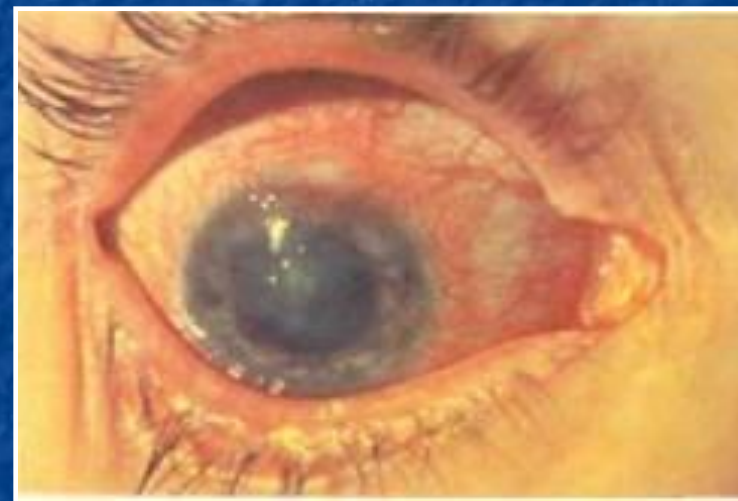


- **Сифилитический кератит** – поражение средних и глубоких слоев роговицы без вовлечения внешних слоев (паренхиматозный кератит). Развивается обычно при сифилисе (чаще врожденном). Зрение чаще всего восстанавливается, но остается рубец (бельмо).

- **Симптомы сифилитического кератита**
- боль в глазу, светобоязнь, слезотечение, снижение остроты зрения
- изменения костей черепа, носа, воспаление коленных суставов
- дряблость и складчатость кожи лица
- появляются точечные штрихообразные очаги серовато белого цвета на периферии роговицы
- в роговицу прорастают сосуды
- зрачок сужен или неправильной формы



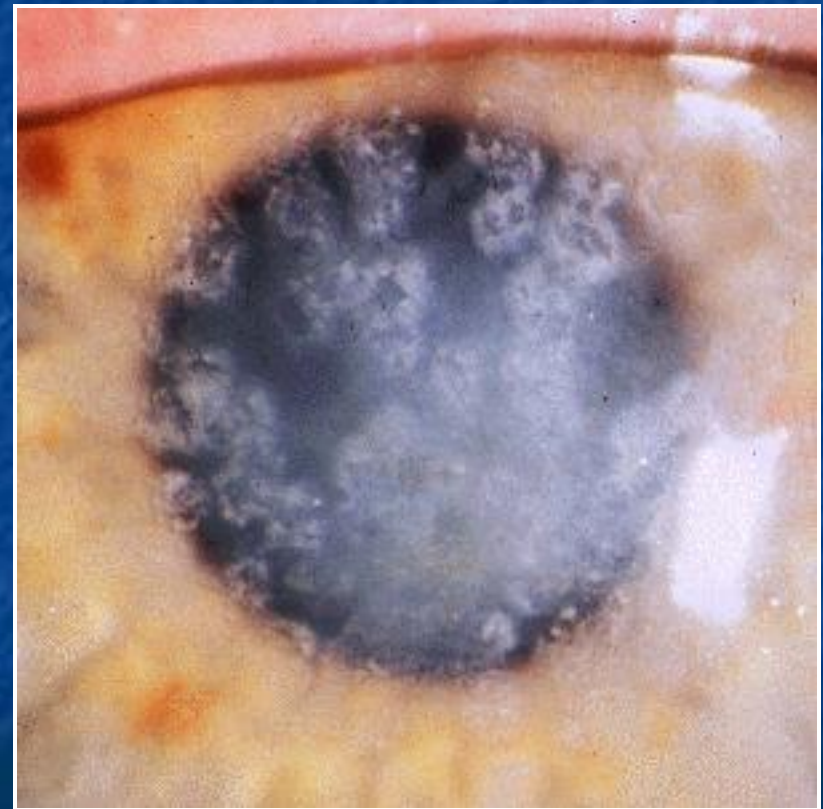- Туберкулезный кератит (туберкулез роговицы, туберкулез глаза) – воспаление роговицы, вызываемое микобактериями туберкулеза. Проявляется мутными желтыми очагами в роговице. Туберкулезный кератит характеризуется длительным течением с рецидивами.
- Симптомы туберкулезного кератита
- ощущение инородного тела, боль в глазу, корнеальный синдром (светобоязнь, слезотечение, блефароспазм – судорожное смыкание век), снижение остроты зрения
- в роговицу прорастают сосуды
- в роговице образуются мутные очаги желтого цвета



# Дистрофия роговицы

Дистрофия роговицы – группа хронических заболеваний роговицы, развивающихся в результате нарушения обмена веществ. Медикаментозное лечение обеспечивает лишь временный эффект. При выраженном снижении остроты зрения требуется пересадка роговицы.

- **Симптомы дистрофии роговицы**
- **Первичные дистрофии** (заболевание прогрессирует медленно, вовлекает оба глаза):
  - снижается острота зрения и чувствительность роговицы
  - появляются помутнения роговицы с четкими очертаниями белесоватого цвета
- Вторичные дистрофии (развивается одностороннее поражение):
  - боль в глазу, светобоязнь, слезотечение, снижение остроты зрения
  - появляются очаги помутнения в роговице

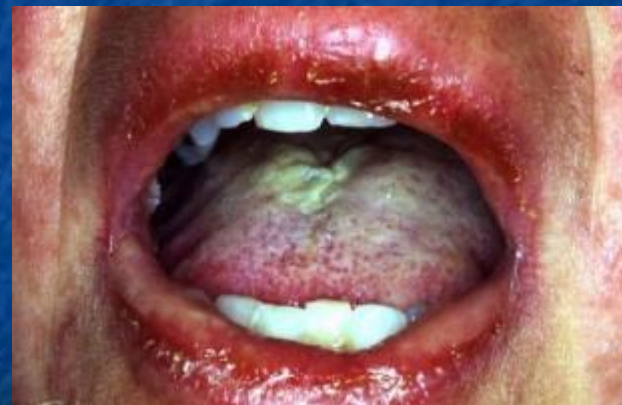
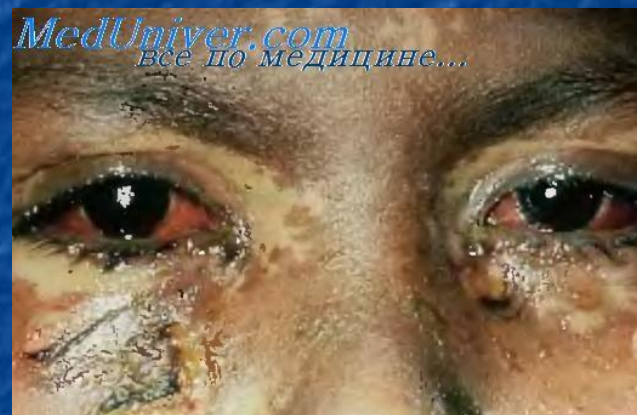


Проявления офтальмо-  
стоматологических синдромов в  
роговице

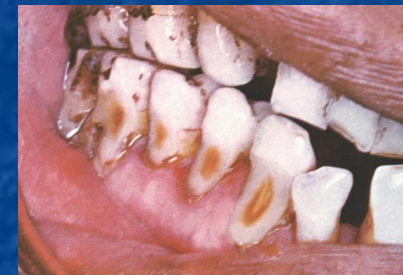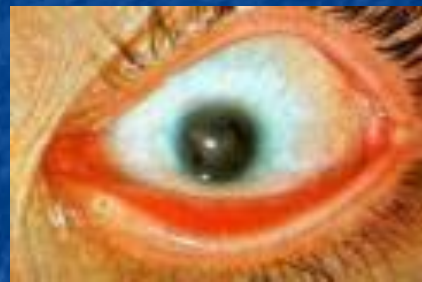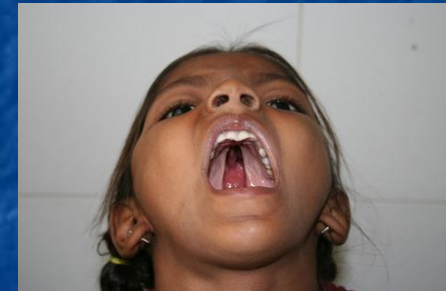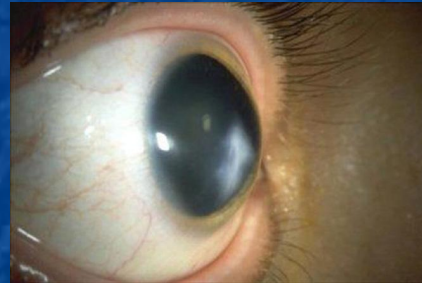# Синдром Стивенса-Джонсона

- **Синдром Стивенса — Джонсона** (злокачественная экссудативная эритема) — очень тяжёлая форма многоформной эритемы, при которой возникают пузыри на слизистой оболочке полости рта, горла, глаз, половых органов, других участках кожи и слизистых оболочек. Повреждение слизистой оболочки рта мешает есть, закрывание рта вызывает сильную боль, что ведёт к слюнотечению. Глаза становятся очень болезненными, опухают и заполняются гноем так, что иногда слипаются веки. Роговицы подвергаются фиброзу. Мочеиспускание становится затруднённым и болезненным.



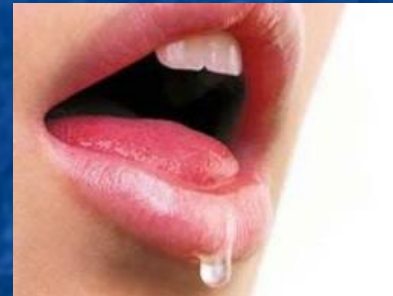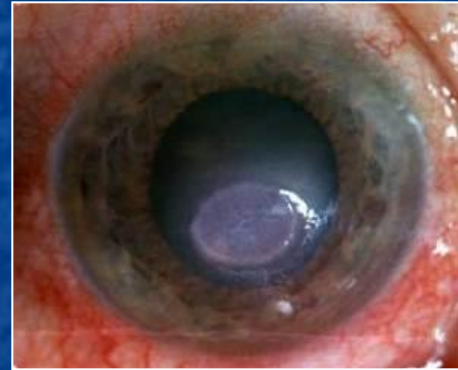# Синдром Аксенфельда-Ригера

- Синдром Аксенфельда-Ригера – наследственно обусловленное нарушение развития тканей, проходящих из мезо- и эктодермы, в частности, радужки, хориоиде и, элементов угла передней камеры, хрусталика, зубов, челюстей и др. органов



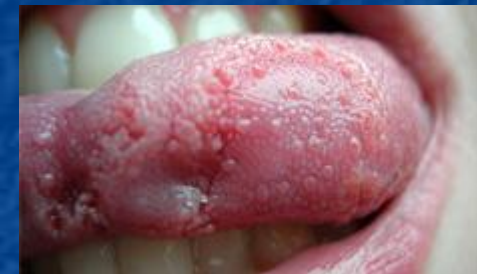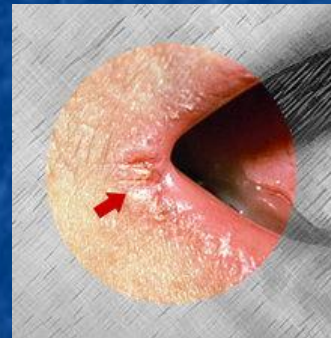
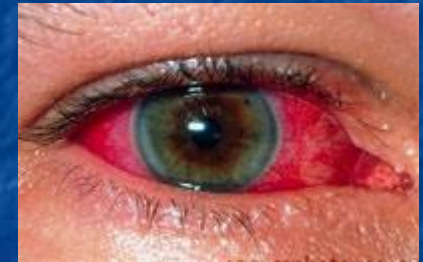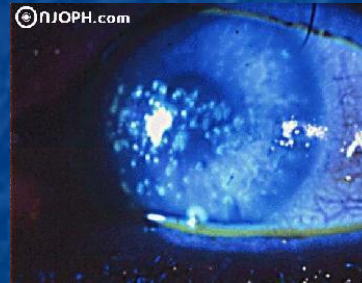
# Синдром Слюдера

- СЛЮДЕРА СИНДРОМ - невралгия крылонебного узла, проявляющаяся постоянной или приступообразной интенсивной жгучей болью в области верхней челюсти, носа, глаза, с обильным выделением носового секрета, слезотечением, гиперемией кожи и слизистых оболочек, отёком тканей лица на стороне патологического процесса.



# Синдром Съегрена

- **Синдром Съегрена** — синдром сухого кератоконъюнктивита. Это системное заболевание с секреторной недостаточностью всех желез наружной секреции, но преимущественно слезных и слюнных





Спасибо за внимание!