

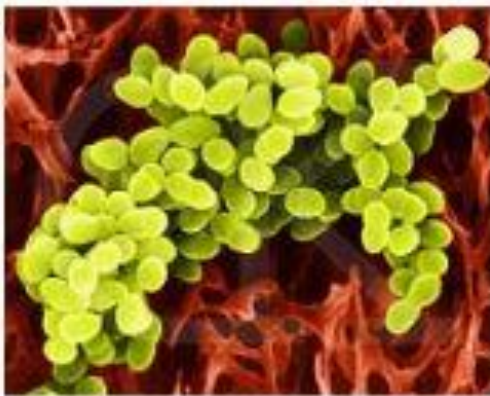
# Роль стрептококков в развитии заболеваний челюстно-лицевого аппарата

Подготовил учащийся 11 з/ф группы:  
Кухаренко Кирилл

# Общие сведения

- **Стафилококки** (от греческого *staphyle* - гроздь и *кокки*) - род шаровидных неподвижных бактерий, образующих при размножении скопления, похожие на грозди. Встречаются на коже животных и человека, в воздухе, воде, почве. Вызывают стафилококковую инфекцию у человека.

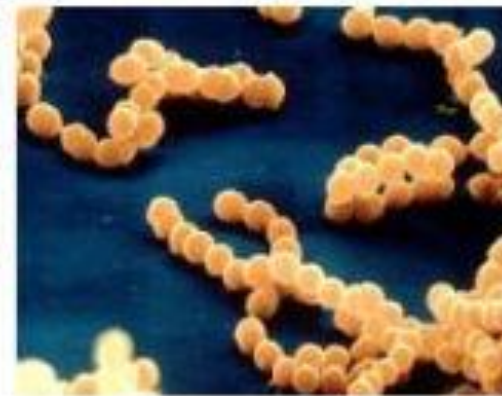В полости рта, носоглотке и на коже обитает 14 видов стафилококков. Большинство стафилококков абсолютно безвредны: из 14 видов, только 3 вызывают заболевания. Перечислим их:



золотистый стафилококк  
*S. aureus*



эпидермальный стафилококк  
*S. epidermidis*



сапрофитный стафилококк  
*S. saprophyticus*

# Пути передачи

Воздушно-капельный, через предметы ухода и медицинские инструменты, через грязные руки, через кожу и слизистые оболочки.



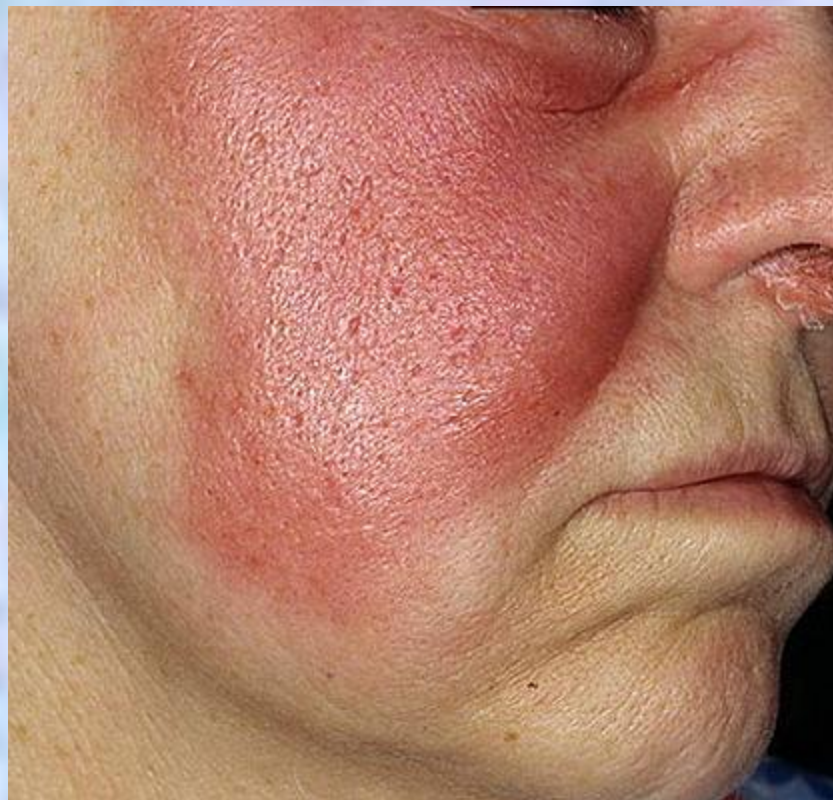# Заболелвания вызываемые стафилококками

- Рожистое воспаление
- Скарлатина
- Острый тонзиллит (ангина)
- Фарингит
- Пародонтит
- Абсцесс

# Рожистое воспаление

## **Рожистое воспаление или рожа**

– один из вариантов стрептококкового поражения кожных покровов и подлежащих тканей, сопровождающийся общими воспалительными реакциями организма. Это заболевание инфекционного происхождения, но заразность у него не высока. В основном проявления возникают в весенне-летний период.



# Симптомы рожистого воспаления

- Период инкубации при роже составляет около суток, заболевание начинается резко,
- с повышения температуры до 39-40 градусов,
- общего недомогания с головной болью и болью в мышцах,
- слабости с тошнотой, рвотой, на высоте лихорадки.
- Резко увеличены лимфоузлы, особенно те, что ближе всего расположены к зоне поражения стрептококком.
- В зоне кожных покровов, которые поражены рожистым воспалением, первоначально возникает зуд и жжение кожи.
- Кожа имеет ярко красный цвет, четкие границы с неповрежденной тканью.
- Кожа горячая на ощупь, при прощупывании она может быть крайне болезненной, на коже воспаленной области могут образовываться пузыри, наполненные прозрачным, сукровичным или гнойным содержимым. В зоне воспаления могут быть мелкие кровоизлияния в виде синяков.



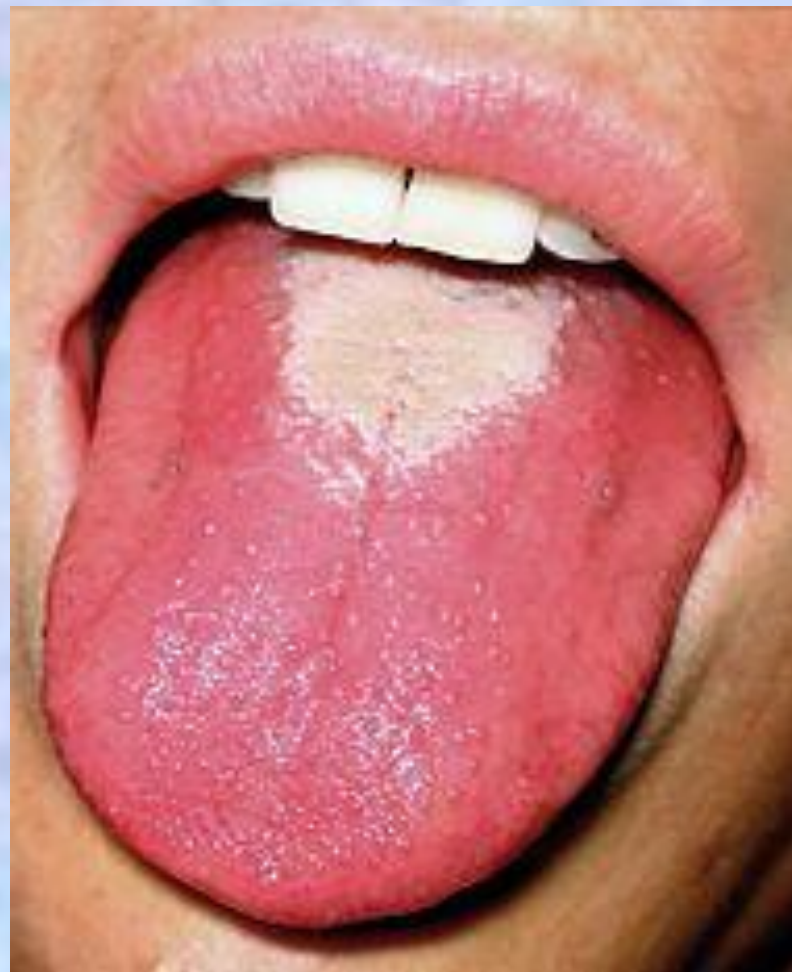# Диагностика рожистого воспаления

**Основа диагностики** – это проявление характерного набора клинических симптомов рожистого воспаления:

- повышение температуры, токсикоз при внезапном начале болезни,
- поражение с типичной локализацией на лице или нижних конечностях,
- увеличение лимфоузлов,
- типичные красные и болезненные пятна с неровными краями, похожими на пламя,
- при покое боли исчезают.
- Дополняется диагностика обнаружением антител к стрептококку, а также выявлением возбудителя.
- Отличать рожистое воспаление необходимо от многих кожных заболеваний – флегмоны и абсцессов, дерматитов, опоясывающего лишая, экземы, узловой эритемы.

# Скарлатина

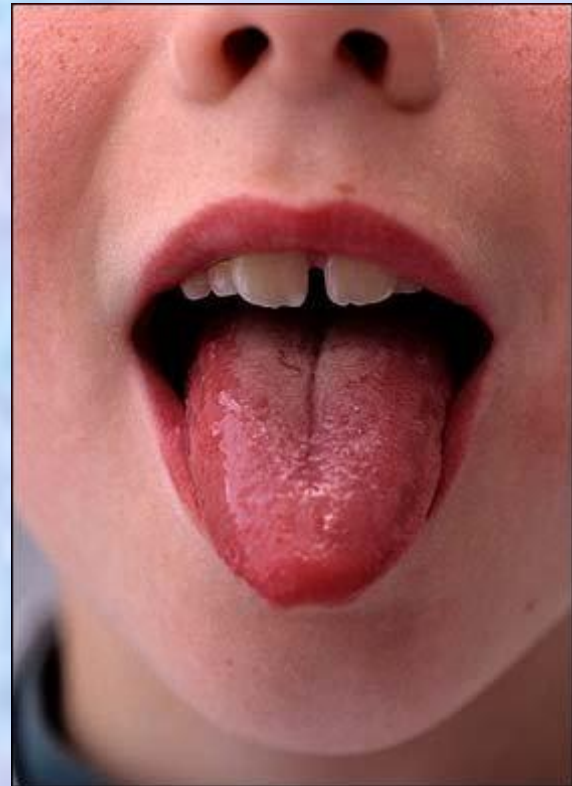- **Скарлатина** — инфекционная болезнь, вызванная обычно гемолитическим стрептококком группы А (*Streptococcus pyogenes*). Проявляется мелкоточечной сыпью, лихорадкой, общей интоксикацией, ангиной. Заражение происходит через предметы обихода (посуда, игрушки, белье). Особенно опасны больные как источники инфекции в первые дни болезни.





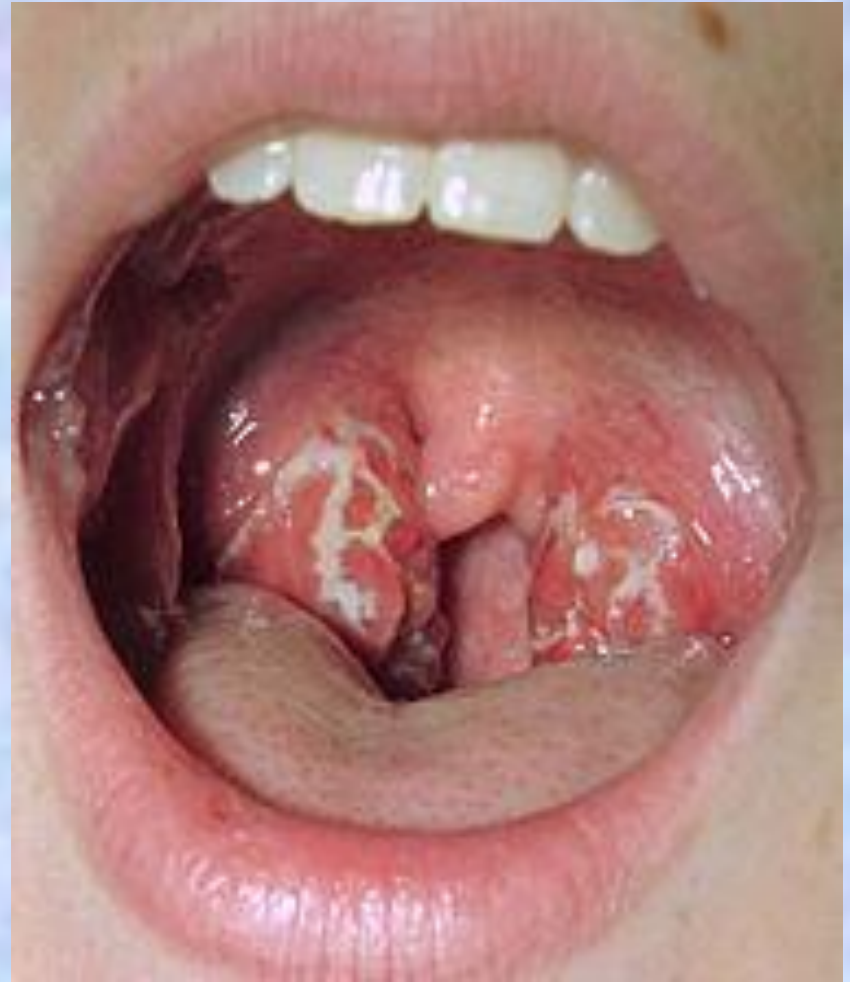# Симптомы скарлатины

- Скарлатиновая сыпь — мелкая, при умеренном нажатии стеклянным шпателем пятнышки видны четче. При более сильном нажатии сыпь уступает место золотисто-желтоватому оттенку кожи. Выступает на 1-3 день болезни и локализуется главным образом на щеках, в паху, по бокам туловища.
- Скарлатиновый язык — на 2-4 день болезни язык больного становится выражено зернистым, ярко-красного цвета.
- Ангина — постоянный симптом скарлатины. Может протекать тяжелее обычной ангины.
- Шелушение кожи — возникает после исчезновения сыпи (через 14 дней от начала заболевания): в области ладоней и стоп оно крупнопластинчатое, начинается с кончиков пальцев; на туловище, шее, ушных раковинах шелушение отрубевидное



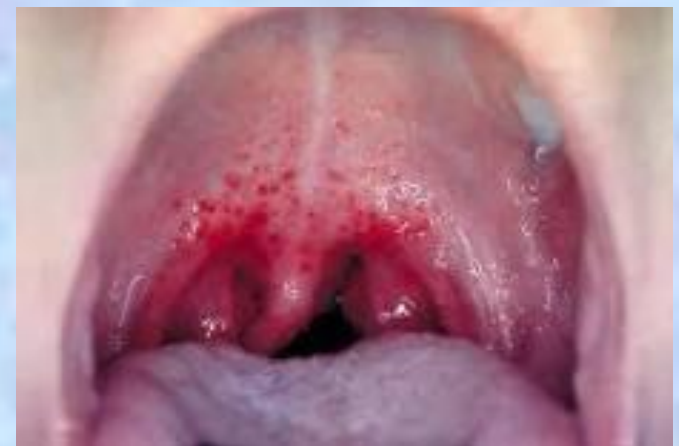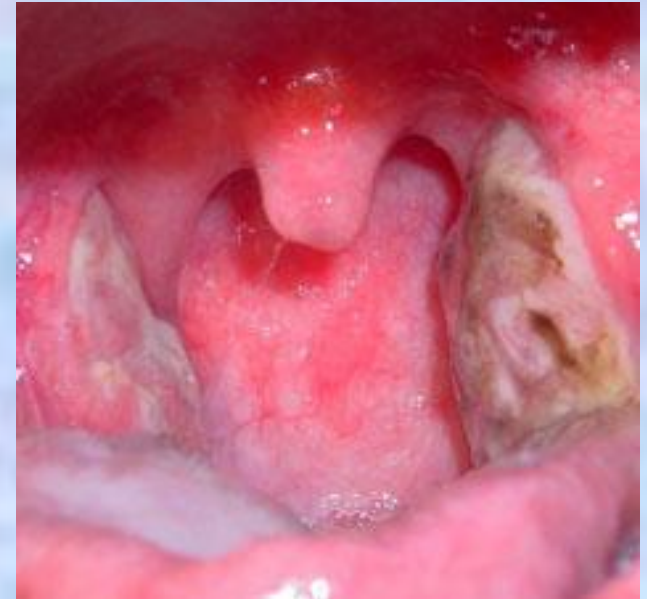# Острый тонзиллит

**Острый тонзиллит (ангина)** — инфекционное заболевание с местными проявлениями в виде острого воспаления компонентов лимфатического глоточного кольца, чаще всего нёбных миндалин, вызываемое стрептококками или стафилококками, реже другими микроорганизмами. Ангиной также называют обострение хронического тонзиллита.



# Клинические проявления острого тонзиллита

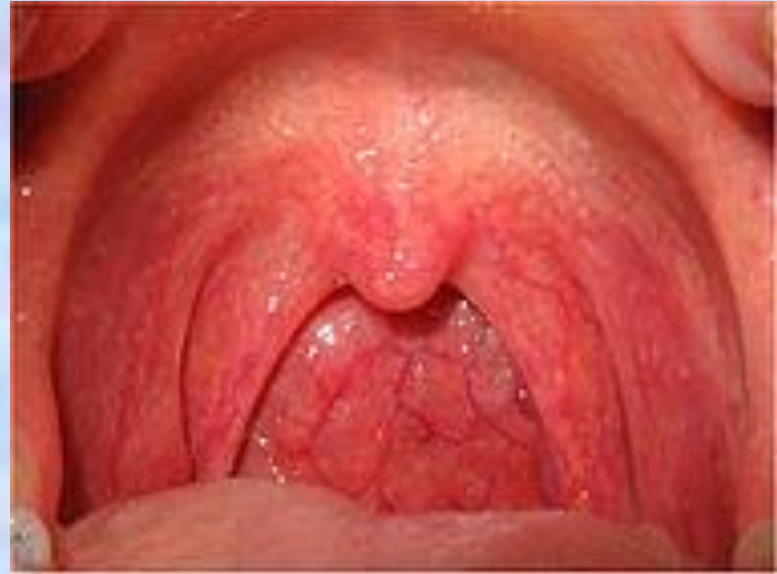- При остром первичном тонзиллите клиническая картина проявляется симптомами поражения миндалин — различной степени выраженности болью в горле при глотании, припухлостью миндалин, фибринозно-гнойным налетом в устьях лакун.
- Начинается ангина с боли в горле и резкого повышения температуры тела до 39-40 °С (иногда до 41 °С). Боль в горле, как правило, сильная и резкая, но может быть и умеренной. Увеличиваются лимфатические узлы. Они хорошо прощупываются под нижней челюстью и при этом вызывают болезненные ощущения. Ангина может протекать и при меньших температурах тела — от 37 до 38 °С, но с бóльшим поражением горла.





# Фарингит

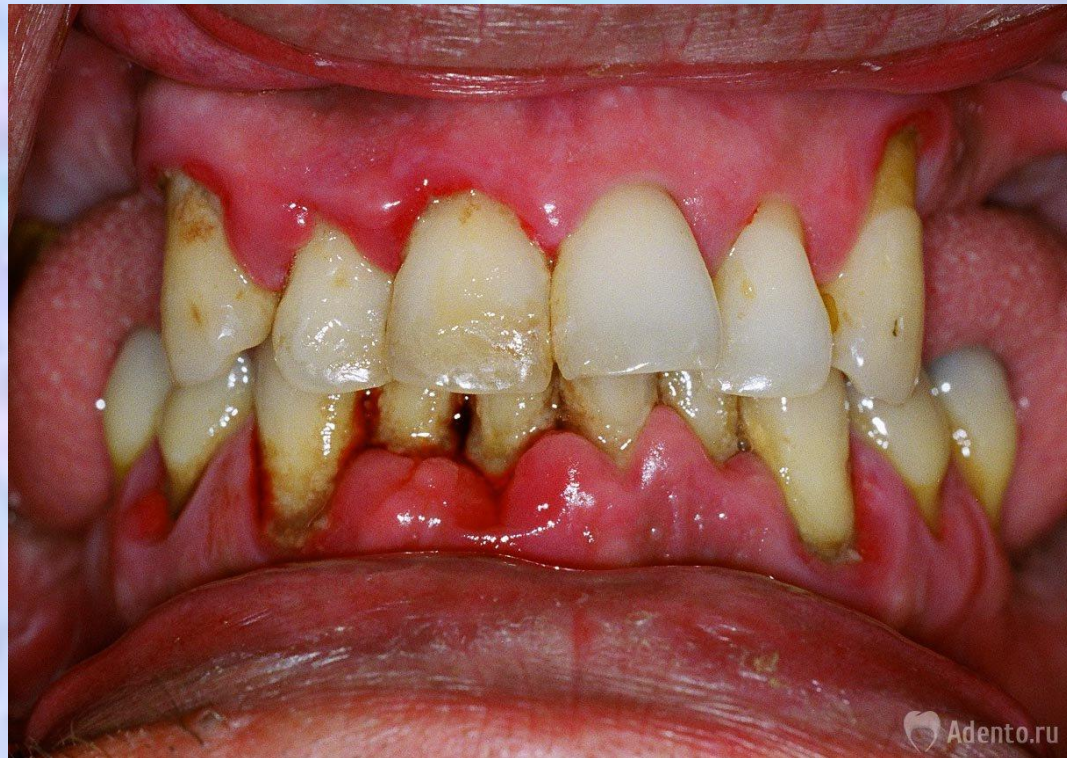**Фарингит** —  
воспаление слизистой  
оболочки и лимфоидной  
ткани глотки.



**Острый фарингит** — обычно самостоятельное заболевание, развивающееся после вдыхания раздражающих газов и пыли (чаще всего), употребления горячей или слишком холодной пищи, перегревания и переохлаждения. Как правило пациент (ребёнок или взрослый) предъявляет жалобы на першение и боль в горле, сухой и порой мучительный кашель. Возможно повышение температуры до субфебрильных значений ( $37,5...38^{\circ}$ ), реже выше.

# Пародонтит

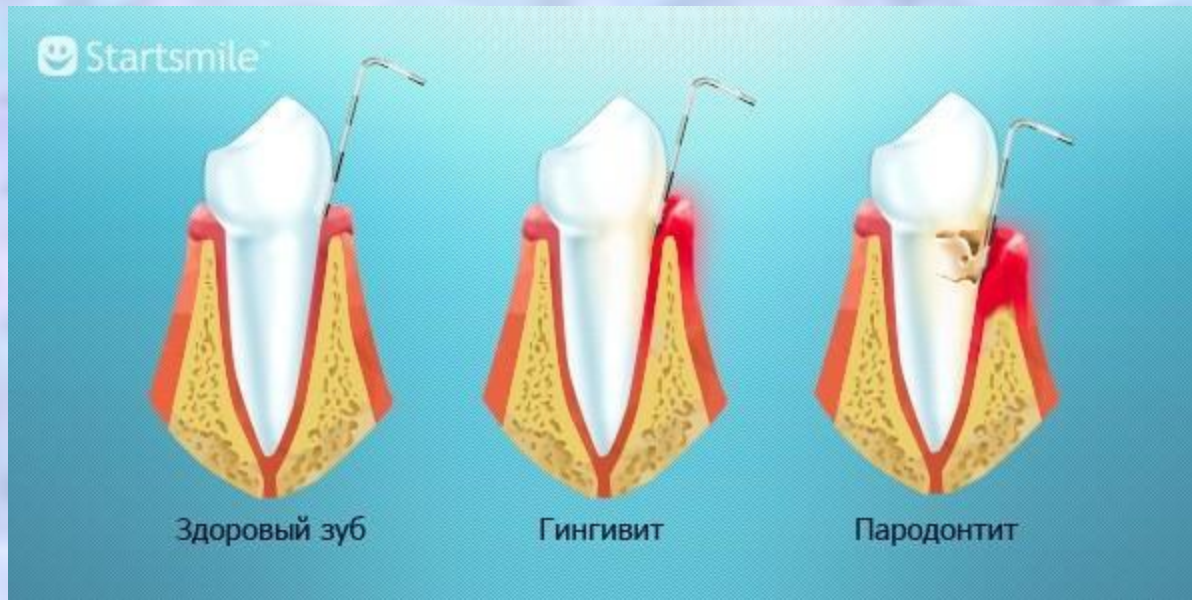
**Пародонтит**, иначе воспалительное заболевание тканей пародонта, характеризующееся прогрессирующим разрушением нормальной структуры альвеолярного отростка челюсти. Пародонтит распространён достаточно широко, как и другие заболевания пародонта.





# Клинические проявления пародонтита

- Заболевание проявляется прогрессирующей деструкцией альвеолярных отростков (а именно, зубных ячеек этих отростков). На течение пародонтита неблагоприятно влияют отложения зубного камня, неопрятное содержание полости рта. Симптоматика начальных стадий скудна — кровоточивость дёсен, слабость зубной связки, иногда — вязкая слюна, налёт на зубах. При активном течении вследствие быстрой деструкции альвеолярных отростков выпадают зубы.
- Более разнообразны клинические проявления при обострении пародонтита: воспаление десны, гнойные выделения из зубо-десневых карманов, неприятный запах изо рта, патологическая подвижность зубов, их смещения. Нередки абсцессы и свищи на десне, увеличение и болезненность подчелюстных лимфатических узлов. Хроническое течение с частыми обострениями пародонтита могут сопровождаться микробной аллергией.



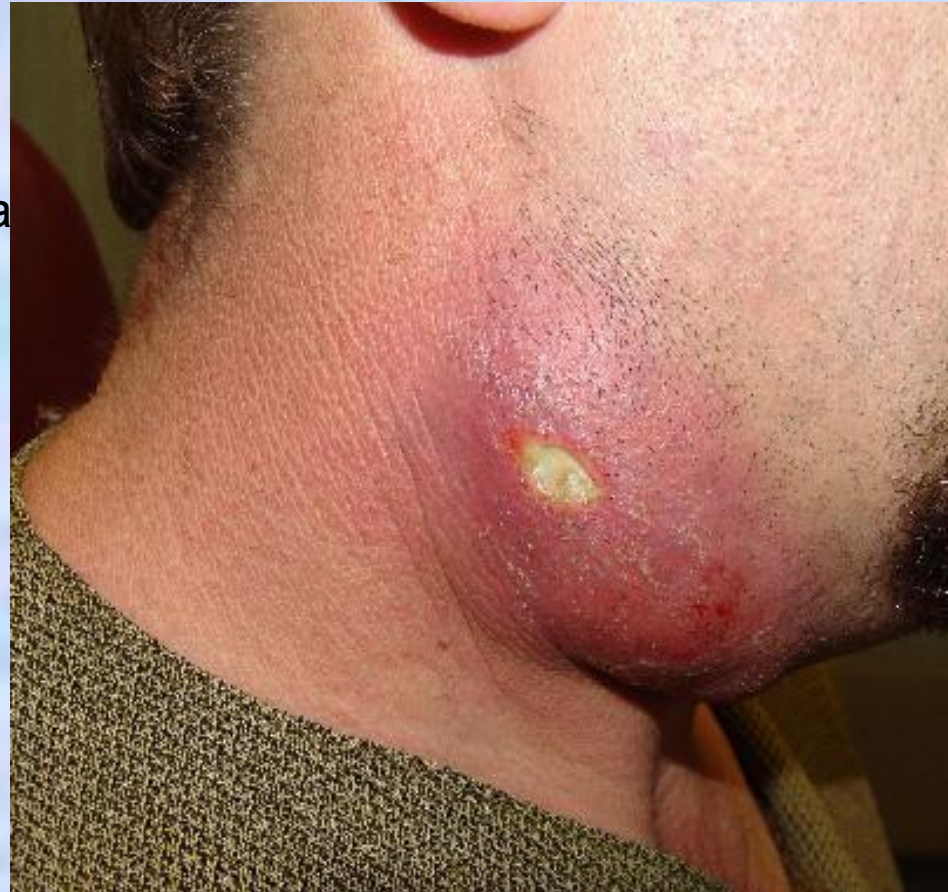

# Абсцесс

**Абсцесс** (лат. abscessus - нарыв) - гнойное воспаление тканей с их расплавлением и образованием гнойной полости, может развиваться в подкожной клетчатке, мышцах, костях, а также в органах или между ними.

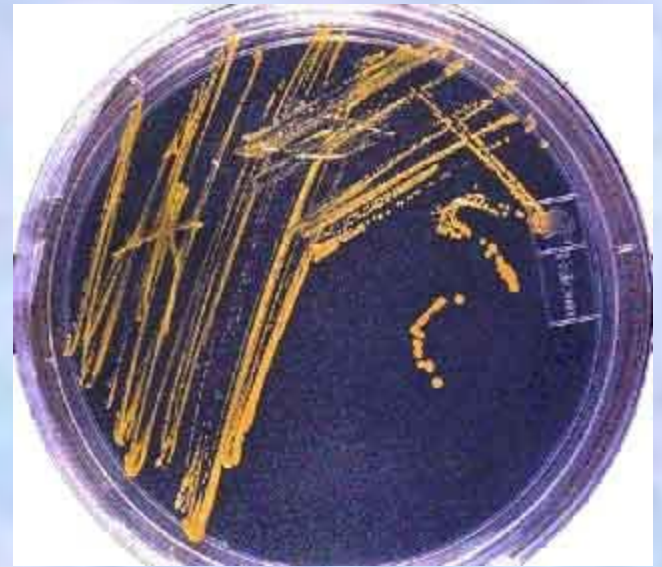Абсцесс может возникать как самостоятельно, так и как осложнение другого заболевания

**Абсцесс в области лица** возникает вследствие повреждения или воспаления кожи лица, слизистой оболочки полости рта, губ, носа, век. Реже абсцессы у детей возникают за счет распространения инфекции из одонтогенного очага.



# Диагностика и лечение стафилококков

**Диагностика** стафилококковых инфекций основывается на выделении возбудителя из гноя или биологических жидкостей.



**Лечение.** После анализа на чувствительность к антибиотикам врач назначает комплексное лечение. В основе лечения - антибиотики и сульфаниламидные препараты. Неправильное или незаконченное лечение приводит к формированию устойчивых к антибиотикам штаммов микроба. Известен даже штамм золотистого стафилококка, устойчивый ко всем антибиотикам.

Стафилококки чувствительны к анилиновым красителям (бриллиантовый зелёный), которые эффективны при лечении поверхностных гнойных поражений кожи.



**СПАСИБО ЗА ВНИМАНИЕ**

