

Оренбургский областной медицинский
колледж



Рожистое воспаление

г. Оренбург

18.01.2011.



Внешние признаки



Инкубационный период от **3** до **5** дней. Начало болезни острое, внезапное. В первые сутки более выражены симптомы общей интоксикации (сильная головная боль, озноб, общая слабость, возможна тошнота, рвота, повышение температуры до **39-40 °C**).

Эритематозная форма. Через 6-12 часов от начала заболевания появляется чувство жжения, боль распирающего характера, на коже — покраснение (эритема) и отек в месте воспаления. Пораженный рожей участок четко отделяется от здорового возвышенным резко болезненным валиком. Кожа в области очага горячая на ощупь, напряжена. Если есть мелкоточечные кровоизлияния, то говорят об эритематозно — геморрагической форме рожи. При буллезной роже на фоне эритемы в различные сроки после ее появления образуются буллезные элементы — пузыри, содержащие светлую и прозрачную жидкость. Позднее они спадают, образуя плотные бурые корки, отторгающиеся через 2-3 недели. На месте пузырей могут образоваться эрозии и трофические язвы. Все формы рожи сопровождаются поражением лимфатической системы — лимфаденитом, лимфангитом.

Первичная рожа чаще локализуется на лице, рецидивирующая — на нижних конечностях. Различают ранние рецидивы (до 6 месяцев) и поздние (свыше 6 месяцев). Развитию их способствуют сопутствующие заболевания. Наибольшее значение имеют хронические воспалительные очаги, заболевания лимфатических и кровеносных сосудов нижних конечностей (флебит, тромбофлебит, варикозное расширение вен); заболевания с выраженным аллергическим компонентом (бронхиальная астма, аллергический ринит), заболевания кожи (микозы, периферические язвы). Рецидивы возникают и в результате действия неблагоприятных профессиональных факторов.



Возбудители

Рожа — широко распространенная стрептококковая инфекция мягких тканей. Рожистое воспаление вызывает бета-гемолитический стрептококк группы А.



Современная клиническая классификация рожи предусматривает выделение следующих форм болезни.

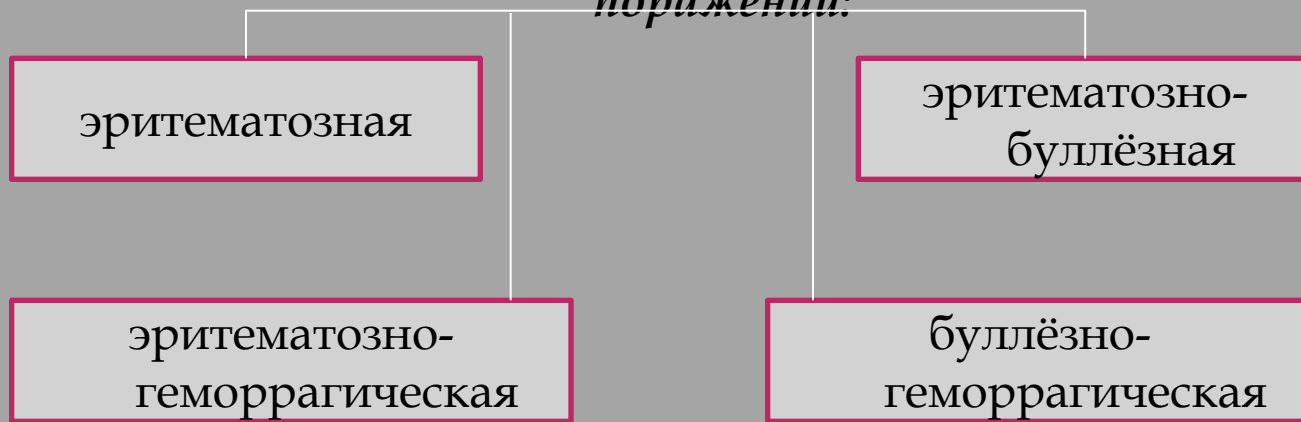
1. По характеру местных поражений:

2. эритематозная;
3. эритематозно-буллёзная;
4. эритематозно-геморрагическая;
5. буллёзно-геморрагическая.

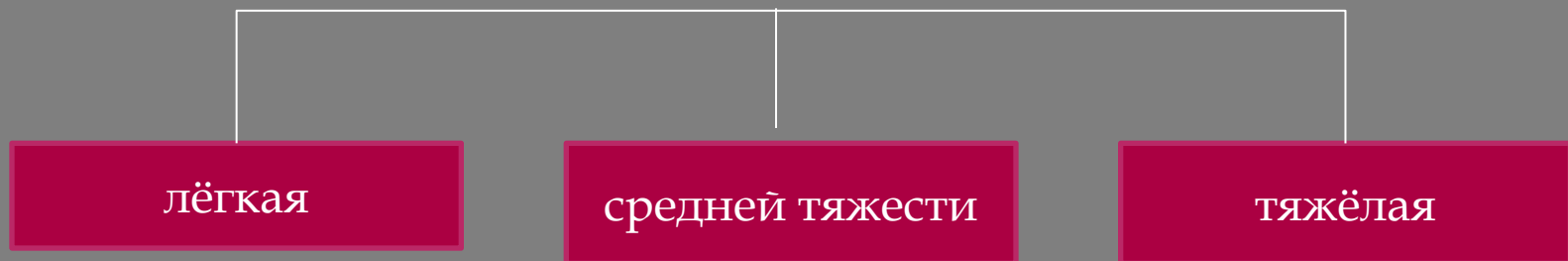
2. По степени интоксикации (тяжести течения):

- A. лёгкая;
- B. средней тяжести;
- C. тяжёлая.

1. По характеру местных поражений:



2. По степени интоксикации (тяжести течения)





Течение болезни

Инкубационный период может быть установлен лишь при посттравматической роже, в этих случаях он продолжается от нескольких часов до 3-5 дней. Более чем в 90 % случаев рожа начинается остро, больные указывают не только день, но и час её возникновения.

Общетоксический синдром предшествует локальным изменениям. Быстрый подъем температуры сопровождается ознобом, нередко сотрясающим. Выявляются выраженные признаки интоксикации — головные боли, головокружение, слабость, тошнота, возможно рвота. В тяжелых случаях могут быть судороги и бред. Через 10—20 часов от начала болезни появляются местные симптомы.

продолжение

Сначала больные испытывают на ограниченных участках зуд, чувство потения, стягивание кожи. Затем в этих местах появляются припухлость, боль, соответствующие развитию регионарного лимфаденита, иногда с лимфостогоу (на внутренней стороне бедра). Боли больше всего выражены при роже волосистой части головы. Довольно часто возникают боли в области регионарных лимфатических узлов, усиливающиеся при движении. Затем появляется покраснение кожи (эритема) с отёком.

На поражённом участке формируется пятно яркой гиперемии с чёткими неровными границами в виде «языков пламени» или «географической карты», отёком, уплотнением кожи. Очаг горячий и слегка болезненный на ощупь. При расстройствах лимфообращения гиперемия имеет цианотичный оттенок, при трофических нарушениях дермы с лимфовенозной недостаточностью — буроватый. После надавливания пальцами на область эритемы краснота под ними исчезает на 1-2 с. Из-за растяжения эпидермиса эритема лоснится, по её краям кожа несколько приподнята в виде периферического инфильтрационного валика. Одновременно в большинстве случаев, особенно при первичной или повторной роже, наблюдают явления регионарного лимфаденита: уплотнение лимфатических узлов, их болезненность при пальпации, ограничение подвижности. У многих больных проявляется сопутствующий лимфангит в виде узкой бледно-розовой полоски на коже, соединяющей эритему с регионарной группой лимфатических узлов.

Из наиболее частых осложнений рожи можно отметить

1. язвы,
2. некрозы,
3. абсцессы,
4. флегмоны,
5. а также нарушения лимфообращения, приводящие к лимфостазу,
6. в редких случаях — пневмония и сепсис.
7. Вследствие лимфовенозной недостаточности, прогрессирующей при каждом новом рецидиве заболевания (особенно у больных часто рецидивирующей рожей), в 10-15 % случаев формируются последствия рожи в виде лимфостаза (лимфедемы) и слоновости (фибредемы). При длительном течении слоновости развиваются гиперкератоз, пигментация кожи, папилломы, язвы, экзема, лимфорея.



лечение

Медикаментозное лечение

1. Гемолитические стрептококки в настоящее время сохраняют высокую чувствительность к пенициллиновым антибиотикам, сульфаниламидам и нитрофуранам.
2. Наиболее эффективны антибиотики (внутрь, инъекции) – эритромицин, олеандомицин, пенициллины (Например: «Ампициллина тригидрат»), clindamycin в обычных дозировках в течение 5-7 дней.
3. Очень эффективно назначение сочетания препаратов разных групп, например, фуразолидона и феноксиметилпенициллина перорально.
4. После начала лечения быстро наступает улучшение, падает температура тела. Пограничный валик в зоне поражения бледнеет и исчезает через 1-3 дня.
5. Бисептол (сульфатон) назначают на 7-10 дней.
6. Местно, при поверхностных стрептококковых процессах, раневой или ожоговой инфекции назначают энтеросептол в виде присыпок, мази из измельченных таблеток, мазь эритромициновая.
7. Одновременно назначают антигистаминные препараты, нестероидные противовоспалительные препараты, однако они могут несколько снижать эффективность лечения.
8. Химиотерапию тяжелых форм заболевания дополняют витаминами и биостимуляторами (метилурацил, пентоксил, левамизол), плацентарный гамма-глобулин, переливание крови и плазмы.



Физиотерапия

При эритематозной роже назначают физиотерапевтические процедуры, в частности, ультрафиолетовое облучение (УФО), действующее на бактерии бактериостатически

Хирургическое лечение

При лечении больных с буллезными формами рожи антисептические средства используют и местно, например раствор фурацилина 1:5000. Иммунотерапия при роже не разработана. При рецидивирующей роже в целях повышения неспецифической резистентности рекомендуется ретаболил в/м 2 раза по 50 мг через 2-3 недели, продигиозан. Из пероральных препаратов – метилурацил 2–3 г/сутки, пентоксил 0,8–0,9 г/сутки, витамины, общеукрепляющие средства.

В терапии рецидивирующей рожи рекомендуется физиолечение (местно УВЧ, кварц, лазер). При остром процессе хороший эффект получен при сочетании антибактериальной терапии с криотерапией (кратковременное замораживание поверхностных слоев кожи струей хлорэтила до побеления).

Повязки же с бальзамом А. В. Вишневского, ихтиоловой мазью, столь популярные в народе, в данном случае при роже противопоказаны, так как усиливают экссудацию и замедляют процессы заживления.

Типичные опасные «методы лечения»

«...вот совсем простое, к тому же и безвредное средство: взять три колоса ржи и ими обвести больное место, после чего колосья бросить в огонь. В этот день рожа уже не должна идти дальше. На второй день сделать то же самое с другими тремя колосьями — и пораженные места поблекнут. На 3-й день снова, и болезнь должна прекратиться. ...как утверждала целительница О. Н. Морозова, это средство неоднократно проверено...».

— указанный рецепт, учитывая быстроту развития рожи — почти 100 % гарантия летального исхода.

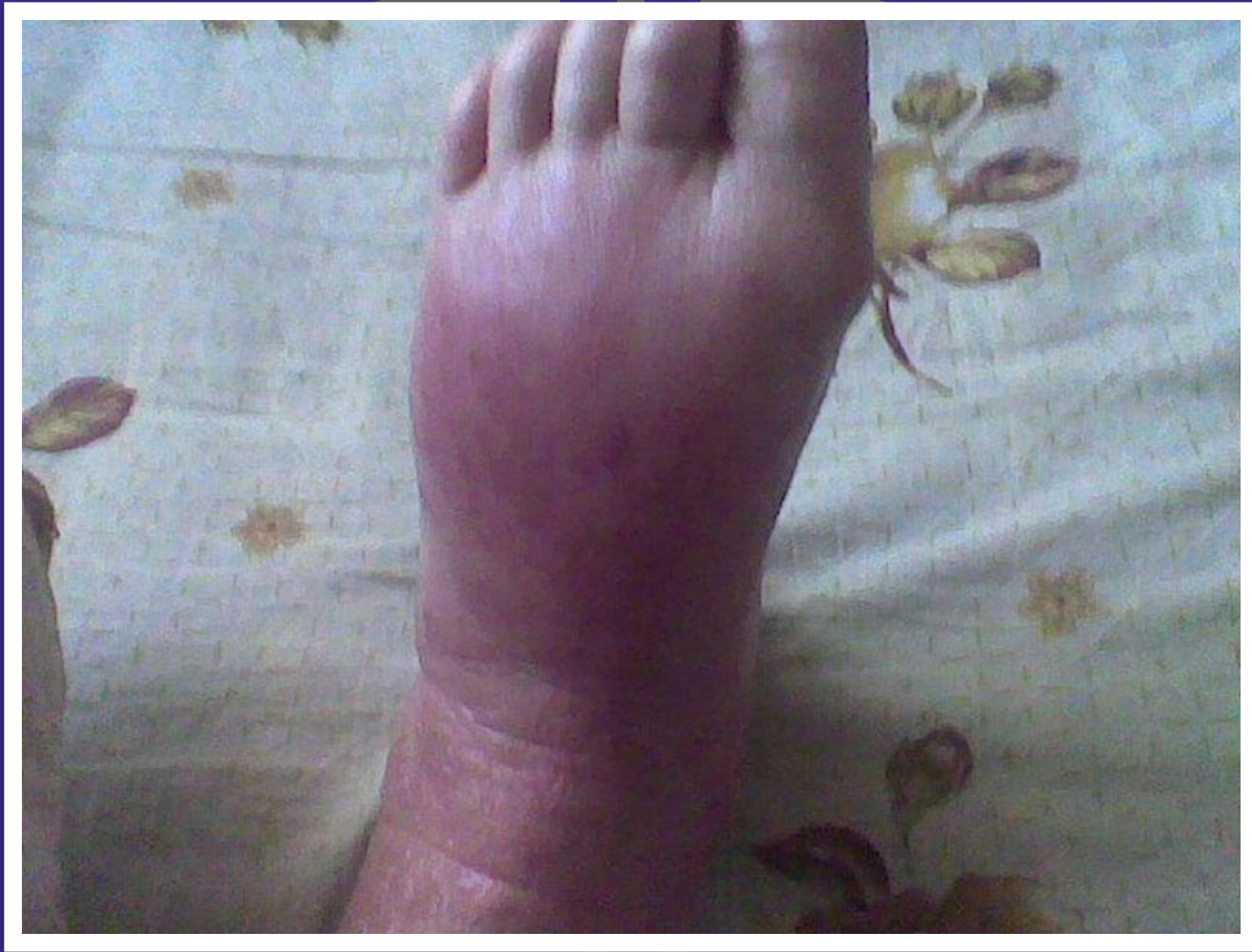«Можно использовать уже полюбившийся россиянам фитопрепарат — эфирное масло чайного дерева — наружно для обработки эритем и буллезных элементов».

— эфирное масло чайного дерева имеет определённые антибактериальные свойства, но при развившемся рожистом воспалении остановить его самостоятельно, с помощью такого гидрофобного препарата, как эфирное масло, практически невозможно.

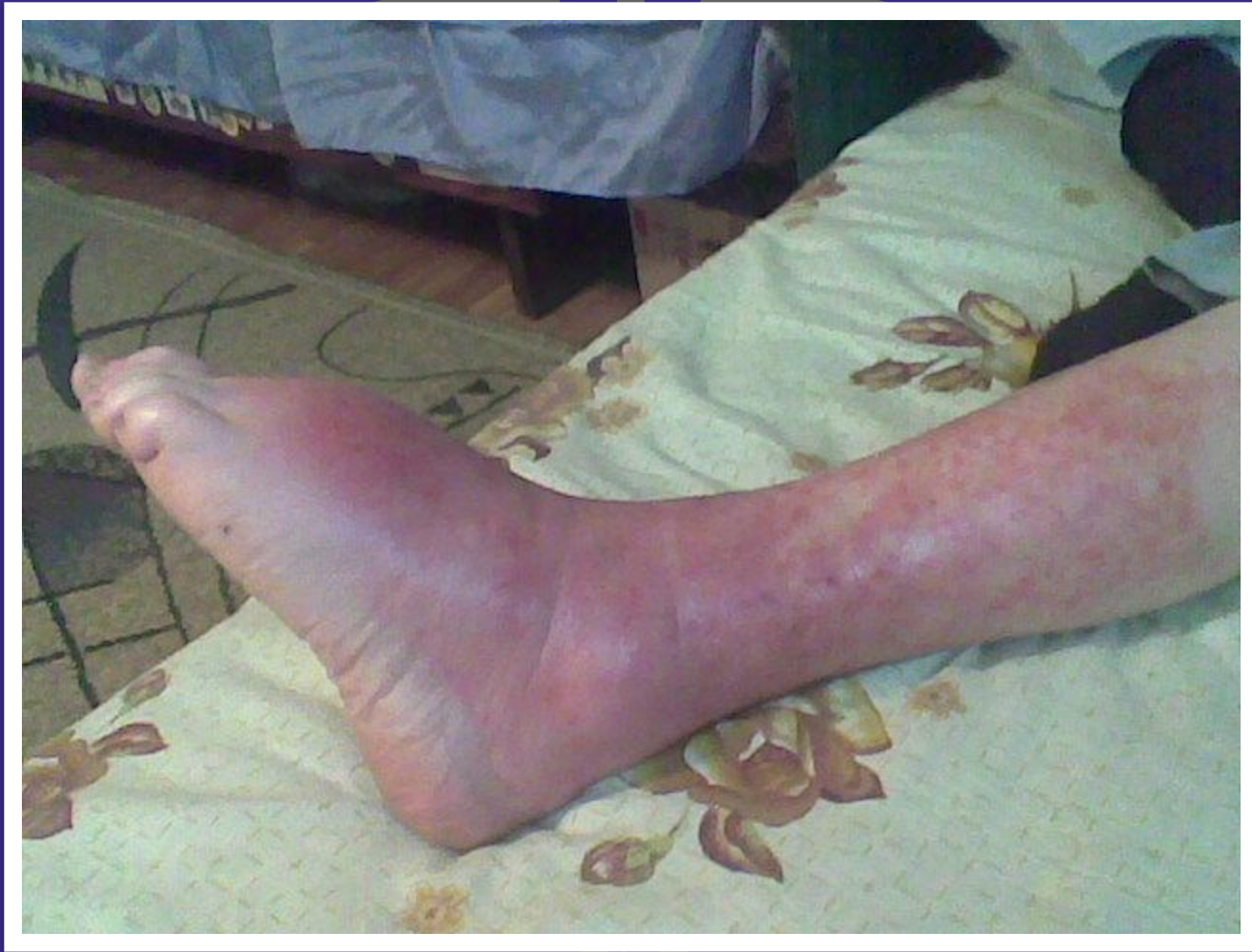Прогноз



Прогноз заболевания условно благоприятный, при адекватном своевременном лечении высока вероятность полного излечения и восстановления трудоспособности. В ряде случаев возможно формирование рецидивирующих форм заболевания, которые значительно хуже поддаются лечению



18.01.2011.

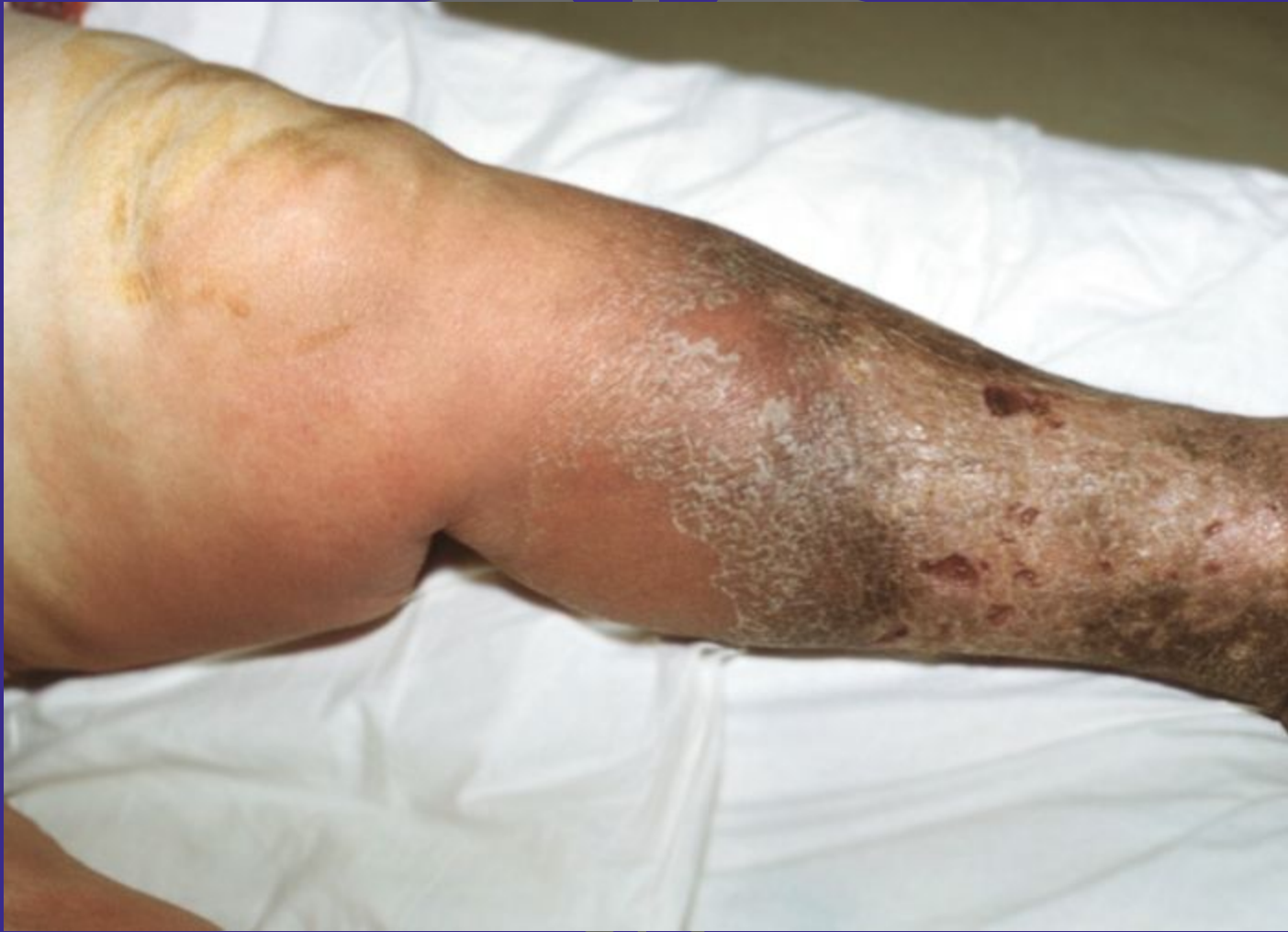

18.01.2011.

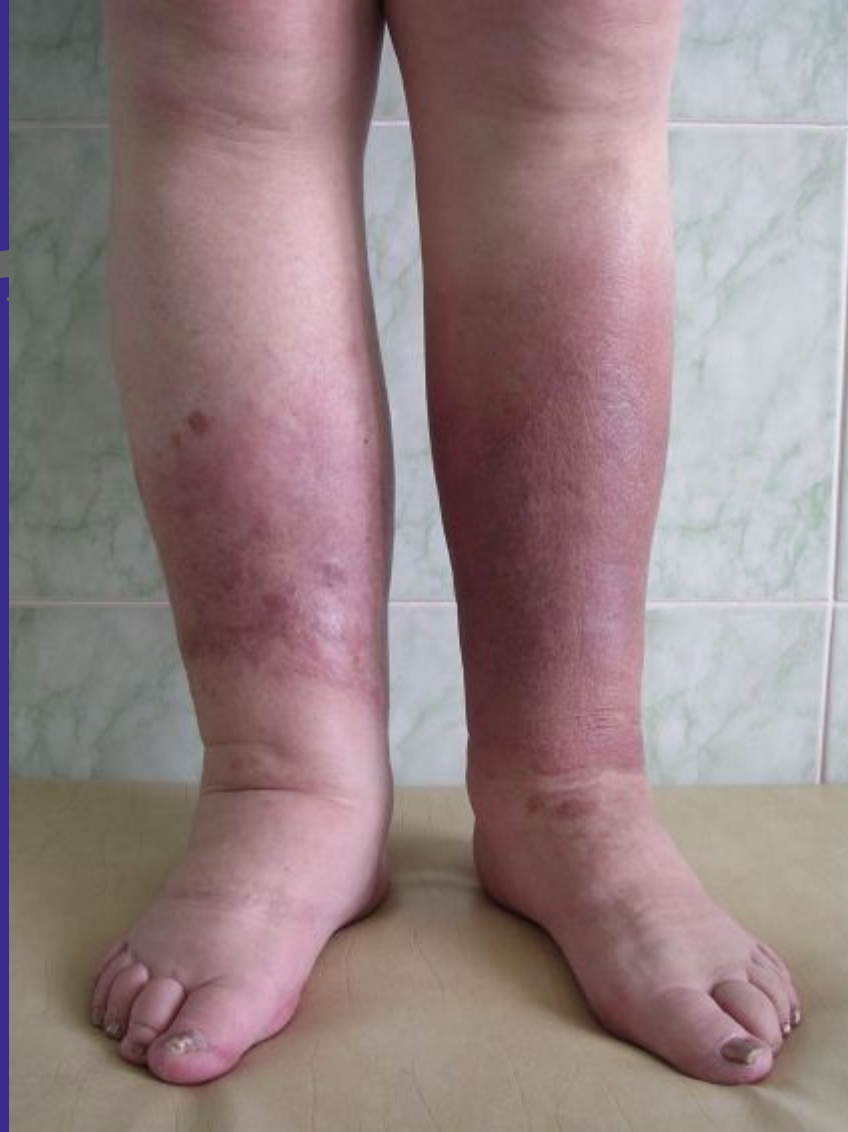

1.Тромбофлебит + рожистое воспаление

Reklama.com.ua



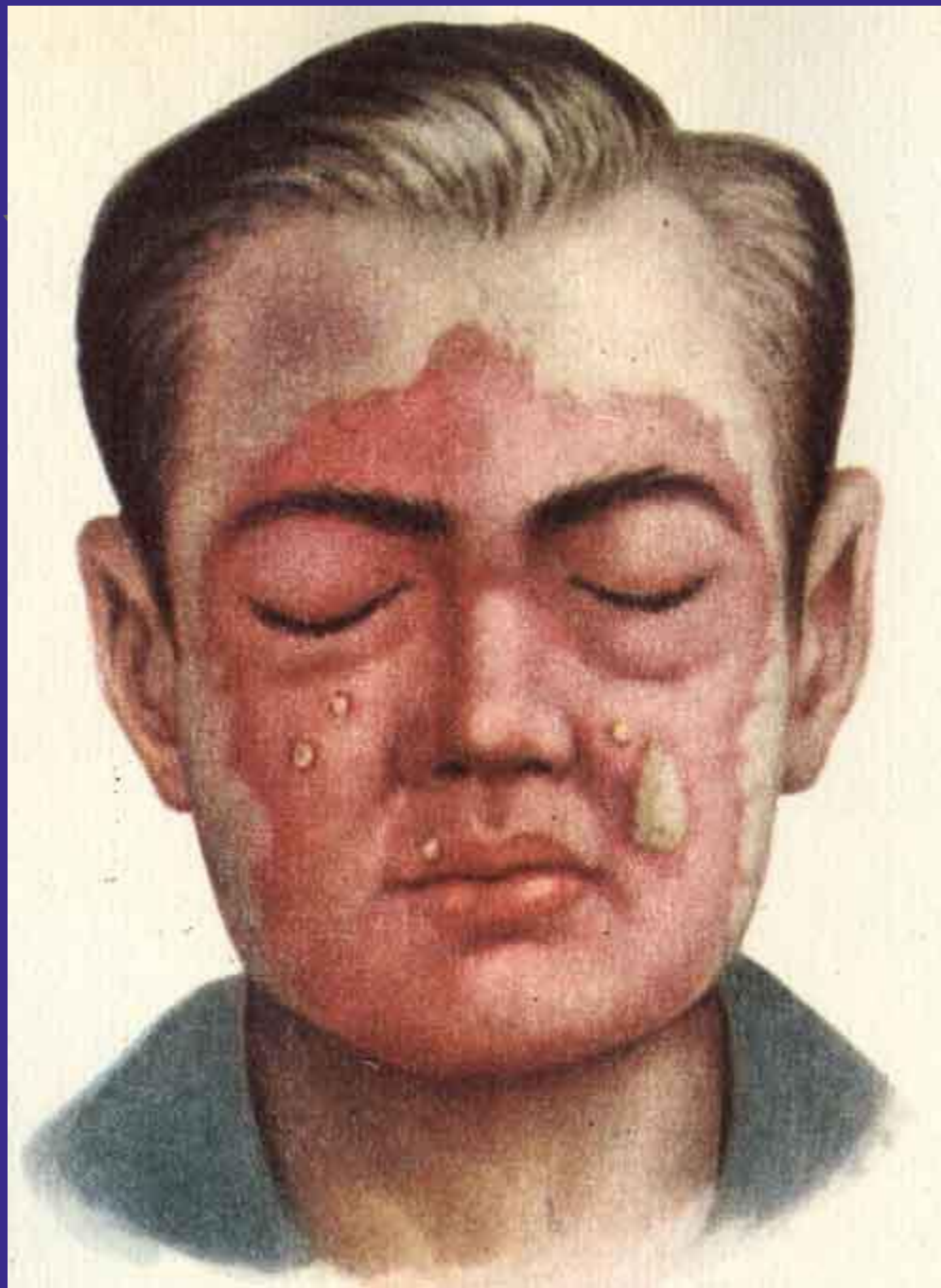18.01.2011.



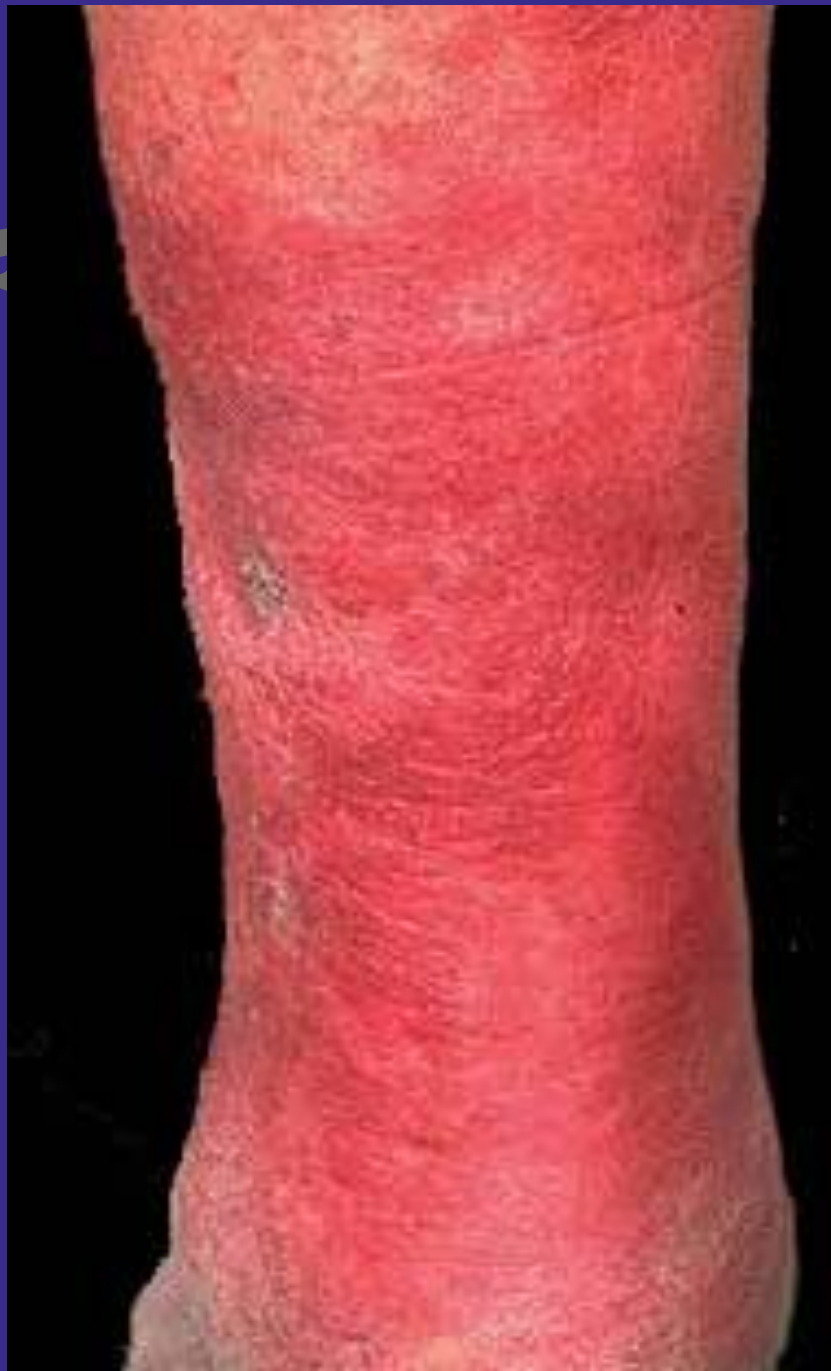ЛИМФОСТАЗ И РОЖИСТОЕ
ВОСПАЛЕНИЕ.

18.01.2011.

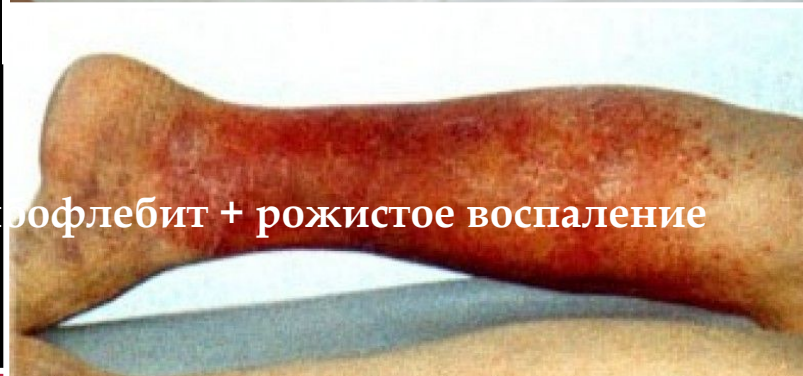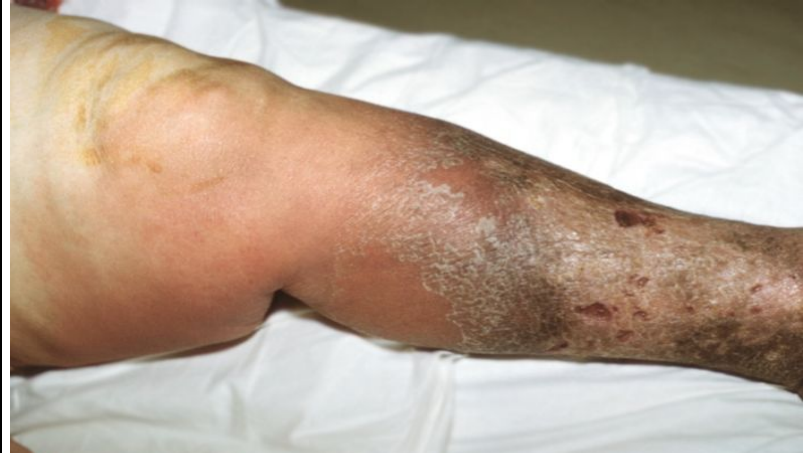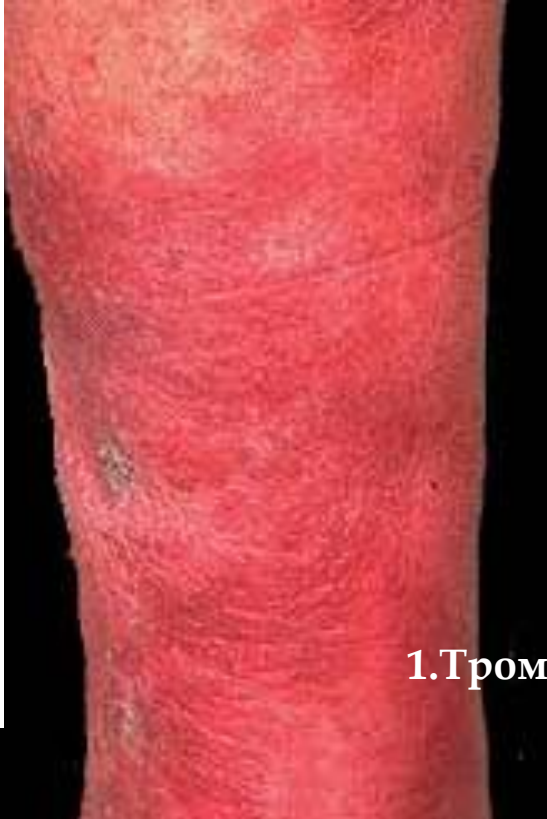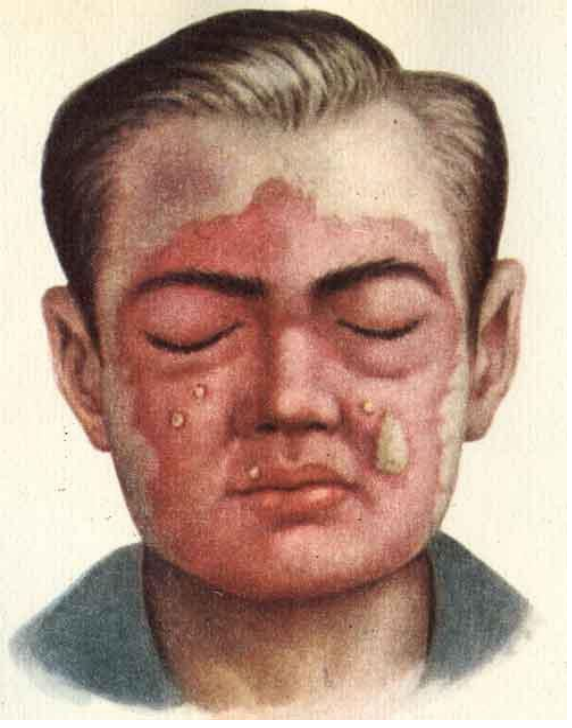21



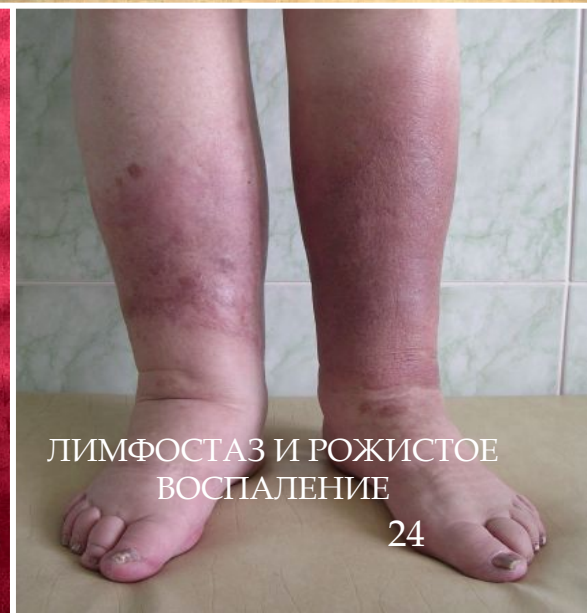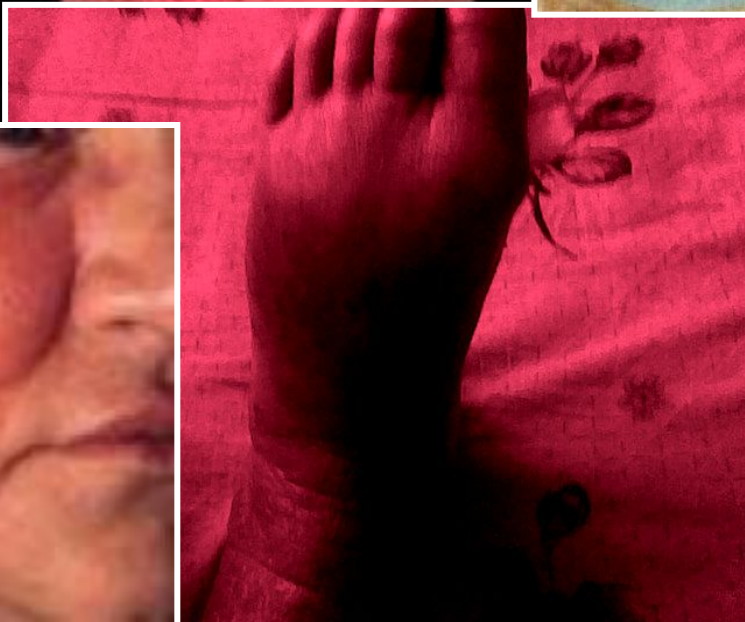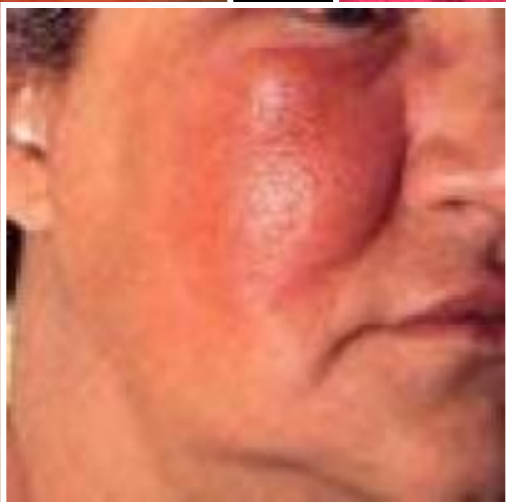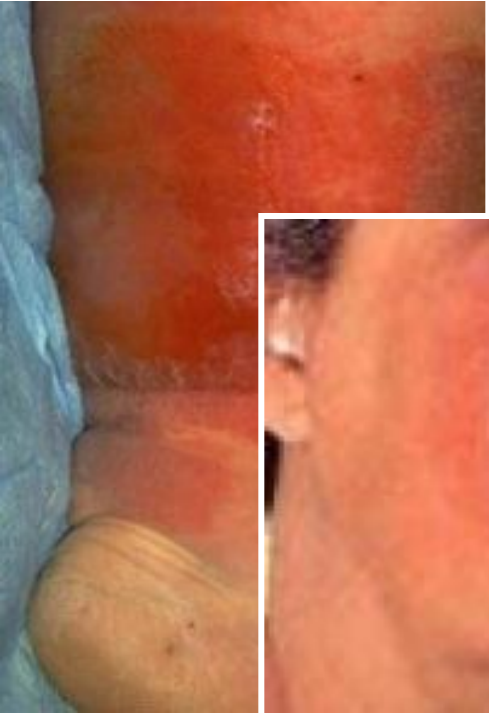18.01.2011.



18.01.2011.



1.Тромбофлебит + рожистое воспаление



ЛИМФОСТАЗ И РОЖИСТОЕ ВОСПАЛЕНИЕ