

*С.Д. Асфендияров атындағы Қазақ Ұлттық
Медицина Университеті.*

Кафедра: Микробиология, вирусология және иммунология.

*Тақырып: Құрсақ ішілік инфекциялар. Инфекциялық
процестің жастық ерекшеліктері. Ерте жастағы
балалардың инфекцияларының патогендік ерекшеліктері.*

Орындаған: Қуаныш Ф.Қ

Факультет: ЖМ Курс: 2 Топ:007-01

Тексерген:

Алматы 2014 ж

ЖОСПАР

I Кіріспе

Құрсақ ішілік инфекциялар.

II Негізгі бөлім:

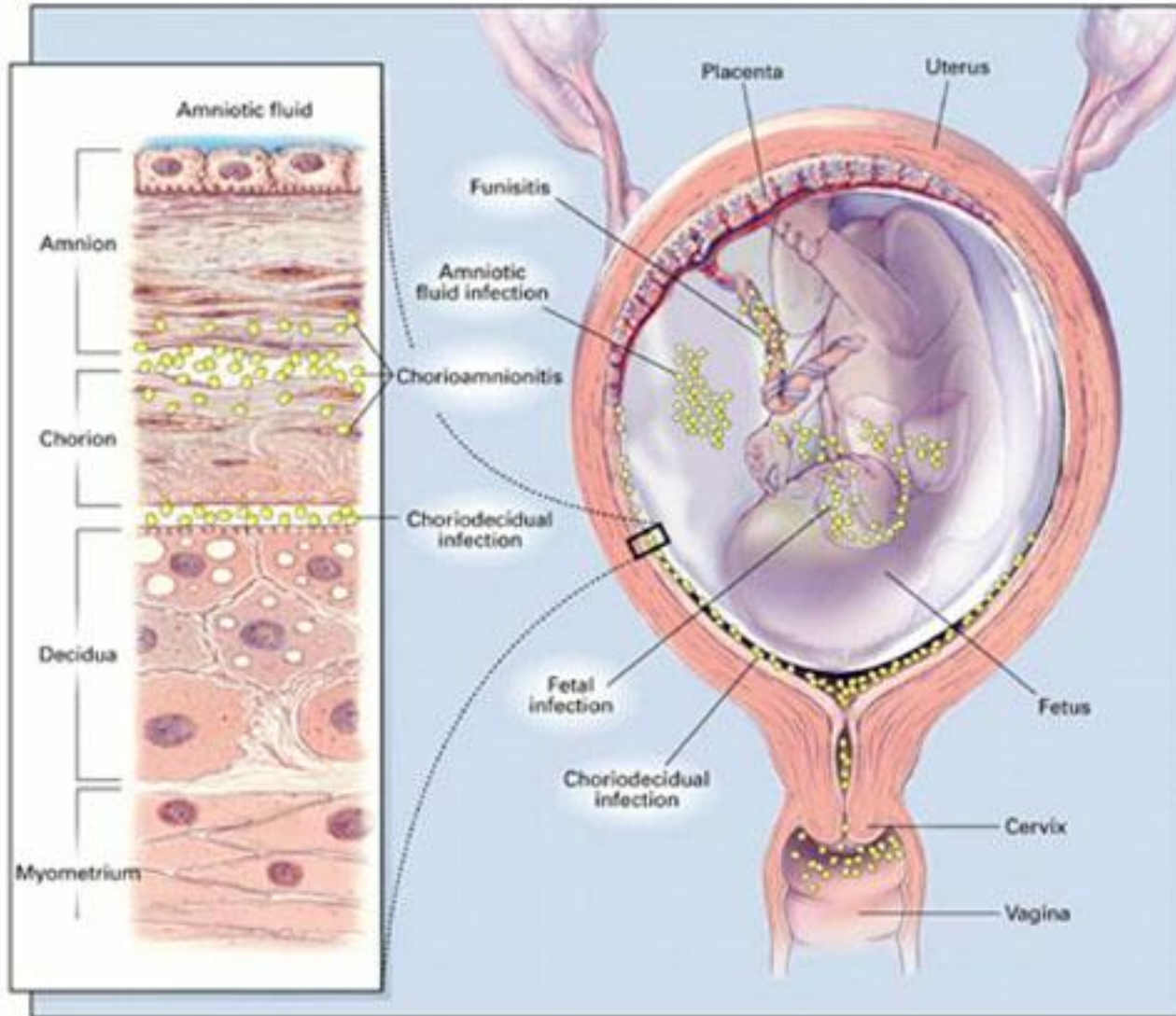
1. Этиологиясы.
2. Патогенезі.
3. Клиникасы.
4. Жіктелуі.
5. Құрсақ ішілік вирустық инфекциялар.
6. Құрсақ ішілік бактериялық инфекциялар.

III Қорытынды.

Құрсақ ішілік инфекциялар

Құрсақ ішілік инфекциялар – екі қабат әйелден немесе босану кезінде туу жолдарынан қоздырғыш өтуінен болатын инфекциялар. Уақытына байланысты антенатальды немесе интранатальды деп аталады.

Құрсақ ішілік инфекциялар.



Этиологиясы.

1. Трансплацентарлы қан ағымы арқылы
2. Жоғары өрлеу арқылы. Құрсақ қуысынан, жатыр мойынынан.
3. Төмен түсу арқылы. Құрсақ қуысынан және жатыр түтікшелерінен.
4. Тікелей құрсақ қабырғасынан инфекциялану.

Этиологиясы.

Инфекциялық процесс дамуына мынадай факторлар әсер етеді:

- Гипоксия;
- Жүктілік ақаулары;
- Құрсақ ішілік дамуының артта қалуы;
- Шала туылу;
- Анасының көп мөлшерде дәрі – дәрмек ішуі.

Құрсақ ішілік инфекциялардың дамуы

Құрсақ ішілік инфекциялардың дамуы көбінесе бала жолдасының бүтіндігінің өткізгіштігінің бұзылуына байланысты және қоздырғыштың вируленттілігіне, ұрықтың иммундық жауабының түріне байланысты. Неғұрлым ертерек жұқтырса, соғұрлым ауыр түрде өтеді, қауіпті болады. Құрсақ ішілік инфекциялардың ауруларының дамуы бір – біріне ұқсас болады.

Патогенезі.

Аntenатальды инфекциялар

↓
Бала жолдасының зақымдалуы

↓
Фетоплацентарлық жетіспеушіліктің күшеюі.

- Шала туылу;
- Түсік тастау;
- Өлі туылу;
- Тұншығу (асфиксия)

↓
Ұрықта Ig деңгейі төмендеуі

↓
Антидене комплексі пайда болуы

- Энцефалит
- Гломерулонефрит
- цирроз

Клиникасы

Улану белгілері

- Әлсіздік;
- Дене салмағын қоспауы;
- Тері түсінің бозғылт, сұр болуы;
- Склерема, сарғаю;
- Пурпура

Респираторлы бұзылыстары:

- Тахипноэ
- Ентігу
- Тыныс тоқтауы
- Көгерудің болуы

Клиникасы

Асқазан ішек жолдарының бұзылыстары:

1. Құсу;
2. Лоқсу;
3. Іш кебу;
4. Диарея, т.с.с.

ОЖЖ зақымдалуының белгілері:

- Гипертензия;
- Гипотензия;
- Тырысулар; т.с.с.

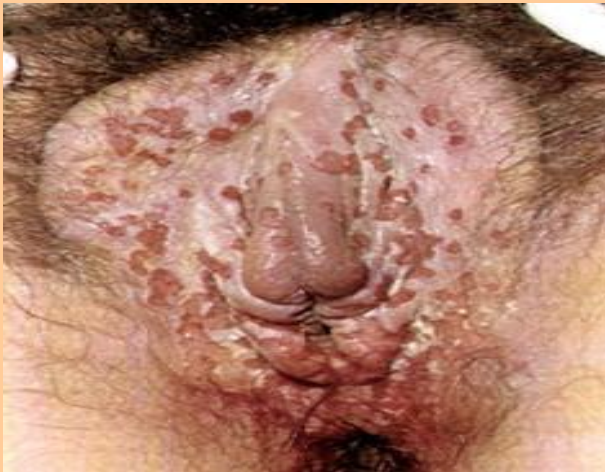Клиникасы

Жүрек – қан тамырлық бұзылыстар:

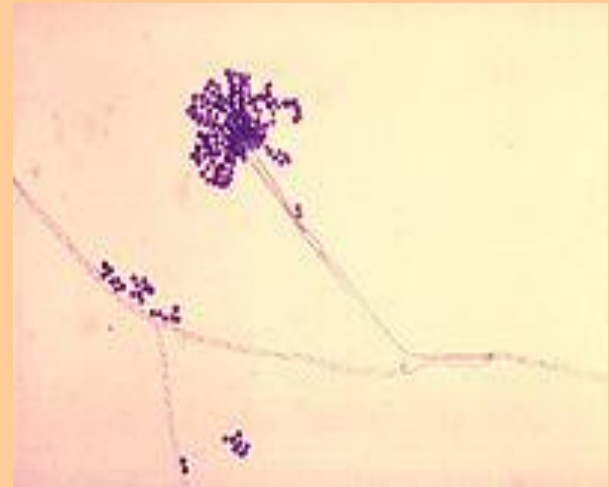
- Тахикардия;
- Жүрек үндерінің кереңделуі;
- Жүректің салыстырмалы шекараларының кеңеюі;
- Терісінің мрамор түстес болуы;
- Ісінулер;
- Қан кетулер;
- Тромбоцитопения;
- Спленомегалия;
- Сарғаю;
- Қан аздық;
- Қан қысымының төмендеуі, т.с.с.

Құрсақ ішінде дамидытын инфекциялар

Вирустық



Бактериялық

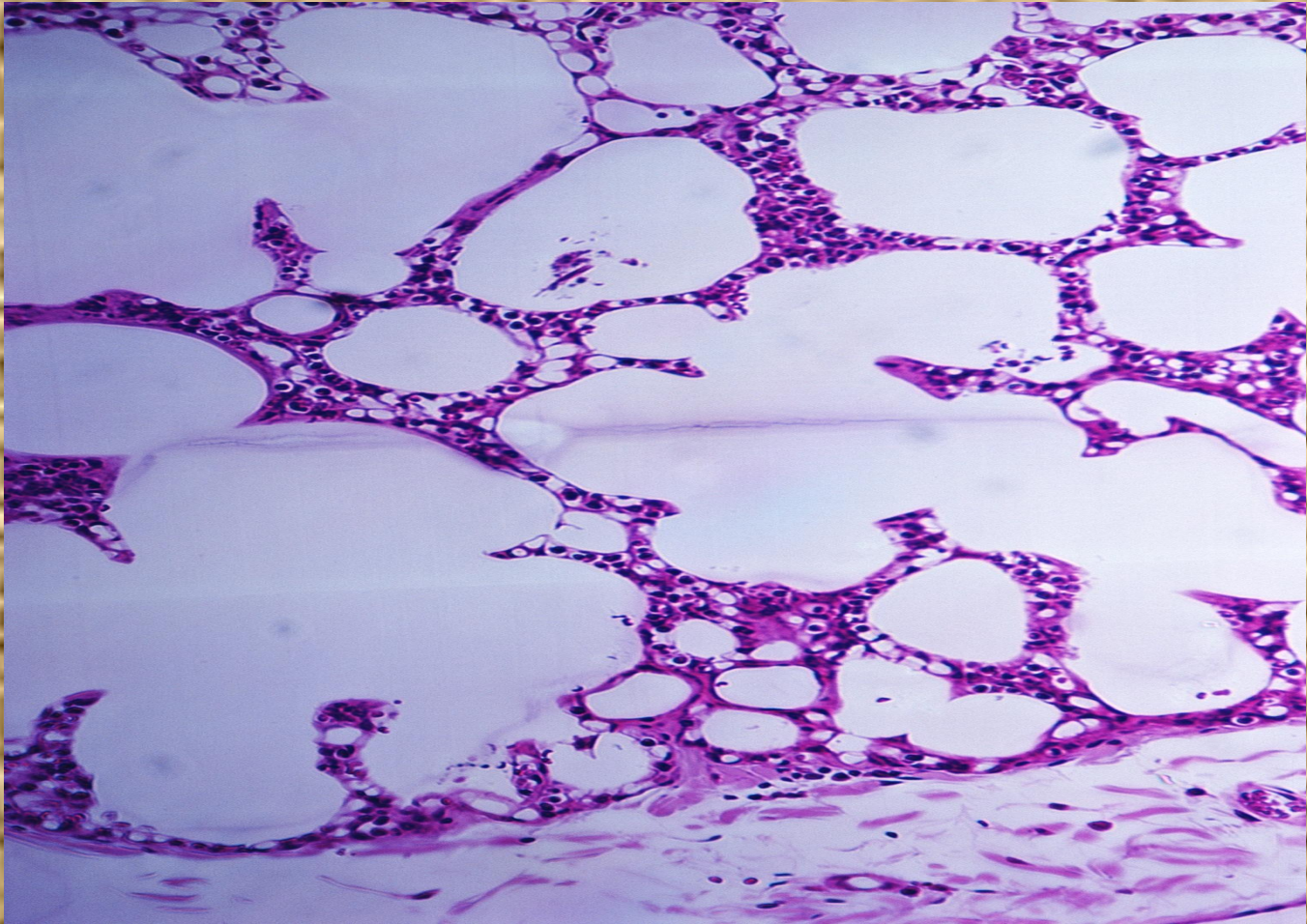


Құрсақ ішінде дамидытын вирустық инфекциялар.

Көптеген вирустық инфекциялар іштегі балаға (немесе ұрыққа) өтіп, әр түрлі өзгерістер, оның ішінде вирустарға тән қабыну үрдістерін қоздыра алатыны анықталған. Оларға: қызамық вирусы, цитомегалия, жел шешек, жай герпес, паротит, коксаки, сарысулы гепатит, аленовирус, АИВ және т.б. жатады.

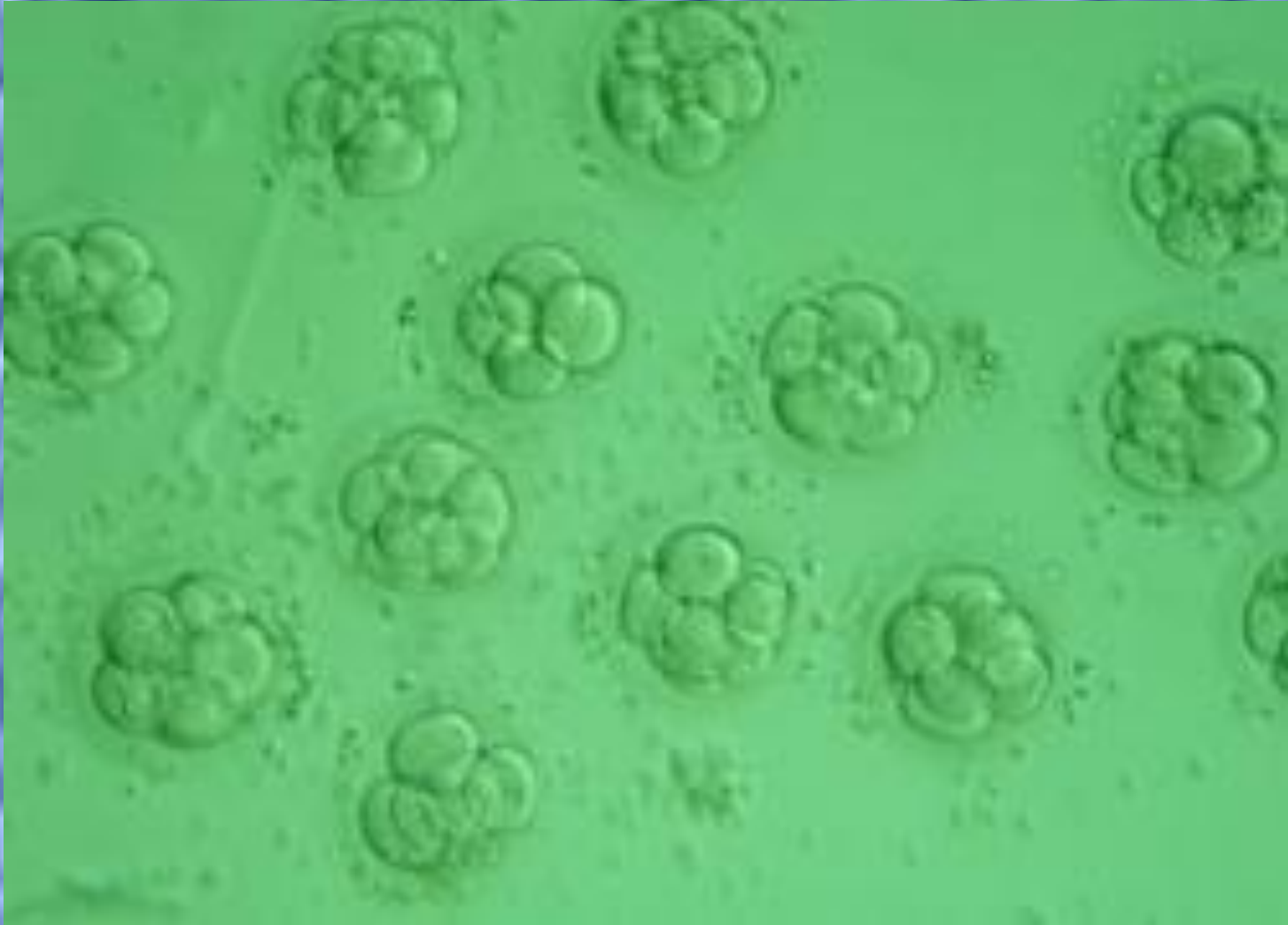Жатырішілік герпес.

Жатырішілік герпес ДНК вирустарына жатады. Оның қоздырушысы 2 – типтегі вирус, Herpes simplex, сирек жағдайда 1 – тип. Вирустар эпителий жасушаларында көбейіп, олардың үлкеюіне, ядроларда ірі вирустық қоспалардың пайда болуына соқтырады. Зақымданған жасушалар кейін бөлшектеніп, жойылып кетеді. Өлген жасушалар айналасында қабыну реакциясы аз немесе тіпті жоқ, тек қан айналымының бұзылуы көрінеді.



Тума цитомегалия.

Цитомегалия (*cytos* – жасуша, *megalos* – үлкен) - сөл бездерінің қабынуымен (сиалоаденит) және алып, ядроішілік қоспалары бар жасушалардың пайда болуымен және аралық қабынуымен сипатталатын ДНҚ вирустық инфекция. Вирустар плацента арқылы өтіп, эмбриопатия, фетопатияларға соқтырады. Ол жаңа туылған нәрестелер мен шала туылған балаларда генерализацияланған (жайылған) ауыр инфекция түрінде өтеді.



Құрсақ ішінде дамиды бактериялық инфекциялар.

Құрсақ ішінде дамиды бактериялық инфекцияларға: листериоз, туберкулез, мерез, бруцеллез, хламидиоз, және т.б. кіреді. Сонымен қатар кейбір паразиттер (токсоплазма, трипаносома), саңырауқұлақтар (кандидоз, аспергиллез, криптококк) да гематогендік жолмен таралуы мүмкін.

Инфекция гематогендік жолмен түскенде плацентаның қабықтарына қарағанда паренхимасының қабынуы көбірек кездеседі, бүрлернің қабынуы (виллит) басым болады. Таралу түрлеріне қарап виллит ошақты немесе диффузды, продуктивті немесе экссудативті (жиі іріңді) болуы мүмкін. Плацентаның қабынуы нәрестеге инфекцияның таралу кезі болып саналады. Көп жағдайда ол нәрестенің жатыр ішінде өлуінің себебі бола алады. Нәрестенің инфекциялық ауруларында инфекция таралған көбінесе сепсистік түрде өтеді.

Жатыр ішінде дамидын листериоз.

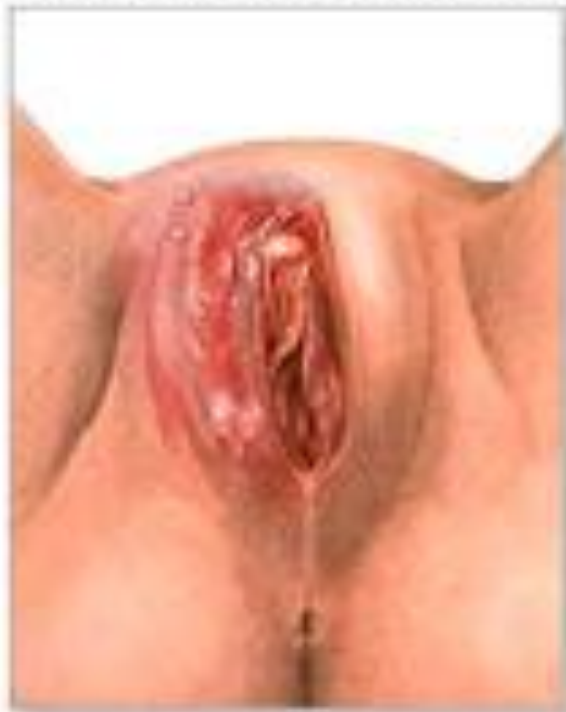Жатыр ішінде дамидын листериоз. Оның қоздырушысы – *Listeria monocytogenesis*. Листериоз – антропозооноздарға жататын созылмалы жұқпалы ауру. адамға листериоз ауру малдардың сүтін ішкенде, етін жегенде жұғады. Жүкті әйелдерде листериоздық пиелит, пиелонефрит, эндоцервицит кездеседі. Іштегі балаға инфекция плацента арқылы немесе төменнен жоғары қарап қыннан жатыр қабырғасына, одан ұрық қабықтарына және бала айналасындағы сұйықтыққа өтеді.

Инфекция қан арқылы таралғанда гранулематозды сепсис дамиды. Ол іштегі баланың немесе жаңа туылған нәрестенің көптеген ағзаларында тарының үлкендегіндей майда гранулемалардың (листериомалардың) пайда болуымен сипатталады. Теріде майда, домалақ сары түсті айналасы қызарған түйіншіктер көздің, ішектің шырышты қабықтарында, әсіресе бауырда, ұйқы безінде, бүйректерде, көкбауырда, өкпеде табылады.

Жатыр ішінде дамидын туберкулез.

Жатыр ішінде дамидын туберкулез өте сирек кездеседі. Инфекция негізінен қан арқылы плацентаға таралады, ол жерде туберкулездік плацентит дамиды. Осы жағдайда бауырда, көкбауырда ірі казеозды некроз ошақтары көрінеді. Егер инфекция қағанақ сұйықтығына түскен болса, ол аспирация жолымен өкпеге, жұтылу арқылы ішекке өтеді. Өкпеде, ішекте көптеген майда алғашқы туберкулездік аффектер пайда болады, аймақтық лимфа түйіндерінде де туберкулездік қабыну үрдісі дамиды.

Mother with active herpes infection (although active infection may not be apparent)



Blisters due to congenital herpes



Қорытынды.

Құрсақ ішіндегі инфекциялық аурулар нәрестенің 70 күннен 280 күнге дейінгі аралықтағы сырқаттары кіреді. Оларды ерте және кеш дамиды түрлерге бөледі. Жатыр ішінде дамып жатқан бала 5-6 айдан бастап микробтар мен вирустар әсеріне қабыну реакциясы арқылы жауап бере бастайды, бірте – бірте бұл реакция жеке инфекцияларға тән түр алады. Іштегі бала денесіне дарыған инфекция қоздырушылары ұрықтың өз - өзінен түсіп қалуы, өлі немесе шала туылуының себебі бола алады.