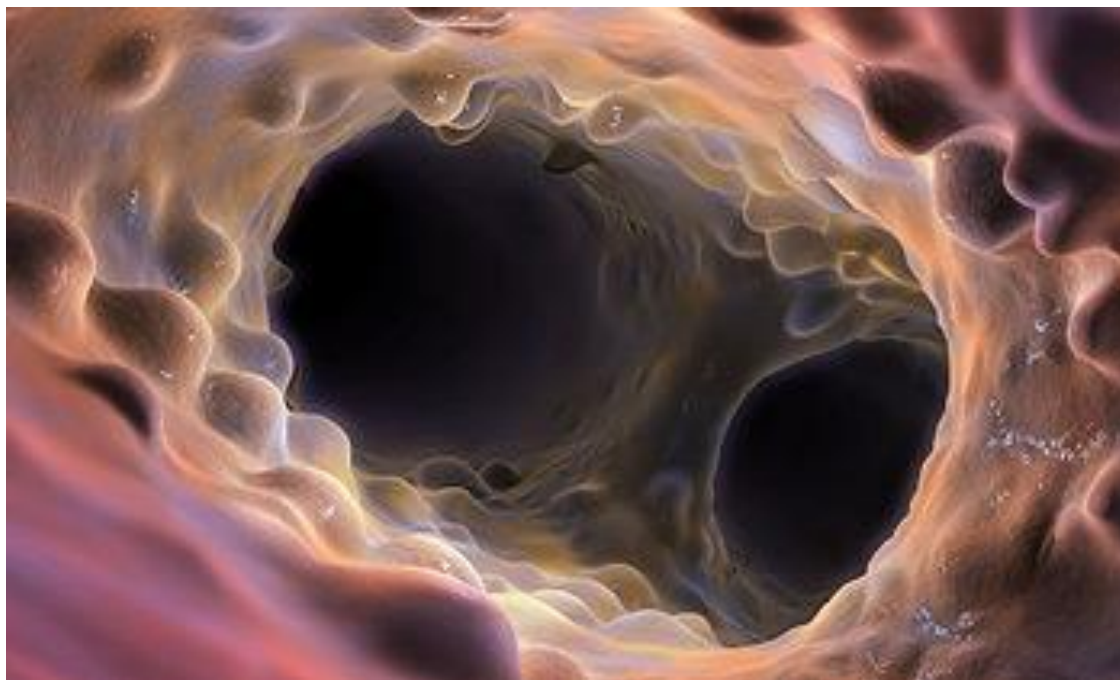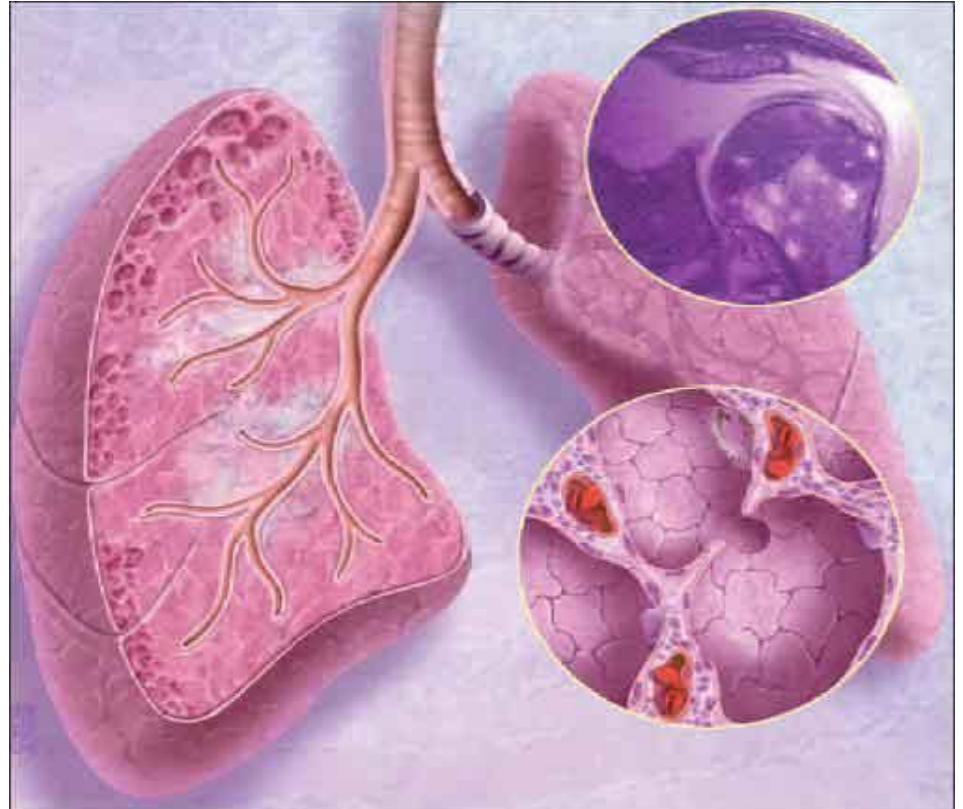




Проверила: Норец И. А.
Выполнил: Бердиханов С. К.
7/110 гр ВБ.

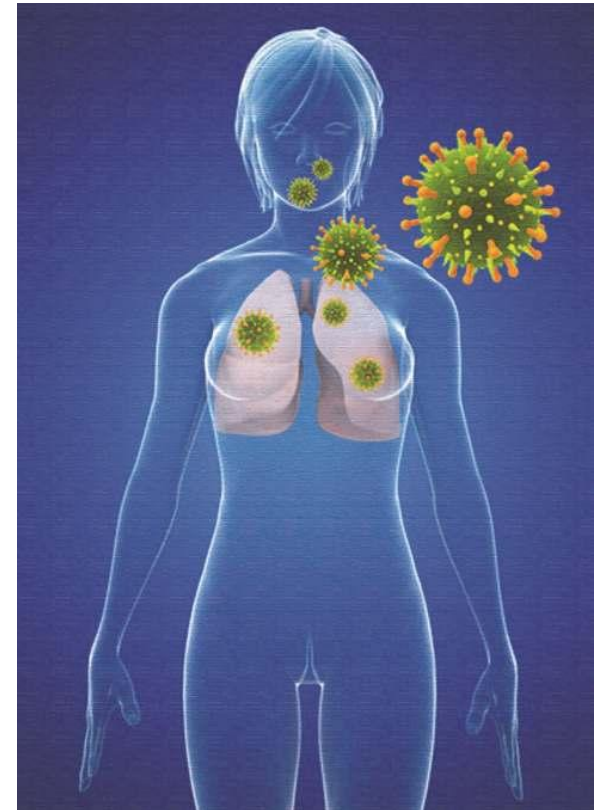
Саркоидоз легких (болезнь Бенъе-Бека- Шауманна) -

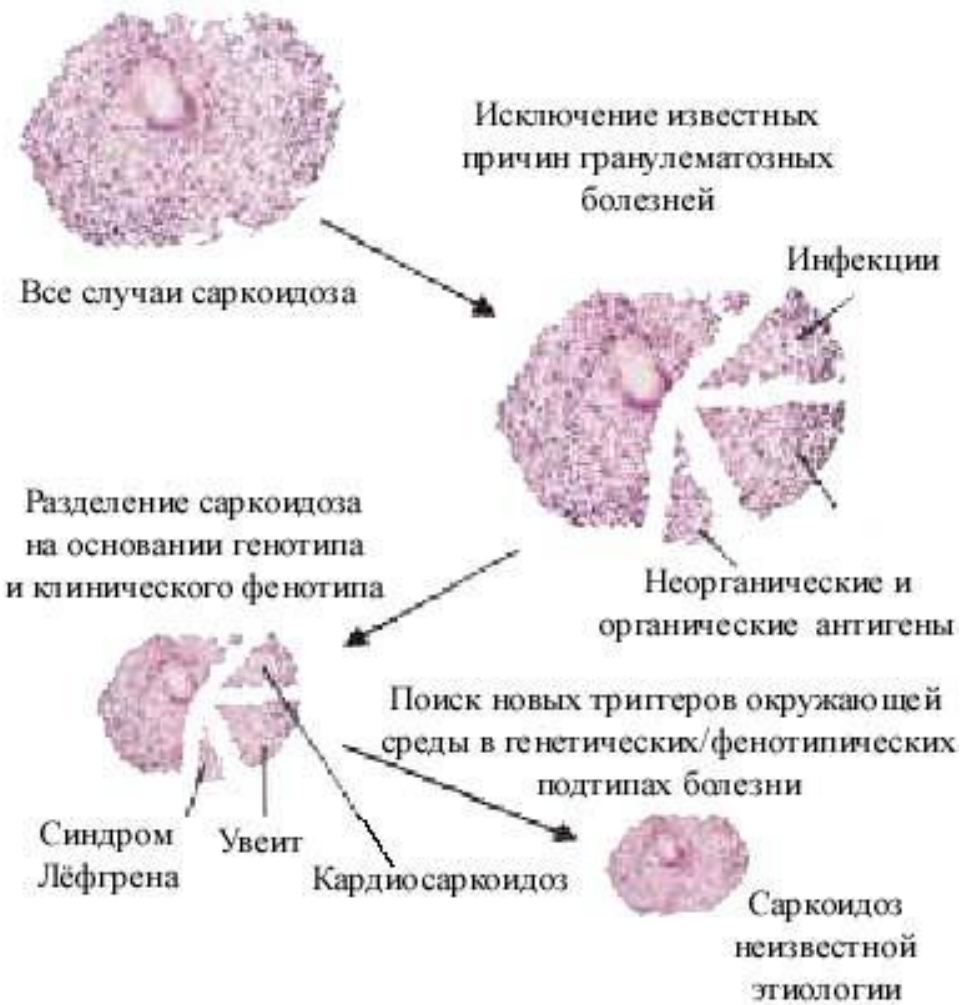доброкачественное системное заболевание, в основе которого лежит поражение ретикулоэндотелиальной системы с образованием в легких эпителиоидно-клеточных гранул без казеоза и перифокального воспаления, в дальнейшем рассасывающихся или трансформирующихся в соединительную ткань при отсутствии микобактерий туберкулеза.



Этиология

- иерсиниоз;
- вирусная и бактериальная инфекции;
- грибы;
- паразитарная инвазия;
- сосновая пыльца;
- бериллий;
- цирконий;
- некоторые лекарственные препараты (сульфаниламиды, цитостатики);
- врожденная предрасположенность к саркоидозу.





Патогенез

Воздействие этиологического фактора



Первоначальный этап болезни - скопление в альвеолах, интерстициальной ткани легких альвеолярных макрофагов и иммунокомпетентных клеток



Активация альвеолярных макрофагов




Скопление лимфоцитов, фибробластов, моноцитов, а также значительно активируются Т-лимфоциты




Активированные Т-лимфоциты:

- выделяют интерлейкин-2, под влиянием которого Т-эффекторные лимфоциты активируются и продуцируют ряд лимфокинов
- вырабатывают ряд веществ, стимулирующих пролиферацию фибробластов и, следовательно, развитие фиброза.



Развивается первый морфологический этап заболевания - лимфоидно-макрофагальная инфильтрация пораженного органа (в легочной ткани - это развитие альвеолита)

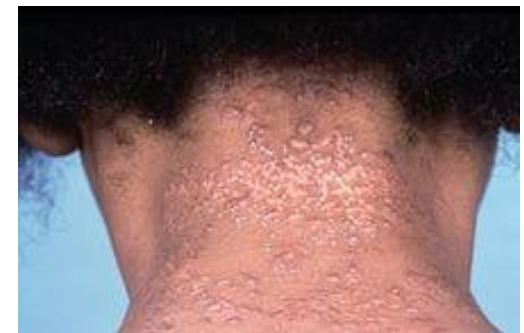
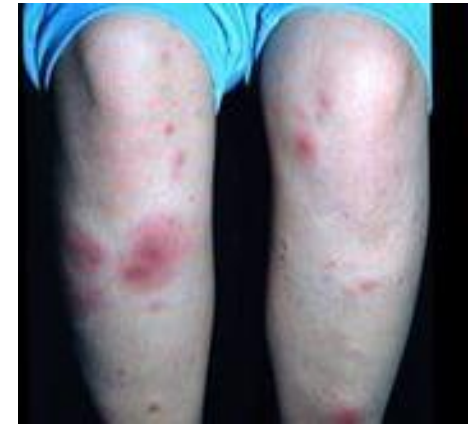
Под влиянием медиаторов возникают эпителиоидно-клеточные гранулемы. Они могут формироваться в различных органах: лимфоузлах, печени, селезенке, слюнных железах, глазах, сердце, коже, мышцах, костях, кишечнике, центральной и периферической нервной системе, легких.

Гранулемы при саркоидозе сходны с туберкулезными гранулемами, но в отличие от последних для них не характерен казеозный некроз, однако в некоторых саркоидозных гранулемах могут наблюдаться признаки фибриноидного некроза.

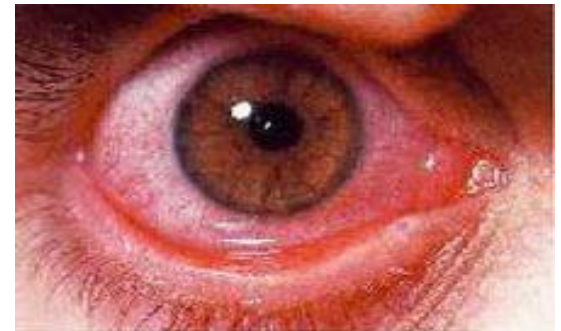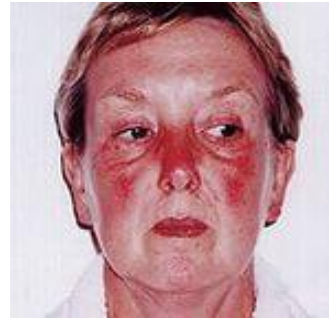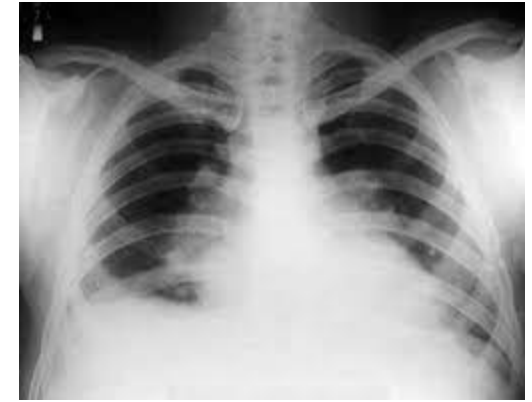СИМПТОМЫ

- кратковременное повышение температуры тела (в течение 4-6 дней);
- боли в суставах мигрирующего характера;
- одышка;
- боли в грудной клетке;
- сухой кашель (у 40-45% больных);
- снижение массы тела;
- увеличение периферических лимфатических узлов (у половины больных);
- лимфаденопатия средостения (чаще двухсторонняя);
- узловатая эритема;
- синдром Лефгрена;
- синдром Хеерфордта-Вальденстрема;
- сухие хрипы при аускультации легких.



При саркоидозе легких поражаются:

- лимфатические узлы;
- бронхопульмональная система;
- система органов пищеварения;
- селезенка;
- сердце;
- почки;
- КОСТНЫЙ МОЗГ;
- КОСТНО-СУСТАВНАЯ СИСТЕМА;
- ЭНДОКРИННАЯ СИСТЕМА;
- нервная система;
- кожа;
- орган зрения.



Диагностика

- Общие анализы крови, мочи.
- Биохимический анализ крови.
- Иммунологические исследования.
- Исследование бронхиальной лаважной жидкости.
- Рентгенологическое исследование легких.
- Спирография.
- КТ.
- Бронхоскопия.
- Биопсия и гистологическое исследование биоптатов лимфоузлов и легочной ткани, полученных при трансбронхиальной или открытой биопсии легких.

Общий анализ крови и мочи

- **Общий анализ крови:**
 - увеличение СОЭ
 - лейкоцитоз
 - У 20% больных отмечается эозинофилия, у 50% - абсолютная лимфопения.
- **Общий анализ мочи:**
 - без существенных изменений.

Биохимический анализ крови

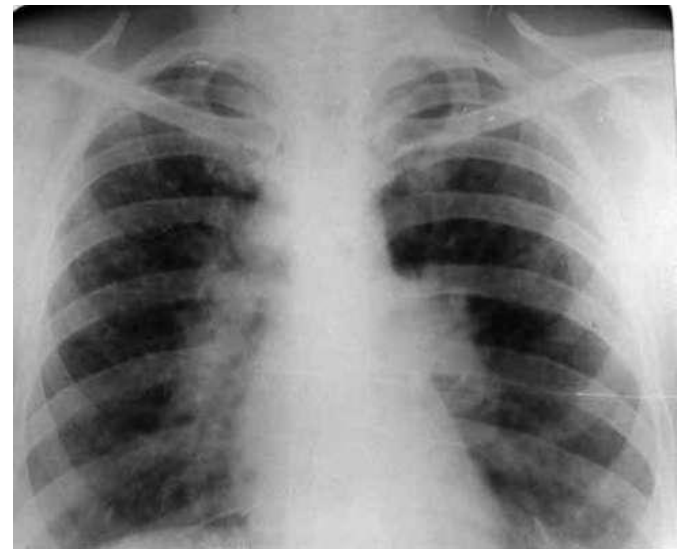
- повышение уровней серомукоида, гаптоглобина, сиаловых кислот, гамма-глобулинов;
- у 15-20% больных увеличено содержание кальция в крови;
- повышение уровня общего или связанного с белком оксипролина;
- ангиотензинпревращающего фермента;
- повышение содержания в крови лизоцима.

Иммунологические исследования

- снижение количества Т-лимфоцитов и их функциональной способности;
- снижение содержания Т-лимфоцитов-хелперов и соответственно снижение индекса Т-хелперы/Т-супрессоры;
- увеличение абсолютного количества В-лимфоцитов, а также уровня IgA, IgG и циркулирующих иммунных комплексов преимущественно в активной фазе;
- в крови обнаруживаются противолёгочные антитела

Рентгенологическое исследование легких

- увеличение внутригрудных лимфатических узлов (лимфаденопатия средостения);
- увеличение внутригрудных (бронхопульмональных) лимфатических узлов обычно двустороннее;
- увеличение и расширение корней легких;
- увеличенные лимфоузлы имеют четкие полициклические очертания и однородную структуру;
- характерен ступенчатый контур изображения лимфоузлов за счет наложения теней передних и задних групп бронхопульмональных лимфоузлов.



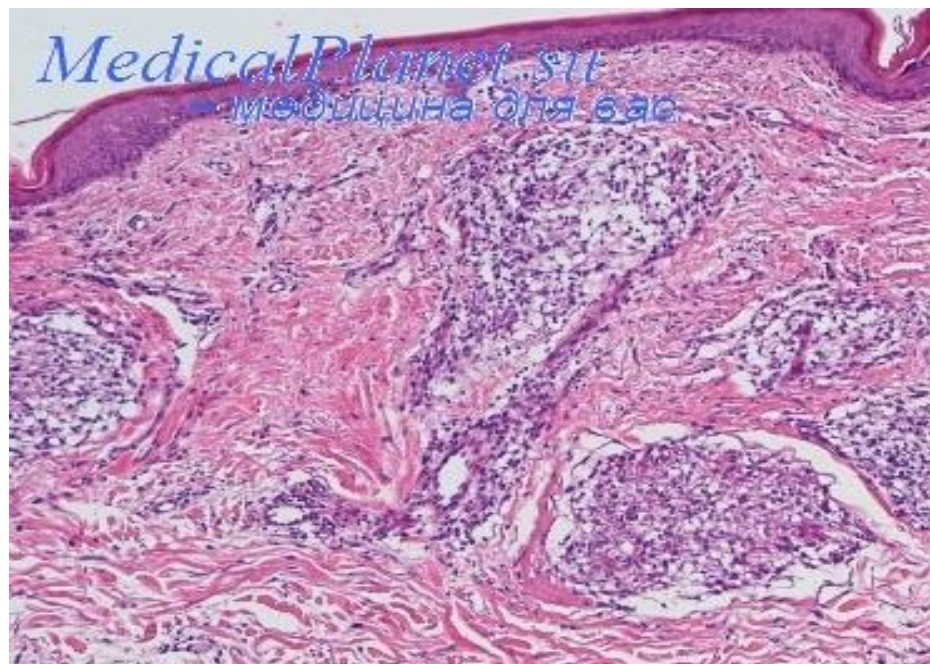
Эндоскопическое исследование

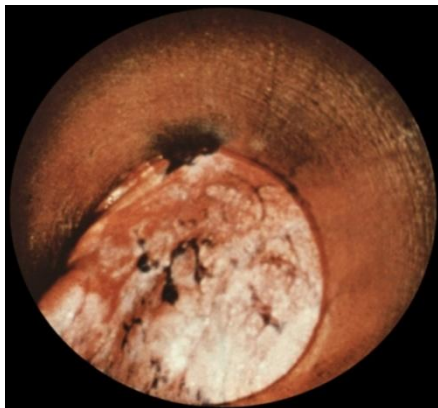


- **Бронхоскопия:**
 - изменения сосудов слизистой оболочки бронхов (расширение, утолщение, извитость);
 - бугорковые высыпания (саркоидные гранулемы) в виде бляшек различной величины (от просяных зерен до горошины);
 - на слизистой оболочке бронхов видны ишемические пятна - бледные участки, лишенные сосудов.
- **Торакоскопия:**
 - На плевральной поверхности видны беловато-желтоватые саркоидные гранулемы, которые подвергаются биопсии.

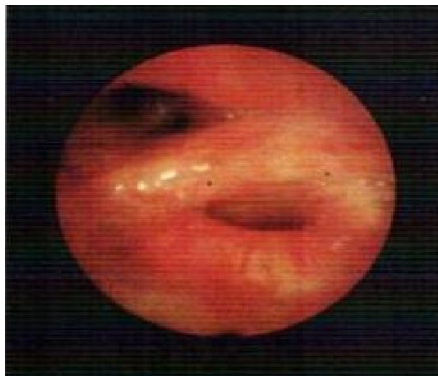Биопсия

- Участки для биопсии:
 - периферические лимфатические узлы;
 - поражения кожи;
 - конъюнктивы;

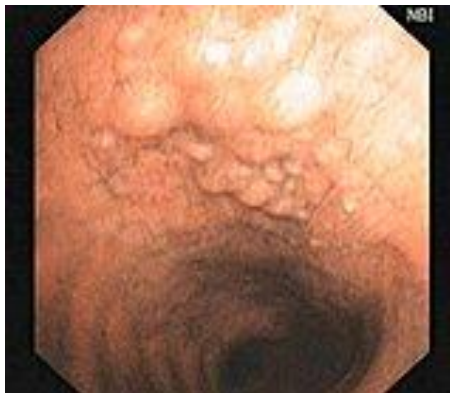



Саркоидоз плевры (висцеральная плевра покрыта белесоватыми бляшками, напоминающие метастазы рака легкого)



Саркоидоз бронха



Просовидные уплотнения в стенке трахеи

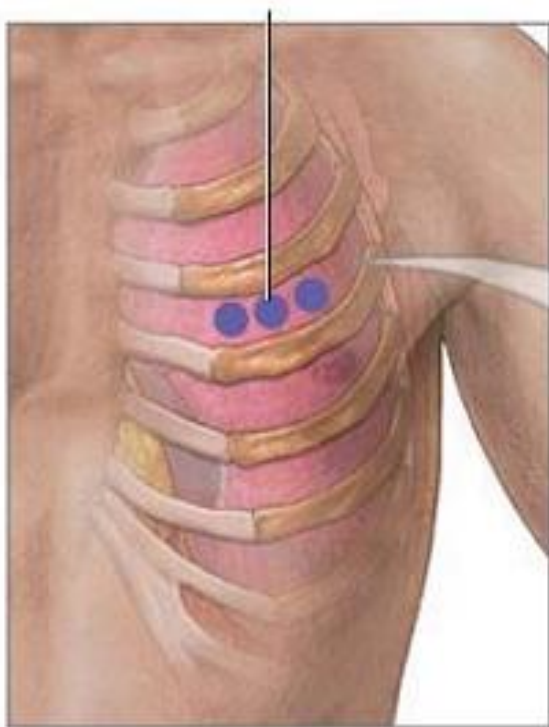Биопсия

- Методы:

- у больных с внутригрудной лимфаденопатией - бронхоскопическая трансбронхиальная биопсия;

Открытая биопсия

Место разреза



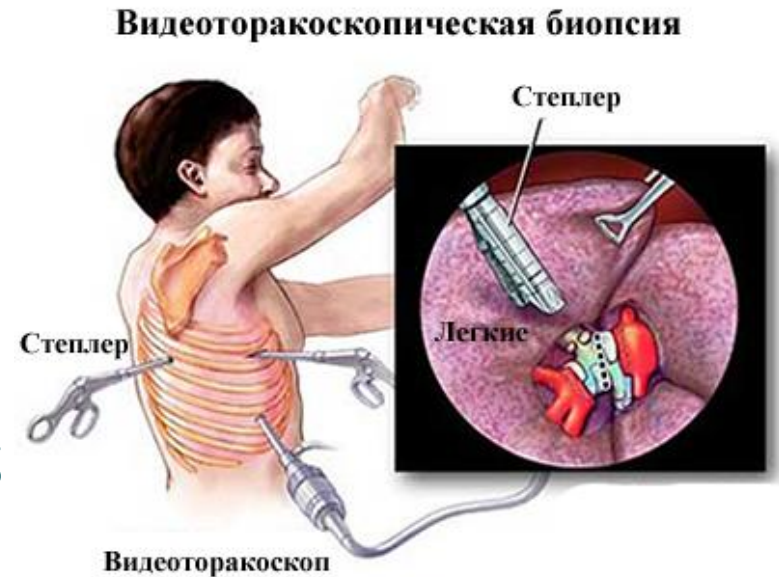
Удаляется
небольшой кусочек
ткани легкого,
который отправляют
на исследования

- открытая биопсия легкого - еще один способ получить ткань, но требует общей анестезии и в настоящее время проводится редко

Биопсия

- Методы:

- Видеоторакоскопия - может обеспечить доступ к ткани легкого, когда бронхоскопическая трансбронхиальная биопсия является неинформативной;



- Медиастиноскопия - если лимфаденопатия корней или средостения существует в отсутствие легочного инфильтрата

Лечение

- Основным в терапии саркоидоза легких является применение глюкокортикоидных препаратов.
- Показания к применению глюкокортикоидных препаратов:
 - генерализованные формы саркоидоза;
 - комбинированное поражение различных органов;
 - саркоидоз внутригрудных лимфатических узлов при их значительном увеличении;
 - выраженная диссеминация в легких, особенно при прогрессирующем течении и явных клинических проявлениях заболевания.

Лечение

- Преднизолон:
 - больному дают преднизолон ежедневно по 20-40 мг в сутки в течение 3-4 месяцев, затем назначают по 15-10 мг в сутки еще 3-4 месяца, а в дальнейшем применяется поддерживающая доза - 5-10 мг в сутки на протяжении 4-6 месяцев;
 - прерывистое применение преднизолона (через день). Лечение саркоидоза легких также начинают с дозы 20-40 мг в сутки, постепенно снижая ее.

Лечение

- Длительное время обсуждается вопрос о необходимости противотуберкулезной терапии при саркоидозе в связи с тем, что до сих пор не отвергнута связь и близость этого заболевания с туберкулезом.
- Показания к назначению противотуберкулезной терапии при саркоидозе:
 - положительная (особенно гиперергическая) туберкулиновая реакция;
 - обнаружение микобактерий туберкулеза в мокроте, жидкости бронхоальвеолярного лаважа;
 - признаки присоединившегося туберкулеза, особенно с четкими клинико-рентгенологическими признаками.
 - Лечение саркоидоза должно начинаться в стационаре и продолжаться не менее 1-1.5 месяца. В дальнейшем лечение проводится амбулаторно.

Лечение

- Диспансерное наблюдение и амбулаторное лечение саркоидоза легких осуществляются в противотуберкулезном диспансере.
- Диспансерное наблюдение ведется по двум группам учета:
 - активный саркоидоз;
 - неактивный саркоидоз, т.е. больные с остаточными изменениями после клинико-рентгенологической стабилизации или излечения саркоидоза.