



Сердечно-сосудистая система ребенка:

- 1) семиотика поражений ССС;
- 2) уход, легочно-сердечная реанимация

Часть II

к.мед.н. В.Я.Пидкова,
доцент кафедры пропедевтики
детских болезней

- **СЕМИОТИКА ВАЖНЕЙШИХ ЗАБОЛЕВАНИЙ СЕРДЕЧНО-СОСУДИСТОЙ СИСТЕМЫ.**
 - **Синдром застойной сердечной недостаточности**

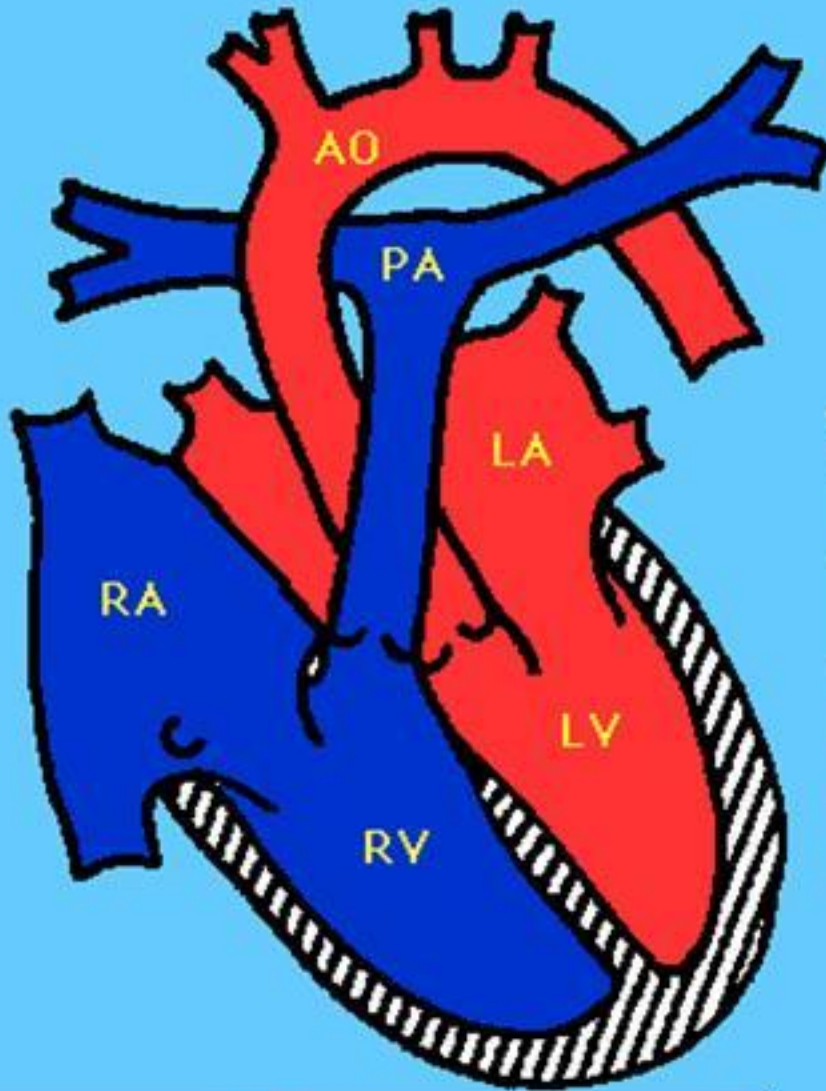
складывается из специфичных симптомов, которые могут развиваться остро или хронически. Если недостаточность сердечной деятельности наступила *остро*, возникает следующая клиническая триада:

- ***тахикардия*** (учащенное сердцебиение, сердце пытается компенсировать недостаточность работы по перекачиванию крови частотой своих усилий);
- ***тахипноэ*** (учащенное дыхание, организм стремится повысить в медленнодвигающейся в легких крови содержание кислорода);
- ***увеличение печени.***

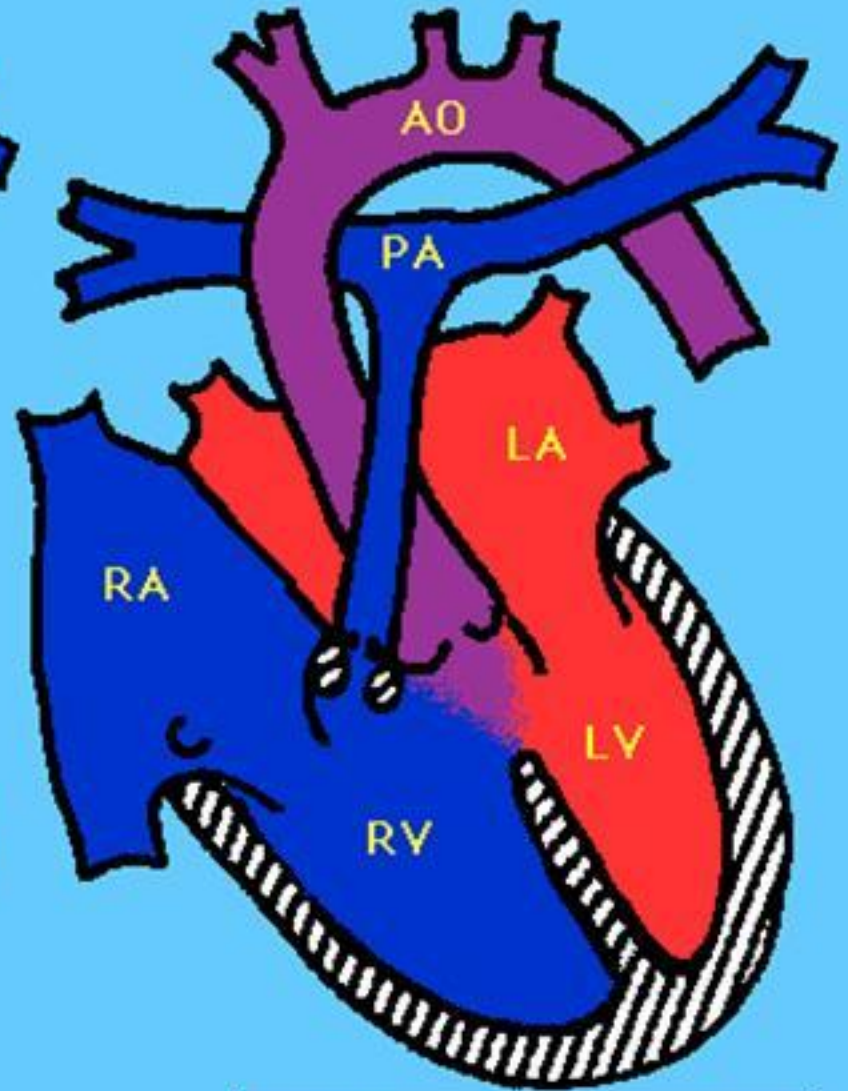
•Тетрада Фалло



Тетрада Фалло



Норма

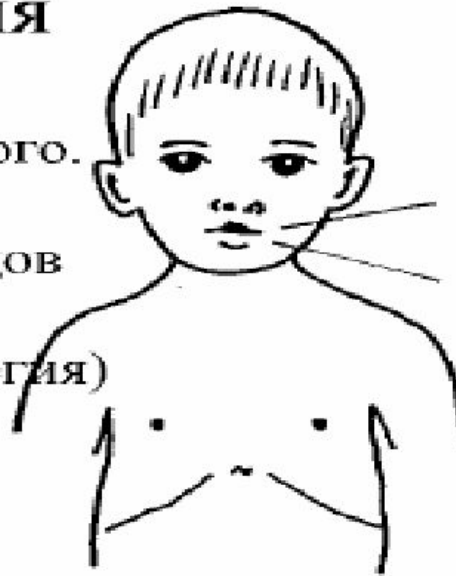


Тетрада Фалло

Тетрада Фалло Fallot's Tetralogy

Осложнения

- абсцесс головного мозга
- тромбозы сосудов головного мозга (инсульт, гемиплегия)
- инфекционный эндокардит



Признаки

цианоз

одышечно-цианотичные приступы

“барабанные” палочки



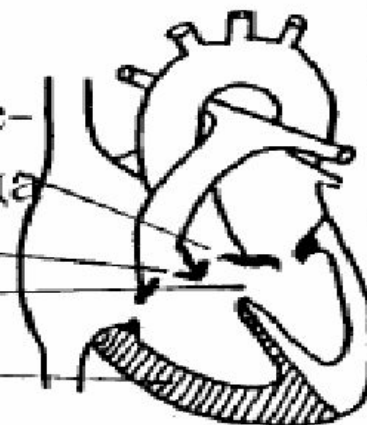
Компоненты:

положение аорты на перегородке сердца


P.S

V.S.D

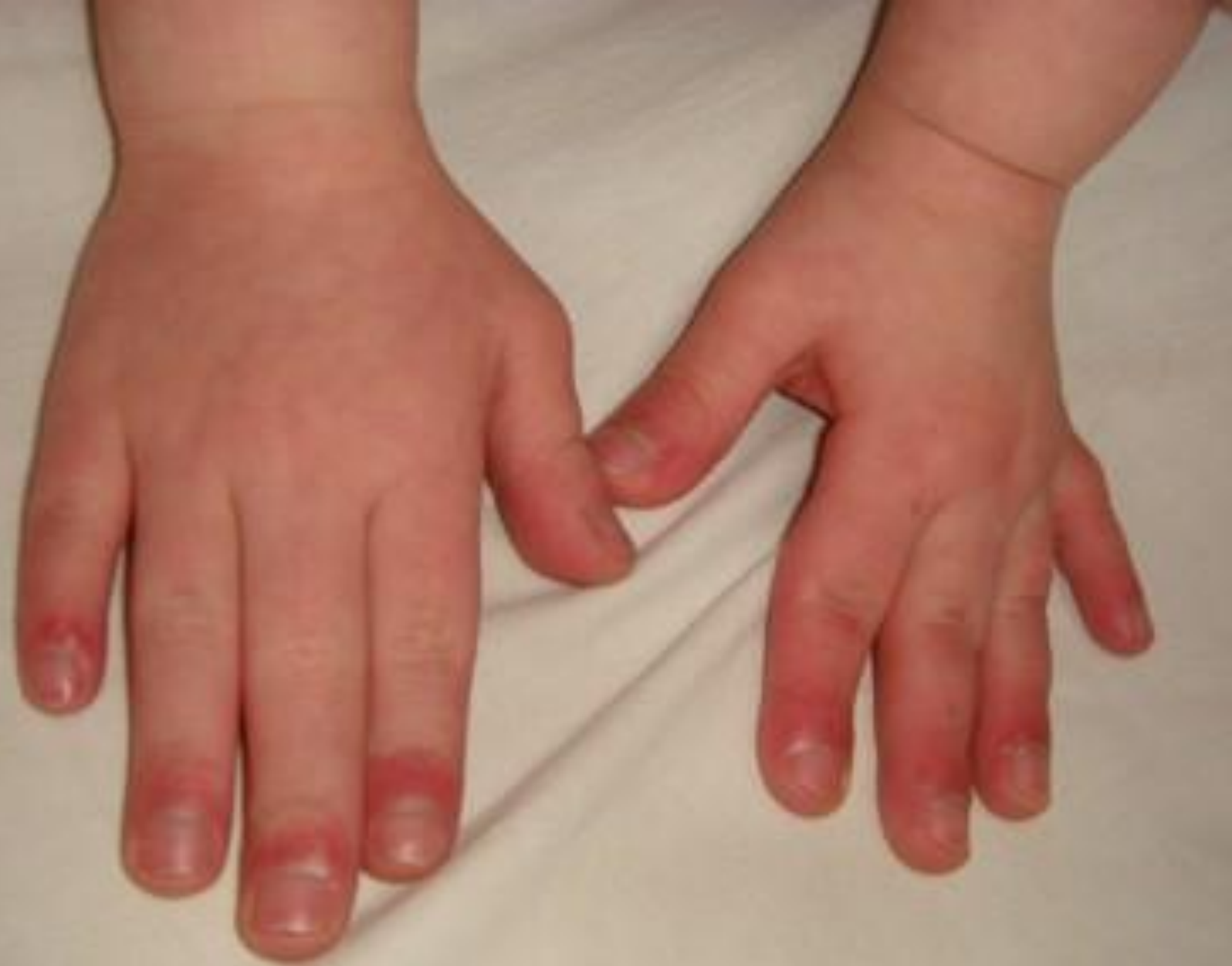R.V.H

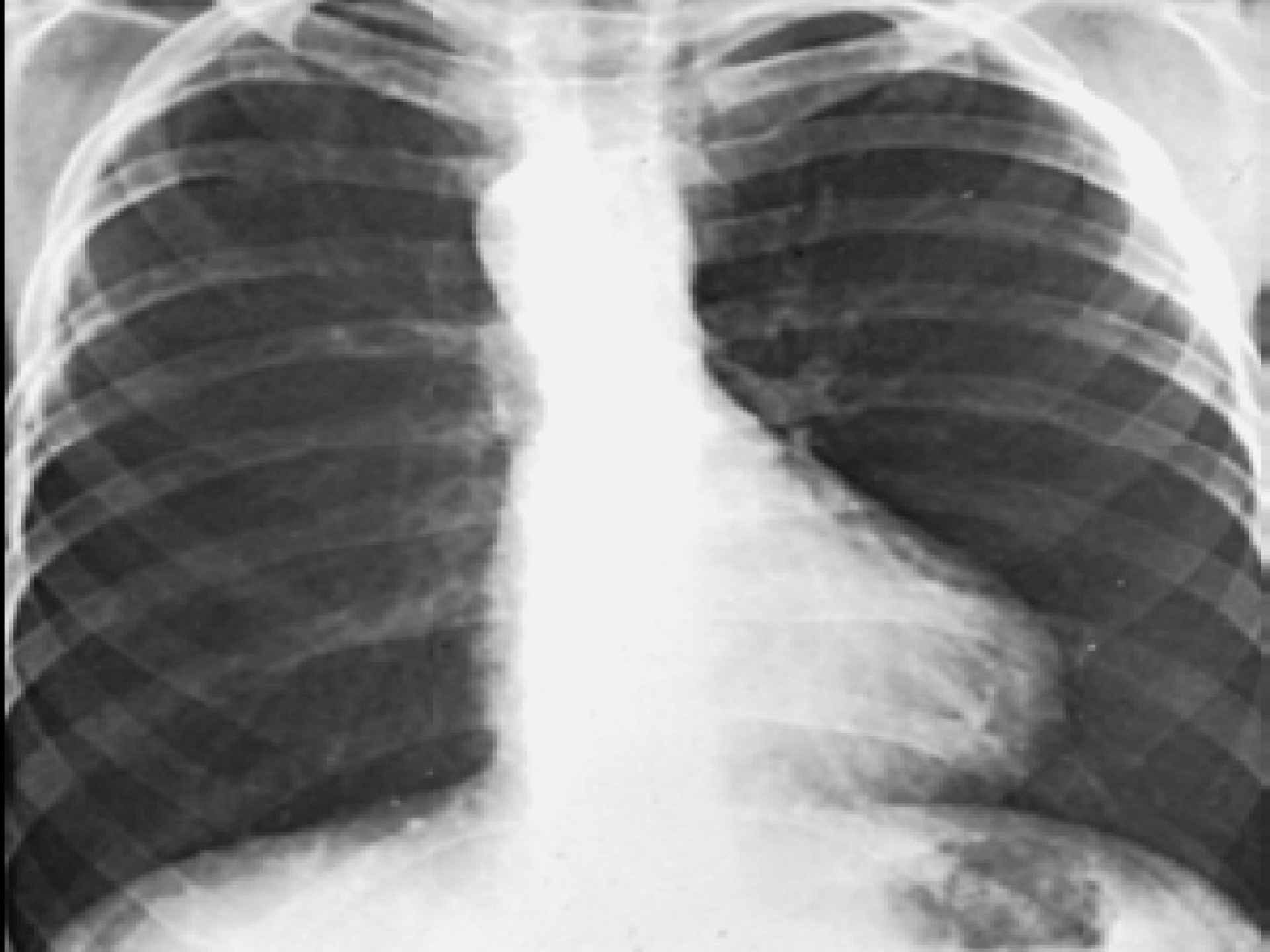

область выслушивания легочной артерии



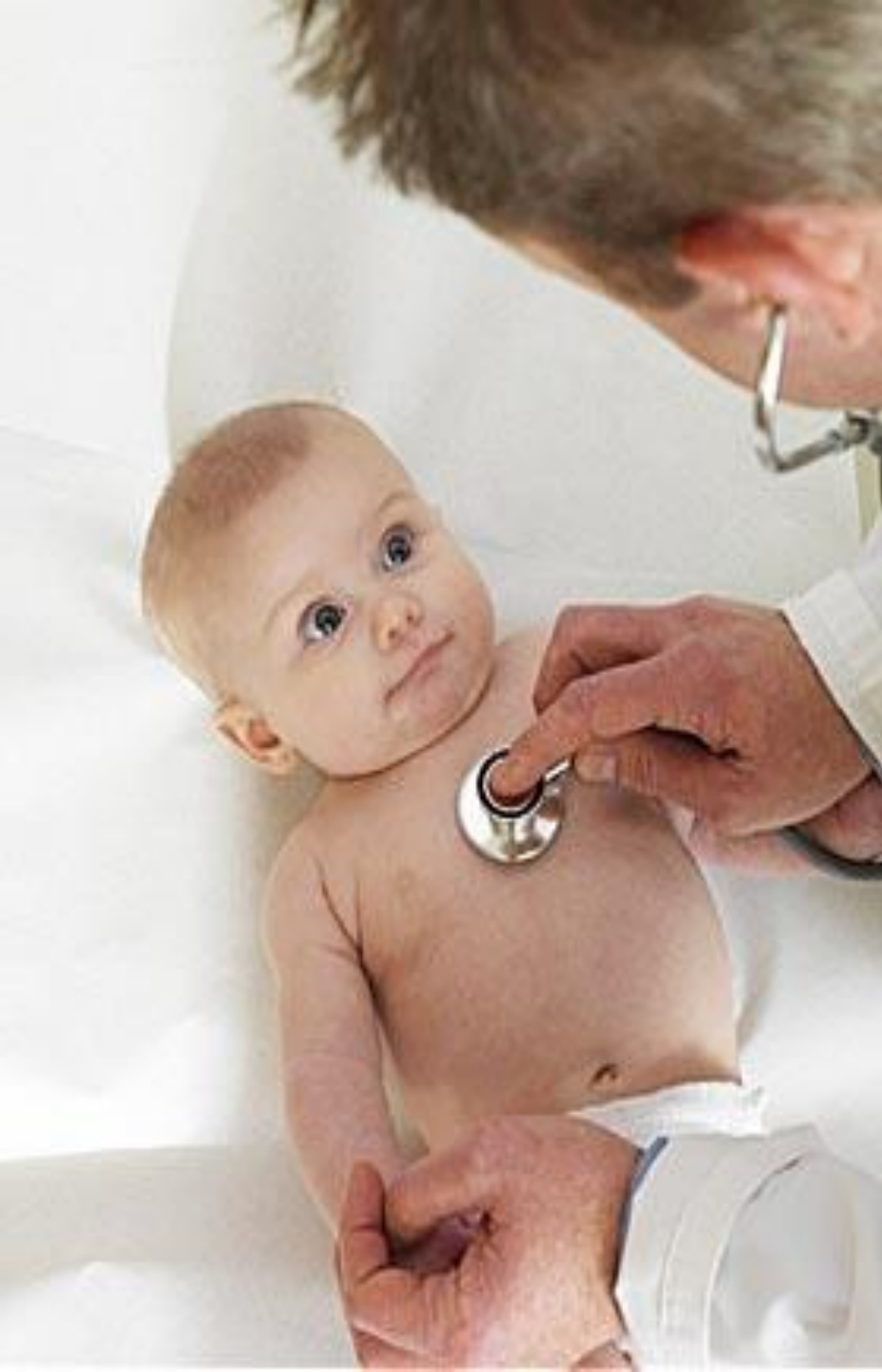дующий сист. шум
ситолическое дрожание
громкий второй тон
(не раздвоенный!)





- **Особенности оказания ухода за больными детьми.**
- **При возникновении одышечно-цианотичного приступа у ребенка с тетрадой Фалло его необходимо успокоить, уложить, придав позу «лягушки» на животе с приведенными к груди ногами. Дача увлажненного кислорода во время приступа также является важнейшим фактором организации лечения и ухода.**
- **Другим важным элементом постоянного ухода за больными является соблюдение питьевого режима. Дети с тетрадой Фалло должны употреблять больше жидкости, которая противодействует избыточному сгущению крови.**

- **Дефект межжелудочковой перегородки**
- Это наиболее часто распространенный порок сердца и составляет 30% всех врожденных пороков сердца у детей. Патогенез формирования многих симптомов при этом пороке является антиподом (противоположностью) **болезни Фалло**.
- ***В чем же состоит сущность болезни?***
Дефект межжелудочковой перегородки (**ДМЖП, VSD**) вызывает *ненормальное движение крови внутри сердца* из левого желудочка, (который обладает большей мощностью), в правый. Избыток поступления крови в правый желудочек сердца вызывает усиление кровоснабжения легких, их «заболачивание», полезный термин для понимания этого синдрома и возникающих дальнейших проблем со здоровьем.




- При значительных размерах дефекта возможно развитие застойной сердечной недостаточности.
- При малых размерах дефекта или так называемой **болезни Толочилова-Роже** дети не проявляют никаких признаков неблагополучия и удовлетворительно развиваются.
- Малые дефекты способны **самопроизвольно закрываться**.

Дефект межжелудочковой перегородки **Ventricular Septal Defect** (**V.S.D**)

Характеризуется:

- частыми ОРЗ

-застойной
сердечной
недостаточностью

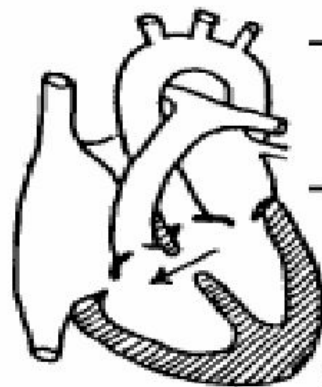


Сердечные симптомы

-сердечный горб

-видимая пульсация
слева от грудины

-систолическая вибр.



Грубый, громкий
систолический шум
слева вдоль грудины

- **Хроническая застойная сердечная недостаточность** проявляется
 - **одышкой**, обнаруживаемой в покое,
 - **увеличенными в объеме и пульсирующими шейными венами,**
 - **увеличением печени,**
 - **отеком нижних конечностей,**
 - **отставанием в физическом развитии.**

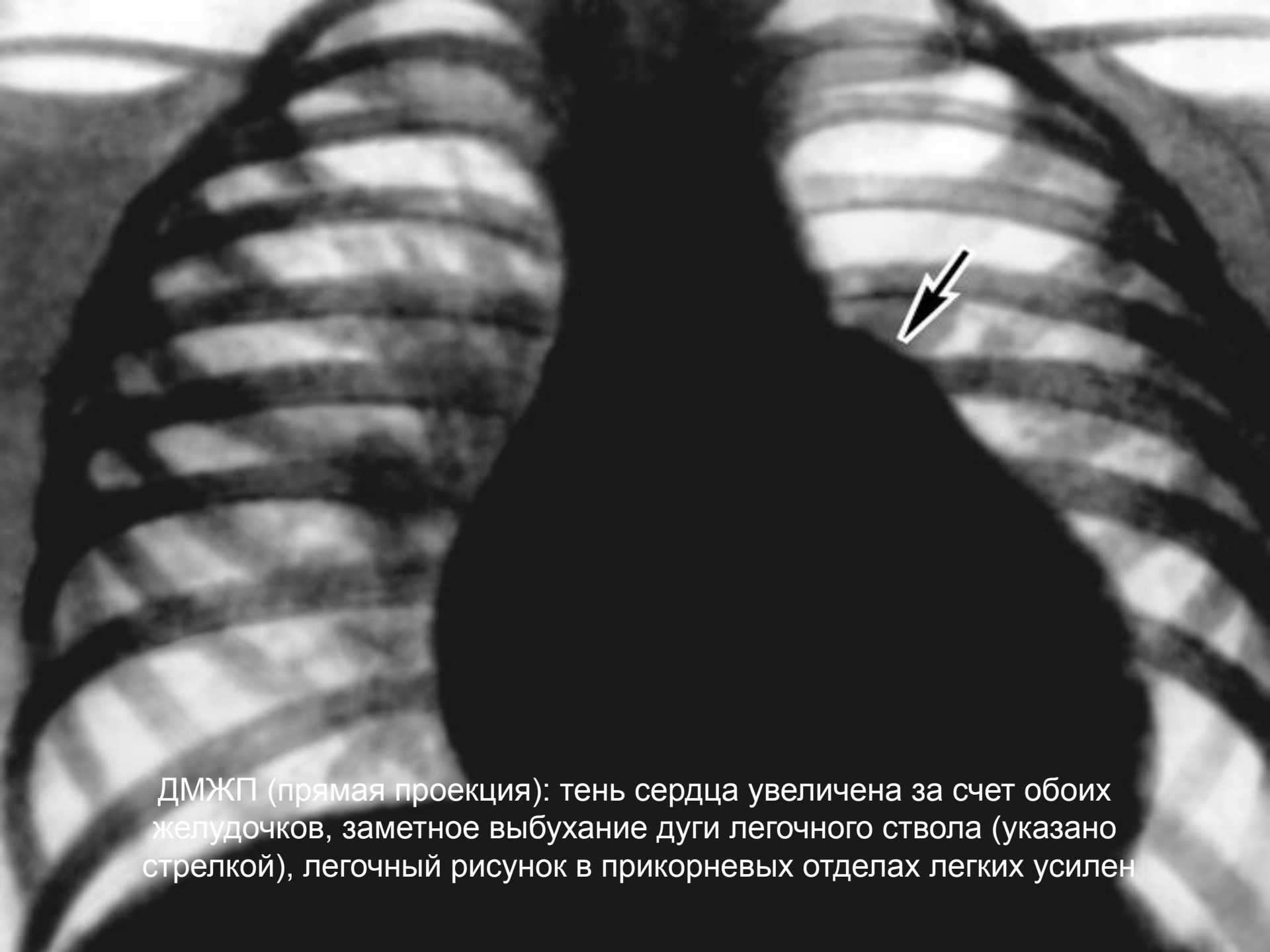- **Острая ЗСН у детей с ДМЖП** чаще всего проявляется во время острой инфекции дыхательных путей.

Диагноз основывается на триаде симптомов – *тахикардии, тахипноэ, чувствительной печени.*

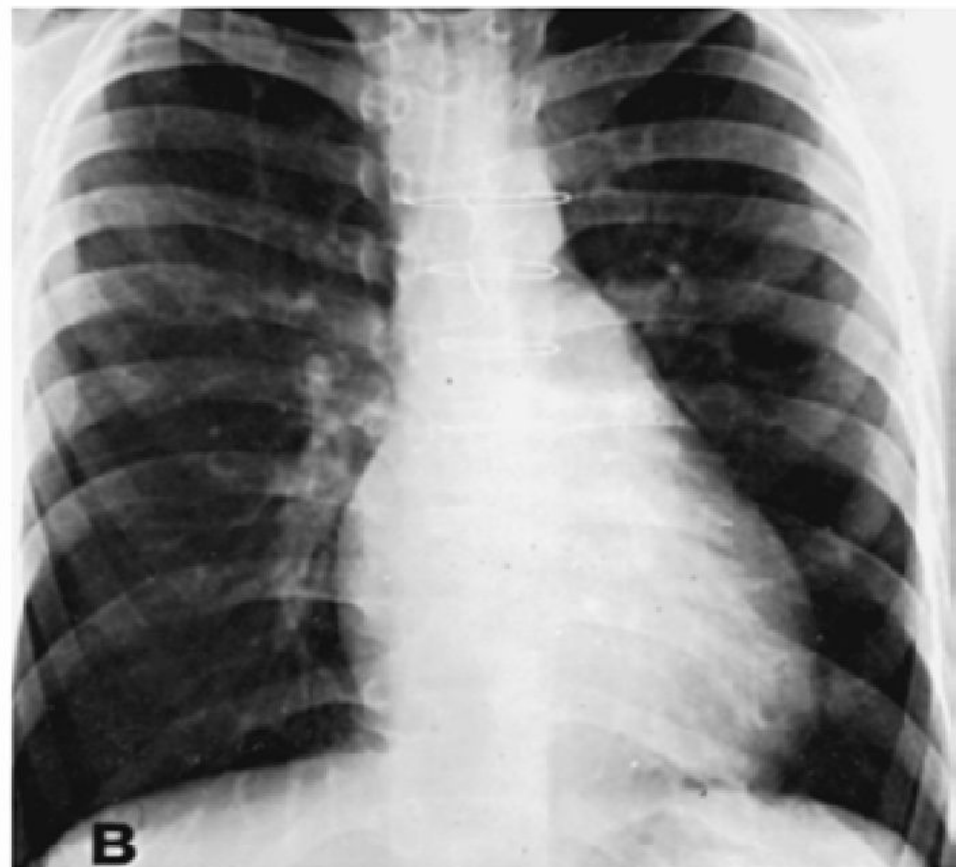
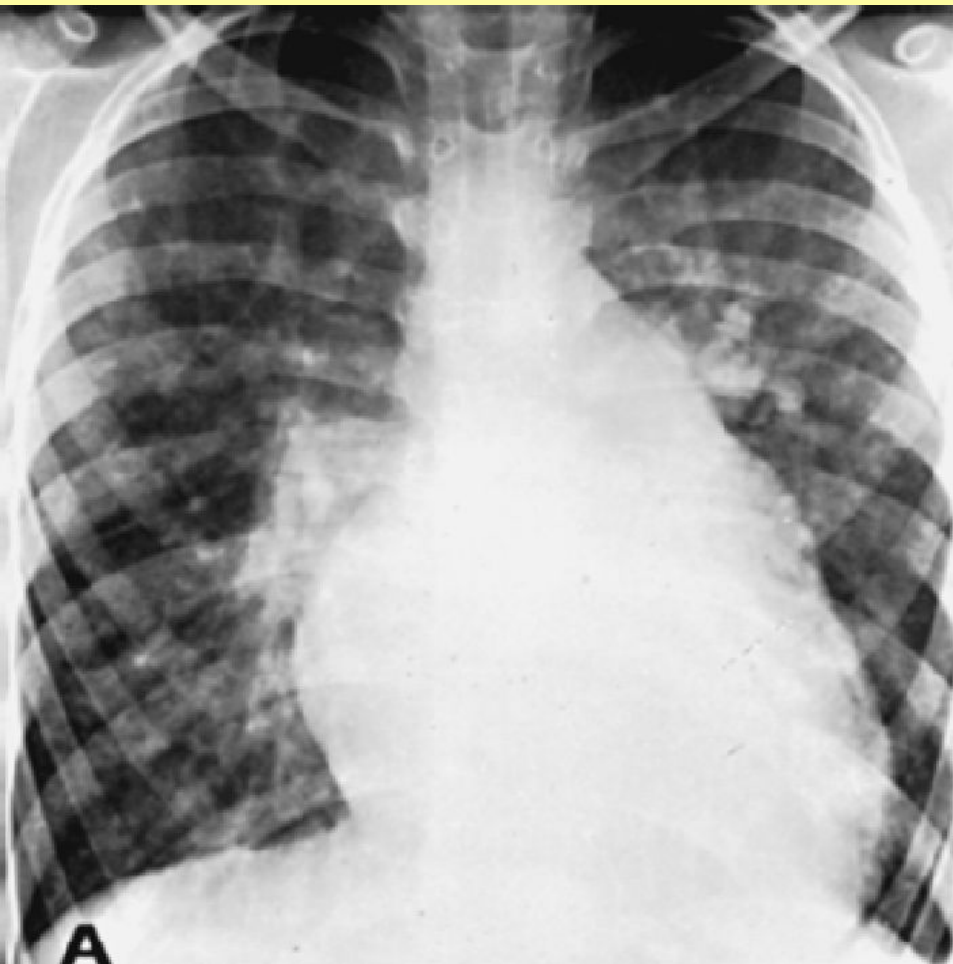
В самых тяжелых случаях может развиваться интерстициально-альвеолярный отек легких (много крови в капиллярах, интерстиции, пропотевание жидкости под действием гидродинамического давления в полость альвеол и т.п.).

Проявляется отек легких выраженными функциональными расстройствами дыхания (учащенным дыханием, втяжением уступчивых мест грудной клетки) и двухсторонней симметричной крепитацией («влажными альвеолами»).

- Для диагностики ДМЖП используются *дополнительные методы* исследования.
- Ультрасонография выявляет дефект межжелудочковой перегородки, его размер, увеличение камер сердца в размерах и гипертрофию их стенок.



ДМЖП (прямая проекция): тень сердца увеличена за счет обоих желудочков, заметное выбухание дуги легочного ствола (указано стрелкой), легочный рисунок в прикорневых отделах легких усилен



Дефект МЖП до лечения и после операции

- **Особенности ухода за больными детьми.**
- Дети, страдающие пороком сердца ДМЖП нуждаются в достаточном питании. (Необходимо постоянно контролировать динамику масса-ростовых кривых).
- Желательно соблюдать режим профилактики острых респираторных заболеваний. (Полезно ограничение контактов с детьми, посещающими детские дошкольные учреждения, при сохранении возможности нормального возрастного психосоциального развития).
- Всем детям с ДМЖП назначается профилактика септического эндокардита.
- С двух лет детей приучают к пользованию зубной щеткой, что снижает риск кариеса. Известно, что кариес может вызывать транзиторную бактериемию и инфицирование эндокарда в области анатомического дефекта сердца.
- В 60% наблюдений – **спонтанное закрытие !**

- **Дефект межпредсердной перегородки (ДМПП, ASD)**

Один из распространенных врожденных пороков развития сердца, на долю которого выпадает до 30% всех наблюдений.

Порок вызывает аномальное движение крови **слева направо на уровне предсердий, что закономерно приводит к увеличению в размерах правого предсердия, а затем и правого желудочка и количественному увеличению легочного кровотока.**



Хотя дети с ДМПП в большинстве случаев не имеют жалоб, диагноз возможен на основании объективных данных уже в ходе рутинного исследования больного врачом, который первым может обнаружить *систолический шум* и установить другие *симптомы* ДМПП.

- **1. Левосторонняя парастернальная пульсация** определяется достаточно часто и свидетельствует о наличии правожелудочковой гипертрофии.
- **2. Шум изгнания** крови типичен над областью легочной артерии. Он слышен всегда. Шум не очень громкий - 1-2 степени по Стилли и редко сопровождается вибрацией, ощущаемой при пальпации области сердца.
- **3. Широко раздвоенный второй тон ($S1+S2+S2$)**. Это важный в кардиологии клинический феномен. Возникает из-за различного времени срабатывания (щелчка) клапанов аорты и легочной артерии.

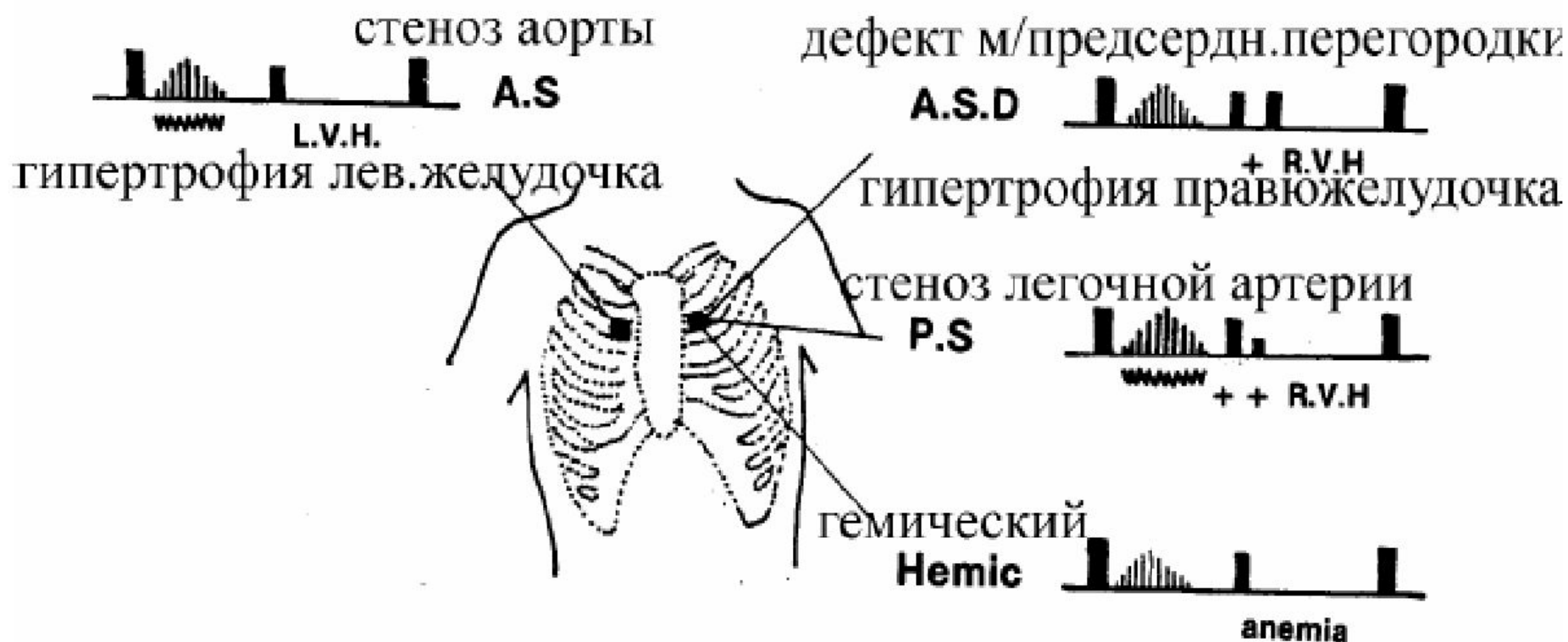
- 4. Рентгенограмма органов грудной клетки выявляет типичную конфигурацию сердца с увеличенными в размерах правым предсердием и правым желудочком и признаки увеличенного легочного кровотока.**
- 5. Эхокардиологическое исследование выявляет расположение дефекта в предсердной перегородке и расширение правого предсердия и желудочка.**

Шум, выслушиваемый при дефекте межпредсердной перегородки, по своим характеристикам необходимо дифференцировать от:

- функционального доброкачественного шума,***
- анемического шума,***
- стеноза легочной артерии и***
- стеноза аорты.***

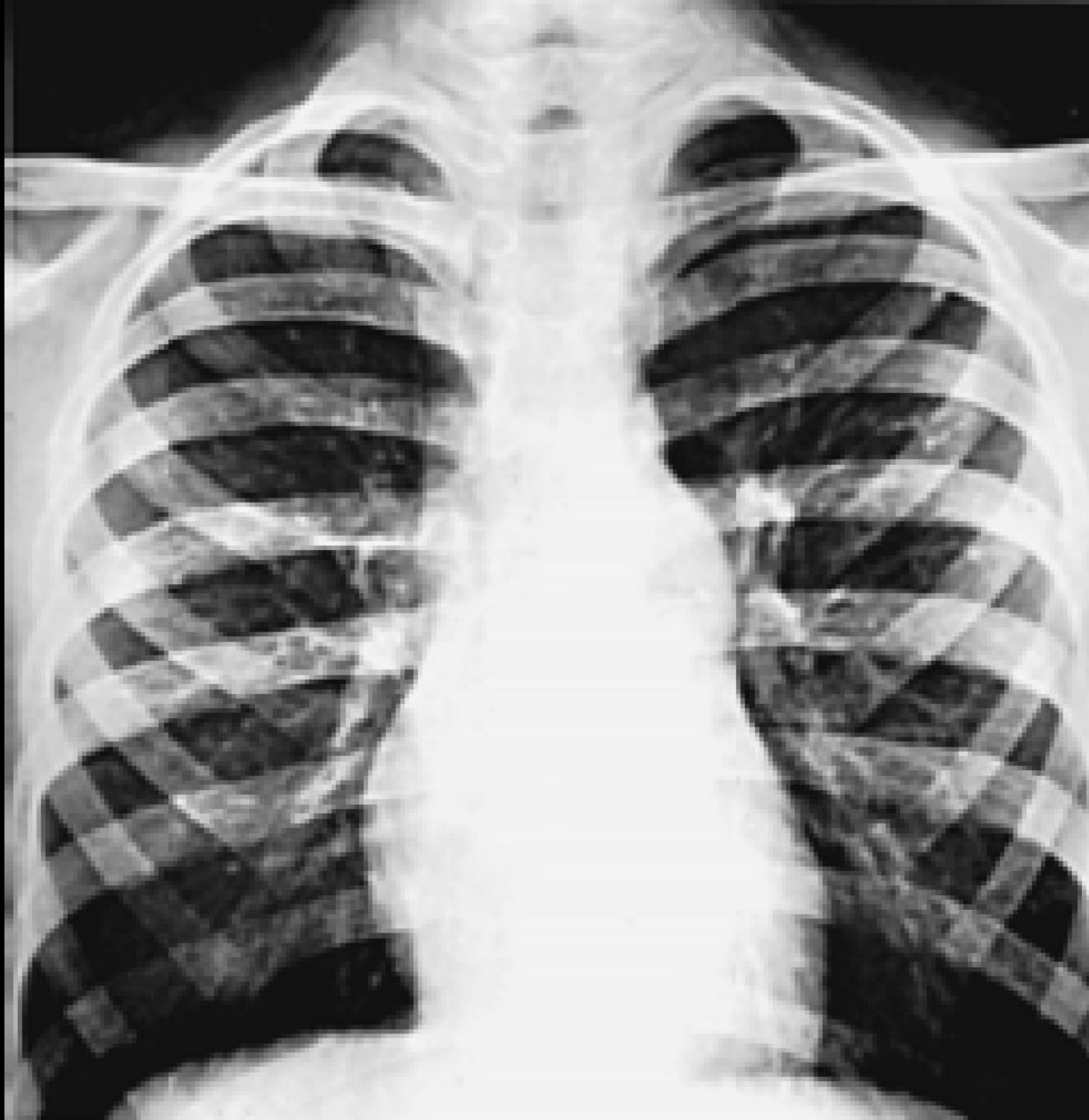Систолический шум изгнания крови

развивается при следующих болезнях:



wwwwww : пальпаторно ощущаемая вибрация

- **1. Невинный (акцидентальный, функциональный, доброкачественный) систолический шум** - тихий, мягкий, короткий систолический шум в различных точках выслушивания выявляется у 50% здоровых детей в какой-либо из периодов их детства.
- **2. Анемический шум** возникает над проекцией легочной артерии, мягкий и никогда не ассоциируется с пальпаторной вибрацией. Шум меняет интенсивность при изменении положения тела. Иногда достаточно оценить бледность кожи и слизистых оболочек, чтобы заподозрить анемическую природу шума.
- **3. Шум врожденного изолированного стеноза легочной артерии** по характеристикам очень похож на шум ДМПП, но ассоциируется с вибрацией передней грудной стенки. Второй тон, хотя и акустически расщеплен, но второй его компонент, обусловленный щелчком закрытия клапана легочной артерии очень слабый, плохо слышимый (S1+S2+s2). В уточнении характера аускультации помощь может оказать фонокардиограмма.



*Гипертрофия
правого желу-
дочка при этом
врожденном
пороке маги-
стрального со-
суда всегда
сильно выра-
жена (на рент-
генограмме
имеется так-
же постстено-
тическое рас-
ширение легоч-
ной артерии).*

- **4. *Систолический шум стеноза аорты***
– отличается точкой выслушивания - областью аорты.

Интенсивность шума высокая, он грубый и часто сопровождается чувством вибрации грудной стенки.

***Всегда* проводится на шею.**


***Всегда* присутствует выраженная гипертрофия левого желудочка.**

- **Открытый артериальный проток** - часто встречающийся порок развития, как самостоятельный, так и в комбинации с другими пороками развития сердца и крупных сосудов.

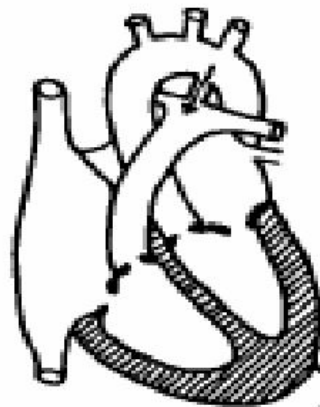


- **Сущность порока состоит в ненормальном лево-правом движении крови из аорты через проток в легочную артерию, в результате чего развивается переполнение кровотока в легких. Степень гемодинамических нарушений главным образом зависит от размера протока.**
- **Маленький функционирующий проток не провоцирует жалоб и является клинической находкой. Так как специфический шум порока выслушивается высоко на основании сердца, заболевание часто просматривается, если ребенка перед осмотром полностью не раздевают.**

Открытый артериальный проток **Patent Ductus Arteriosus** (P.D.A.)



Важнейшие симптомы:



“пляска каротид”

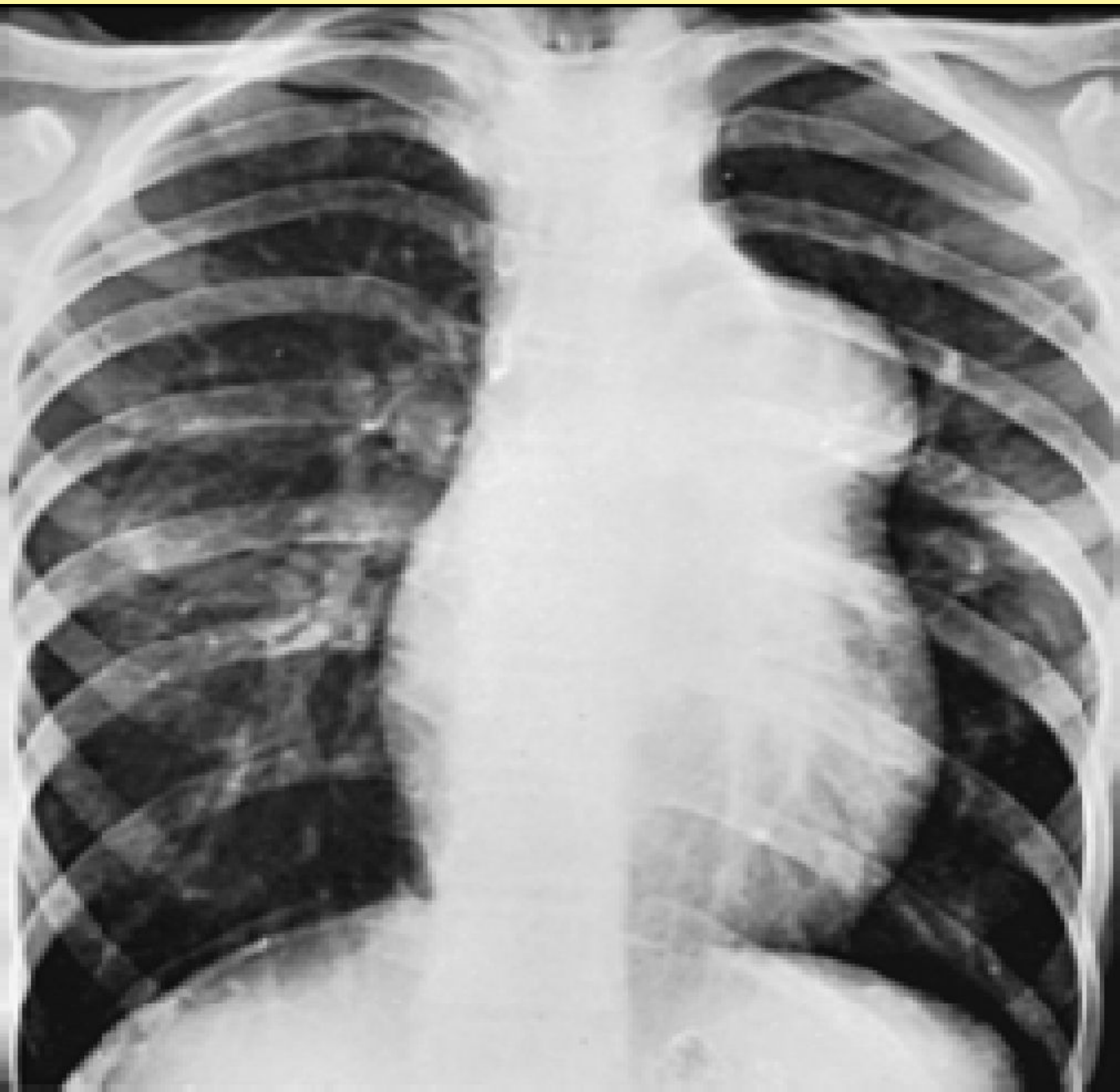

систола-диастолический
“машинный” шум над
легочной артерией

Симптомы открытого артериального протока.

- *Прыгающий или «скачущий» пульс* – это высокий пульс, который легко обнаруживается. Характеризуется большой пульсовой разницей при определении артериального давления.
- *Продолжительный «машинный» шум* над областью проекции легочной артерии и в широкой области от грудины вдоль ключицы слева. Всегда над этой областью можно ощутить вибрацию грудной клетки.
- *Увеличение сердца в размерах* за счет тотальной гипертрофии желудочков (правого и левого).
- *Застойная сердечная недостаточность* бывает всегда, если размеры артериального протока достаточно велики (от средних до больших).

• **Дополнительные исследования:**



**органов грудной
клетки**

**легочное полно-
кровие, выступа-
ющий, увеличен-
ный конус**

**ной артерии и
разнообразные
степени кардио-
мегалии. Для
выявления
функционирую-
щего артериаль-
ного протока
необходима кон-
трастная *аорто-
графия* либо**

Основные признаки, которые позволяют заподозрить врожденную патологию:

- Затруднения при кормлении (во время сосания ребенок тяжело и часто дышит, бросает грудь, отдыхает, затем после нескольких сосательных движений опять оставляет грудь). Поэтому врачу очень важно присутствовать при кормлении, чтобы сделать самостоятельный вывод.**
- Одышка, которая появляется при физической нагрузке (при кормлении – у грудных детей, у старших детей – при ходьбе, играх, езде на велосипеде, при подъеме по лестнице и др.).**

- **Быстрая утомляемость при любых типах нагрузок. (Обычно ребенок просит, чтобы его взяли на руки, прекращает игру).**
- **Изменение аппетита.**
- **Похудание и замедление роста.**
- **Изменение цвета кожных покровов – от резкой бледности до цианоза различной степени выраженности.**

- **Пульсация сонных артерий (при недостаточности аортальных клапанов) и набухание и пульсация шейных вен (при всех состояниях, при которых переполняются кровью правые отделы сердца).**

- **Ревматизм (или острая ревматическая лихорадка)**

– это аутоиммунное заболевание, которое развивается как осложнение стрептококковой инфекции (фарингита или скарлатины, вызванными бета-гемолитическим стрептококком группы А).

Ревматической лихорадке всегда предшествует латентный период между перенесенным фарингитом и началом ревматизма. Дети болеют ревматизмом чаще всего в возрасте 5-15 лет.

Диагноз ревматизма базируется на анамнезе – указании на перенесенное стрептококковое заболевание в недавнем прошлом.

- Основные диагностические критерии «ревматической лихорадки» по Киселю-Джонсону:

- ***Ревматический полиартрит:*** наблюдается в 75% всех наблюдений. Его характеристикой являются: множественность пораженных воспалением суставов, симметричность поражения и преимущественное вовлечение крупных суставов (коленных, локтевых, голеностопных, лучезапястных).

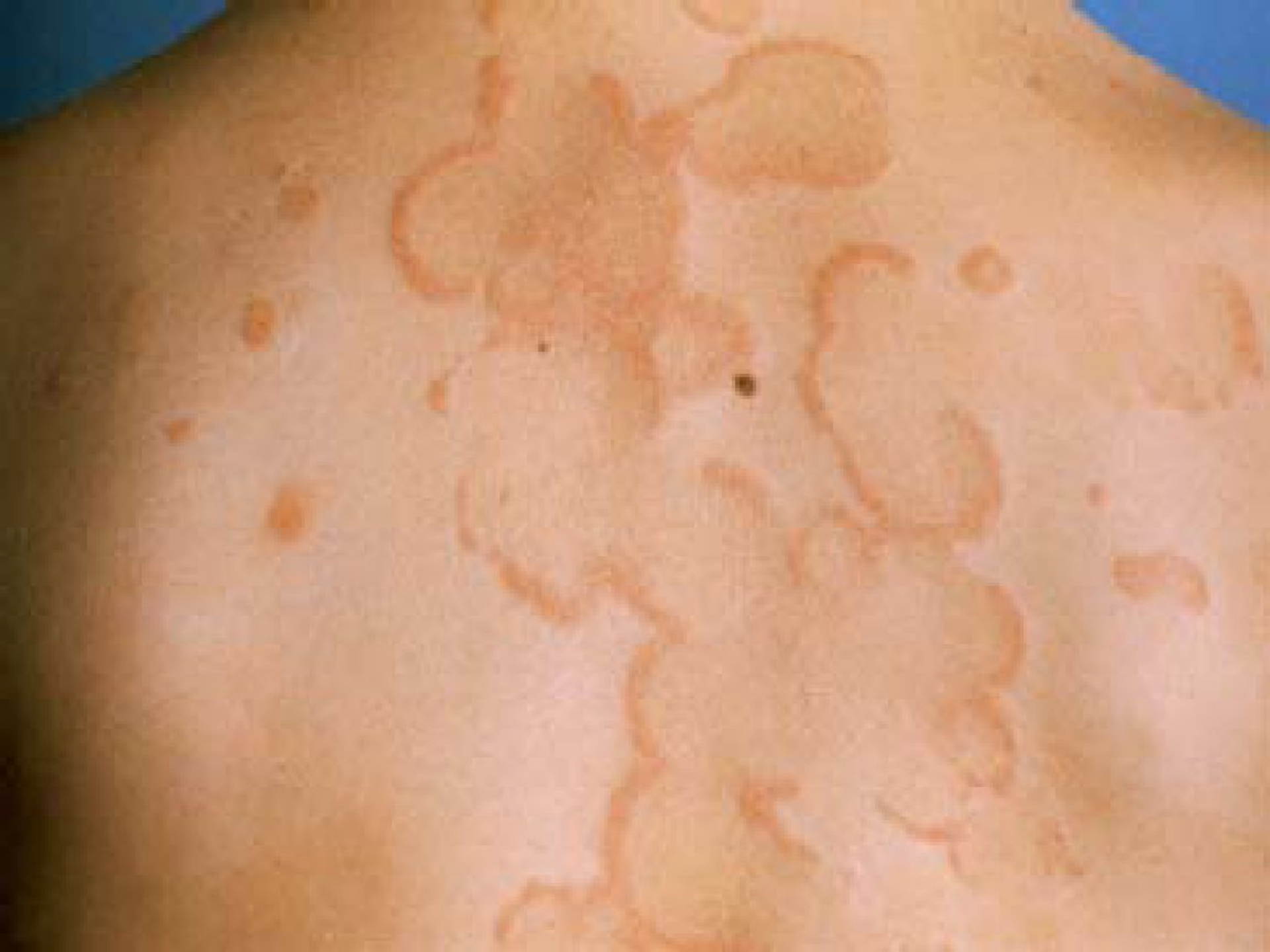Всегда полиартрит – транзиторный, преходящий (поражение суставов одной группы продолжается около 1 недели по продолжительности) и мигрирующий (вовлекаются в воспаление все новые группы суставов).

- **Кардит** встречается у 50% детей с ревматической лихорадкой.

Симптомы:

- **1. Диспропорциональная высокая тахикардия, не соответствующая состоянию и степени лихорадки.**
- **2. Появление интенсивного, легко выслушиваемого шума при аускультации сердца. Если он выслушивается на верхушке и занимает всю систолу, то он вызван вальвулитом – воспалением митрального клапана.**
- **3. Перикардальный шум (шум трения воспаленного перикарда).**
- **4. Застойная сердечная недостаточность.**

- ***Хорея*** – ревматическое поражение ЦНС, выявляется у 10% всех заболевших ревматизмом.
- ***Кольцевидная эритема*** бывает у 5% больных и относится к редким поражениям кожи при ревматизме.
- ***Подкожные узелки*** обнаруживаются примерно у 1% больных детей. Они представляют собой твердые безболезненные ревматические узелки, прощупываемые в области костных выступов на конечностях по ходу сухожилий мышц.



- **Дополнительные или «малые» критерии ревматизма:**
- **лихорадка,**
- **артралгии (боли в суставах),**
- **перенесенный ранее ревматизм,**
- **воспалительные изменения крови,**
- **повышенный титр антител к стрептококку (ASL-O),**
- **высев стрептококка патогенного типа из глотки,**
- **указания на перенесенное стрептококковое заболевание в недавнем прошлом и др.**

- **Хроническая ревматическая болезнь сердца** является продолжением острой ревматической лихорадки и характеризуется необратимым поражением клапанов сердца. Исходом хронической ревматической болезни сердца могут быть приобретенные пороки сердца.

Ревматические пороки сердца имеют следующую *симптоматику*:

- ***Митральная недостаточность.***

На верхушке сердца выслушивается грубый, занимающий всю систолу, шум. Он всегда проводится в подмышечную область и иногда сопровождается вибрацией грудной клетки в области проекции митрального клапана. Одновременно развивается гипер-трофия левого желудочка.

- ***Митральный стеноз.***

На верхушке сердца в середине диастолы выслушивается шум.

Одновременно развивается гипертрофия правого желудочка.

- ***Сложный порок*** (митральная недостаточность и митральный стеноз) – присутствуют оба шума и гипертрофия обоих желудочков.

- **Недостаточность аортального клапана** проявляется нежным ранним диастолическим шумом над аортой. *Периферические симптомы* – высокий пульс и высокая разница систолического и диастолического давления.
- **Стеноз аорты.** Характеризуется грубым и громким систолическим шумом над аортой. Шум всегда проводится на шею и сопровождается чувством вибрации грудной стенки над аортой при пальпации. Одновременно развивается гипертрофия левого желудочка.

- **Осложнения ревматизма:**

- 1. Сердечная недостаточность** –

острая, вплоть до кардиогенного шока, и хроническая.

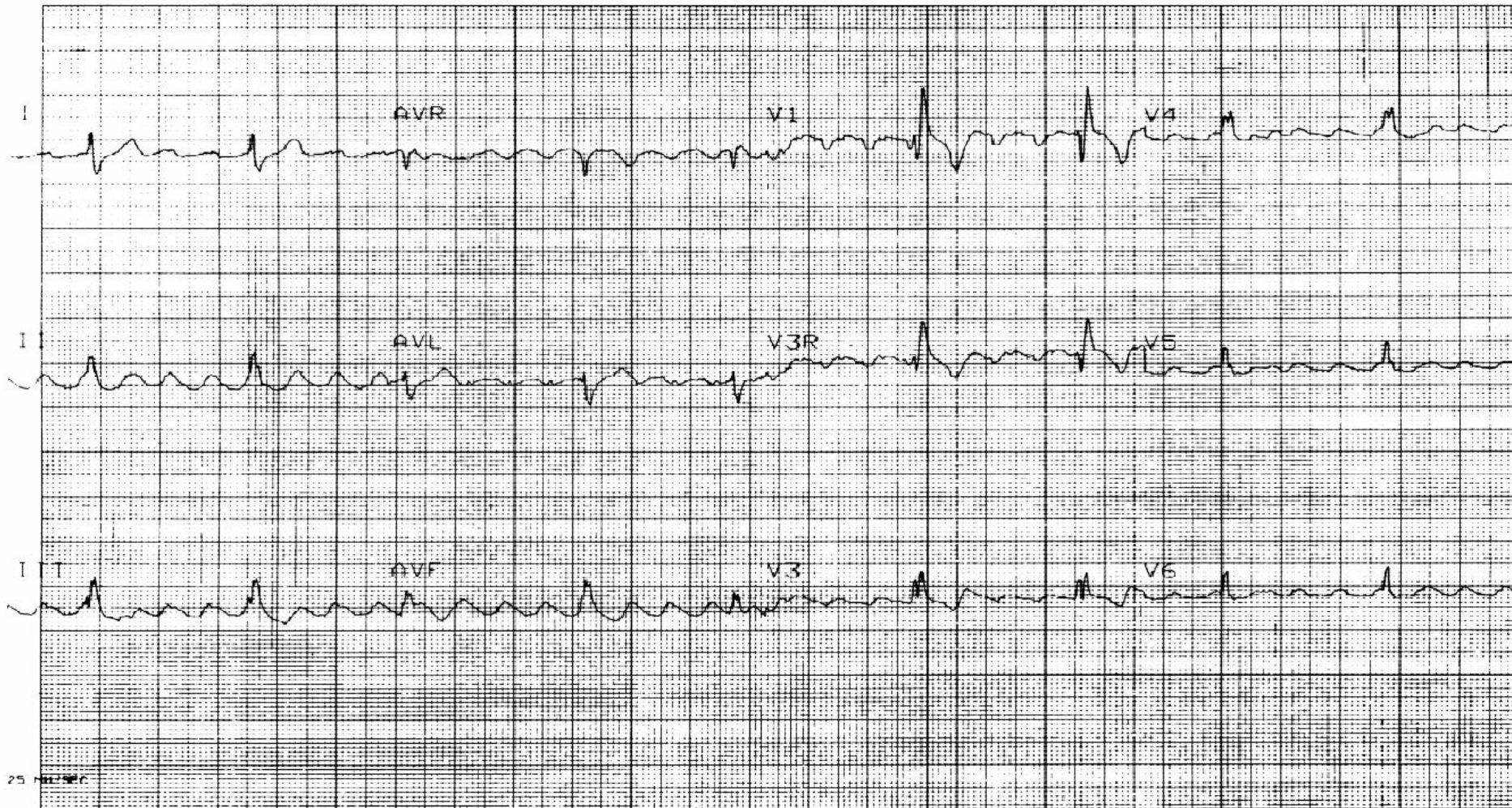
- 2. Инфекционный эндокардит** –

бактериальное поражение измененного ревматическим воспалением эндокарда. Проявляется необъяснимой лихорадкой, изменением характера выслушиваемого ранее шума, эпизодами острой сердечной недостаточности и эмболиями в головной мозг.

Поражения ЦНС могут проявиться параличами, нарушениями функции черепно-мозговых нервов и драматической, внезапно наступившей слепотой.

3. Сердечные аритмии (исследуются с помощью электрокардиографии (ЭКГ):

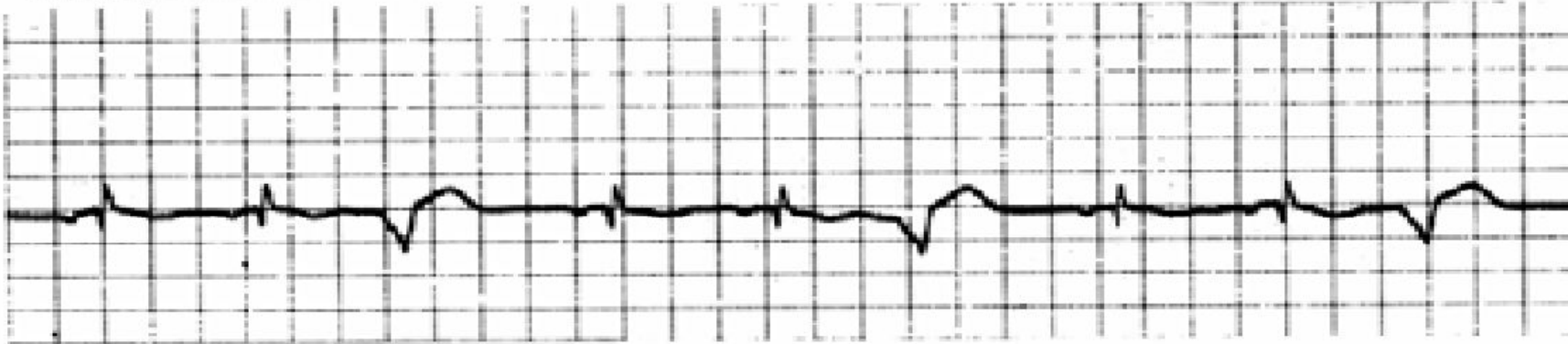А) Трепетание предсердий. Сердечный ритм совершенно нерегулярен. Во всех отведениях типичные множественные волны Р. Интервалы R-R разной продолжительности.



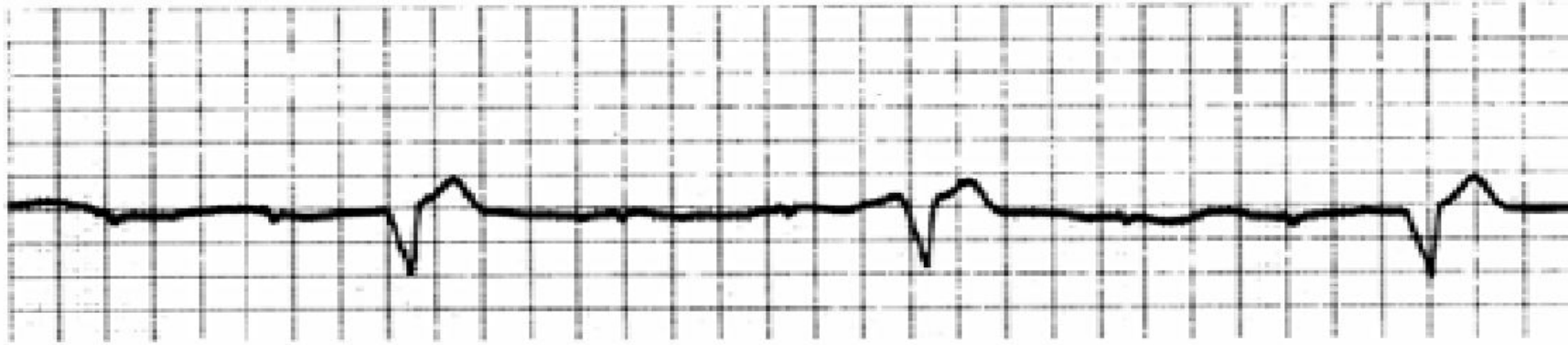
Б) Экстрасистолы проявляются так называемым «регулярным» и нерегулярным ритмом. Каждое преждевременное сокращение сопровождается компенсаторной паузой. Желудочковая тригемения.

Simultaneous

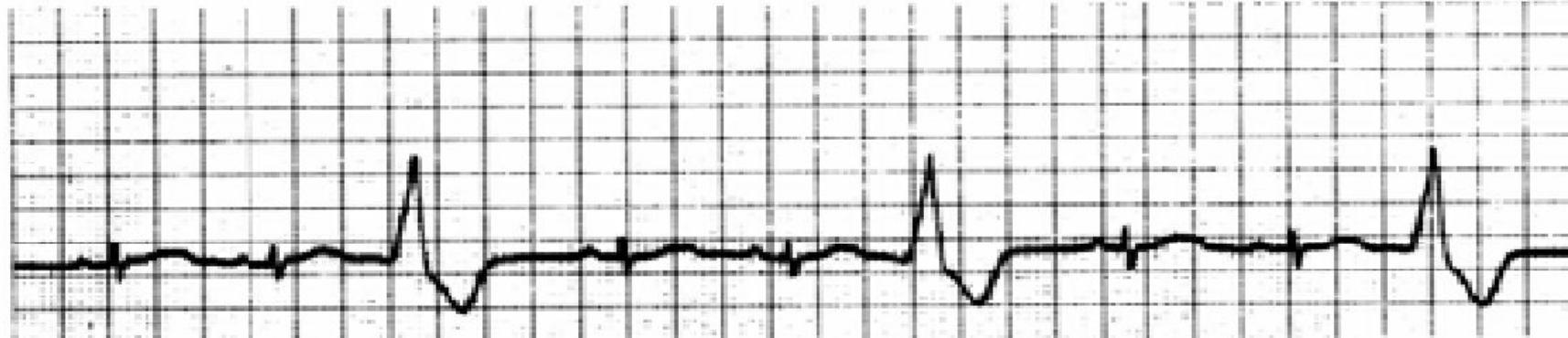AVR



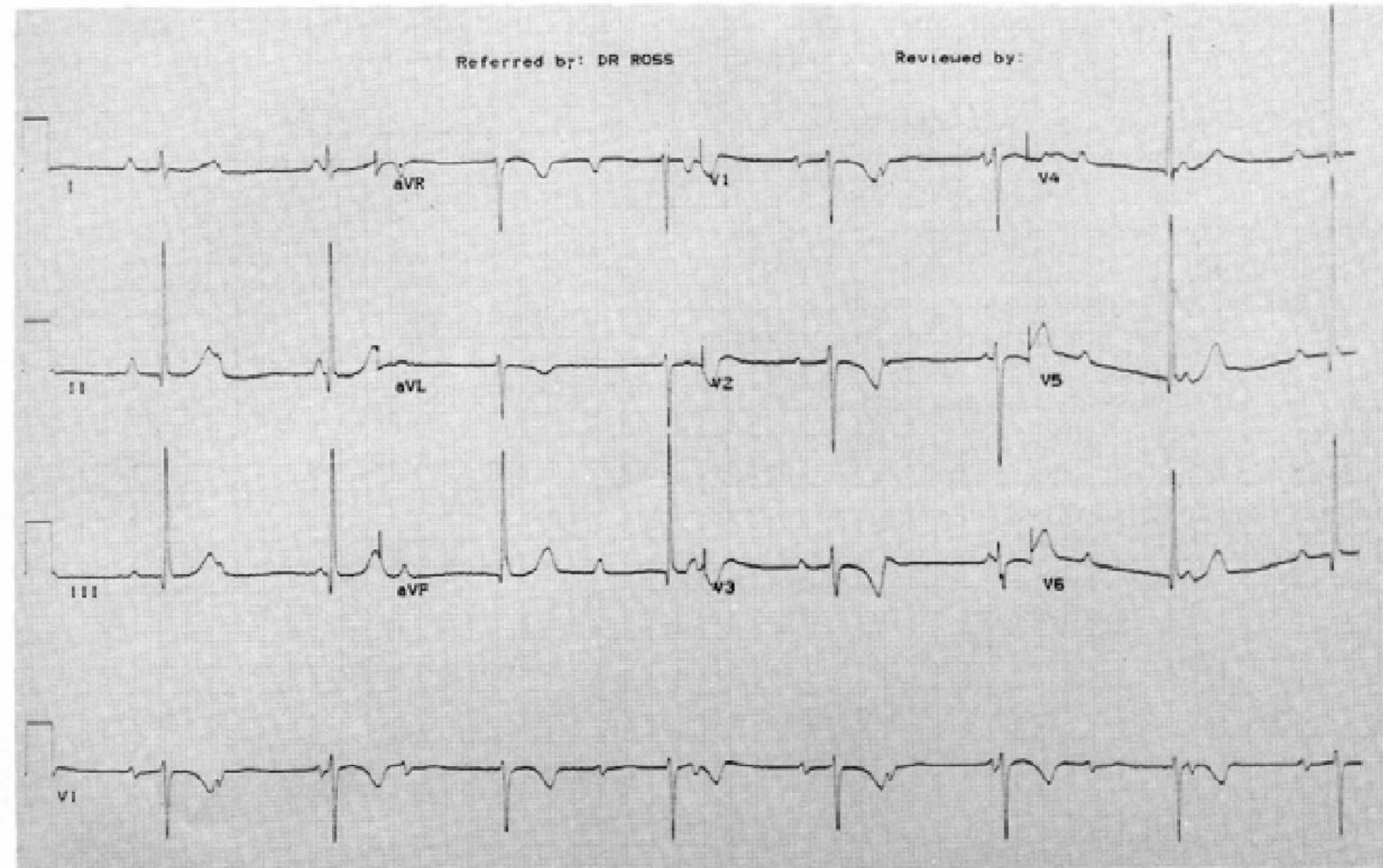
AVL



AVF

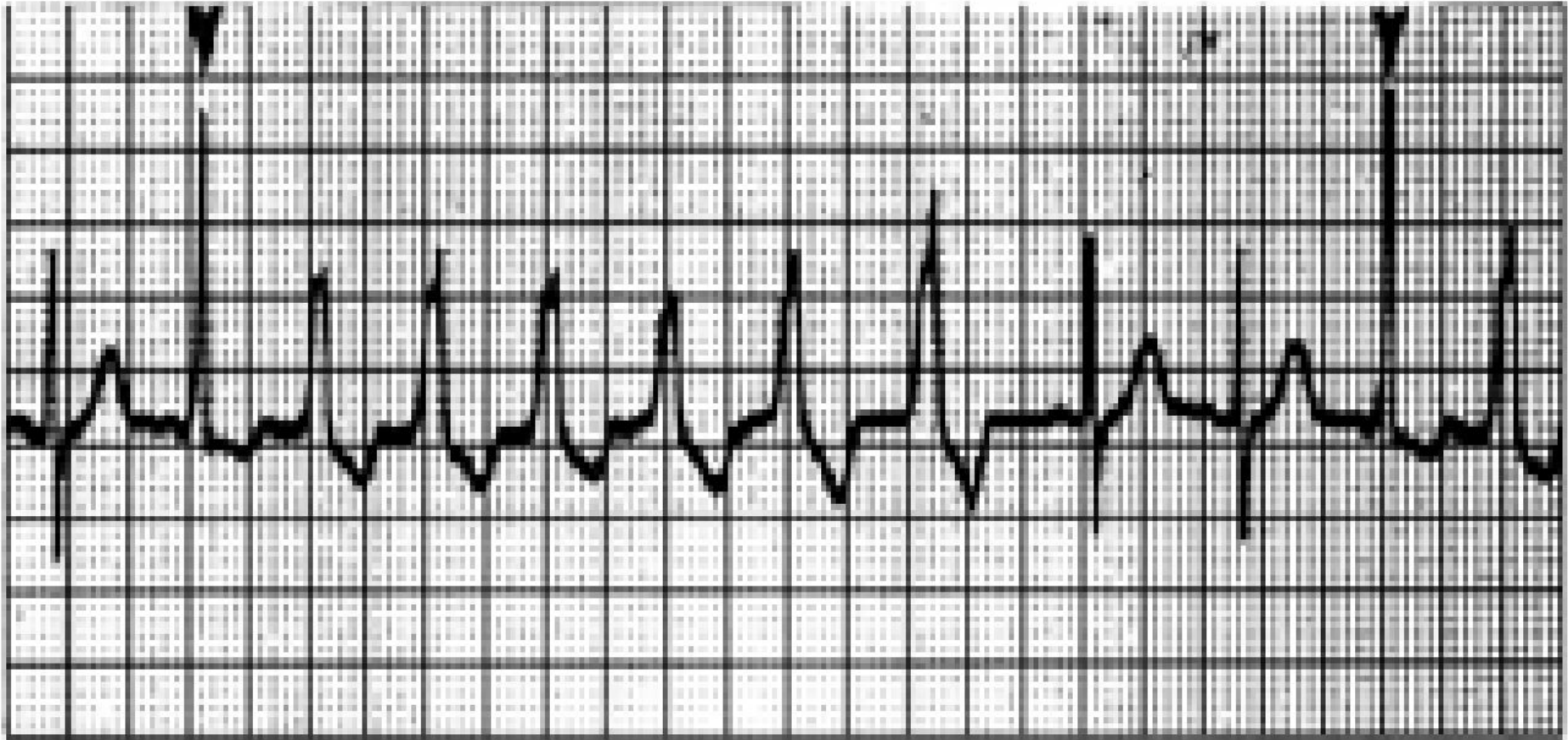


В) Поперечная электрическая блокада сердца. Ее характеризуют брадикардия и два независимых водителя ритма, связь между которыми отсутствует – предсердный и атриовентрикулярный.



Г) Предсердная или желудочковая тахикардия (значительное учащение сердечных сокращений).

Последние два осложнения (В и Г) чаще всего возникают при передозировке дигиталиса, применяемого для лечения застойной сердечной недостаточности.



V₄

При остром недостатке кровообращения возникает шок.

Шок – это универсальная патофизиологическая реакция организма, связанная со значительным нарушением кровообращения в капиллярах всех органов.

По происхождению шок может быть

- **кардиогенным**, связанным с недостатком работы сердца, как насоса, нагнетающего кровь в сосуды. Этот вид шока редок у детей.
- **перераспределительным**, (например, при анафилактическом шоке, когда большое количество крови скапливается в расширенном венозном русле и капиллярный кровоток значительно обкрадывается).

Таким образом, анафилактический шок свойственен в большей мере старшим детям.

- ***гиповолемическим*** - шок возникает из-за потери объема циркулирующей крови. У детей встречается часто при обезвоживании.
- ***инфекционно-токсическим*** - шок развивается из-за спазма прекапиллярных сфинктеров, за счет чего кровь перестает поступать в капилляры. Из-за хорошо развитых артериоло-венных соустьей кровь направляется в обход капиллярного ложа.

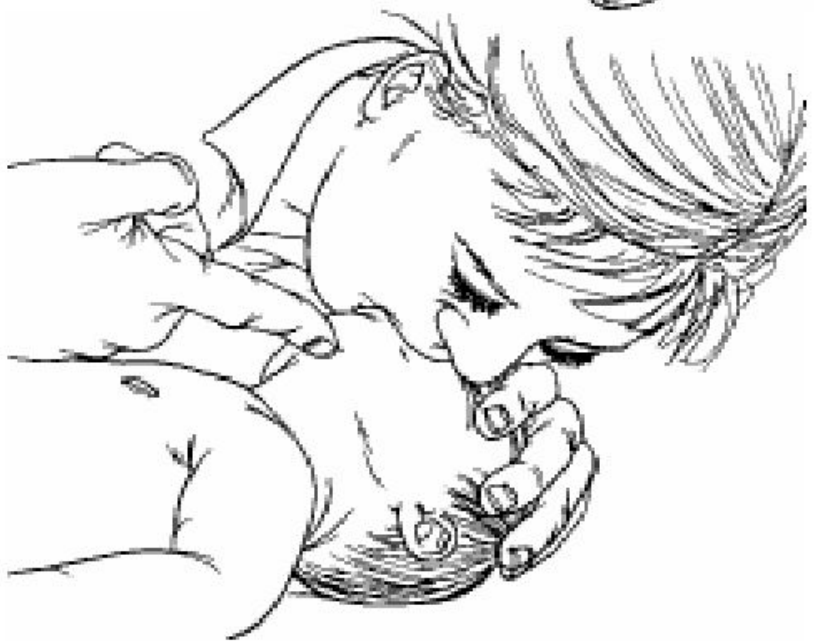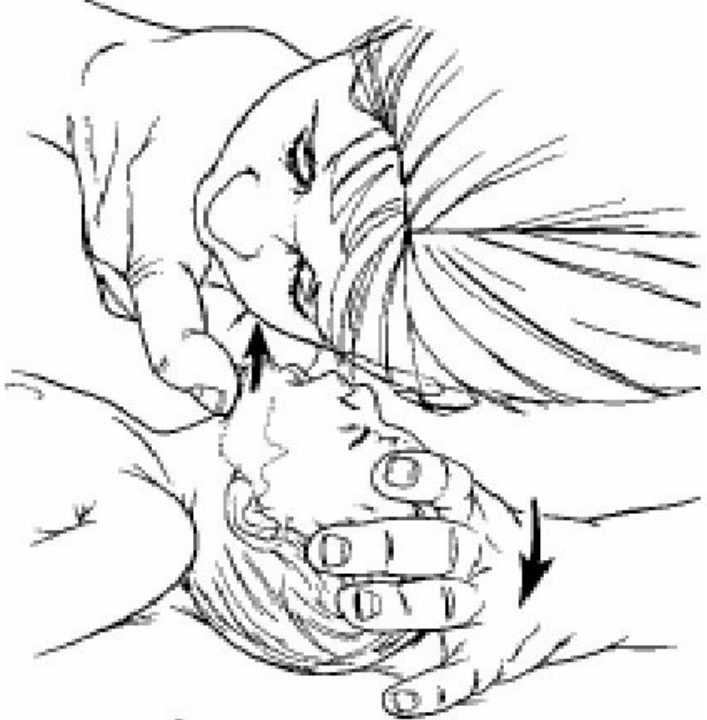
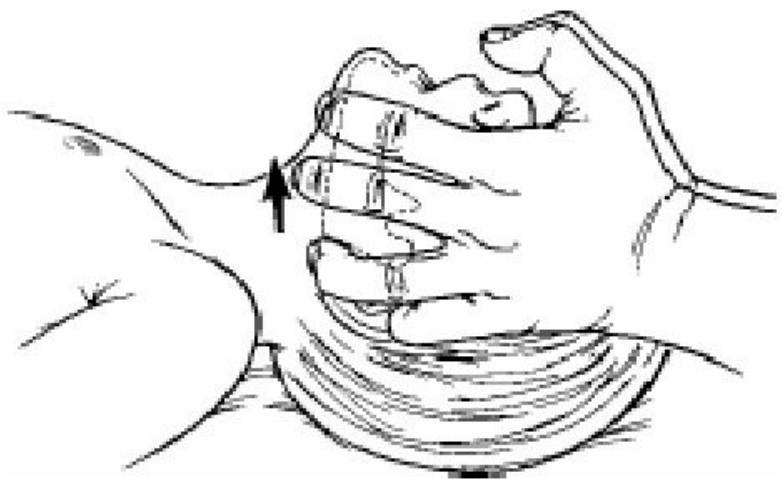
Этот вид шока особенно свойственен детям, который нередко заканчивается летальным исходом (например, при менингококцемии и других септицемиях).

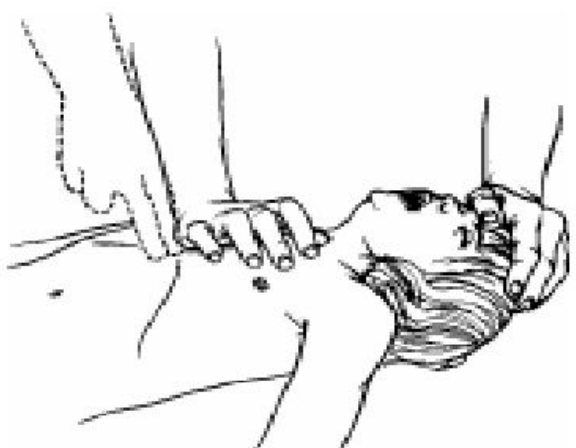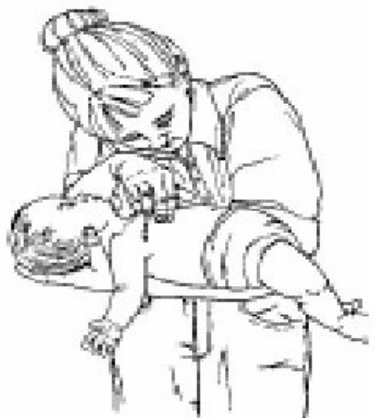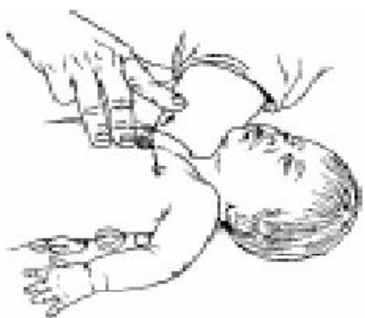
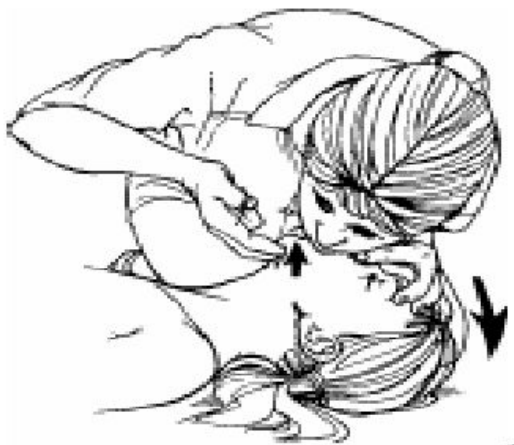- **АВС - программа легочно-сердечной и церебральной реанимации.**

Внезапная остановка кровообращения ведет к состоянию **клинической смерти**, которая без оказания помощи длится не более нескольких минут. Далее наступает **смерть мозга от аноксии**, тяжелые гипоксические поражения других внутренних органов и **смерть определяется уже как биологическая.**

Принципы реанимации (оживления) закljučаются в:

- **(А)** восстановлении проходимости дыхательных путей (**airways**), которые освобождаются от посторонних предметов, слизи и жидкости, а также западающего *языка* и *нижней челюсти* больного,
- **(В)** проведении искусственного дыхания – принудительного нагнетания воздуха в легкие больного (**breathing**),
- **(С)** наружного массажа сердца (**cardio...**) – ритмичных сдавлений грудной клетки и сердца, способных обеспечить кровообращение. Критерием эффективности церебральной реанимации служит появление зрачковой реакции – умеренное сужение зрачков.







ANNE GEDDES®

www.annegeddes.com

© 1995 Anne Geddes