

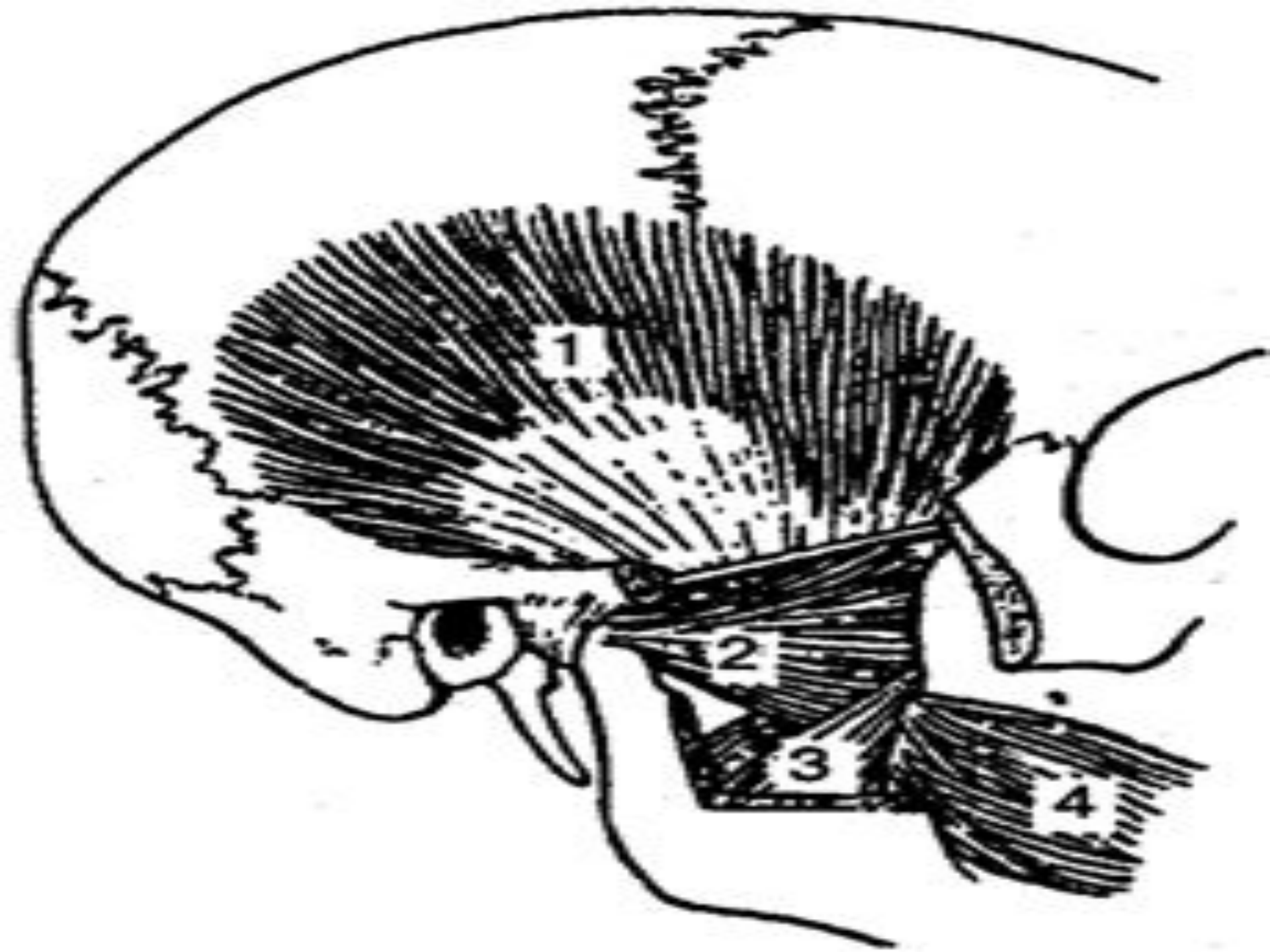


Кафедра: хирургиялық стоматология

Шайнау бұлшықеттері

Орындаған: Үргенішбаева Ж.Р.
Шаяхметова Н.
Утешева А.
Факультет : стоматология
Тобы: 303
Жетекшісі: Амантаев Б.А.





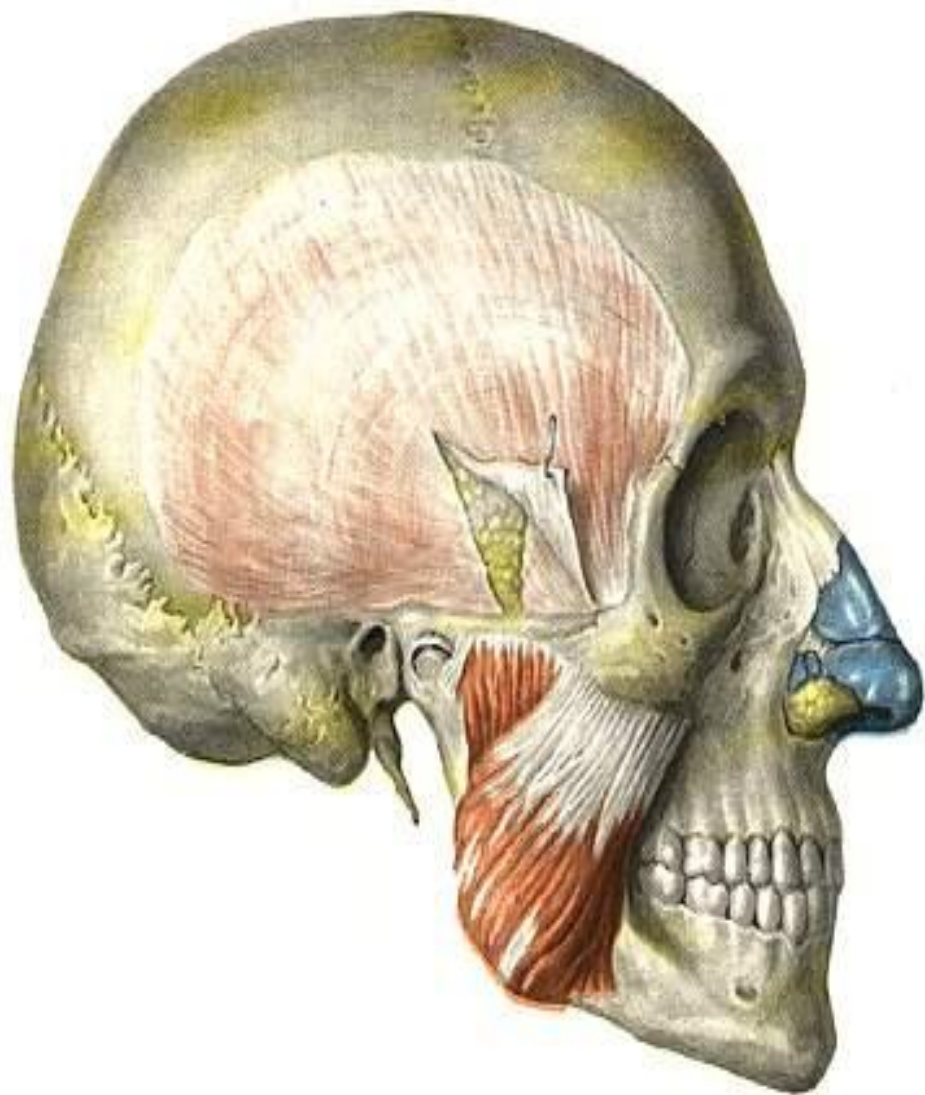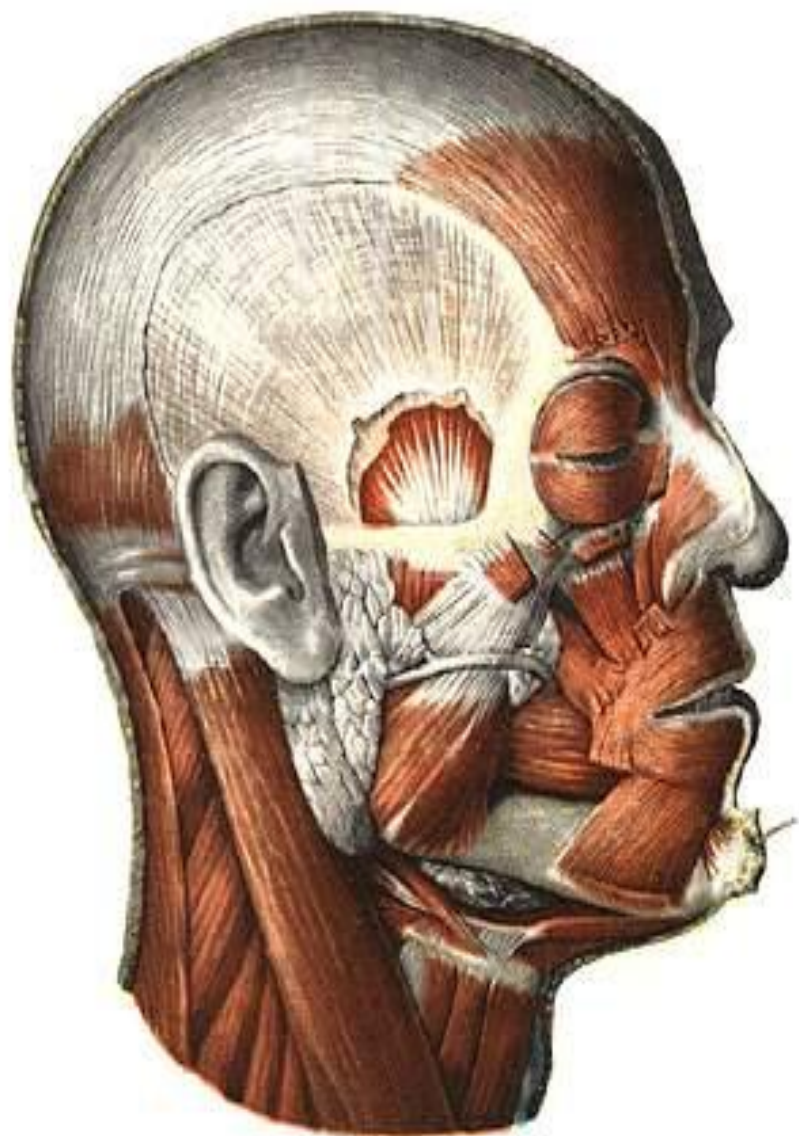
Шайнау еттері

□ Шайнау бұлшықеттері

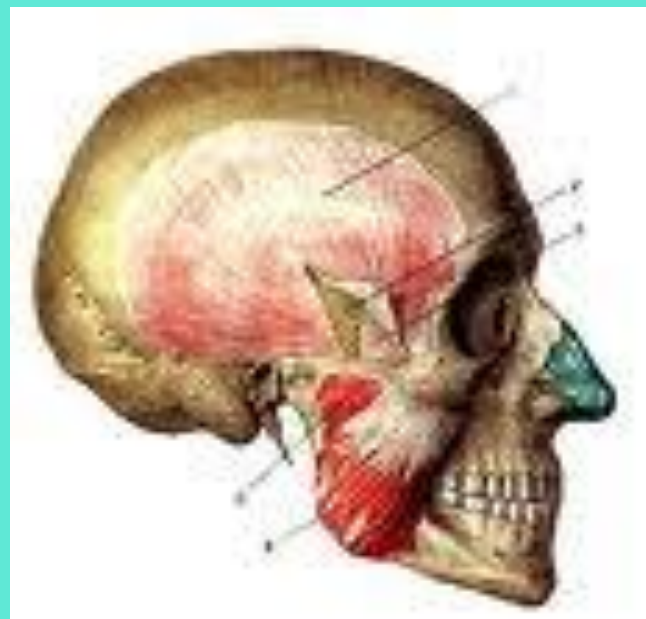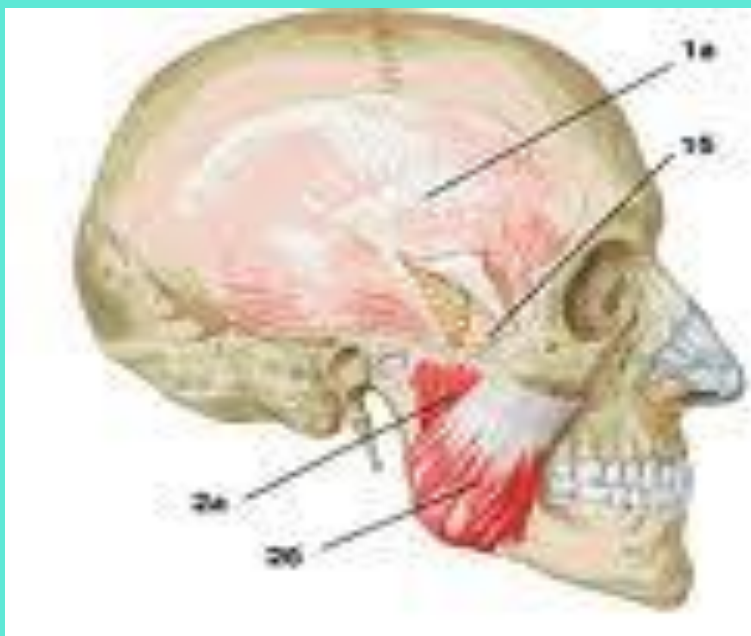
□ Самай бұлшықеттері

□ Латералды қанаттәрізді бұлшықет

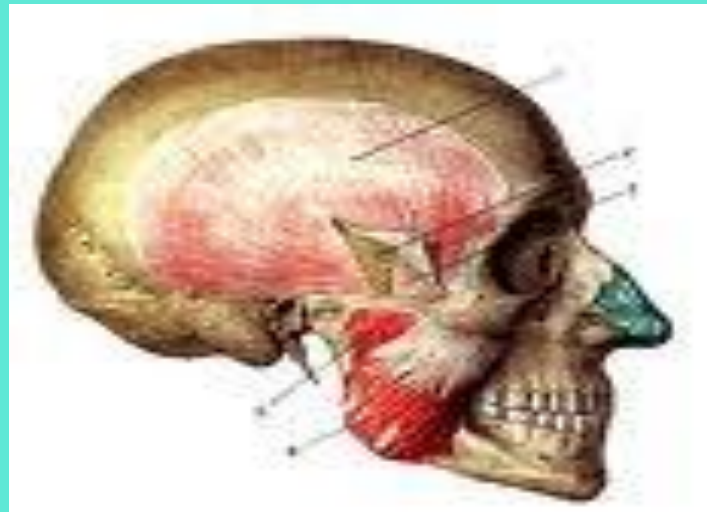
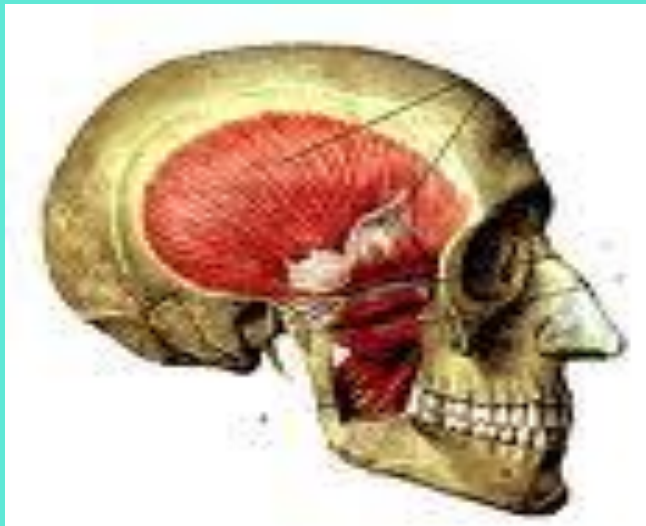□ Медиалды қанаттәрізді бұлшықет

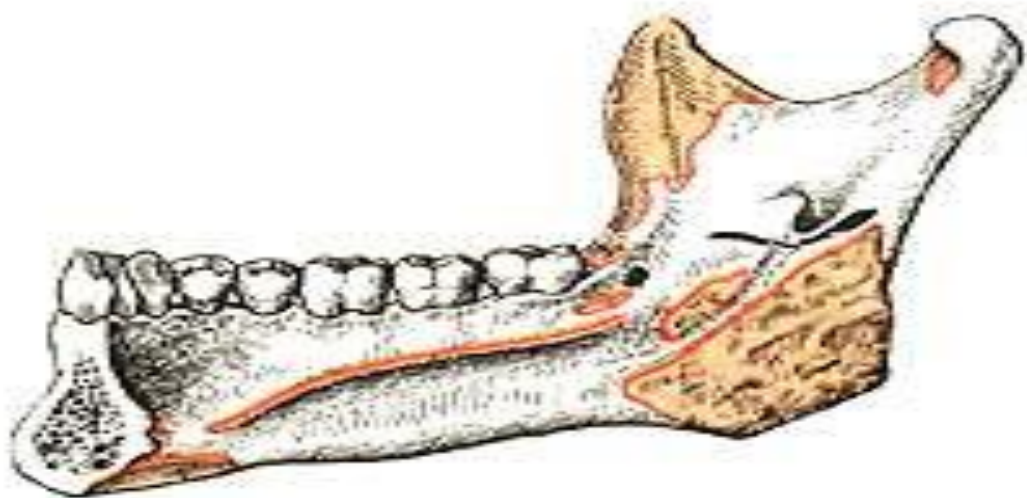
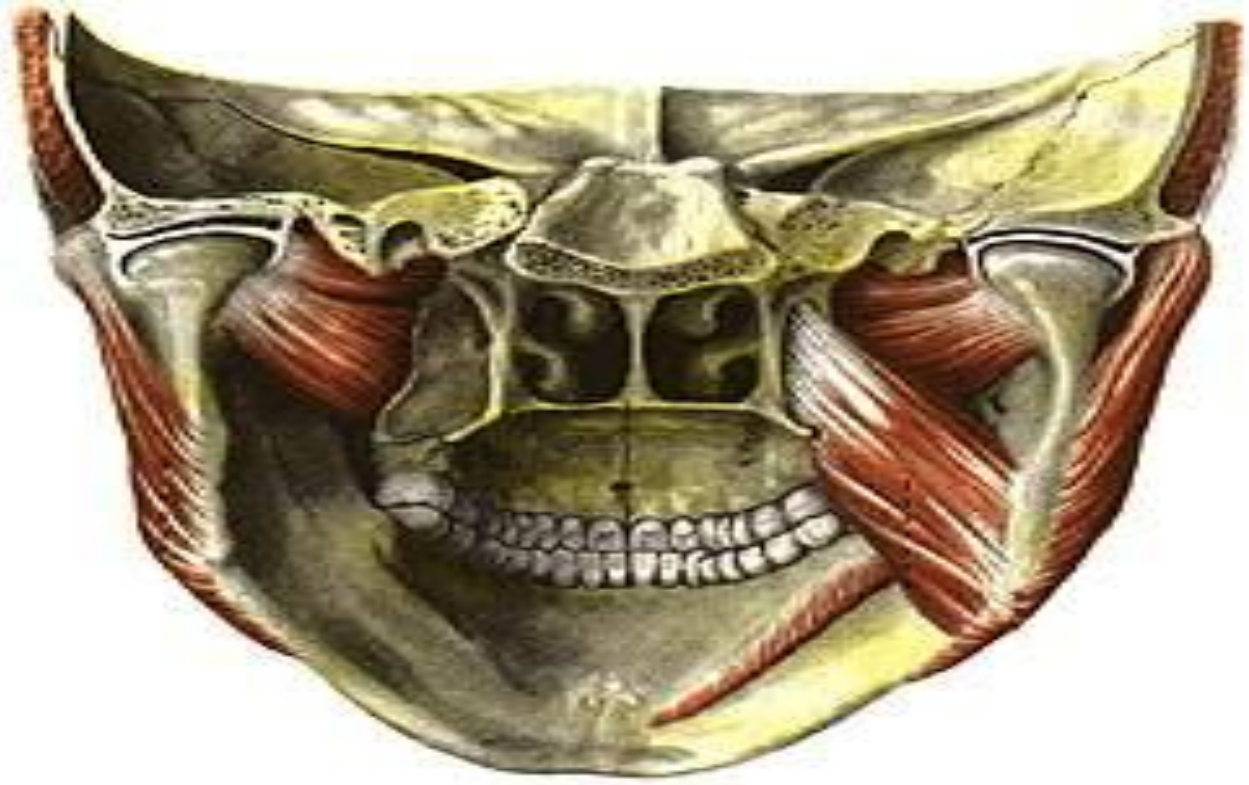

Шайнау бұлшықеті *m.masseter* бетсүйегінің төменгі жиегі мен бетсүйек доғасынан басталып, *tuberositas masseterica* мен төменгі жақ сүйек тармағының сыртқы бетіне бекиді

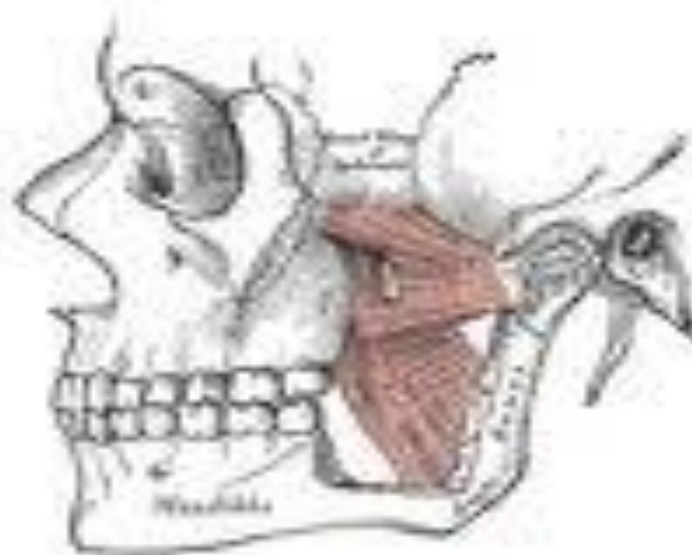
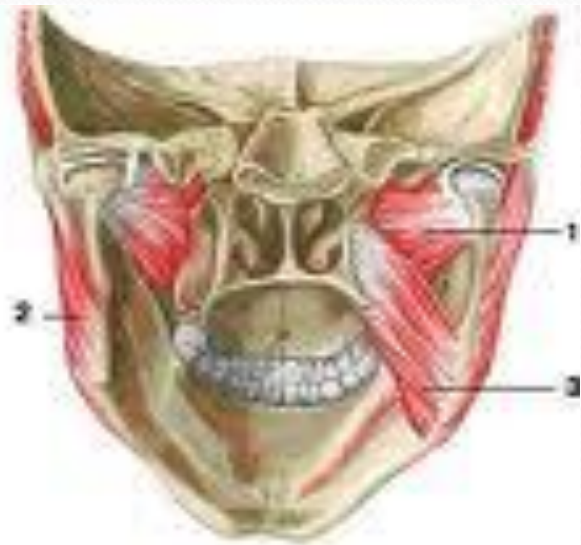


Самай бұлшықеті *m. temporalis* жалпақ бастамасымен бассүйектің бүкіл самай шұңқыры кеңістігін алып, үстіңгі жағында *linea temporalis* ке жетеді. Бұлшықет будалары желпуіш тәрізді түйісіп, берік сіңір түзіп, ол бетсүйегі доғасы астында келіп, төменгі жақсүйектің *processus coroneideus* ке бекиді

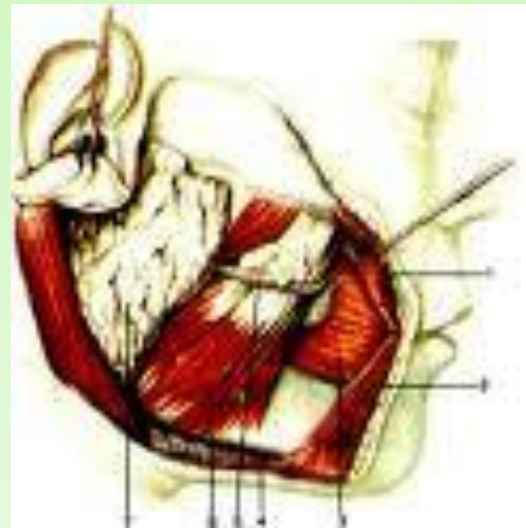



Латералды қанат тәрізді бұлшықеті
m.pterygoideus lateralis сына тәрізді сүйектің
үлкен қанатының төменгі беті мен
қанаттәрізді өсіндіден басталып, төменгі
жақсүйектің айдаршықты өсіндісінің
мойнына бекиді.



Медиалды қанат тәрізді бұлшықеті
m.pterygoideus medialis қанат тәрізді өсіндінің
fossa pterygoideusнан басталып, төменгі
жақсүйек бұрышының медиальды бетіндегі
аттас бұдырмаққа бекиді.



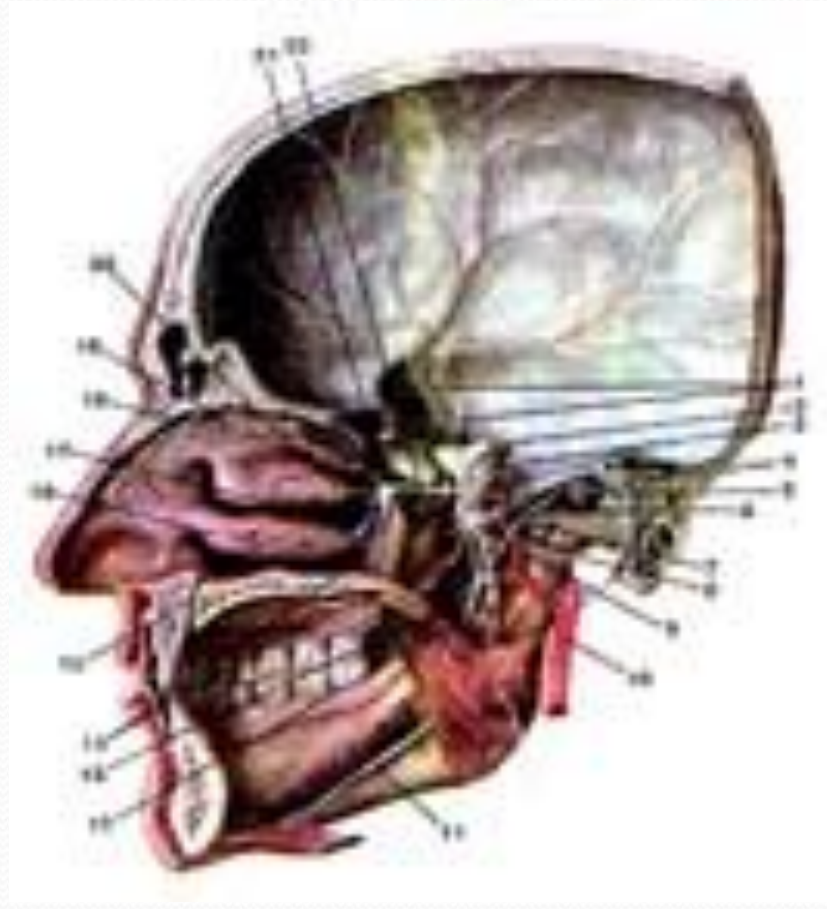
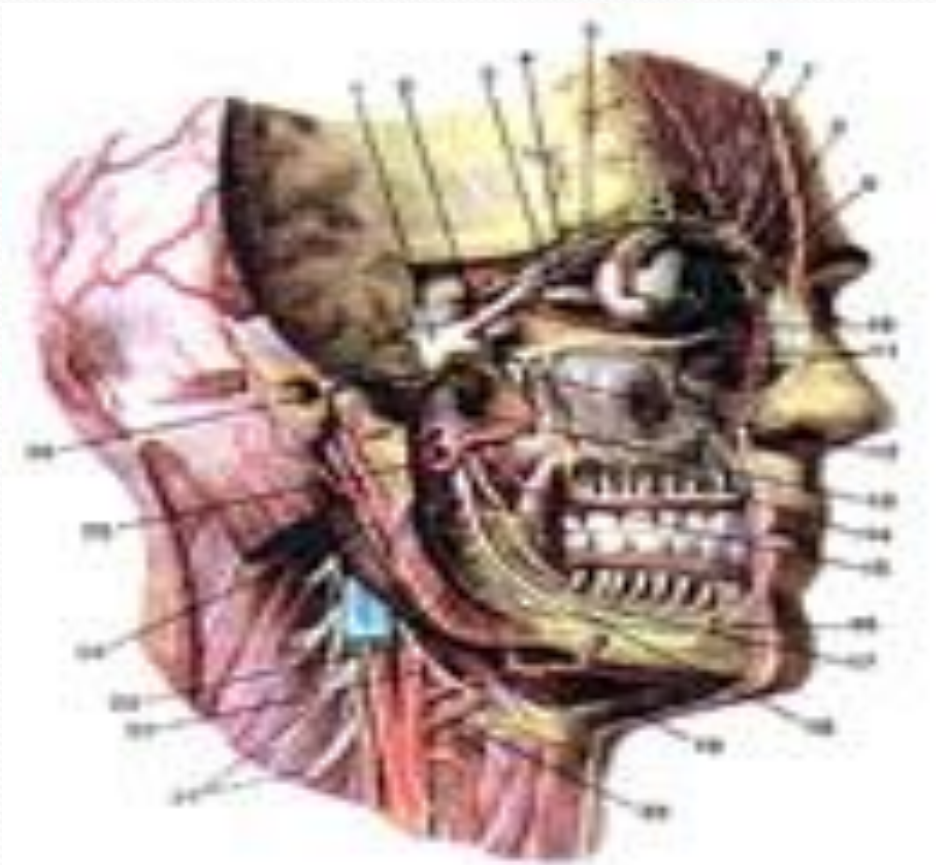
**Үшкіл нервтің 3 тармағының
нервтерімен нервтелуі**

n.massetericus

n.Temporalis profundi

n.pterygoideus lateralis

n.pterygoideus medialis



Шайнау бұлшықеттері

Қызметтері

Шайнау бұлшықеті *m.masseter*

Төменгі жақты көтереді

Самай бұлшықеті *m.temporalis*

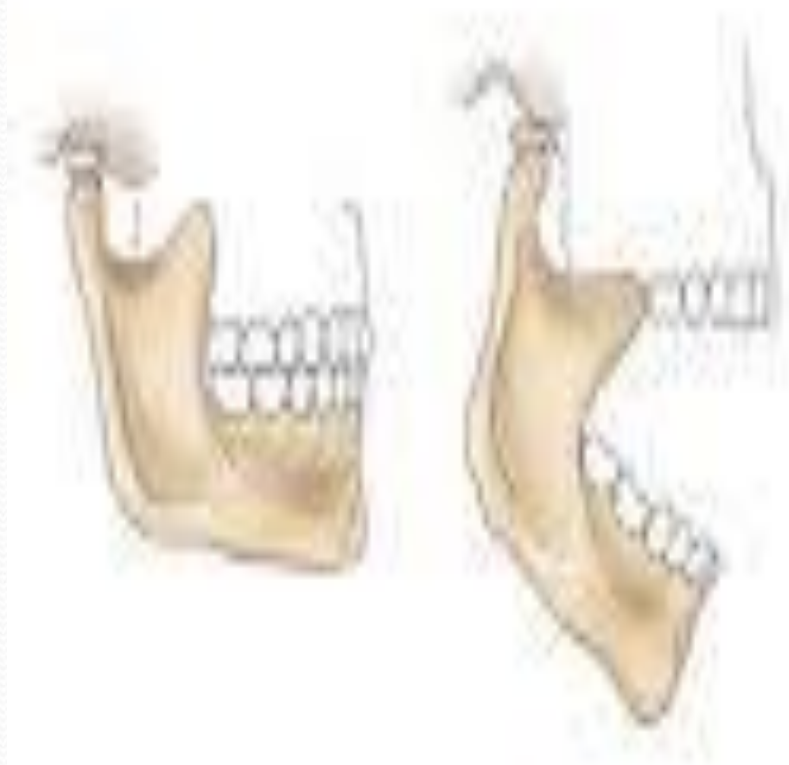Жиырыла отырып төменгі жақты көтереді

**Медиалды қанат тәрізді
бұлшықеті** *m.pterygoideus
medialis*

Төменгі жақсүйекті алға жылжыта отырып жоғарыға көтереді.

**Латералды қанат тәрізді
бұлшықеті** *m.pterygoideus
lateralis*

Екі жақты жиырылу кезінде төменгі жақ алға жылжиды, ал бір жақты жиырылу кезінде қарама қарсы жаққа орын ауыстырып жылжиды.



Зевок

Ужас



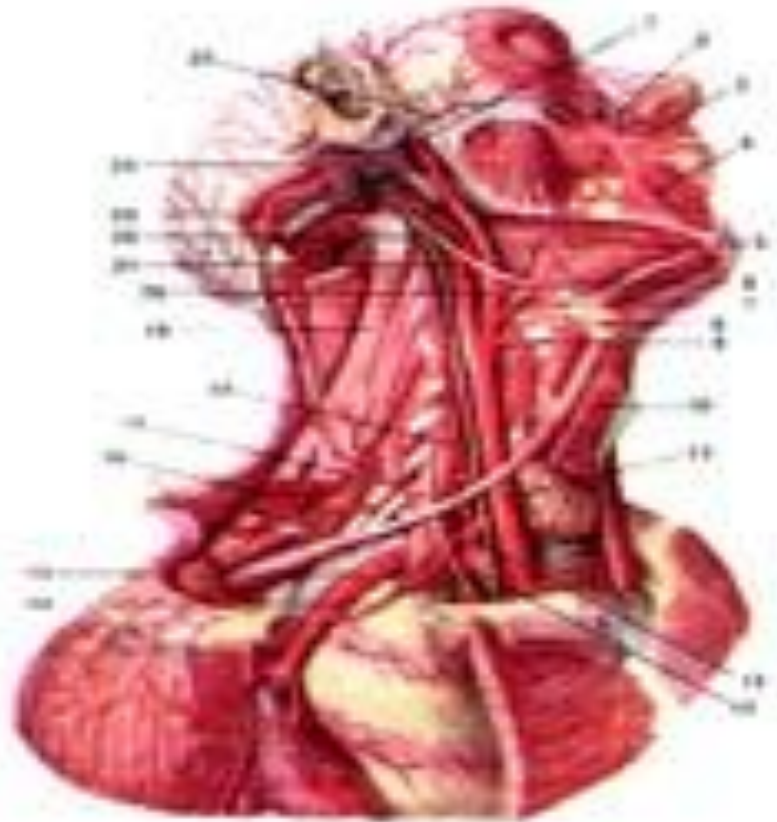
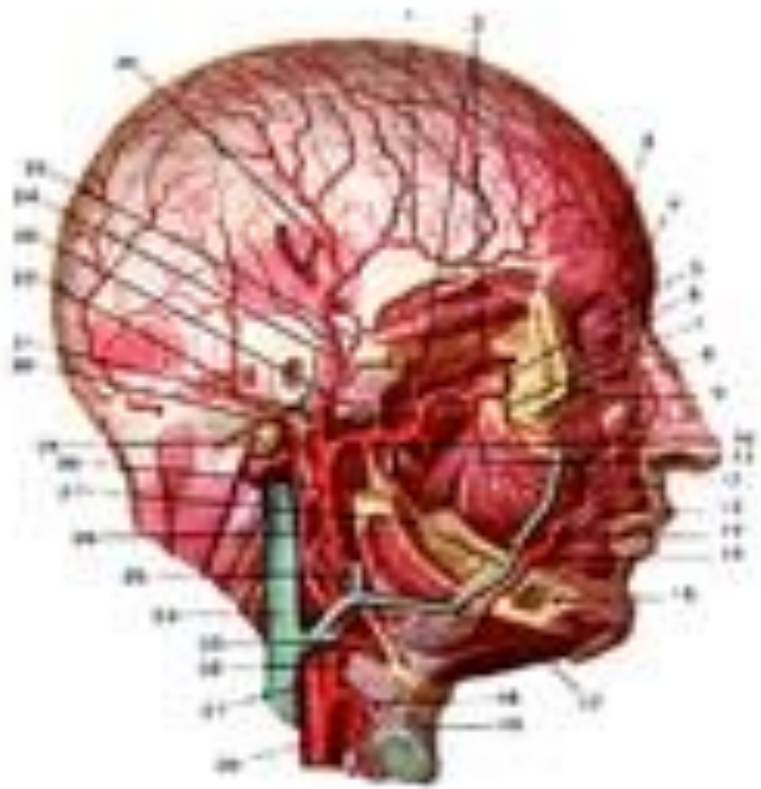
Сыртқы ұйқы артериясының ортаңғы тобының жоғарғы жақсүйек артериясы

a.massetericus

a.Temporalis

a.pterygoideus lateralis

a.pterygoideus medialis





Назарларыңызға рахмет!!!

