

«Астана медицина  
университеті» АҚ



№1 балалар аурулары  
кафедрасы

---

## Ішектің қабыну ауруларының ажырату диагностикасы

Дайындаған: Мұхамедияр М  
431 ЖМ тобы.

Тексерген: Макибаева М Г

Астана 2017

# ***Жоспар:***

I. Кіріспе, анықтамасы

II. Негізгі бөлім

**1. Телімсіз ойық жаралы колит классификациясы** (орналасуы бойынша, формасы бойынша, ағымы бойынша, фазасы бойынша, белсенділік дәрежесі бойынша, асқынулары. Симптомдары)

**2. Крон ауруының классификациясы** (орналасуы бойынша, формасы бойынша, ағымы бойынша, фазасы бойынша, белсенділік дәрежесі бойынша, асқынулары, Ішектен тыс көрінулер)

**3. Қауіп-қатерлі факторлар**

III. Диагностика критерийлері

**1. Крон ауруы үшін диагностикасы** (эндоскопия, рентгенологиялық, УДЗ, гистологиялық)

**2. Телімсіз ойық жаралы колиттің диагностикасы** (эндоскопия, рентгенологиялық, УДЗ, гистологиялық)

IV. Дифференциалды диагноз

# АНЫҚТАМАСЫ:

**Телімсіз ойық жаралы колит (ТОК)** – ішектің дисталды бөлімдерінде орналасқан сілемейлі қабығының ойық жаралы некрозды өзгерістерімен сипатталатын тоқ ішектің созылмалы қабынбасы.

Алғашқыда өзгерістер тік ішекте басталады, кейіннен төменге қарай жылжиды және шамамен 10% жағдайда барлық тоқ ішекті жайлап алады.

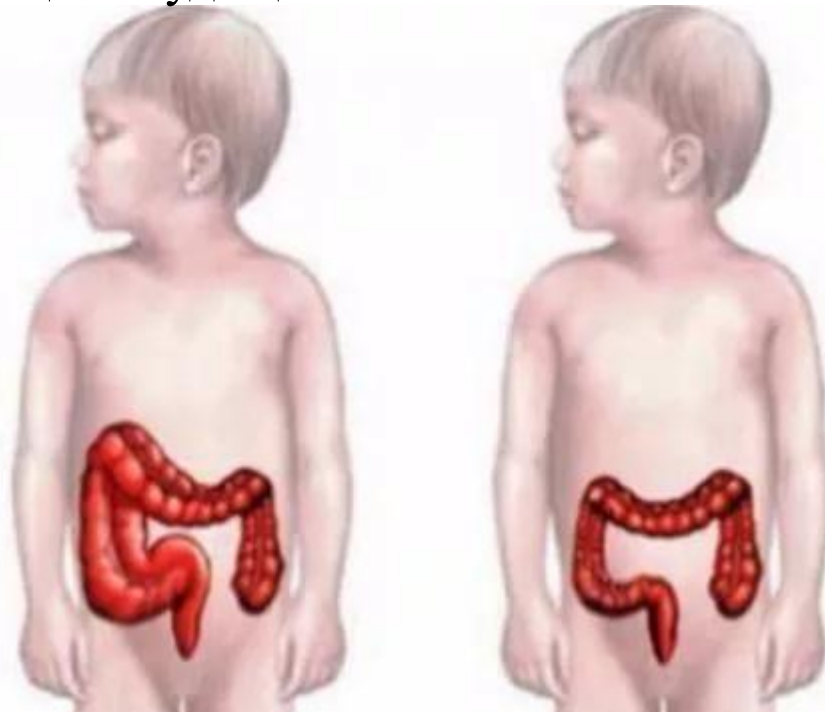## **АХЖ-10 бойынша коды (кодтары):**

- K59.0 Аш ішектің Крон ауруы
- K50.1 Тоқ ішектің Крон ауруы
- K50.8 Крон ауруының басқа түрлері
- K51 Ойық жаралы колит
- K51.0 Ойық жаралы (созылмалы) энтероколит
- K51.2 Ойық жаралы (созылмалы) проктит
- K51.3 Ойық жаралы (созылмалы) ректосигмоидит

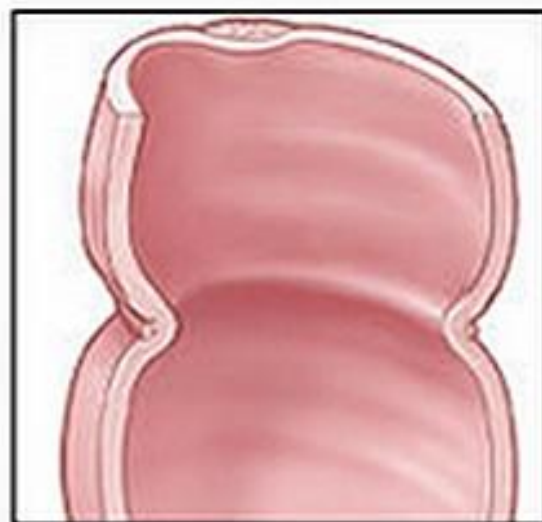
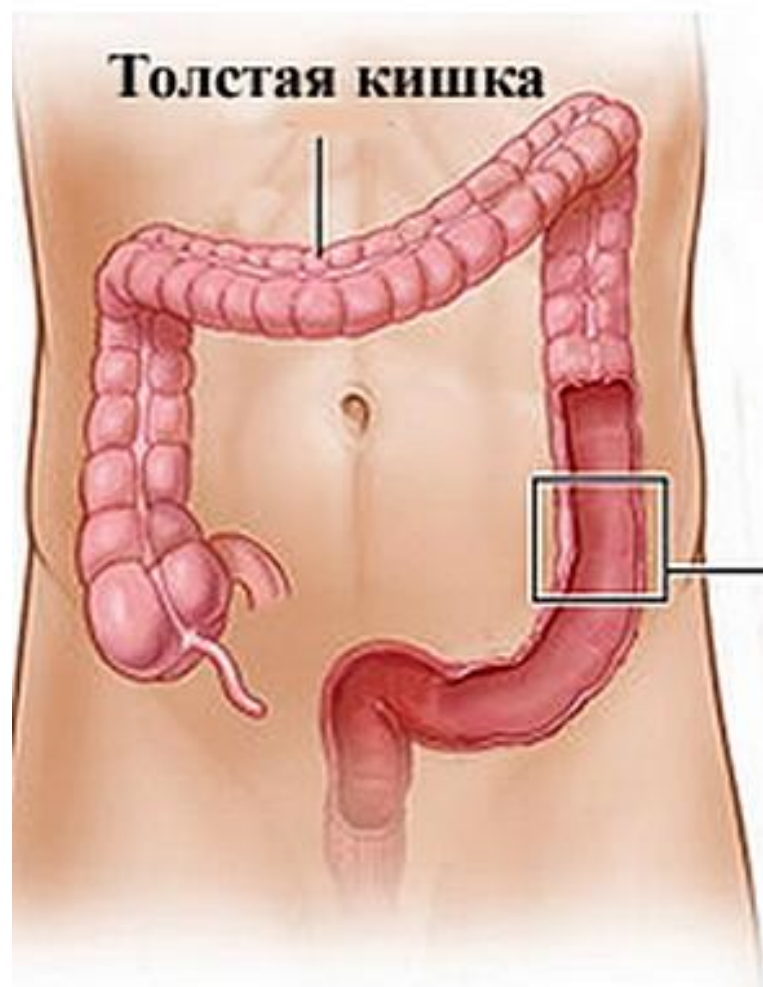


# АНЫҚТАМАСЫ:

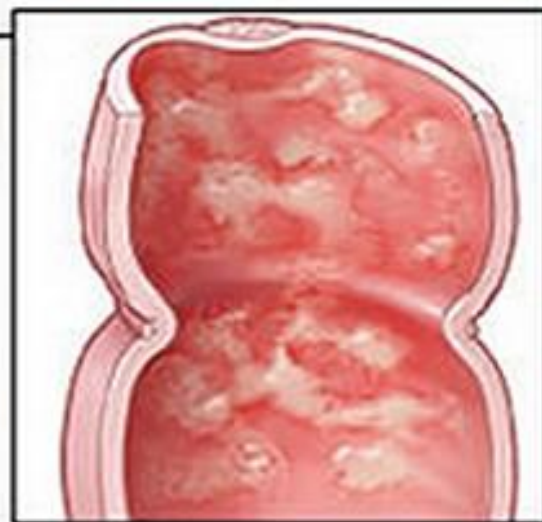- **Крон ауруы (КА)** – ішектің қабырғаларының барлық қабаттары процеске қамтылуымен қатар жүретін асқазан-ішек жолдарының әртүрлі бөлімдерінің үзілмелі (сегментарлық) зақымдануымен сипатталатын телімсіз біріншілікті-созылмалы, гранулематозды қабынбалы ауруы.
- Тесіктер (свищи - жыланкөз) мен абсцесстердің пайда болуы трансмуралды қабынудың нәтижесі болып табылады.



# Колит



**Нормальная  
толстая  
кишка**



**Воспаленная  
толстая  
кишка**

# Жіктемесі

- Орналасуы бойынша
  - 1. Дистальді колит (проктит, проктосигмоидит)
  - 2. Сол жақтық колит
  - 3. Тотальді колит

# Жіктемесі

- II. Формасы
- бойынша
  - 1. Жедел (1 шабуыл)
    - 3. Созылмалы рецидивті
    - 4. Созылмалы үдемелі
  - 2. Найзағай тәрізді

# Жіктемесі

- II. Фазасы бойынша
  - 1. Өршуі
  - 2. Ремиссиясы



# Жіктемесі

- АҒЫМЫ бойынша
- (ауырлық дәрежесі)
  - 3. Ауыр
  - 1. жеңіл
- 2. Орташа ауырлықта

# Жіктемесі

- АҒЫМЫ БОЙЫНША
  - 3. Ауыр
    - 1. жеңіл
    - 2. Орташа ауырлықта

# Жіктемесі

- V. Белсенділік дәрежесі бойынша
  - III (тез айқындалған)
    - 1. I (минимальді)
    - 2. II (аздаған)

# Асқынуы

- 1. Тоқ ішектің жедел токсикалық дилатациясы (мегаколон)
- 2. Ішектік қан кету, постгеморрагиялық анемия
  
- 3. Ішек түйілуі
- 4. Перфорация
- 5. Перитонит
  
- 6. Тыртықты стриктура
- 7. Малигнизация
  
- 8. Парапроктит
- 9. ДВС-синдромы
- 10. Мықын және аяқ веналарының тромбофлебиті

# Ішектен тыс көріністері

- 1. Асқазан ішек жолдарының жоғарғы бөлігінен:
  - афтозды / жаралық стоматит, глоссит, гингивит, эзофагит
- 4. Буындар бойынша: полиартрит, анкилозирующий спондилит
- 5. Бауыр және өт жолдары бойынша: біріншілік склероздаушы холангит, холангиокарцинома, перихолангит, майлы гепатоз, созылмалы гепатит
- 2. Тері және тері асты май клетчаткасы жағынан: түйінді эритема, гангренозды пиодермия, аяқтың ойық жаралары, анальді қышыну, дерматит, абсцесстер, флегмоналар
- 3. Көру органдары бойынша: ирит, эписклерит, кератит, конъюнктивит, блефарит, увеит
- 6. Бүйрек бойынша: пиелонефрит, нефролитиаз
- 7. Қан жағы бойынша: аутоиммунды гемолитикалық анемия, темір және В12-дефицитті анемия
- 8. Басқалары

Симптомдары	Жеңіл	Орташа ауырлықта	Ауыр
Үлкен дәреті	Тәулігіне 4 реттен жиі емес	Тәулігіне 4-8 рет	Тәулігіне 8 реттен артық
Нәжістің қанмен араласуы	Бетіндегі	Ұйынды қан, ашық қызыл қан	> 100 мл
Дене қызуы	Қалыпты	< 38°	> 38°
ЖЖЖ	Қалыпты	< 90	> 90
Нь	> 110 г/л	110-105 г/л	< 105 г/л
ЭТЖ	< 20 мм/сағ.	20-30 мм/сағ.	> 30 мм/сағ.
Дене салмағын жоғалту	Жоқ	Бастапқыдан < 10%	> 10% бастапқыдан
Асқынуы	жоқ	Тән емес	Мүмкін
Ішек тыс көріністер	Тән емес	Мүмкін	Заңды
Қашықтығы	Негізінен проктит	Негізінен, проктосигмоидит немесе сол жақтық колит	Негізінен, сол жақтық колит немесе тотальді колит

# Эндоскопиядағы көріністері

**I ең төмен белсенділік** эндоскопияда – сілемейлі қабықтың ісінуі, қызаруы, грануляциясы, қанаққыштыққа бейімдік.

**II орташа** эндоскопияда – 1 дәрежедегідей, сондай-ақ эрозия, ішектің ішінде ірің, қан және сілемей.

**III анық айқындалған** эндоскопияда – орташа дәрежедегідей, сондай-ақ микроабсцесстер, жалған полиптер, фибринді өңез.

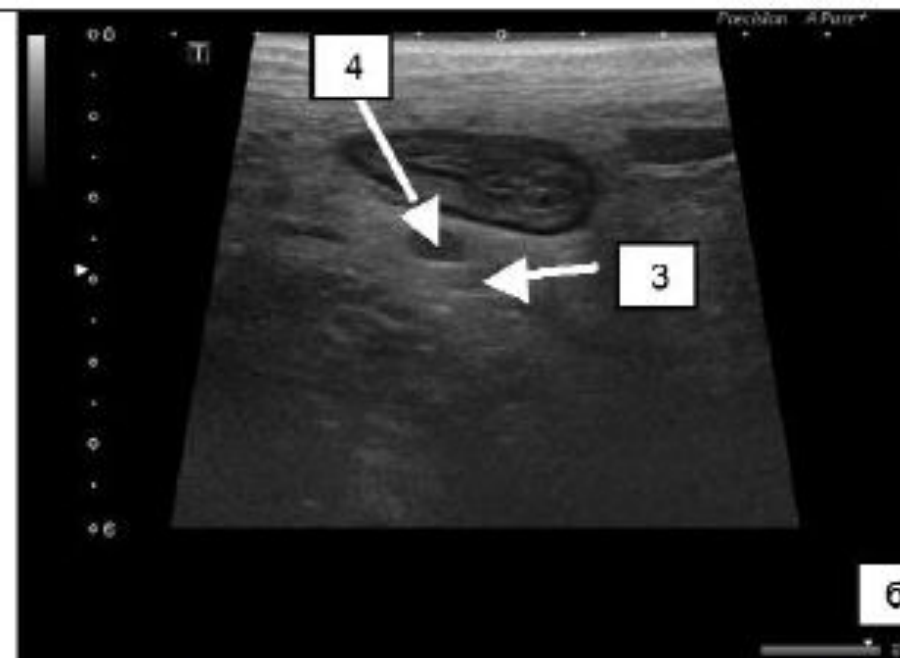
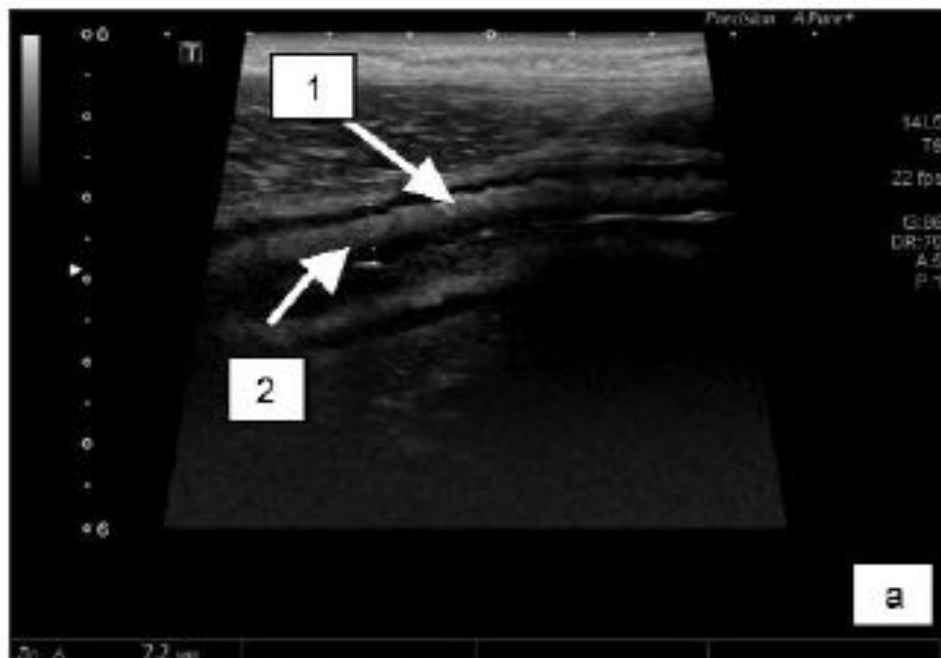

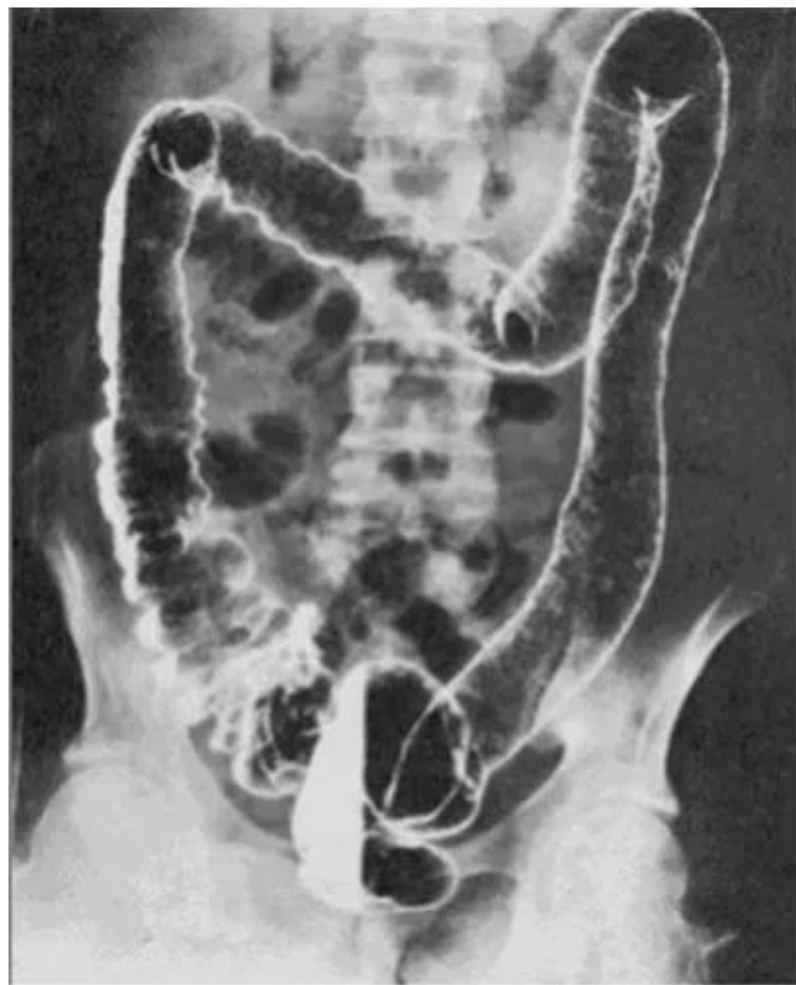
Рис. 3. Больной Б. Ультразвуковые признаки обострения язвенного колита: а) 1 – утолщение стенки кишки, 2 – гипертрофия подслизистого слоя, б) 3 – инфильтрация параколической клетчатки, 4 – лимфатический узел

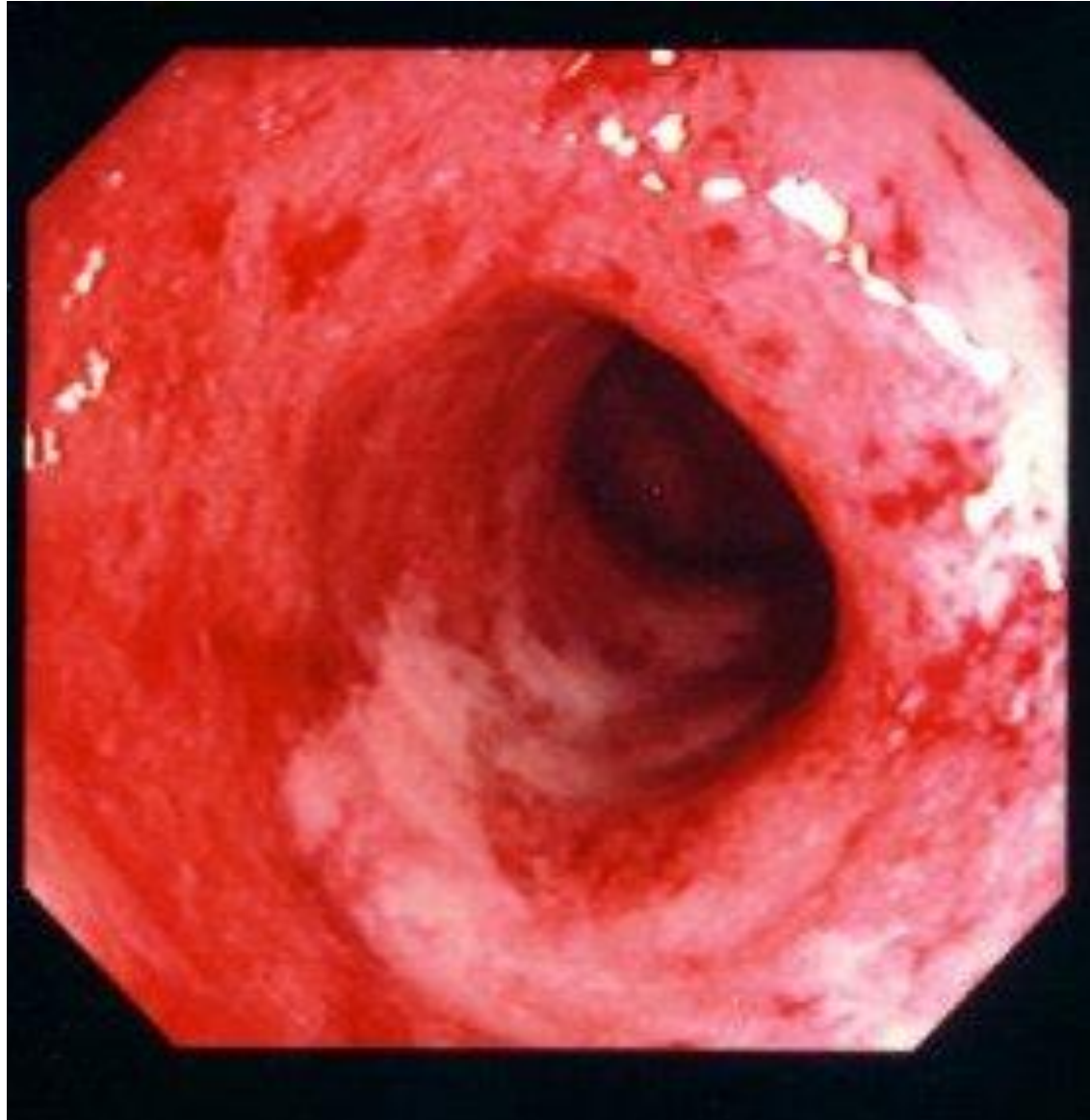

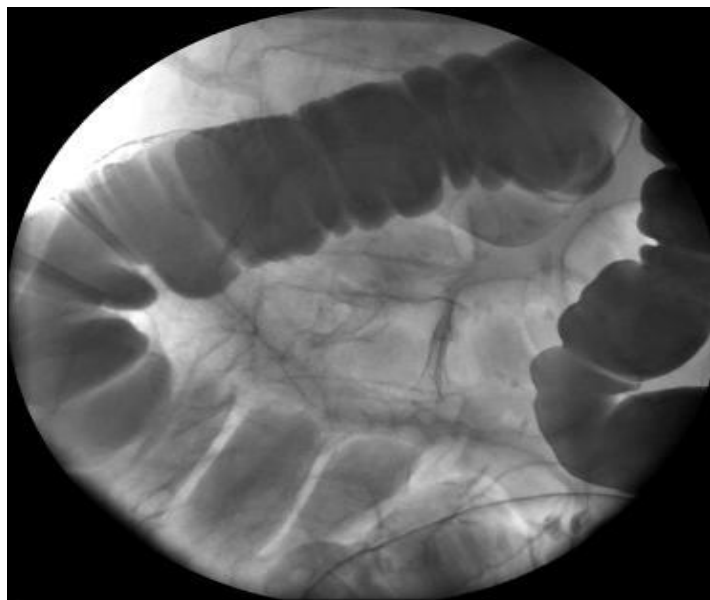
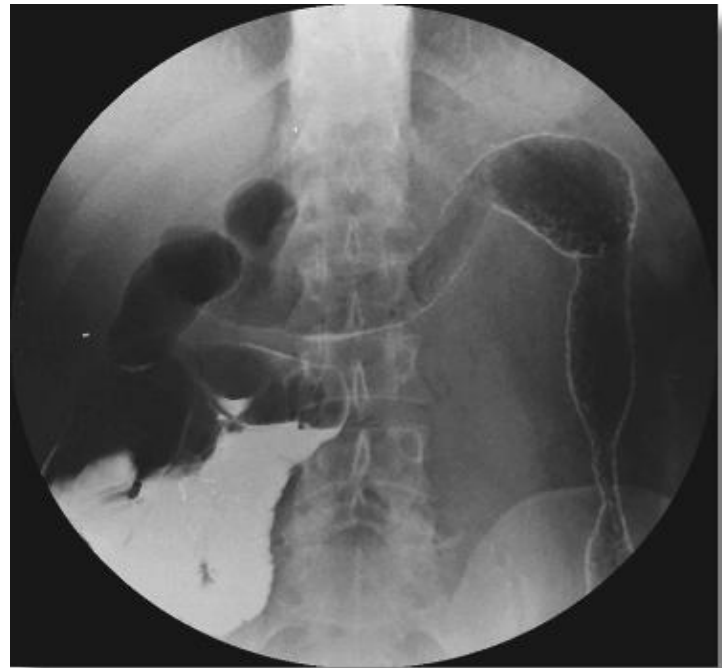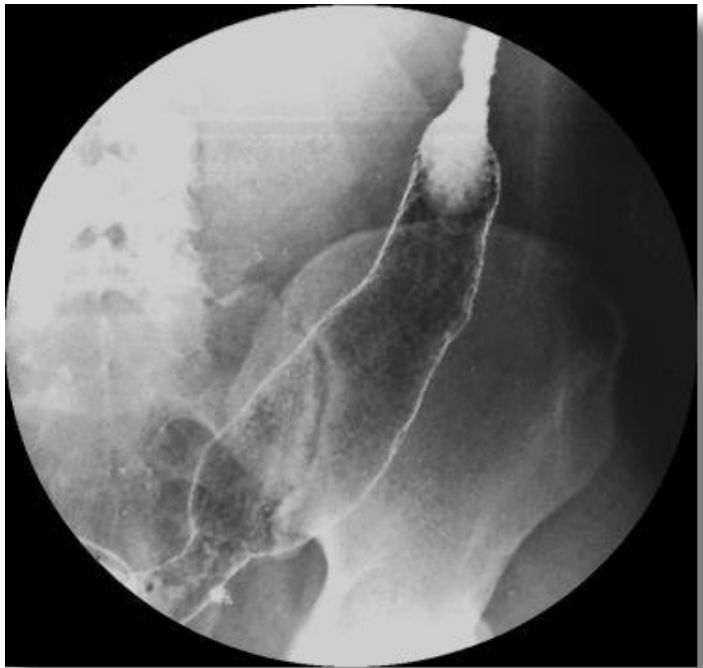# Телімсіз ойық жаралы колит рентген диагностикасы

(«наждачная бумага»)

- «Двойной контур» толстой кишки
- Симптом «шланга» – потеря гаустрации







# Крон ауруының жіктелуі

- I. Орналасуы
  - Ащы ішектік (30%)
  - Басқасы (8%)
- Илеоцекальді
  - (33%)
- Тоқішектік (30%)

# Крон ауруының жіктелуі

- II. Қашықтығы

- Шектелген

- (< 100 см)

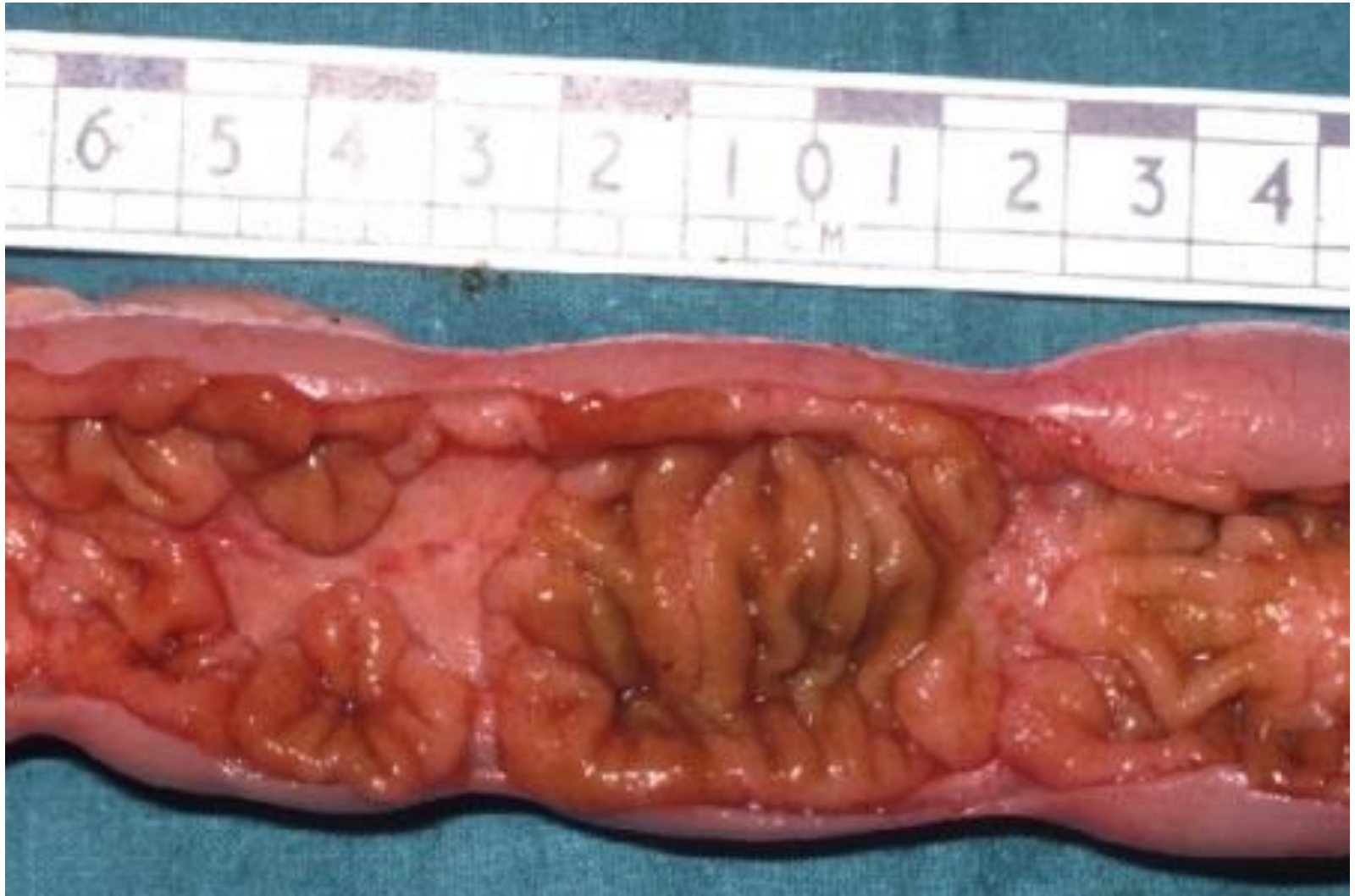- Таралған

- (> 100 см)

# Жіктемесі

- II. Клиникалық варианттары
- Жылангөздердің пайда болуымен
- Стеноздалған
- Қабынған

# ҚА Макроскопиялық көрінісі



# VI. Асқынуы

- Құрсақ қуысы мен кіші жамбас органдарындағы абсцесстер
- Жылангөздер: ащы тоқ ішектік, ішек терілік, ішекқуыстық, ректовагиналды, параректальді
  
- Анустың ойық жарасы, стриктурасы, сызаты
- Амилоидоз
- Сепсис
  
- Ішек түйілуі
- Тыртықты тарылу
- Перфорация, перитонит
  
- Токсикалық мегаколон (сирек)
- Ішектік қан кету (сирек)



# Ішектен тыс көрінулер

- 1. Ауыз қуысы жағынан: афтозный стоматит
- 2. Тері, тері асты май клетчаткасы жағынан: түйінді эритема, гангренозды пиодермия, перианальді абсцесстер, псориаз, гиперкератоз
- 3. Көру органы жағынан: ирит, иридоциклит, эписклерит, увеит
- 4. Буын жағынан: аяқтың артралгиясы, моноартриті, олигоартриті, сакроилеиті, спондилиті, синовииіті, остеопорозы
- 5. Бауыр және өт жолдары жағынан: перихолангит, майлы гепатоз, холелитиаз
- 6. Бүйрек жағынан: пиелонефрит, нефролитиаз, амилоидоз

# Қауіп-қатерлі факторлар:

- тұқым қуалау бейімділігі,
- микобактериялар,
- қызылша вирусы,
- хламидиялар,
- Candida
- текті саңырауқұлақтар,
- темекі шегу.

# КА Диагностика критерийлері

## 1. КА үшін диагностика критерийлері

**Шағымдар мен анамнез:** іш өту (диарея), оң мықын ішек тұсының ауырсынуы, дене салмағын жоғалту

**Физикалық тексеру:** іш өту (диарея), оң мықын ішек тұсының ауырсынуы, тік ішек шығар жерінің асқынуы, қызба, ішектен тыс әйгіленімдер, ішкі тесіктер, дене салмағын жоғалту.

**Лабораторлық зерттеулер:** ЭТЖ өсуі, лейкоцитоз, тромбоцитоз, қан аздық, гипопропротеинемия, гипоальбуминемия, С-реактивті нәруыз, альфа 2-глобулиндердің көбеюі.

# ҚА Инструменталдық зерттеулер:

- ✓ 1. **Эндоскопиялық** – көлденең ойық жаралардың, бөртпелердің (афтылар), «географиялық картаға» ұқсас ісіну және қызару шектелген жерлерінің, асқазан-ішек жолдарының кез келген бөлігінде орналасқан тесіктердің болуы.
- ✓ 2. **Рентгенологиялық** – ішек қабырғасының сіреспесі және оның шеттерінің шашақтануы, тыртықтары (стриктуралары), іріңді қабынбалары (абсцесстер), ісікке ұқсас конгломераттар, тесік жолдары, ішек саңылауының «бау» симптомына дейін тарылуы.

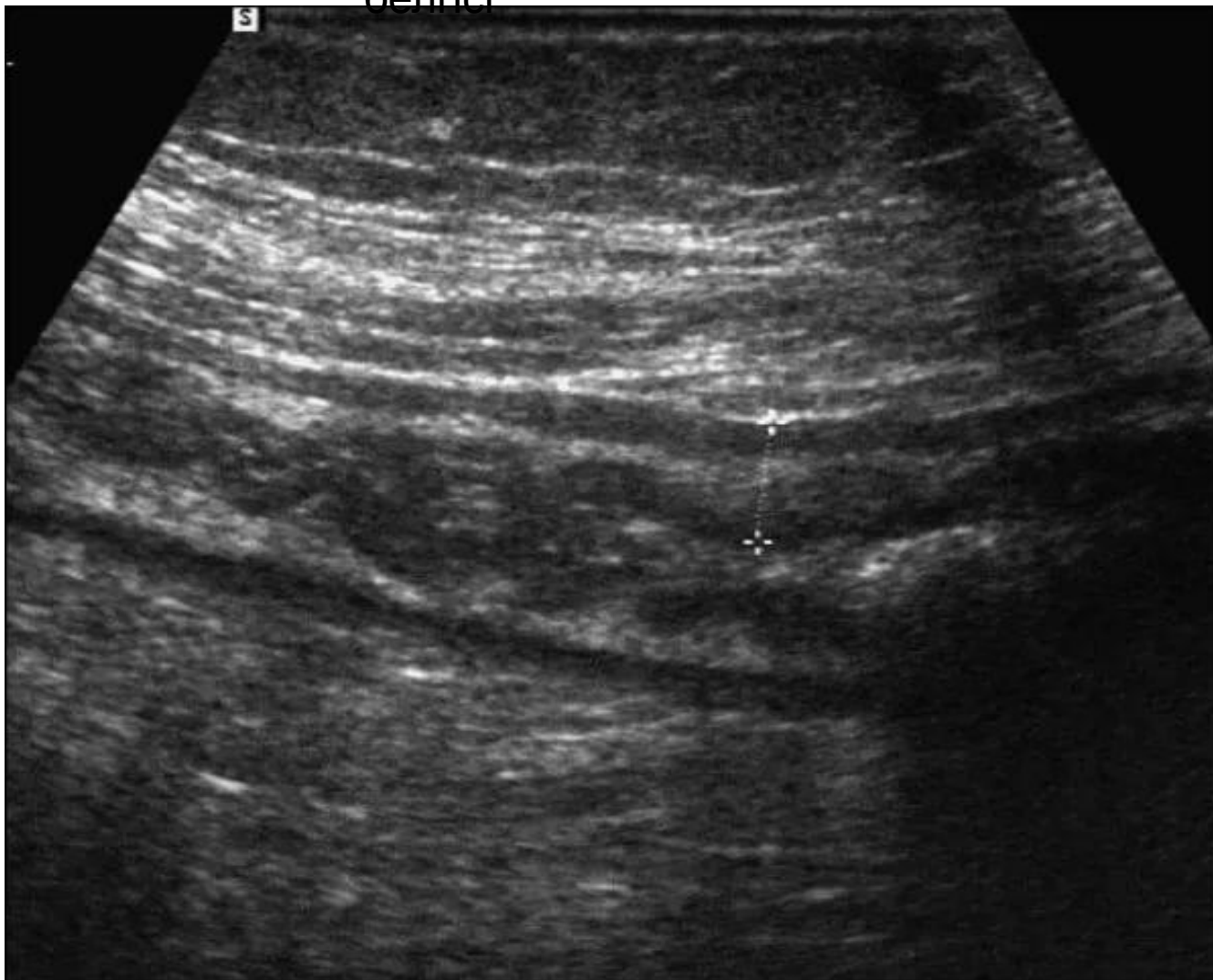## КА Инструменталдық зерттеулер:

- ✓ 3. **Гистологиялық** – сілемей асты қабатының лимфоидты және плазмалық жасушалармен толып ісінуі, лимфоидті фолликулалардың және пейер түйіндақтарының, гранулемалардың гиперплазиясы. Аурудың үдеуі кезінде лимфодты фолликулалар іріңдейді, ойылады және инфильтрация ішектің қабырғаларының барлық қабаттарына таралады, гранулемалар гиалинге айналады.
- ✓ 4. **Ультрадыбыстық** – қабырғасының қалыңдауы, дыбыс шығару қасиетінің төмендеуі, ішек қабырғасының қалыңдап, дыбыс шығармауы, саңылауының тарылуы, жиырылып қимылдауының әлсіреуі, гаустрлардың сегменттік жойылуы, абсцесстер (іріңдік қабынулар).

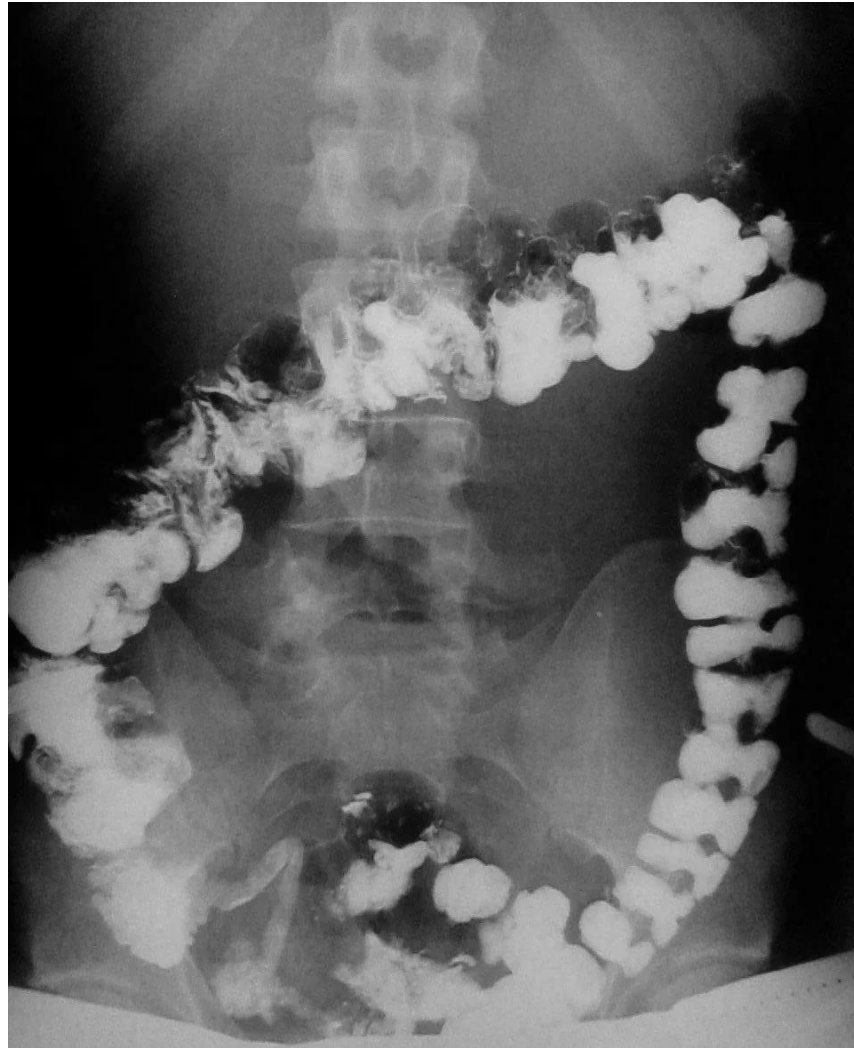# КА ультрадыбыстық зерттеуі

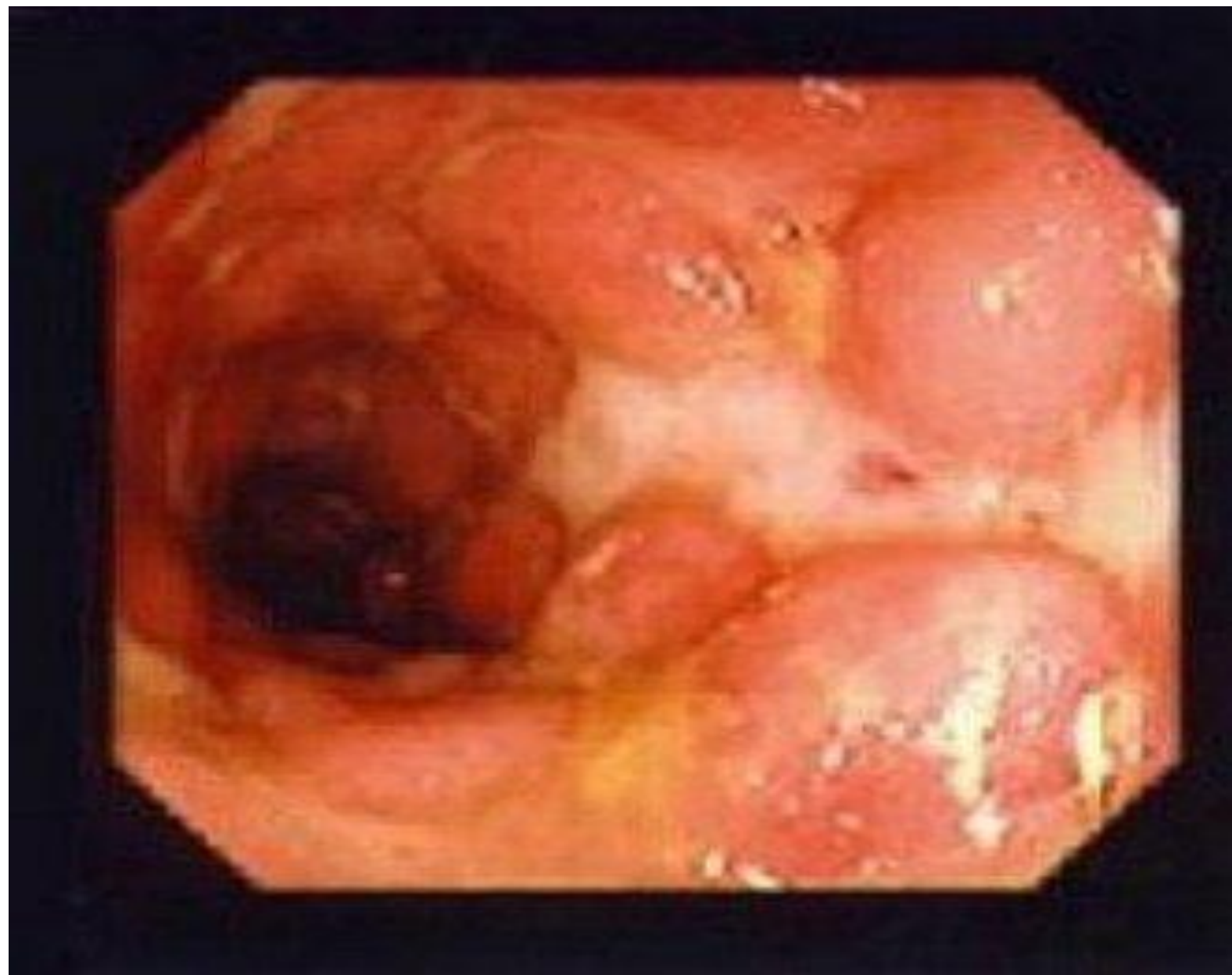
(Бульжная мостовая)

белгісі

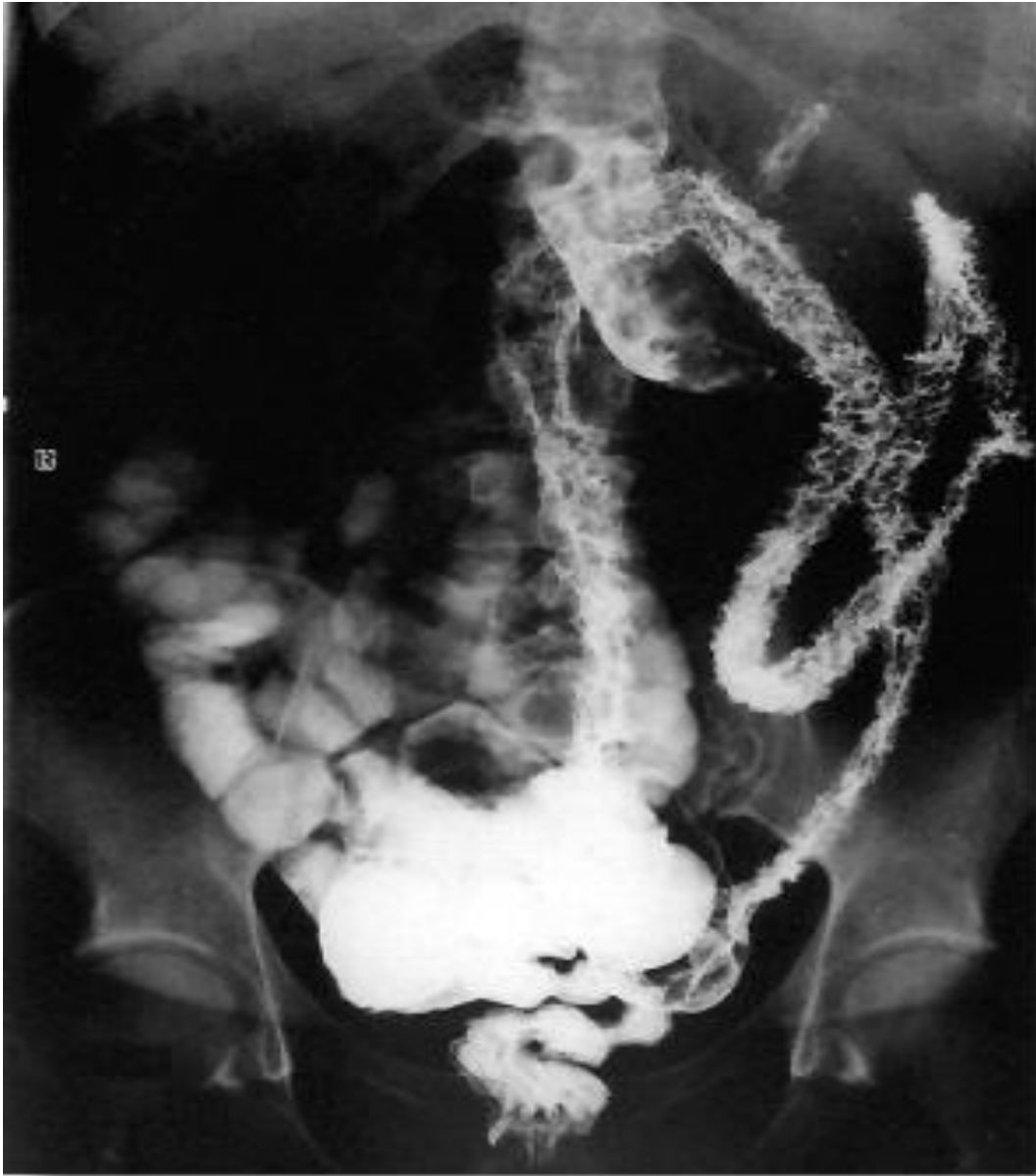

# ҚА Рентген көрінісі









# ТОҚ диагностикалық критерийлері

**Шағымдар мен анамнез:** тоқ ішектен қан кетуі, үлкен дәретке жиі баруы, үлкен дәретке үнемі және көбінесе түнгі уақытта барғысы келуі.

**Физикалық тексеру:** іштің сол мықын ішек тұсының ауырсынуы, еріксіз күшенуі.

**Лабораторлық зерттеулер:** ЭТЖ өсуі, лейкоцитоз, гемморагиядан кейінгі қан аздық, ретикулоцитоз.

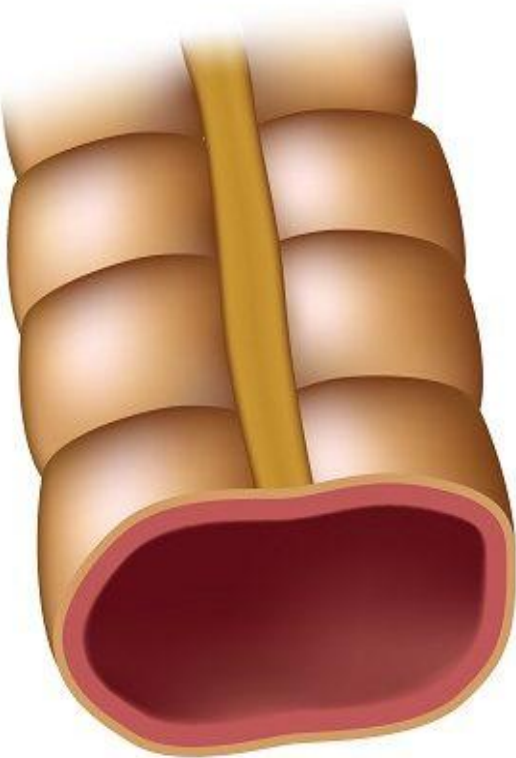# ТОК Инструменталдық зерттеулер:

1. **Эндоскопиялық** – жіктемеге сәйкес.

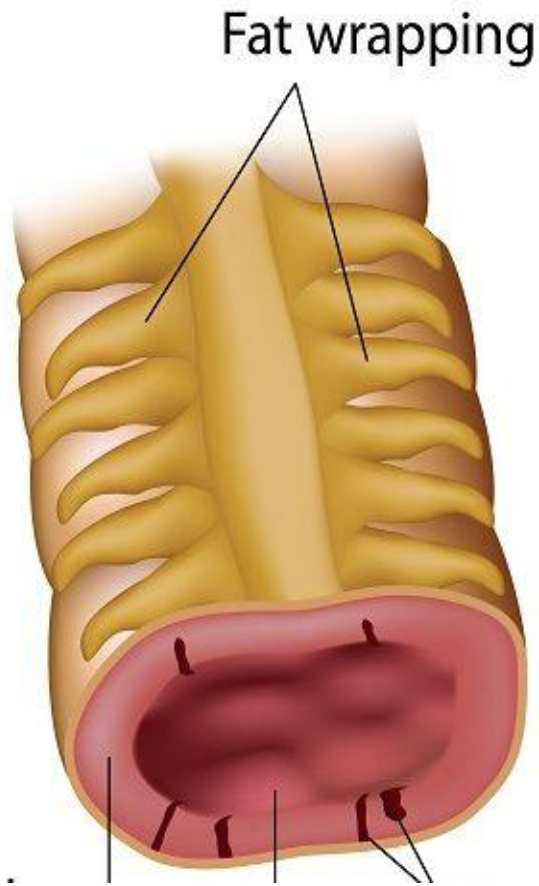
2. **Рентгенологиялық** – сілемейлі қабықтың грануляциясы - түйіншектелуі (зернистость), эрозиялар мен ойықтар, шеттерінің иректелуі, семуі.

3. **Гистологиялық** – лимфа және плазма жасушаларының қабынбалы инфильтрациясы, бездердің кеңеюі, бокал түріндегі жасушалардың солуы, криптилердің іріңді қабынбасы (абсцестері), эрозиясы және шеттері тереңделген ойықтары.

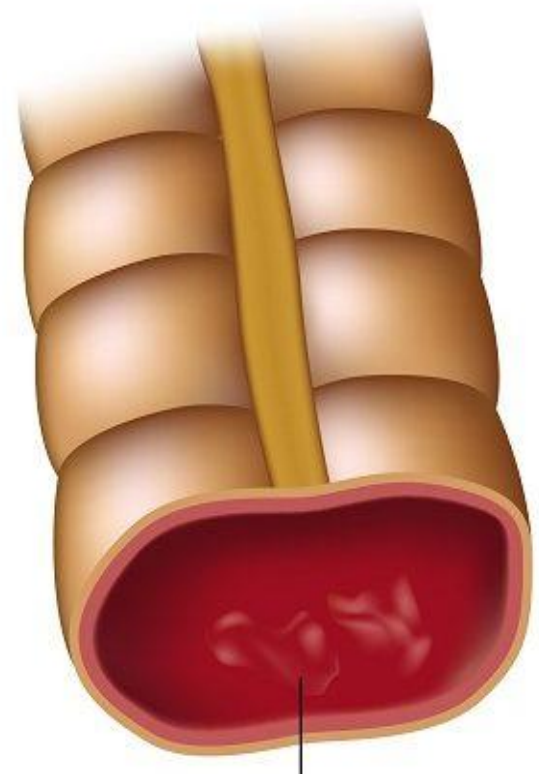
Healthy



Crohn's disease



Ulcerative colitis



Белгілер	Тоқ ішекте орналасумен Крон ауруы (гранулематозды колит)	Телімсіз ойықжаралы к колит (ТОК)
Ішек қабырғасының зақымдалу тереңдігі	Трансмуральді зақымдалу	Қабынулық процесс сілемейлі қабат пен сілемей асты қабатта орналасады
Қанды стул	Мүмкін, бірақ ТОК кезіндегіден сирек	Тән белгілер
Ішті пальпациялау кезінде ісік тәрізді түзілісті анықтау	Тән	Тән емес
Эндоскопиялық деректер: Афттер Көлденең ойықжаралар Үздіксіз зақымдану	Тән Тән Сирек	Жоқ Тән емес Тән

# Пайдаланылған әдебиеттер тізімі

- 1. Гвидо Адлер. Болезнь Крона и язвенный колит. М., «Гэотар – мед», 2001.
- 2. Management of ulcerative colitis. Society of Surgery of the alimentay tract. 2001.
- 3. American college of Radiology. Imaging recommendations for patients with Crohn,s disease. 2001.
- 4. Клинические рекомендации для практикующих врачей. М, 2002. 5. С.П.Л. Трэвис, Р.Х. Тэйлор., Дж.Дж. Мисевич. Гастроэнтерология. М., Медицинская литература. 2002.
- 5. David W. Hay. The Little Black Book of Gastroenterology. Second edition. Jones and Bartlett Publishers, Sadbury, Massachusetts, 2006.