

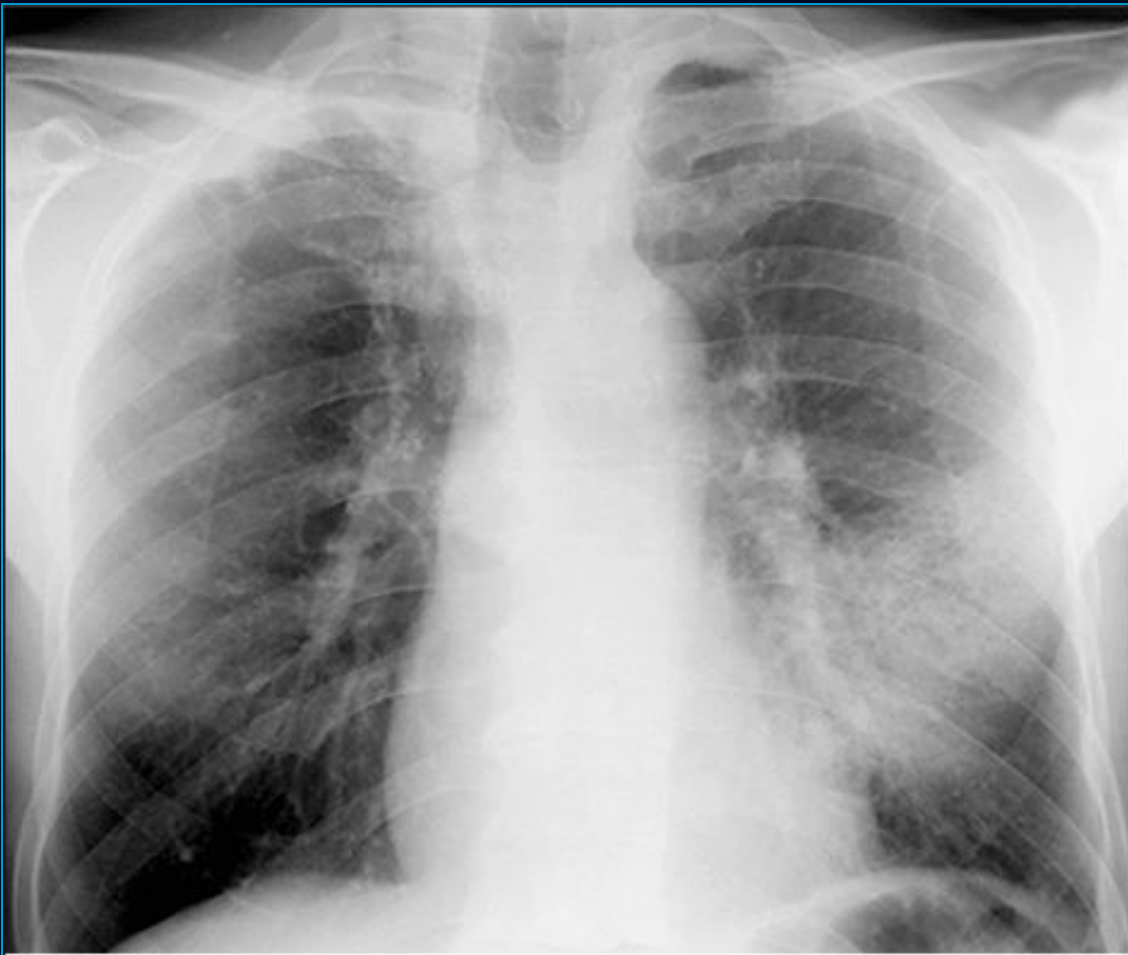Лучевая диагностика заболеваний органов ДЫХАНИЯ

Основные заболевания

Часть 2

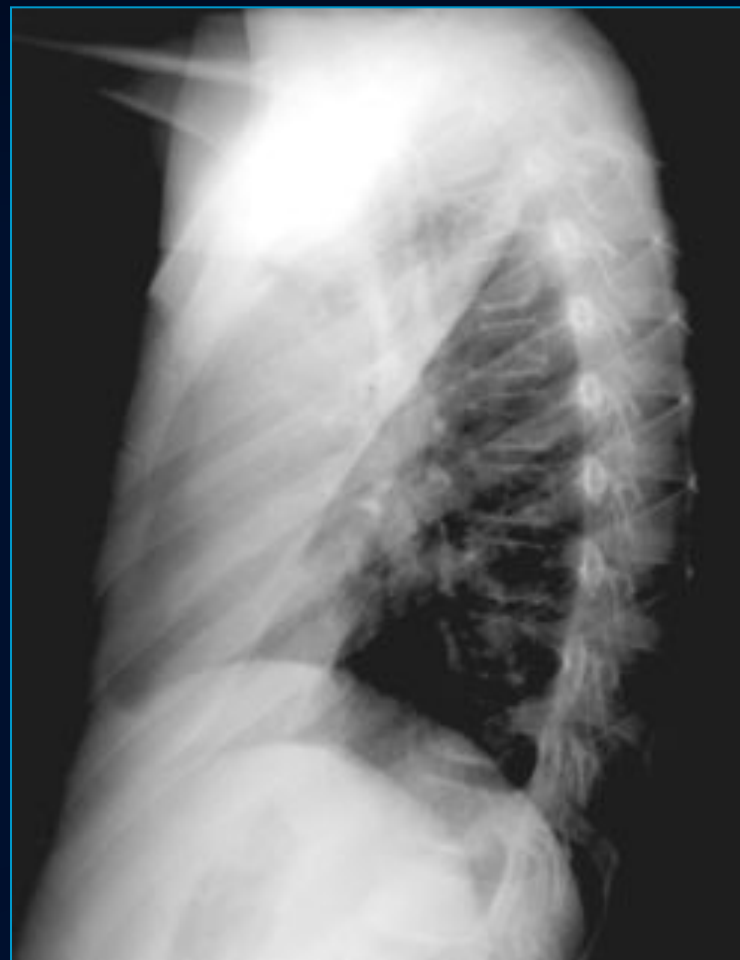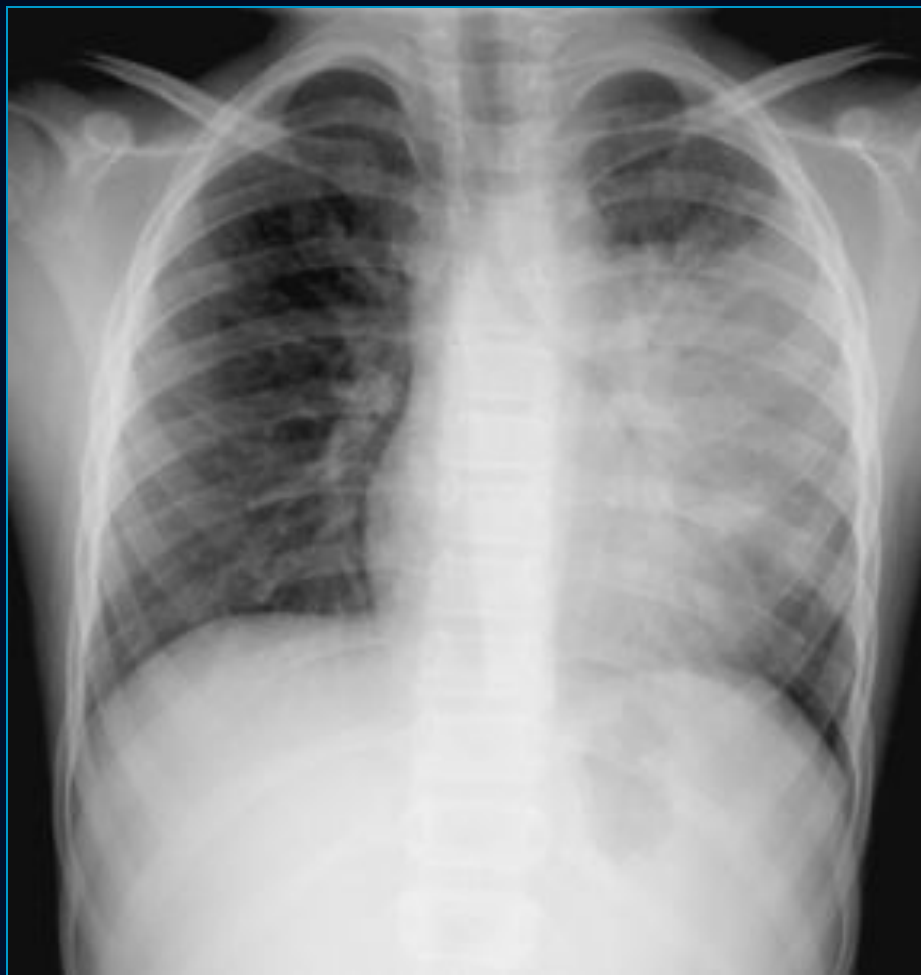Автор к.м.н. А.В.Шумаков

Пневмонии

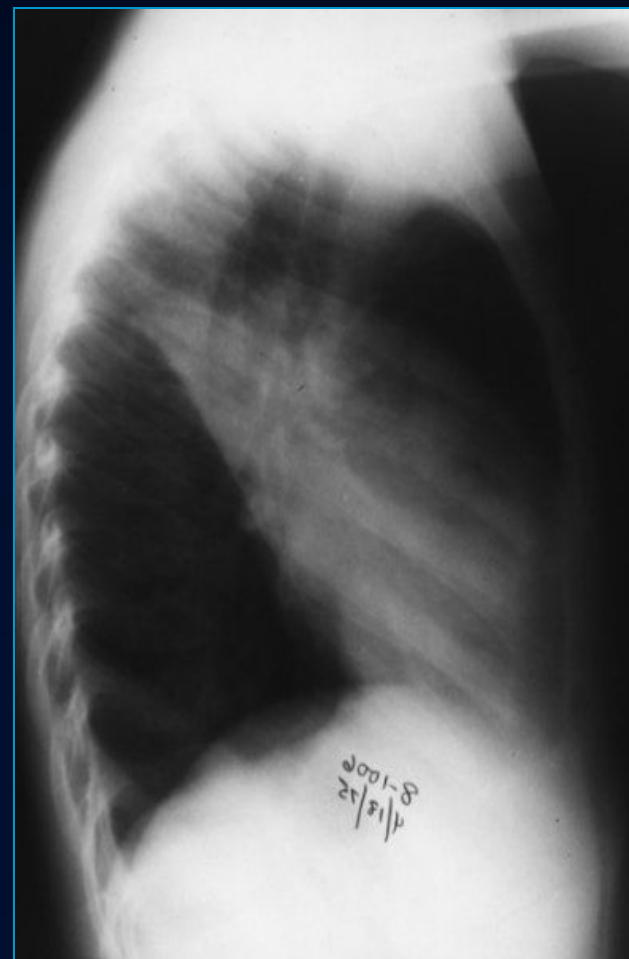
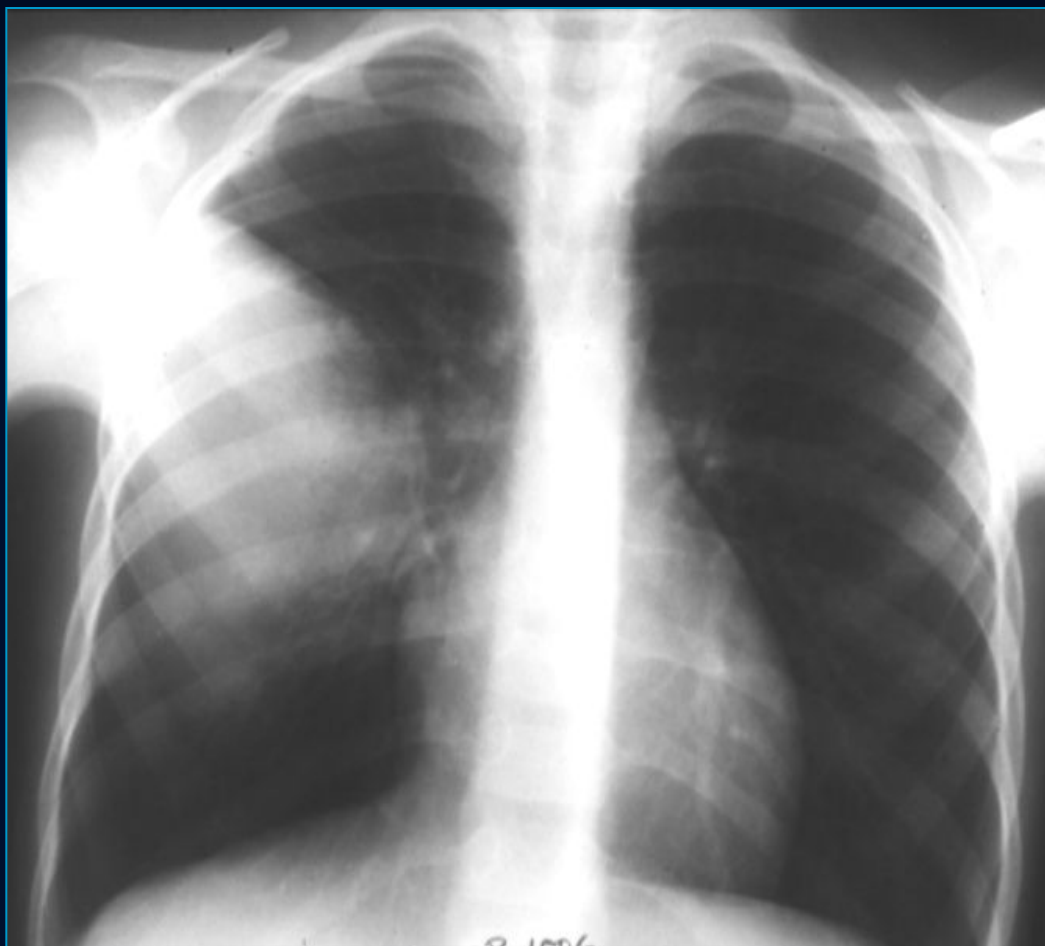

- В просвете альвеол скапливается воспалительный экссудат, плотность пораженного участка легкого повышается

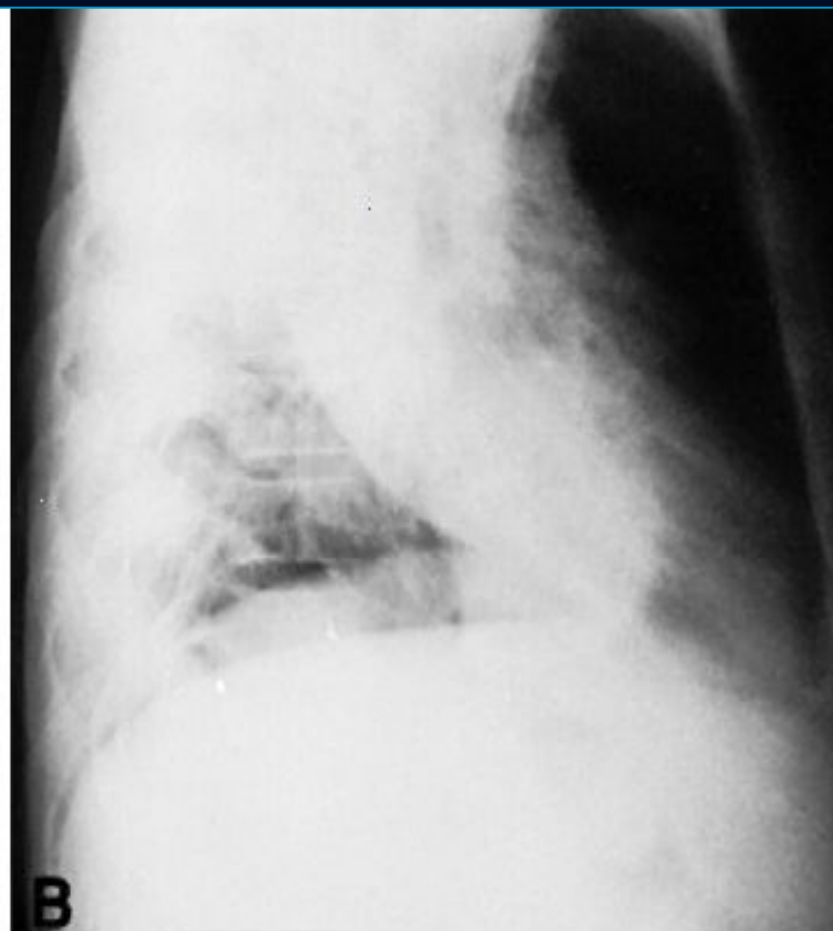
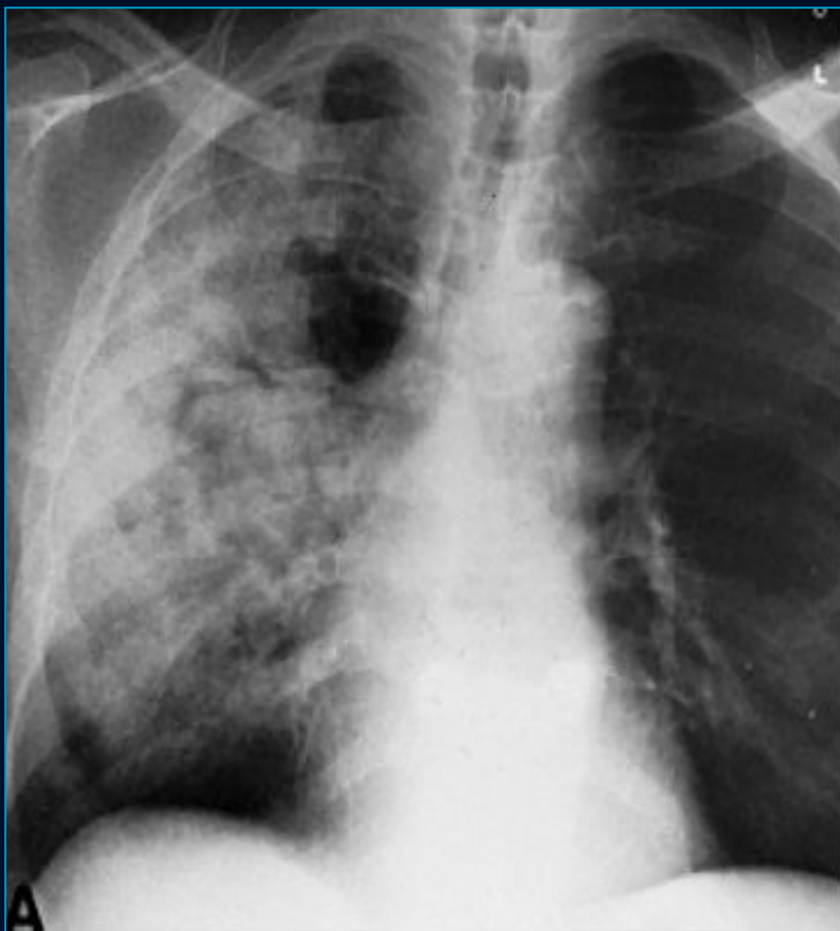
Верхнедолевая пневмония



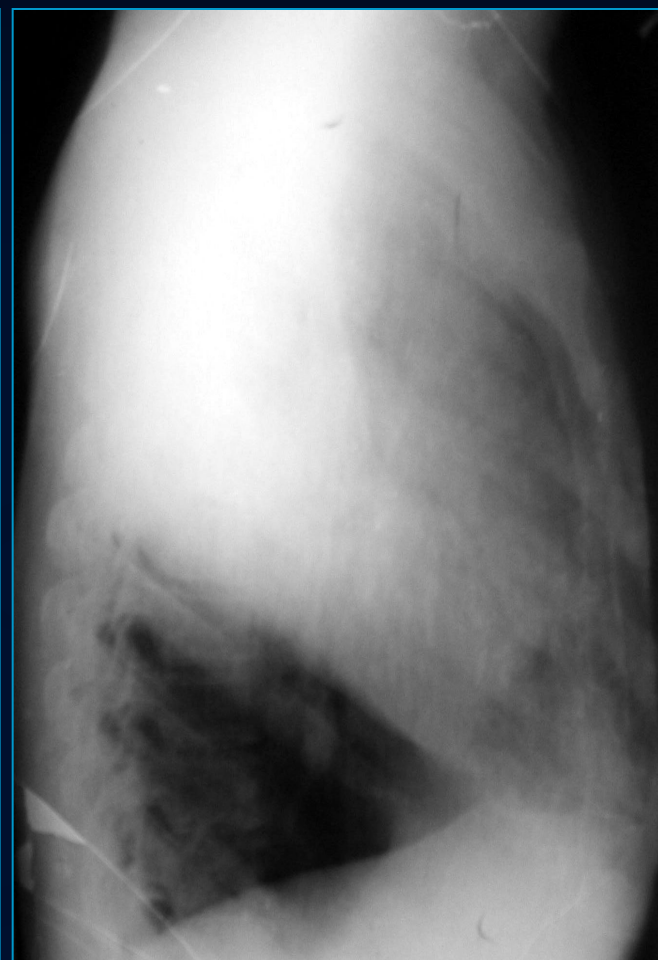
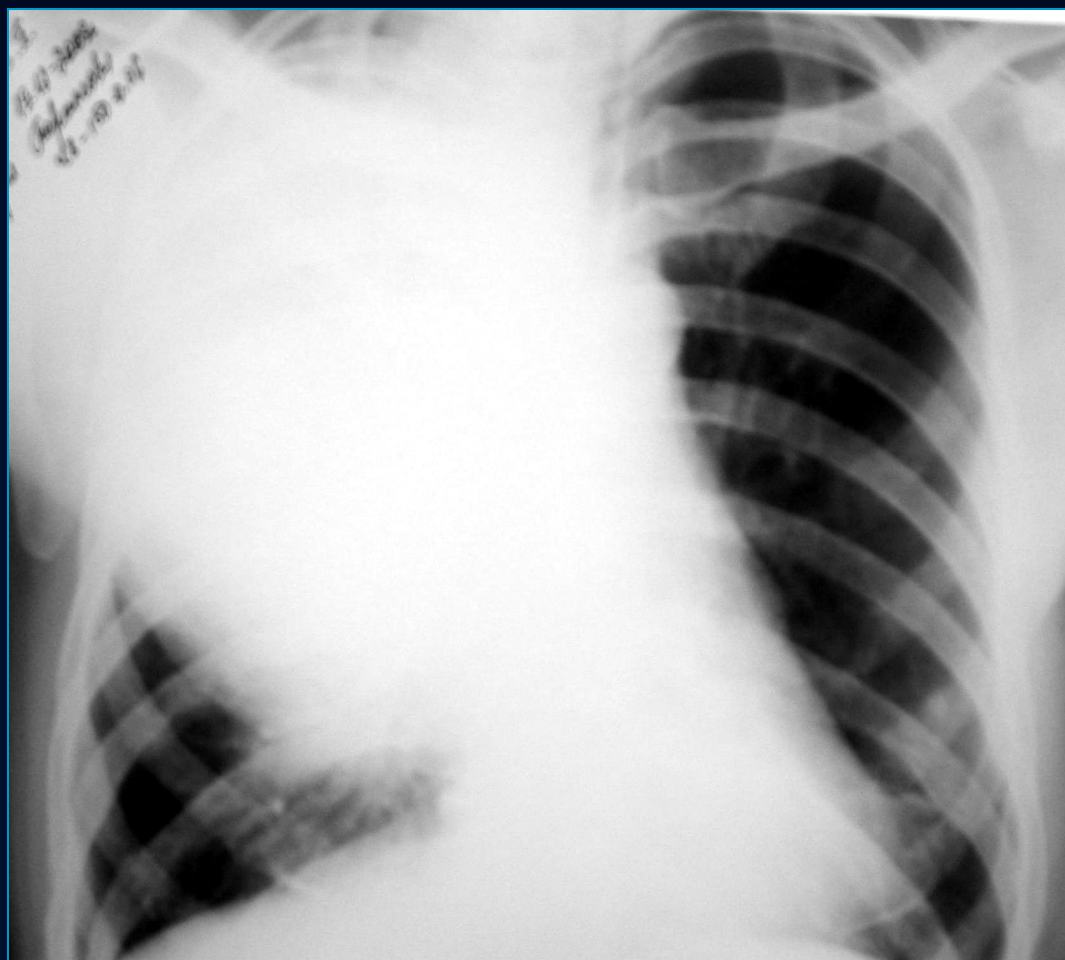
Верхнедолевая пневмония



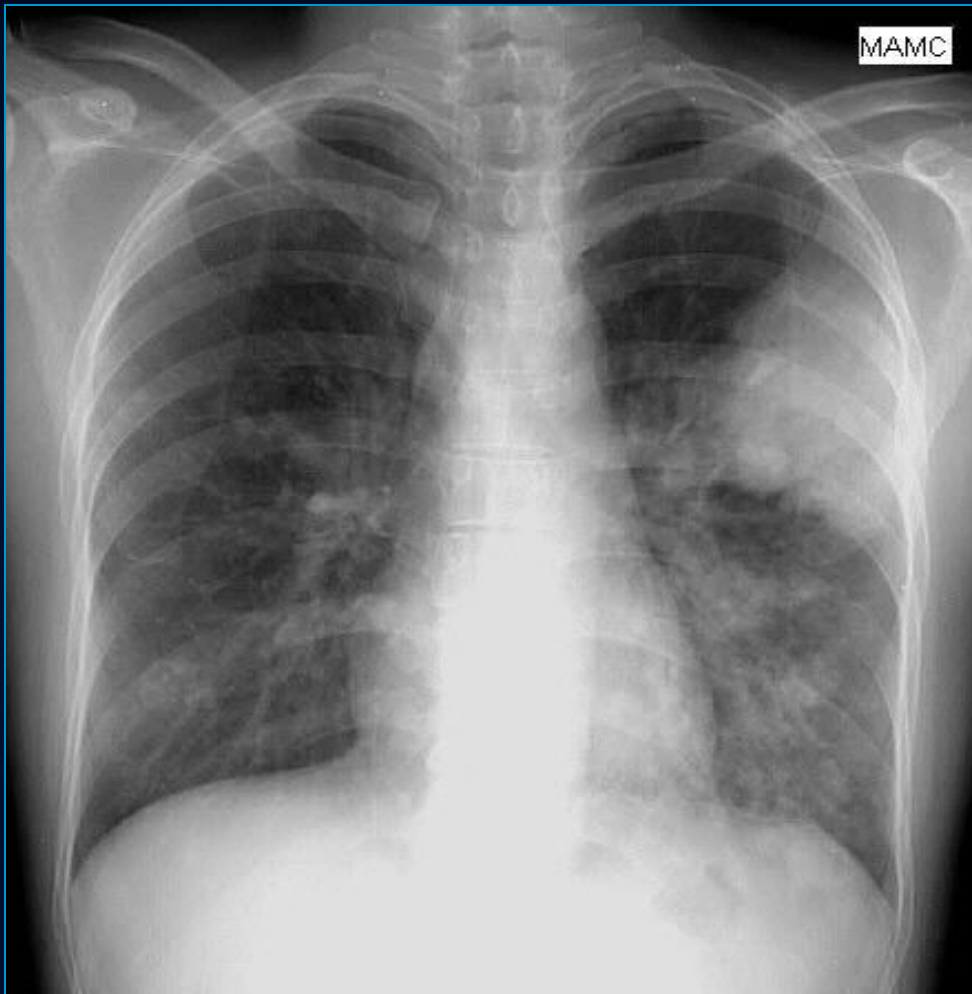
Верхнедолевая пневмония (клебсиела)



Верхнедолевая пневмония

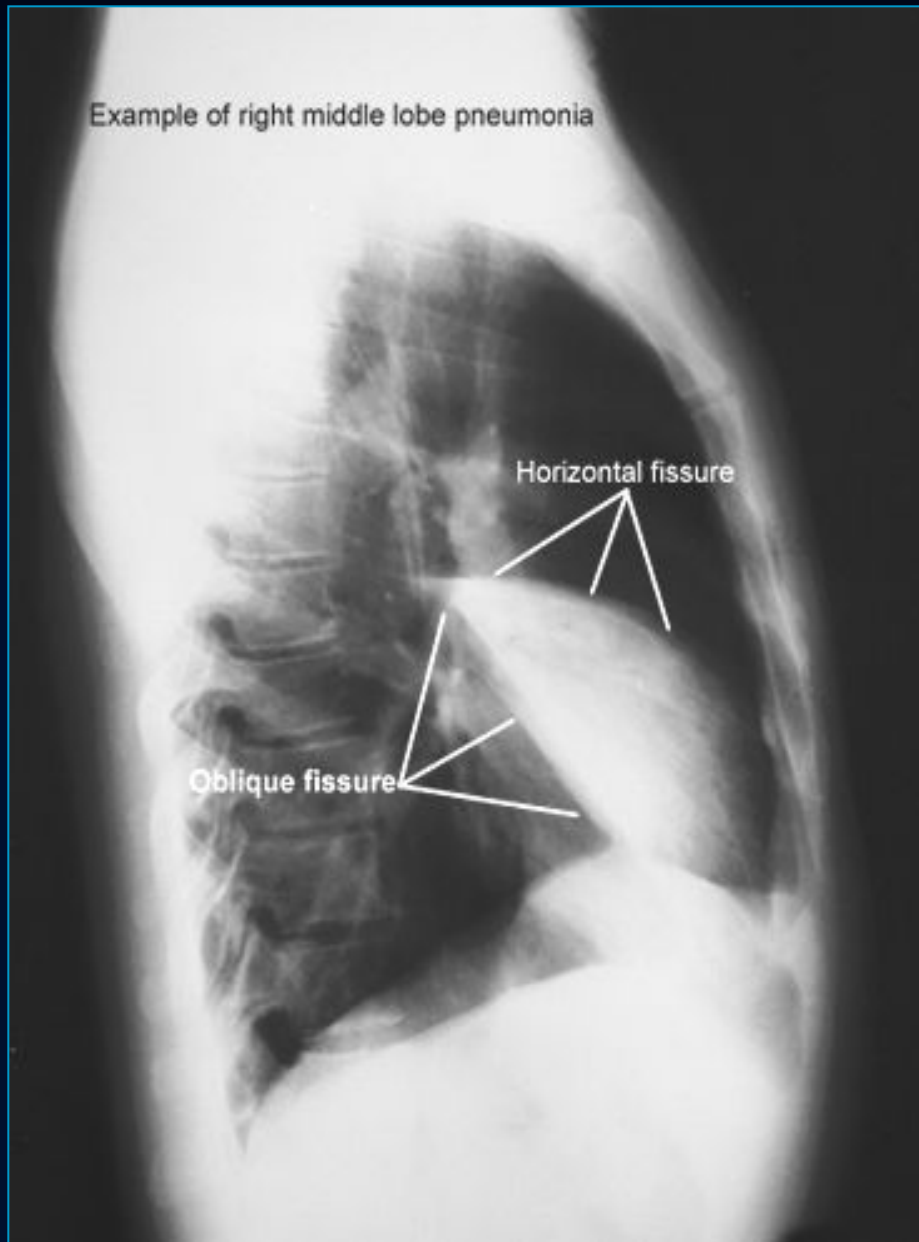


Верхнедолевая пневмония



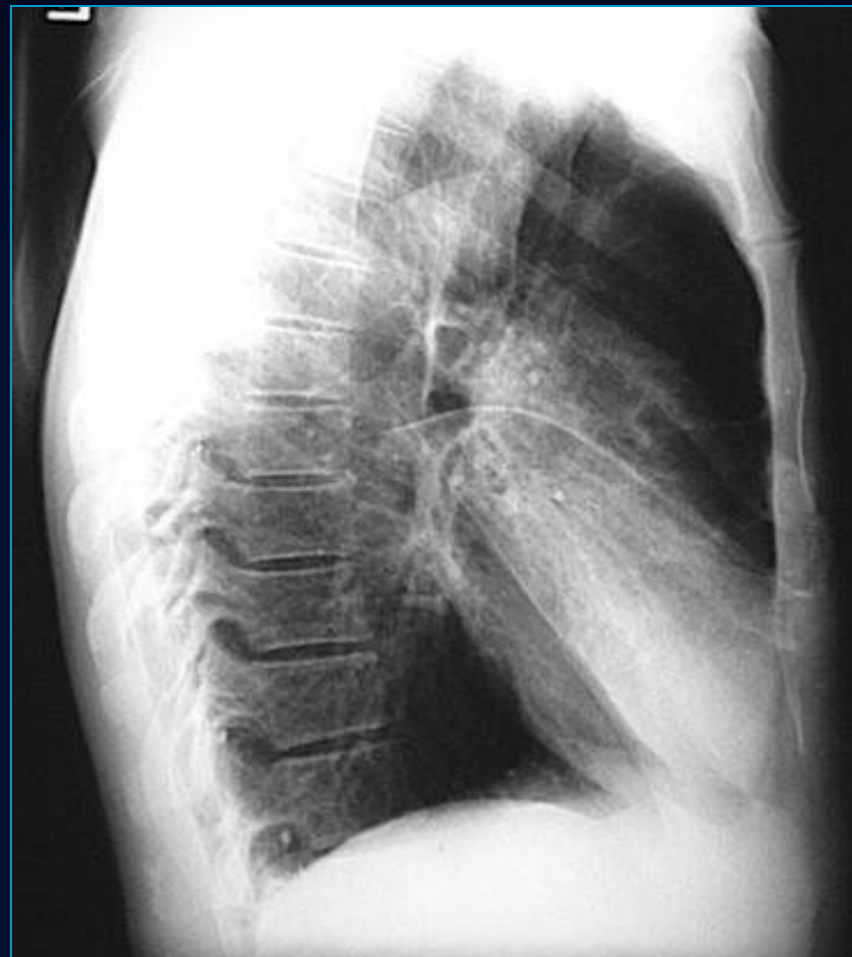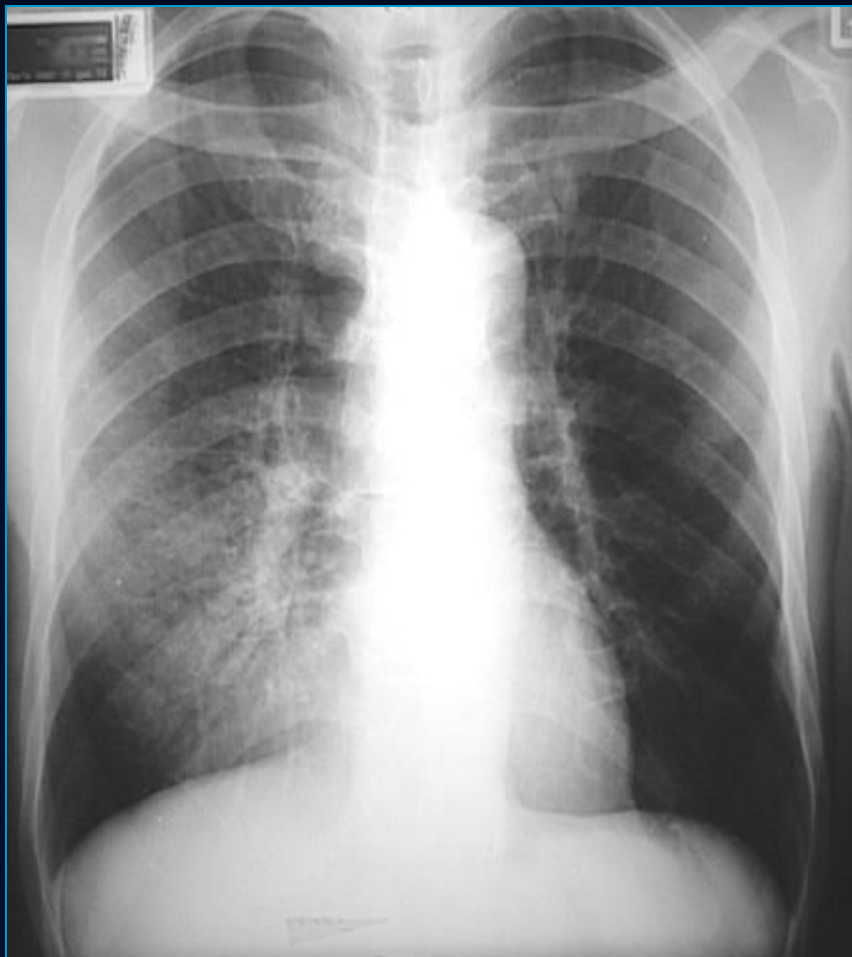- Видны участки сливной инфильтрации в подмышечном сегменте слева и очаговой - в язычковых сегментах

Среднедолевая пневмония

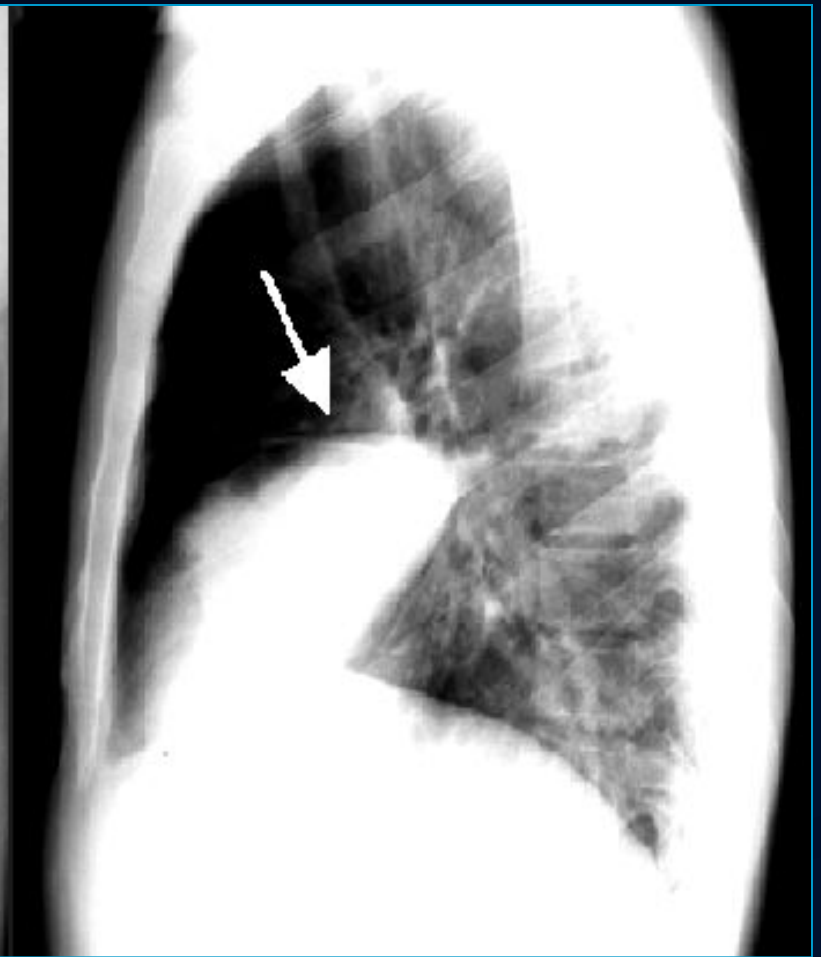
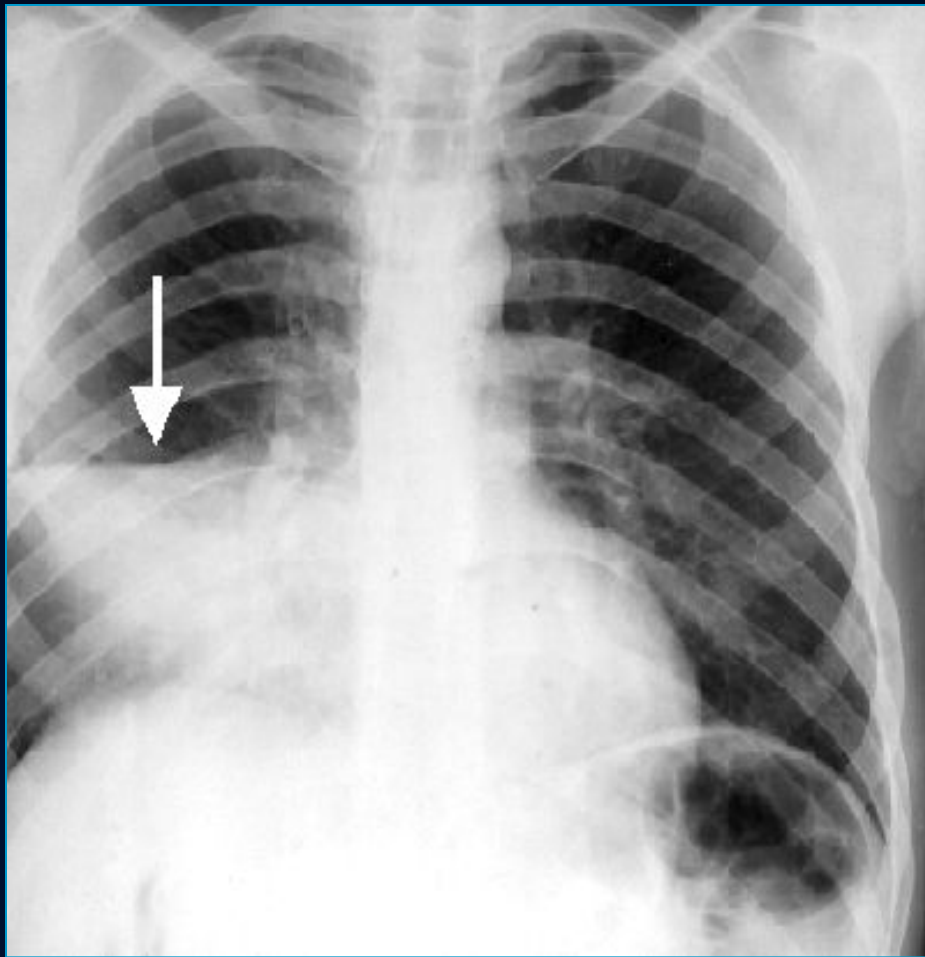


- Пример среднедолевой пневмонии

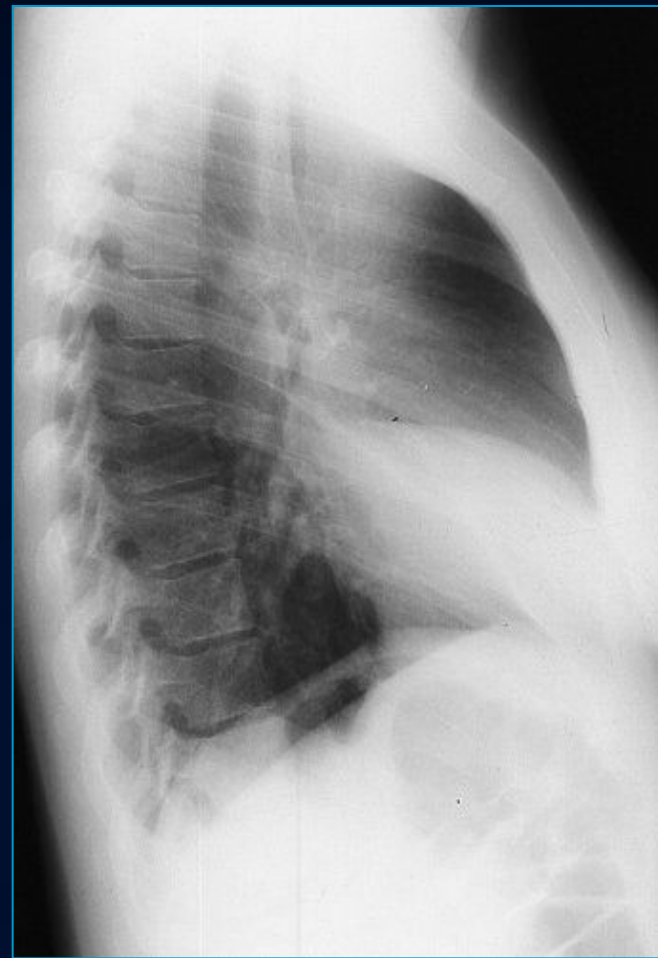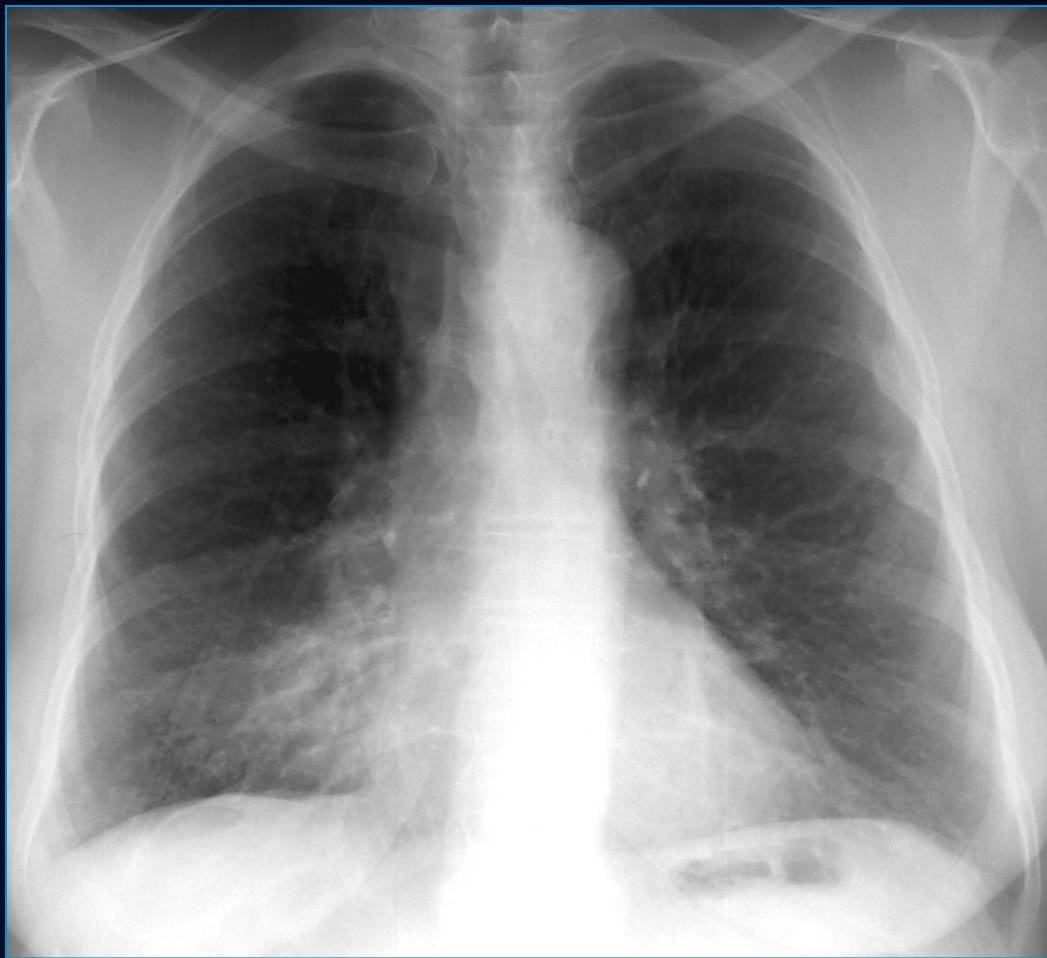
Среднедолевая пневмония



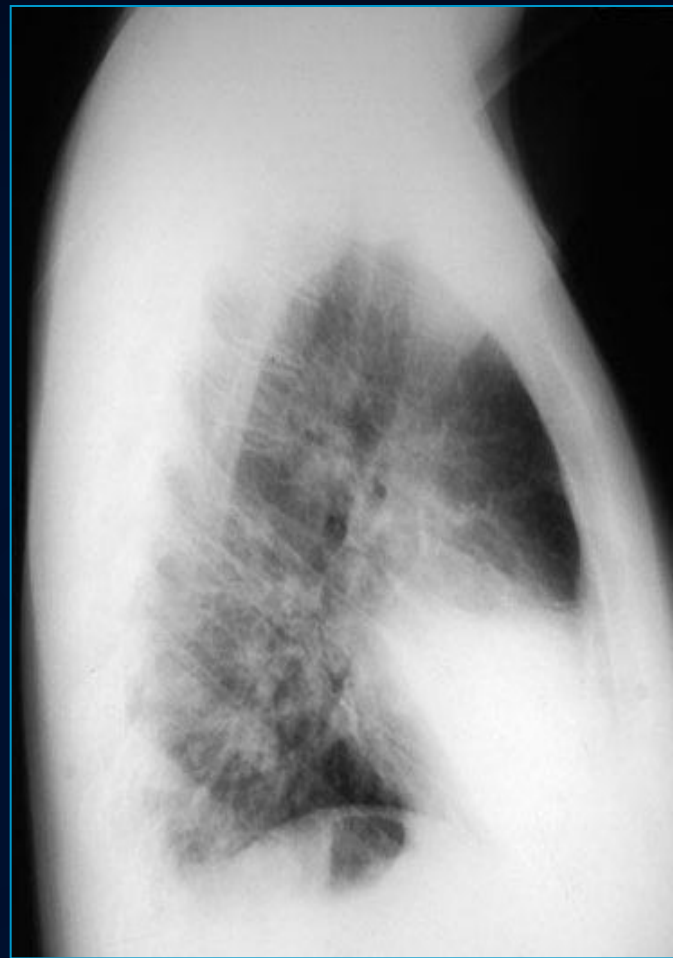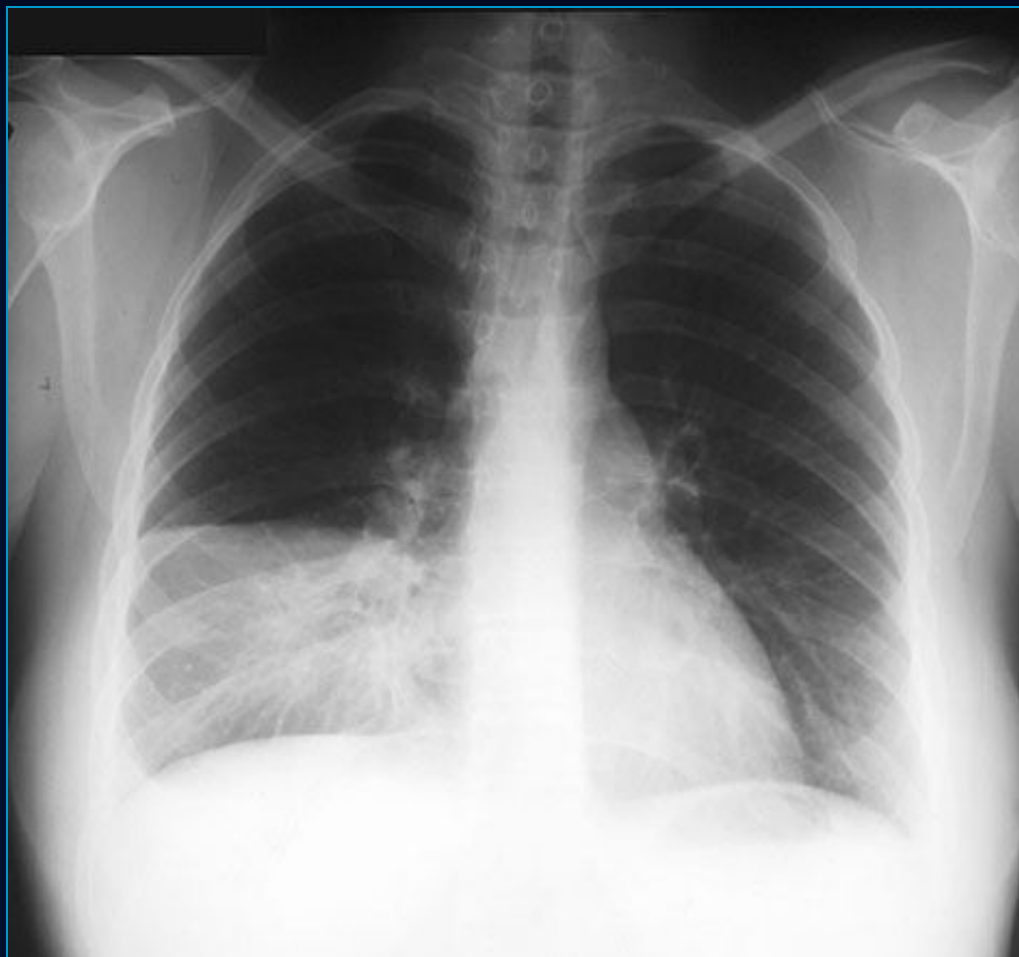Среднедолевая пневмония



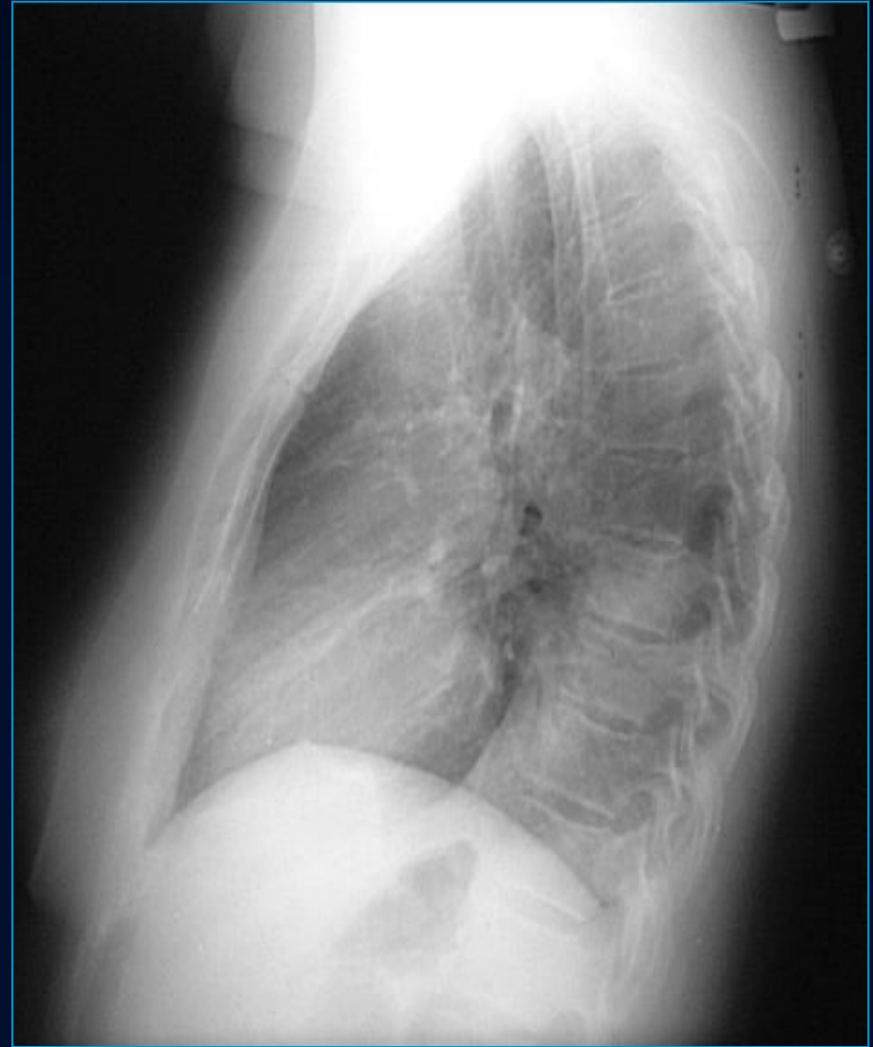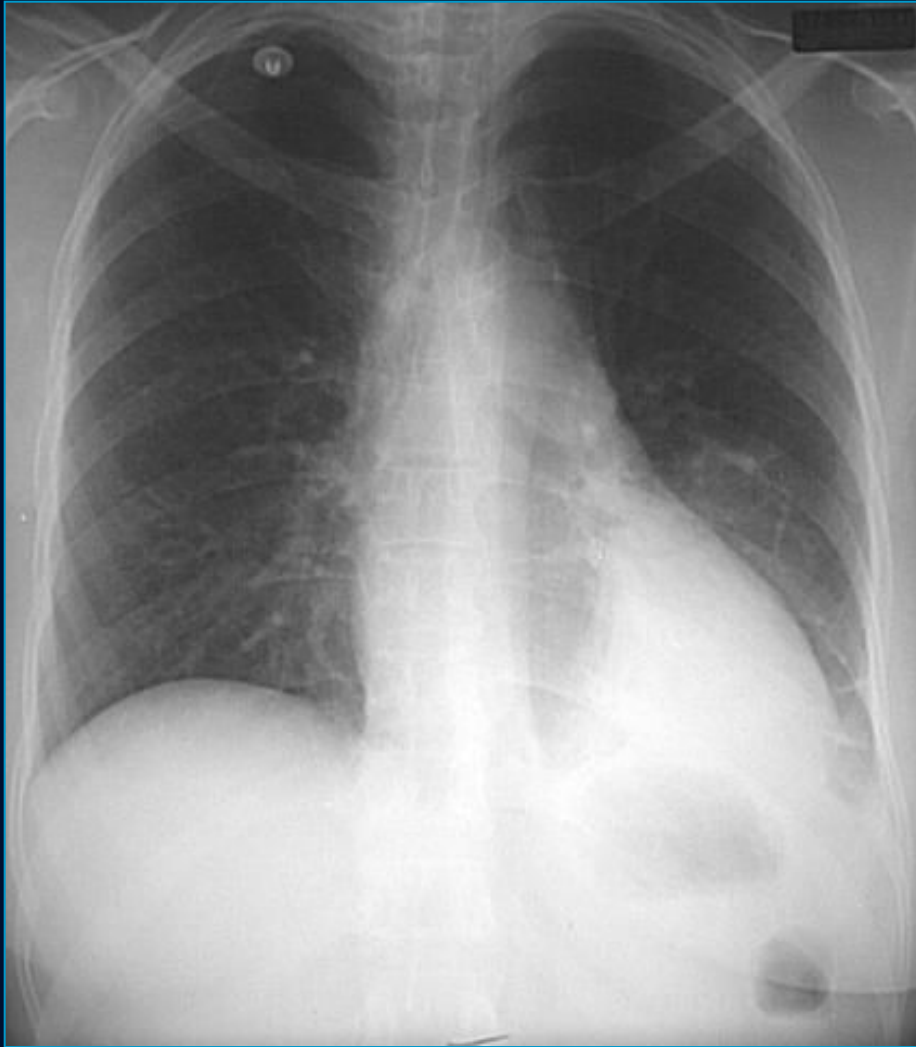Среднедолевая пневмония



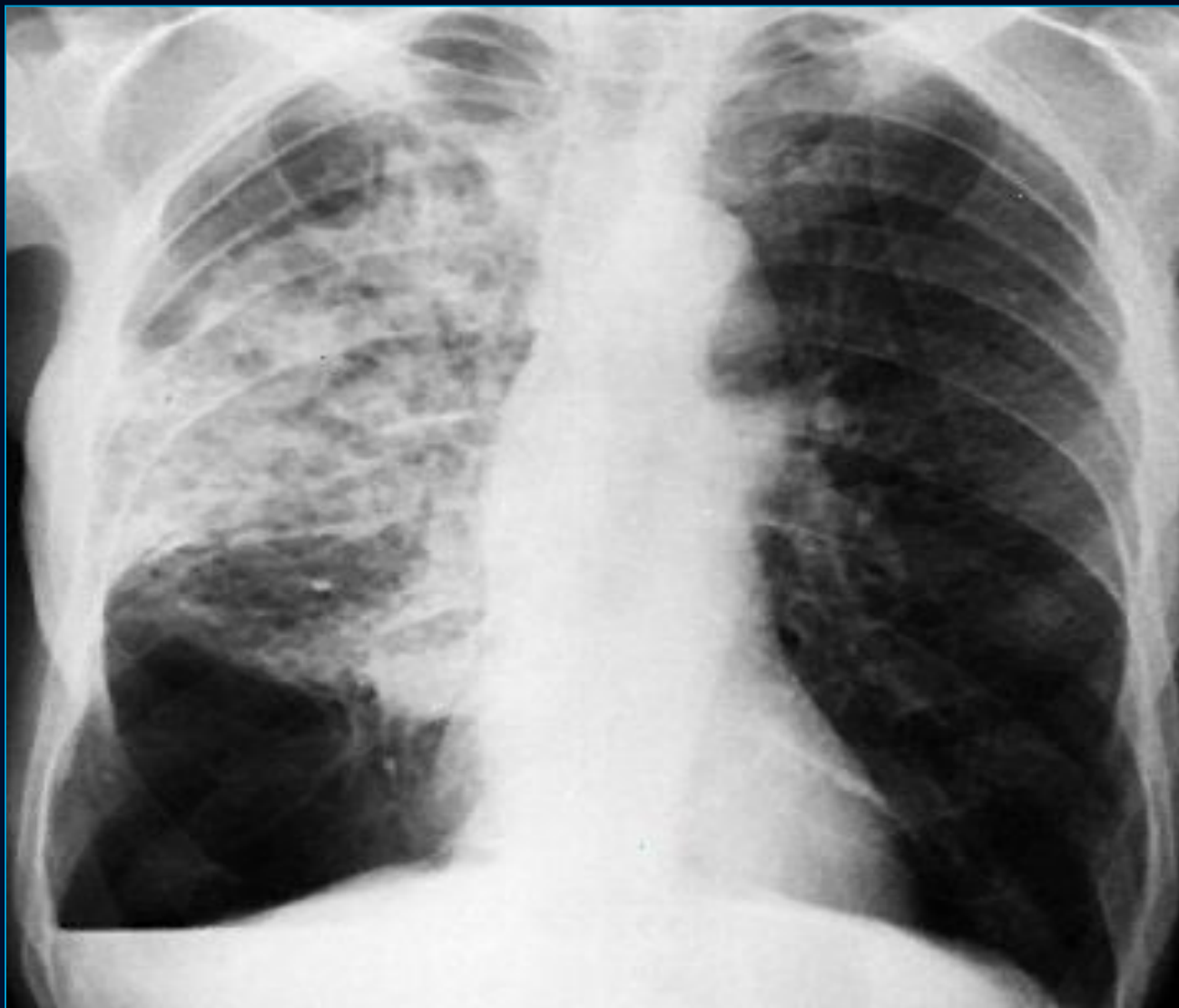
Среднедолевая пневмония



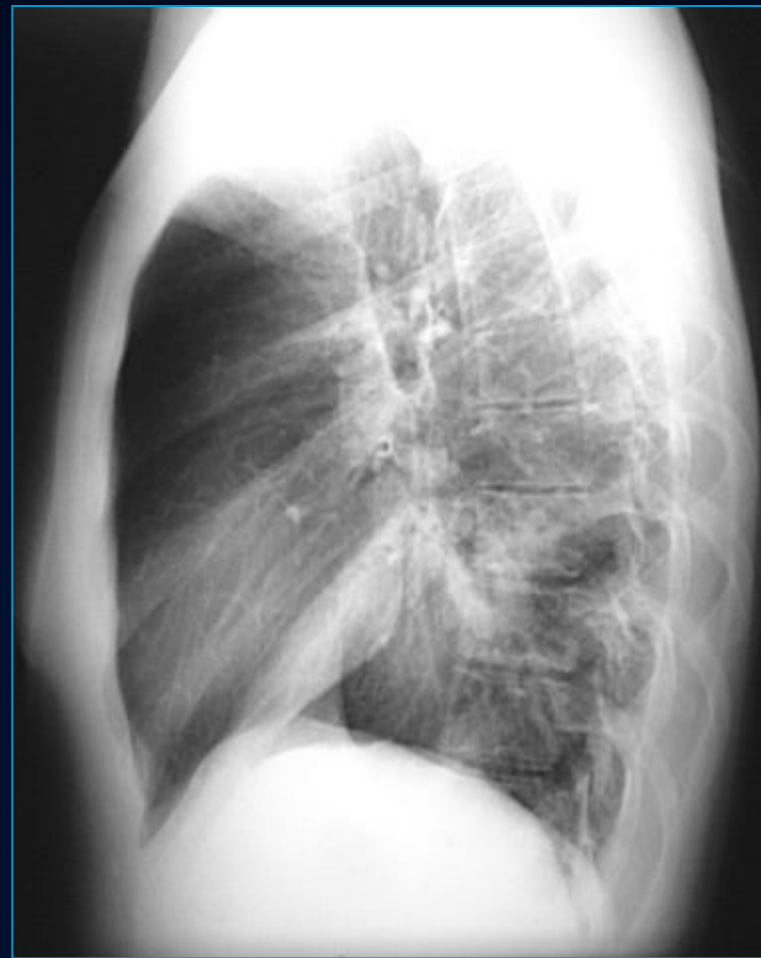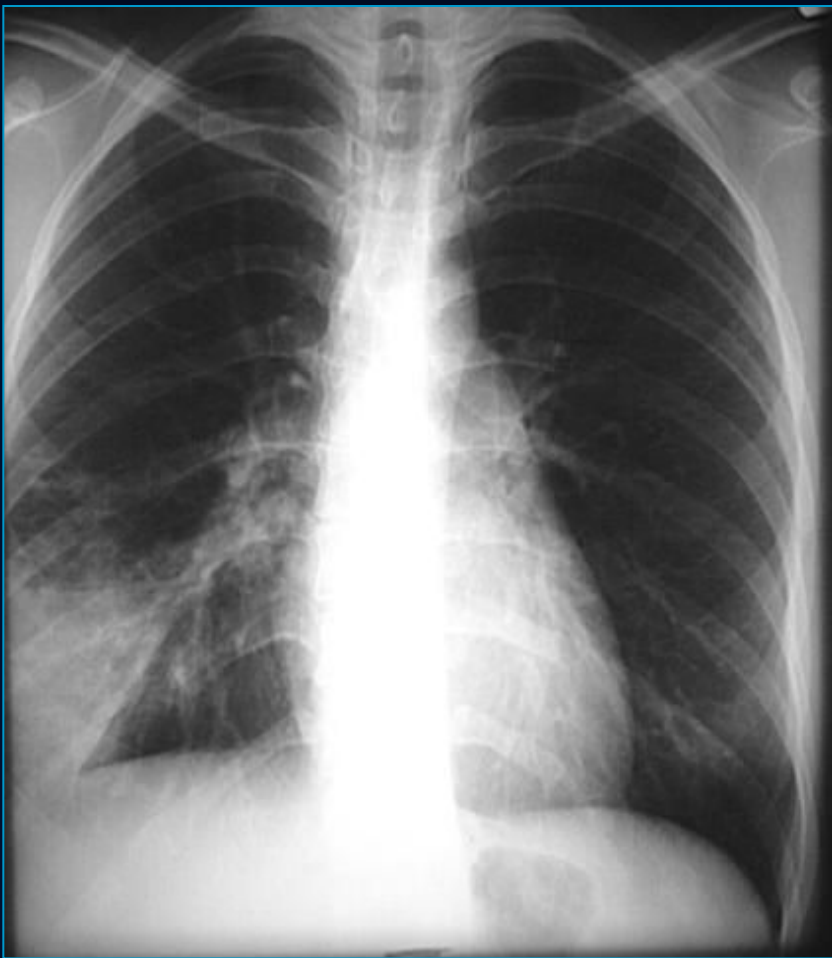
Нижнедолевая пневмония



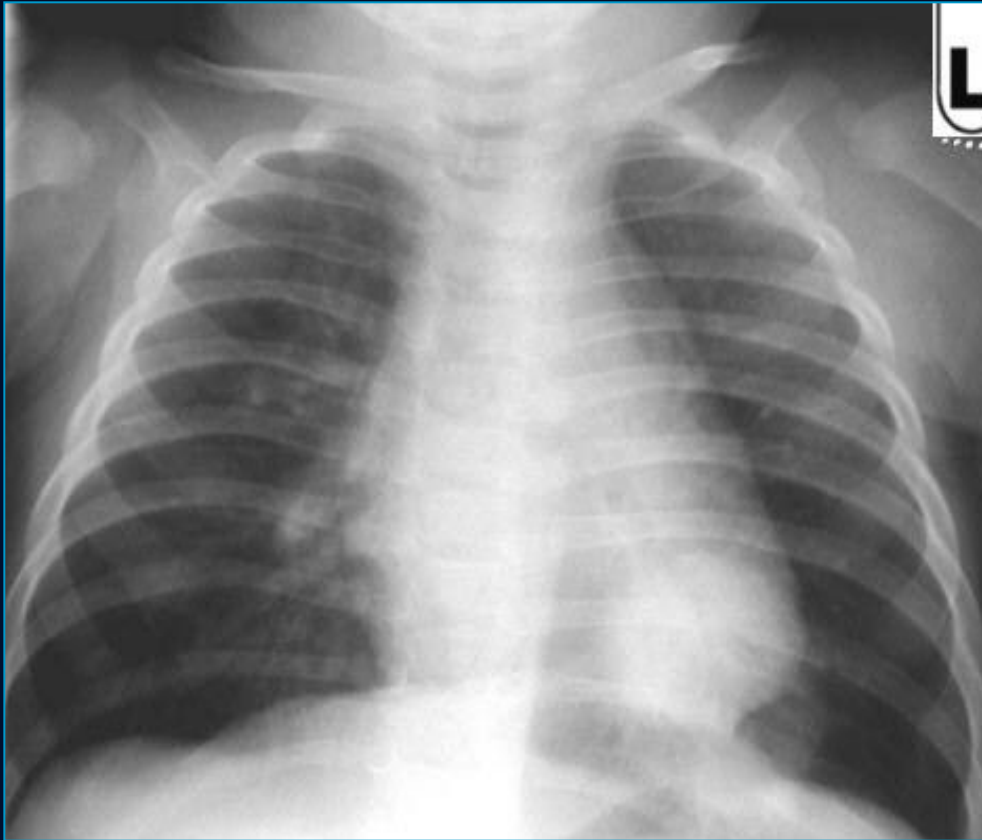
Фаза разрешения



Сегментарная пневмония

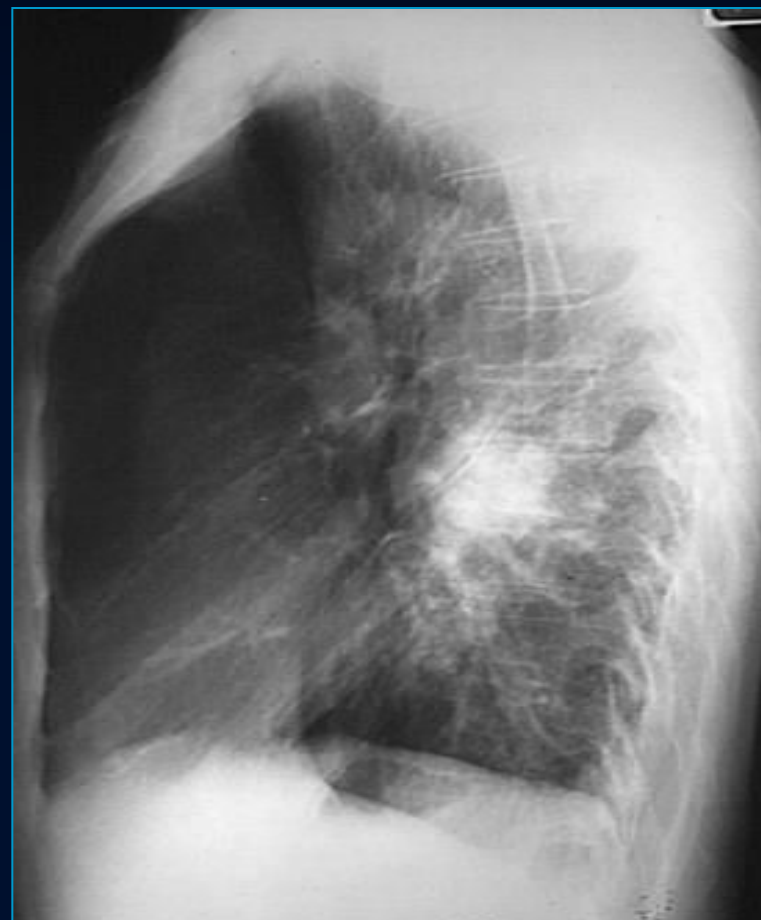
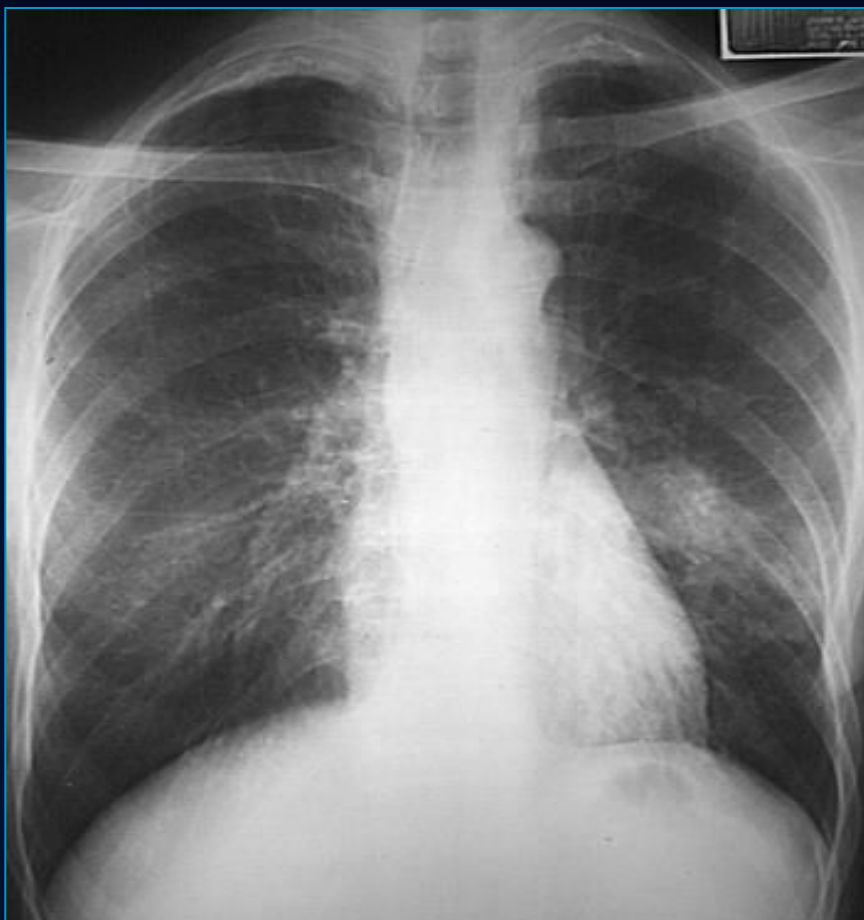

Очаговая пневмония

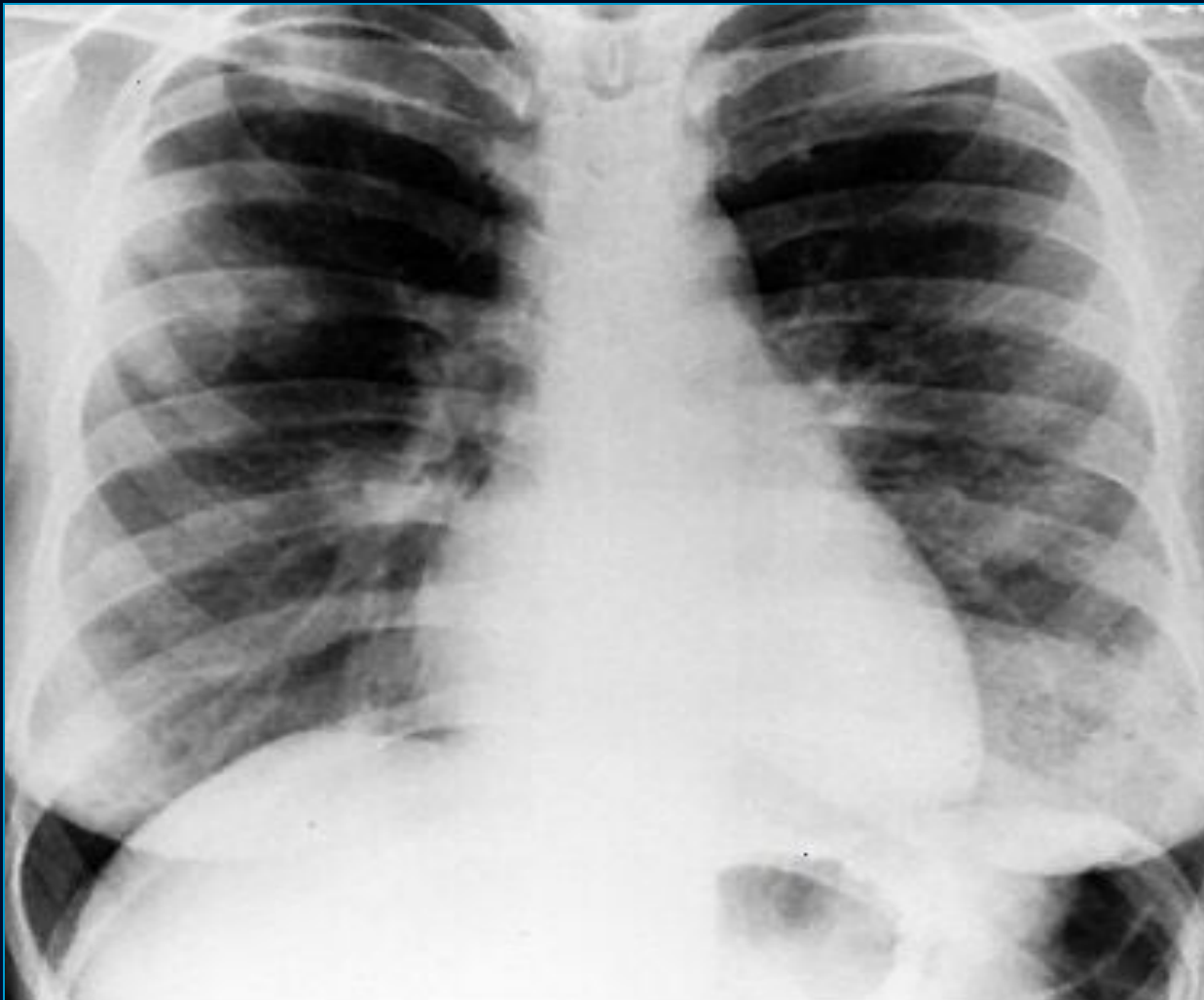


- Участок инфильтрации виден за тенью сердца

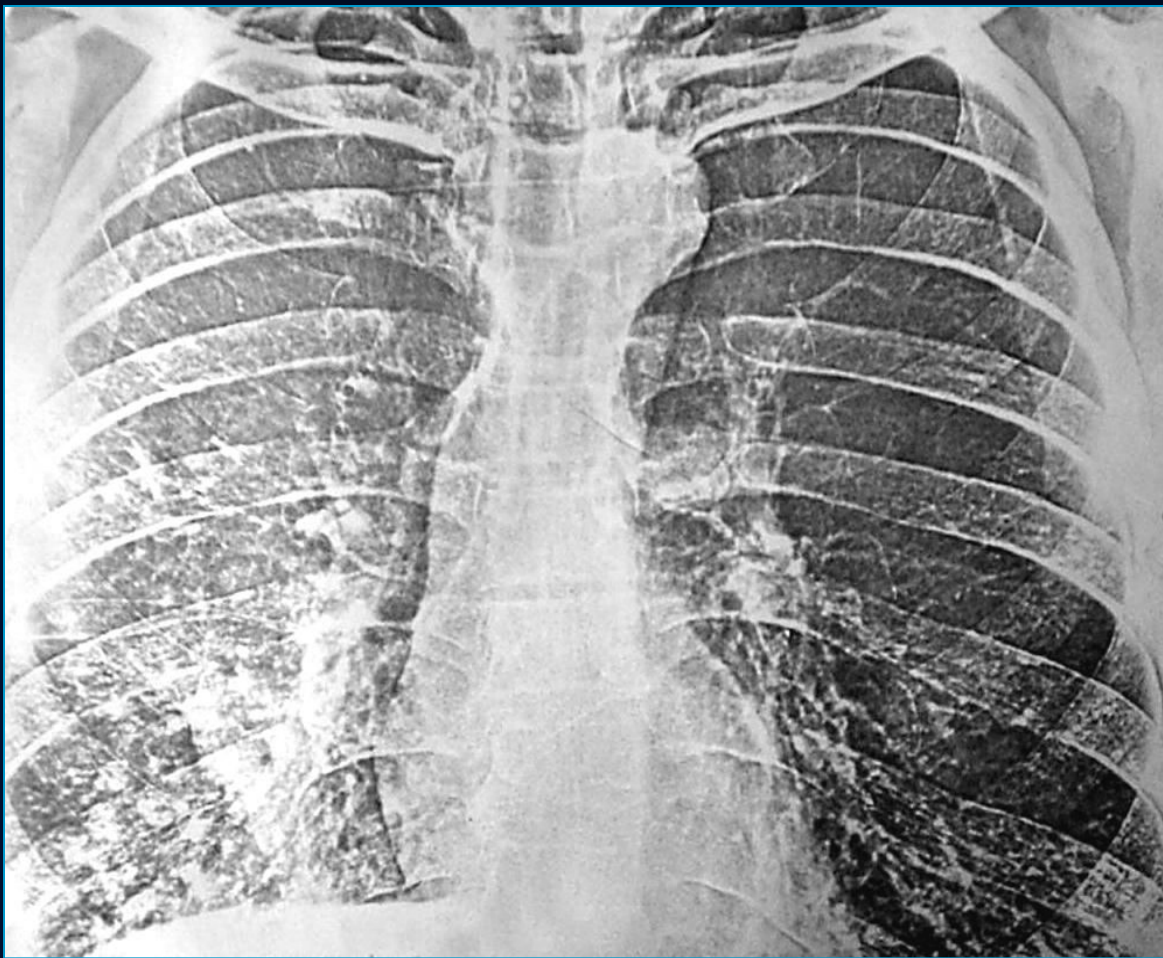
Очаговая пневмония



Очаговая микоплазменная пневмония

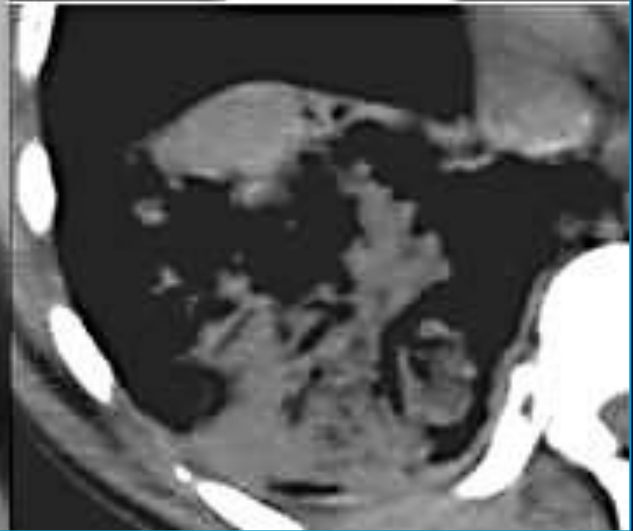
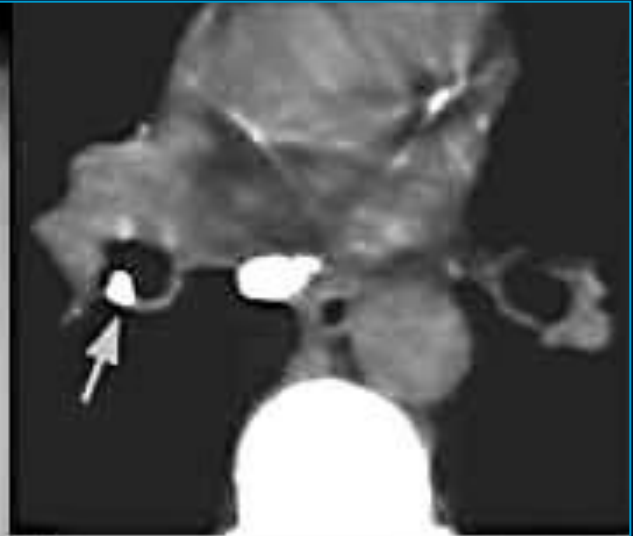
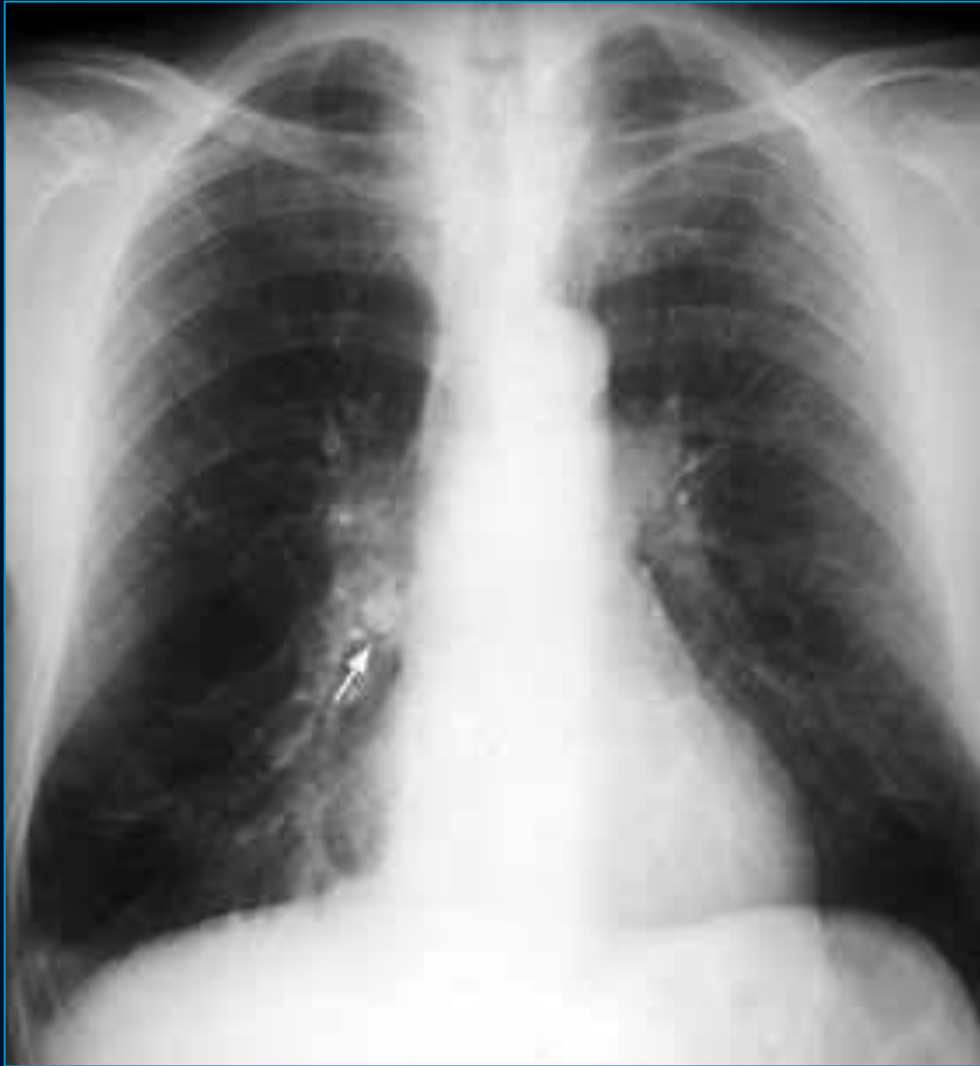

Очаговая аспирационная пневмония

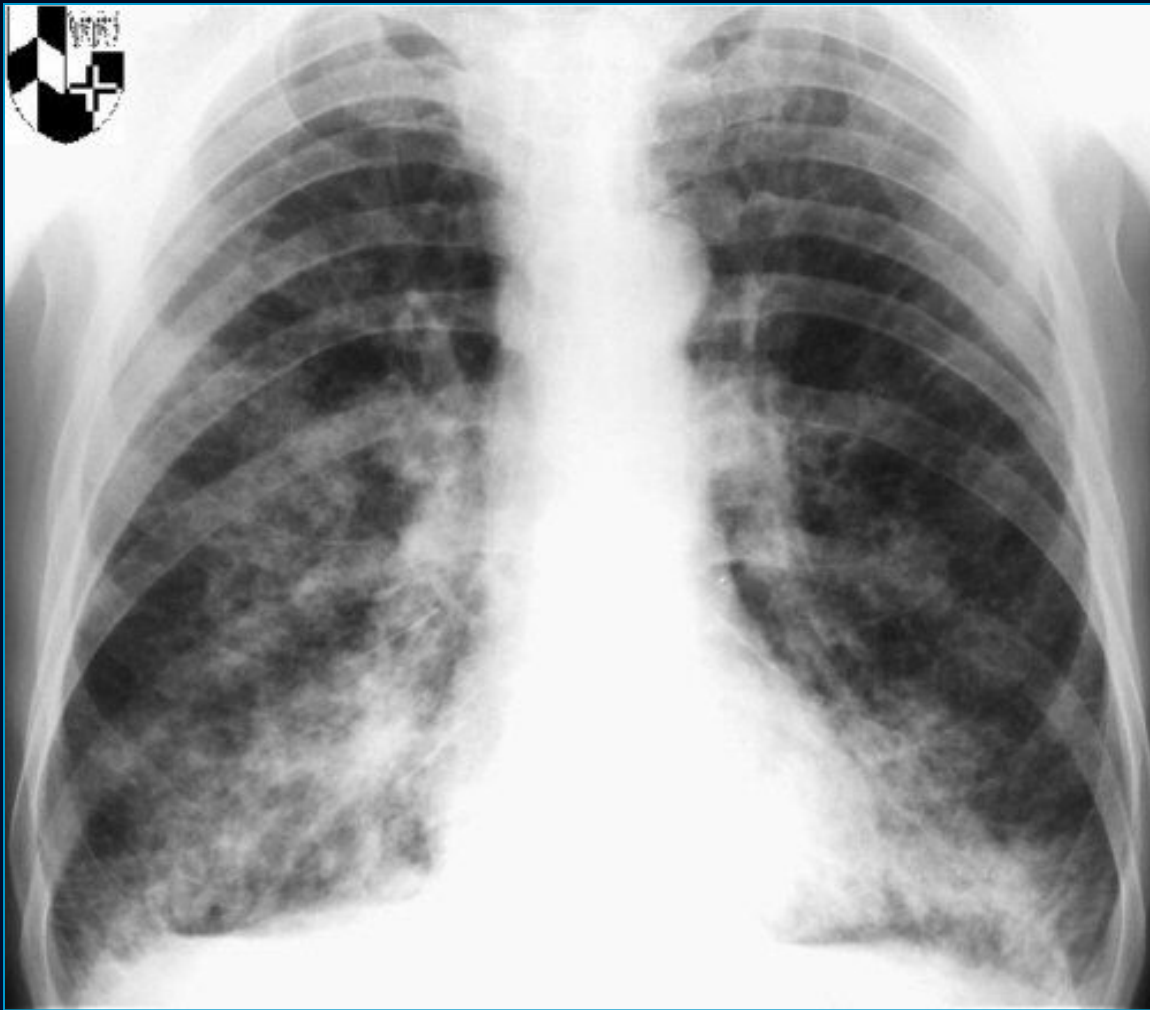

- Поражены нижние отделы правого легкого.
 - Послеоперационный период
-

Аспирация инородного тела

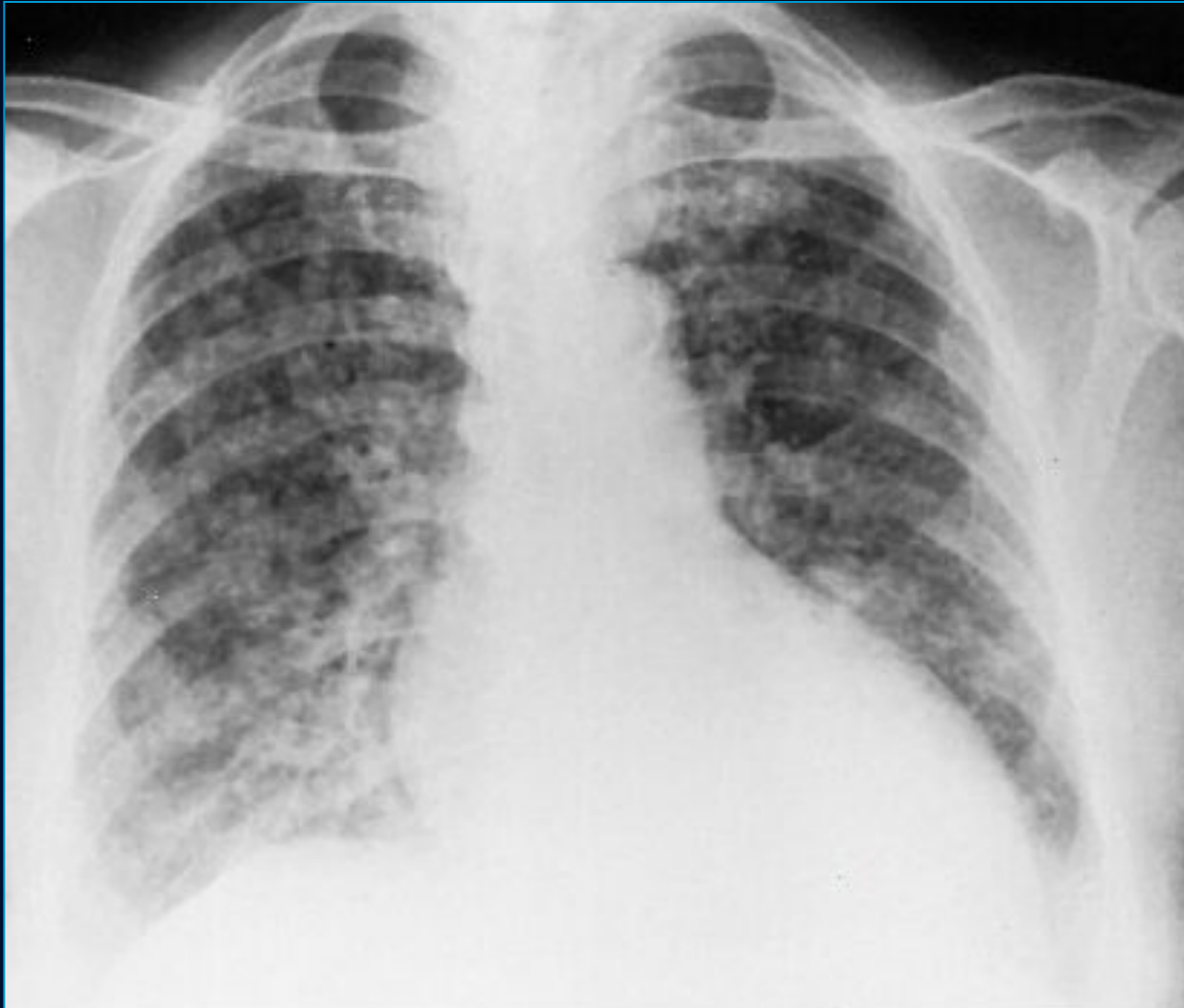

Интерстициальная пневмония

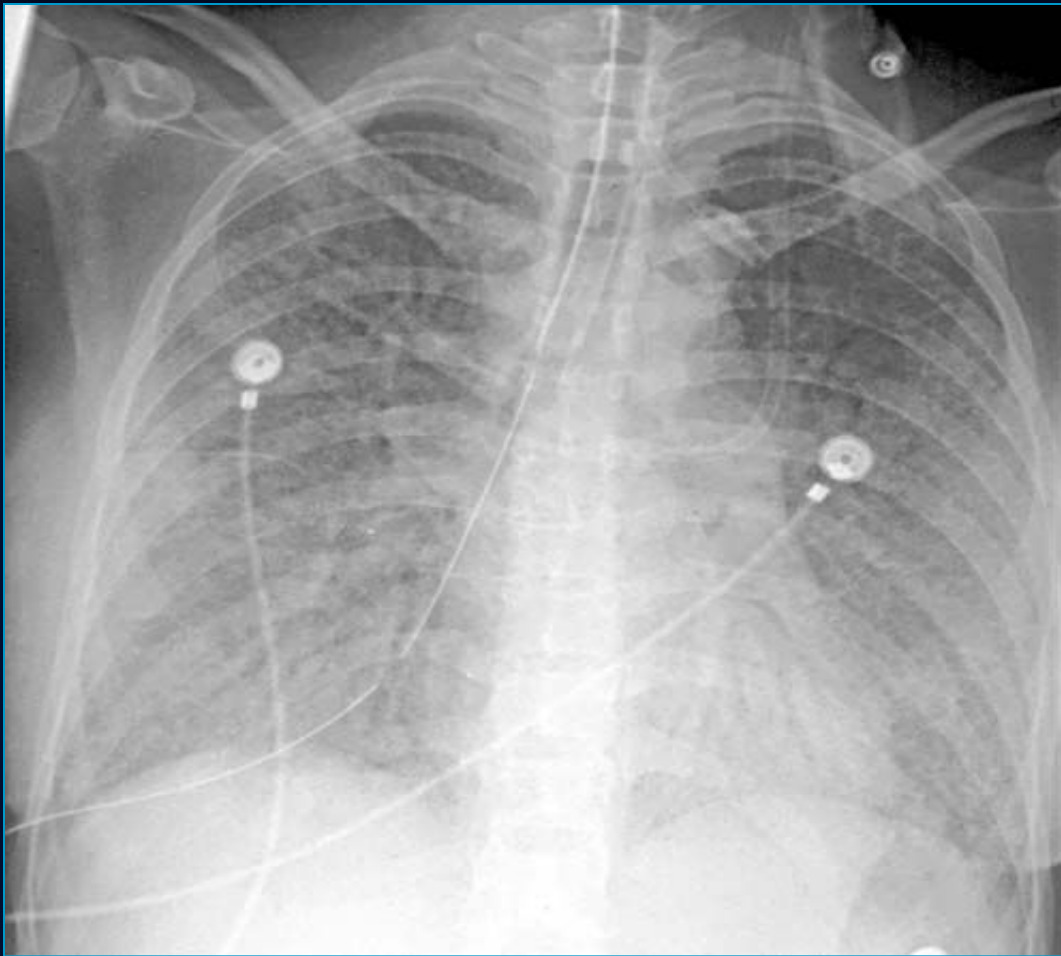


- Множественные пневмонические участки в легочных полях с двух сторон

Интерстициальная аденовирусная пневмония

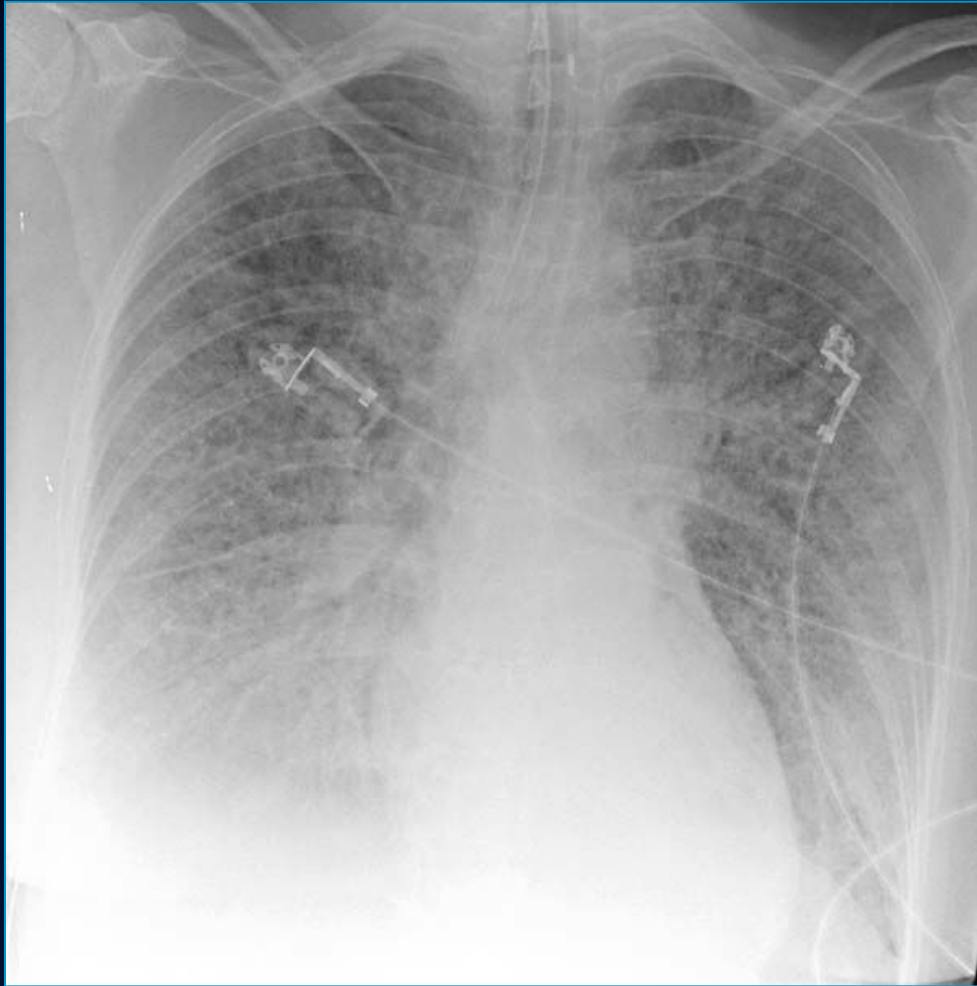

Интерстициальная пневмония



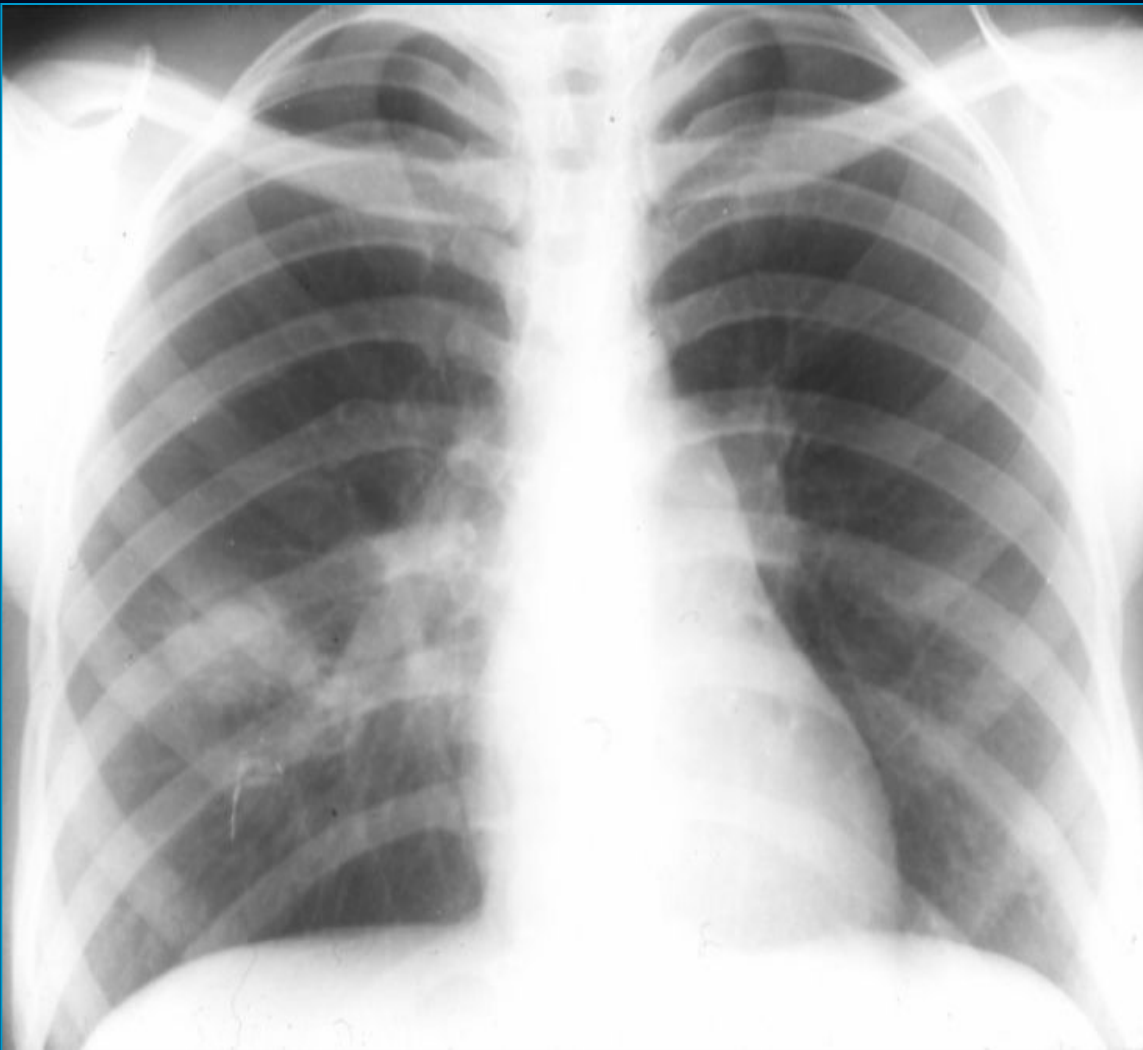- Практически
тотальное
поражение
лёгких при
Pneumocystis
carinii
Pneumonie

Токсическая пневмония



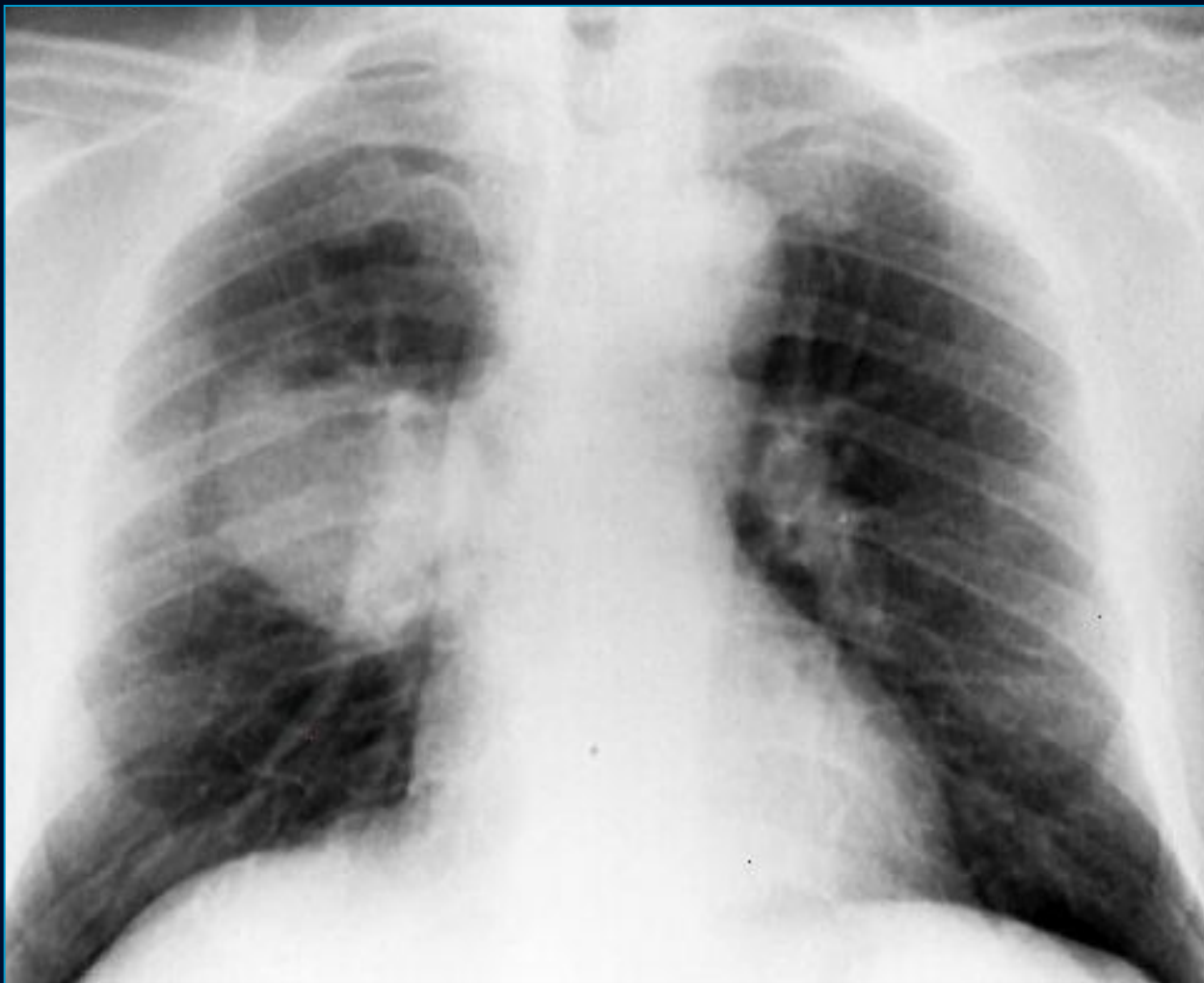
- Практически тотальная инфильтрация легочной ткани
- Развивается после аспирации отравляющих веществ

Абсцедирующая пневмония

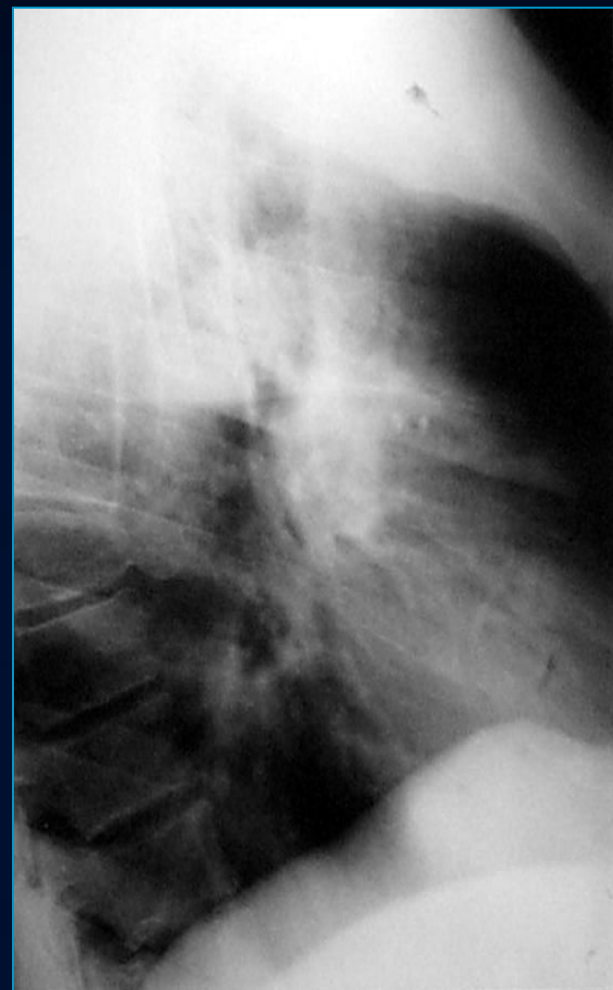
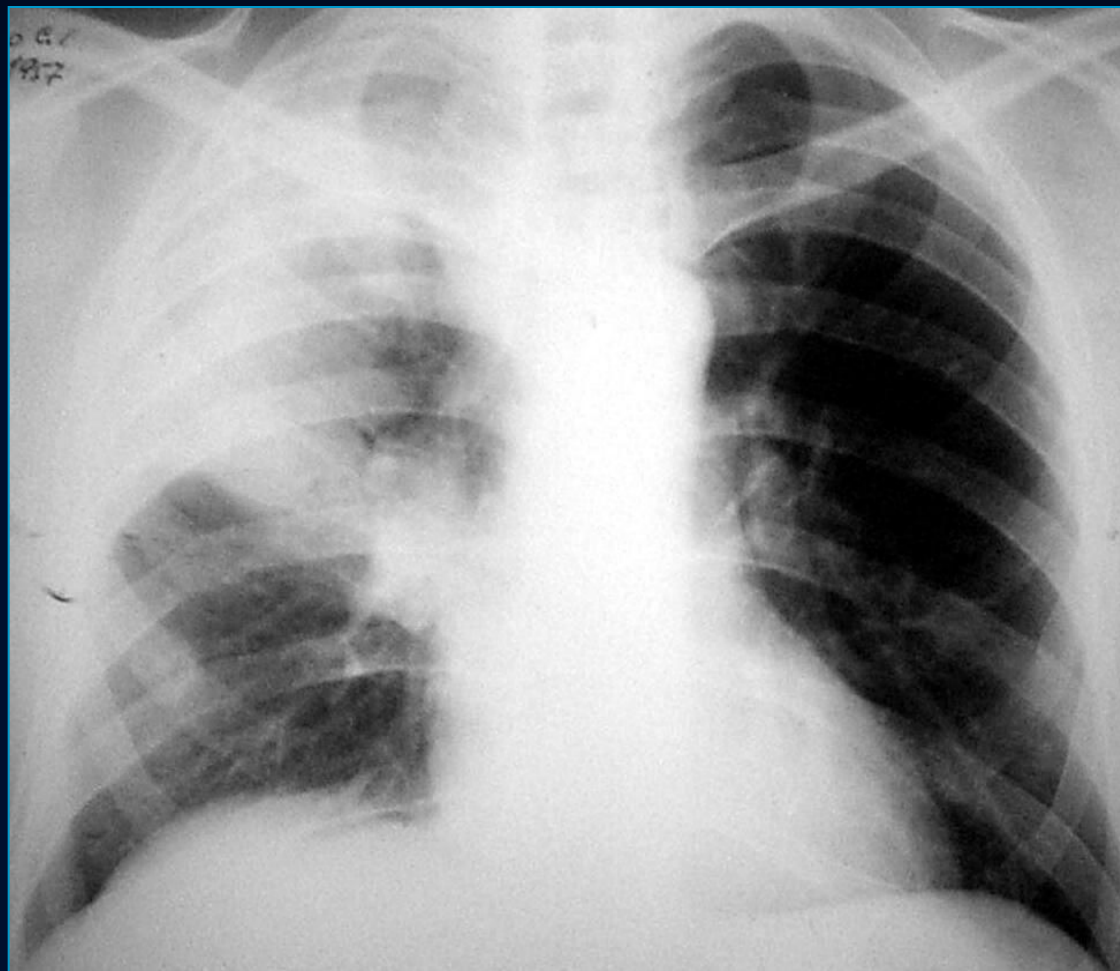


- В участке инфильтрации справа появилась серповидная полоска газа — признак абсцедирования

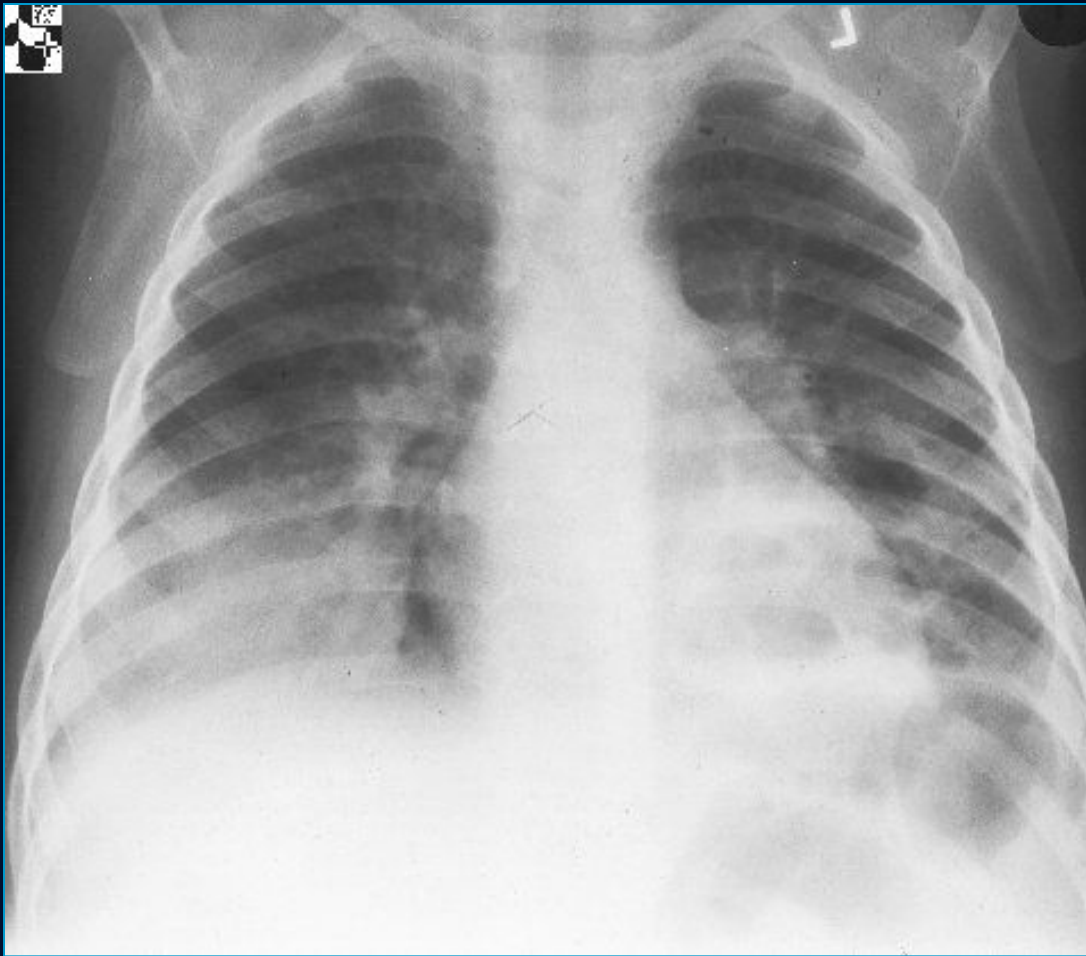
Абсцедирующая пневмония



Абсцедирующая пневмония

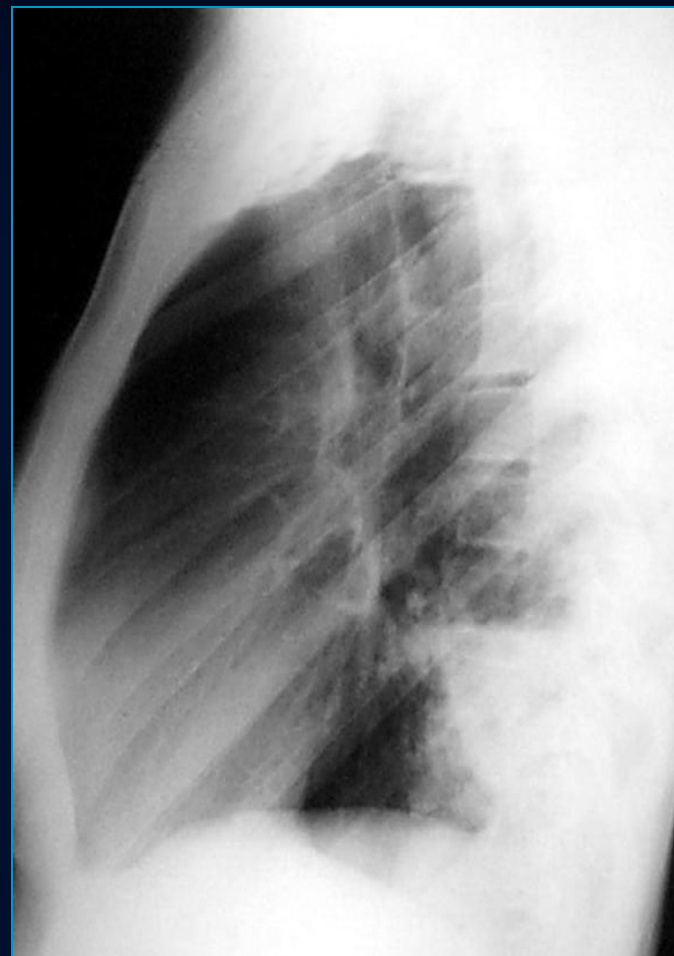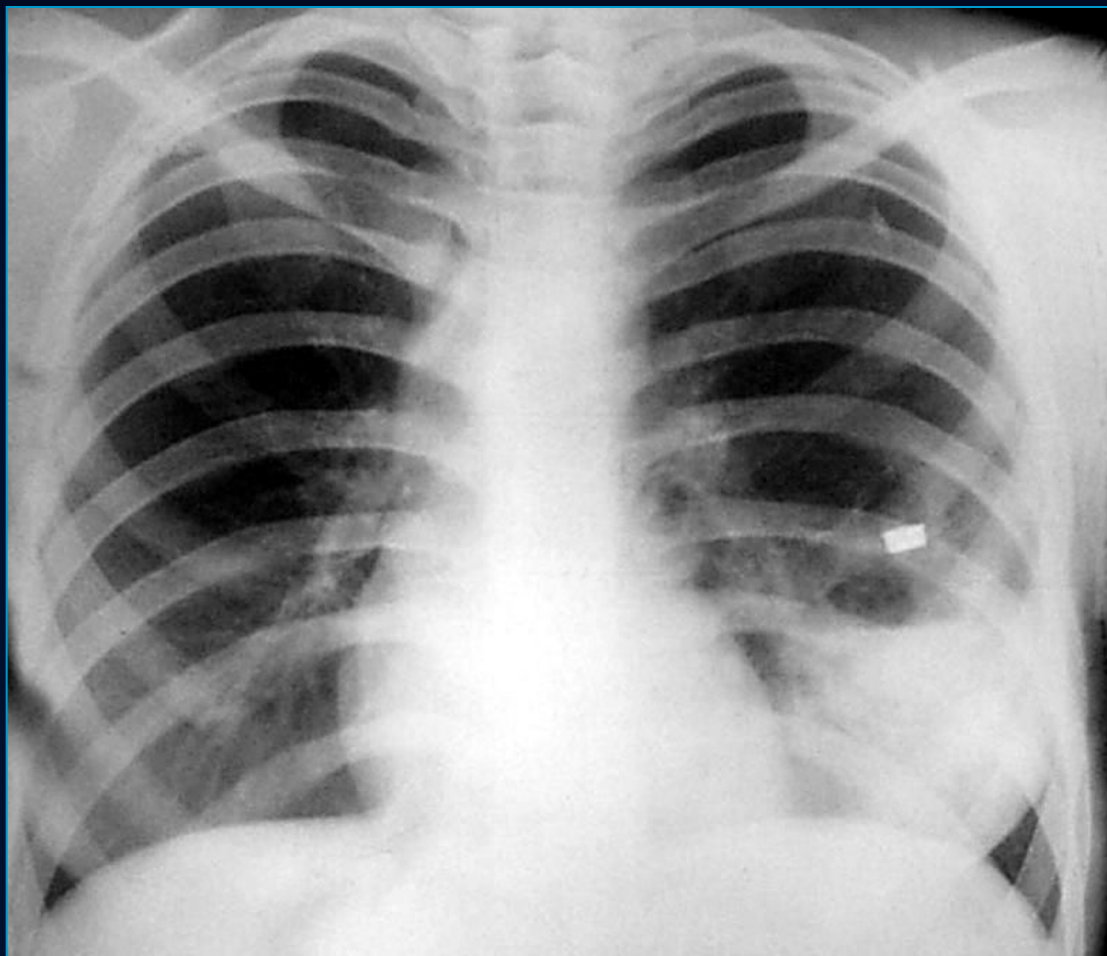


Абсцедирующая пневмония

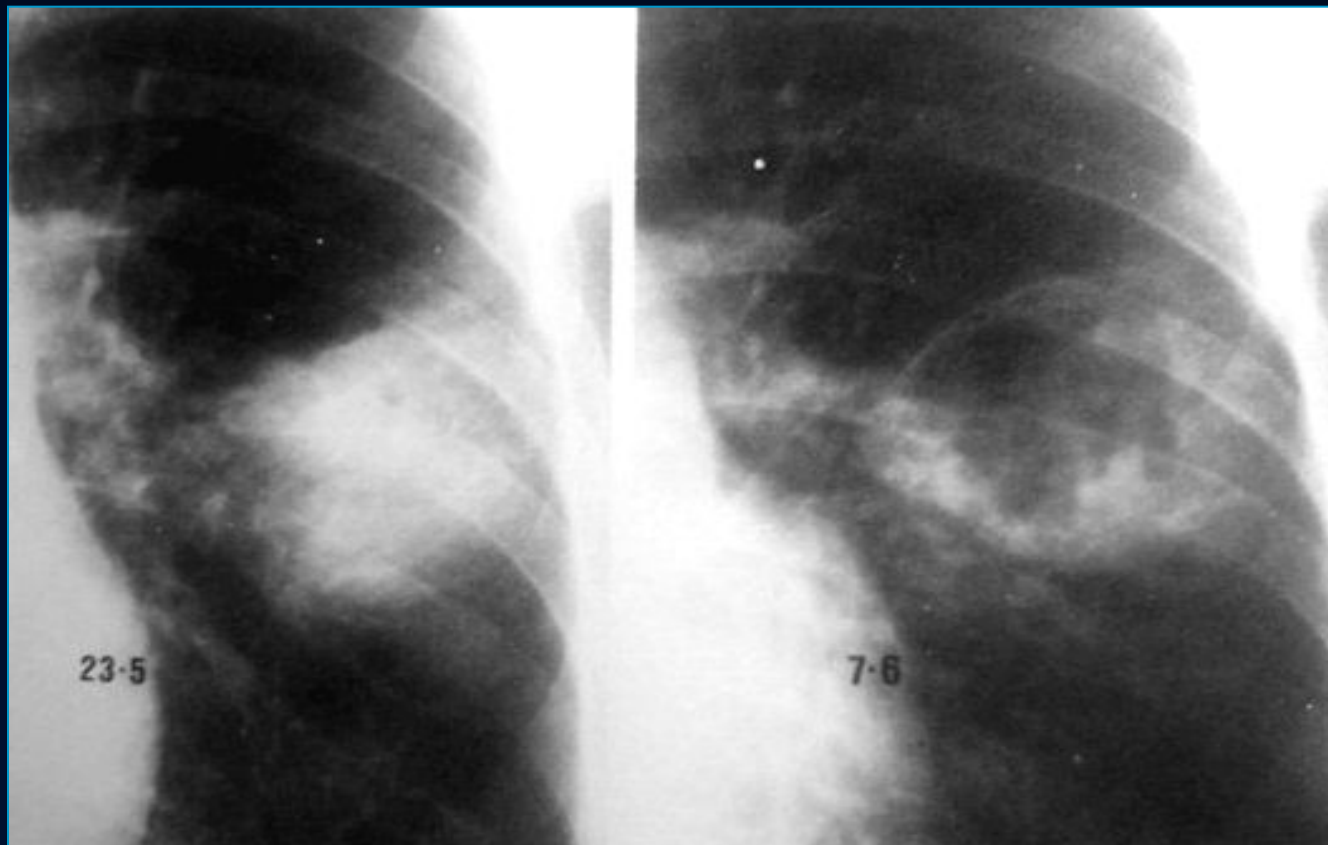


- Двусторонняя пневмония, слева с абсцедирование М

Абсцедирующая пневмония

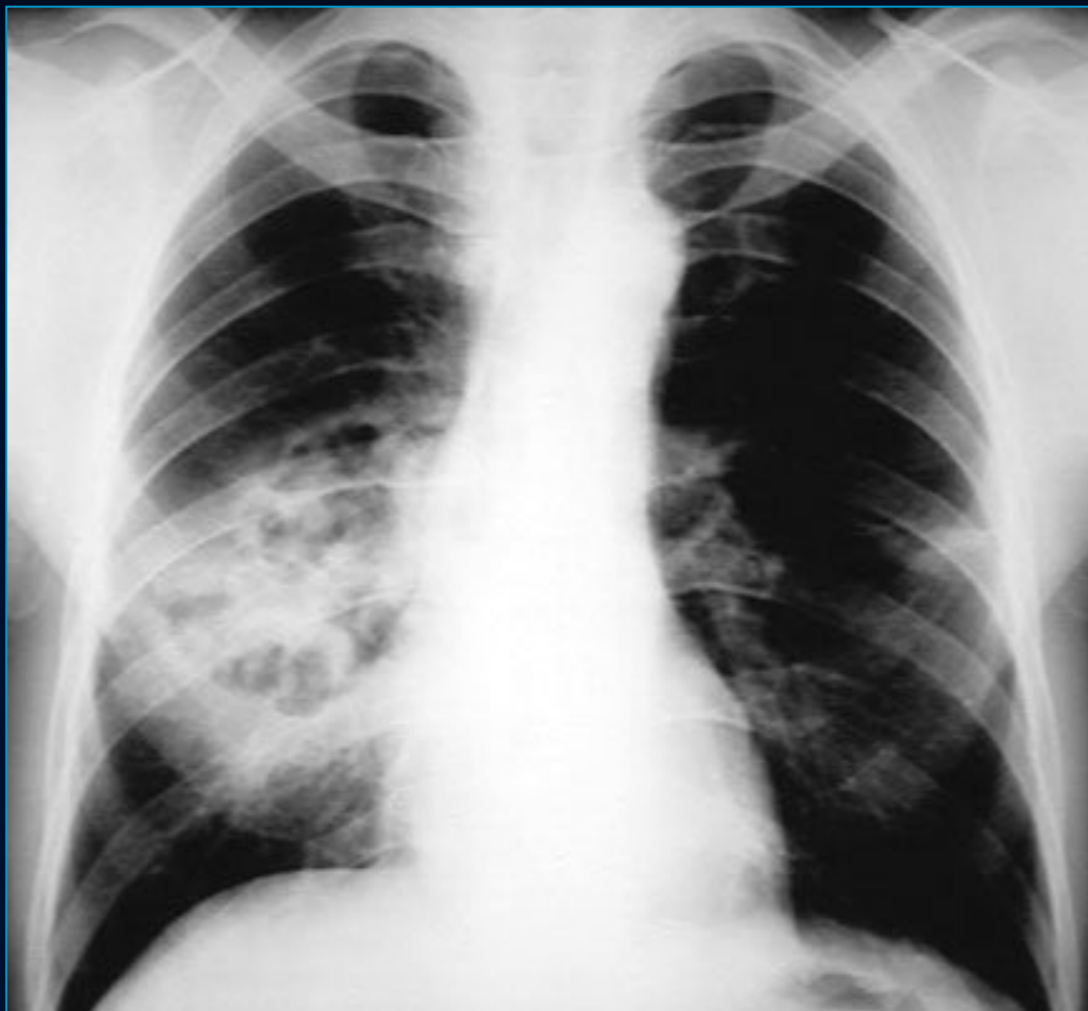


Абсцедирующая пневмония



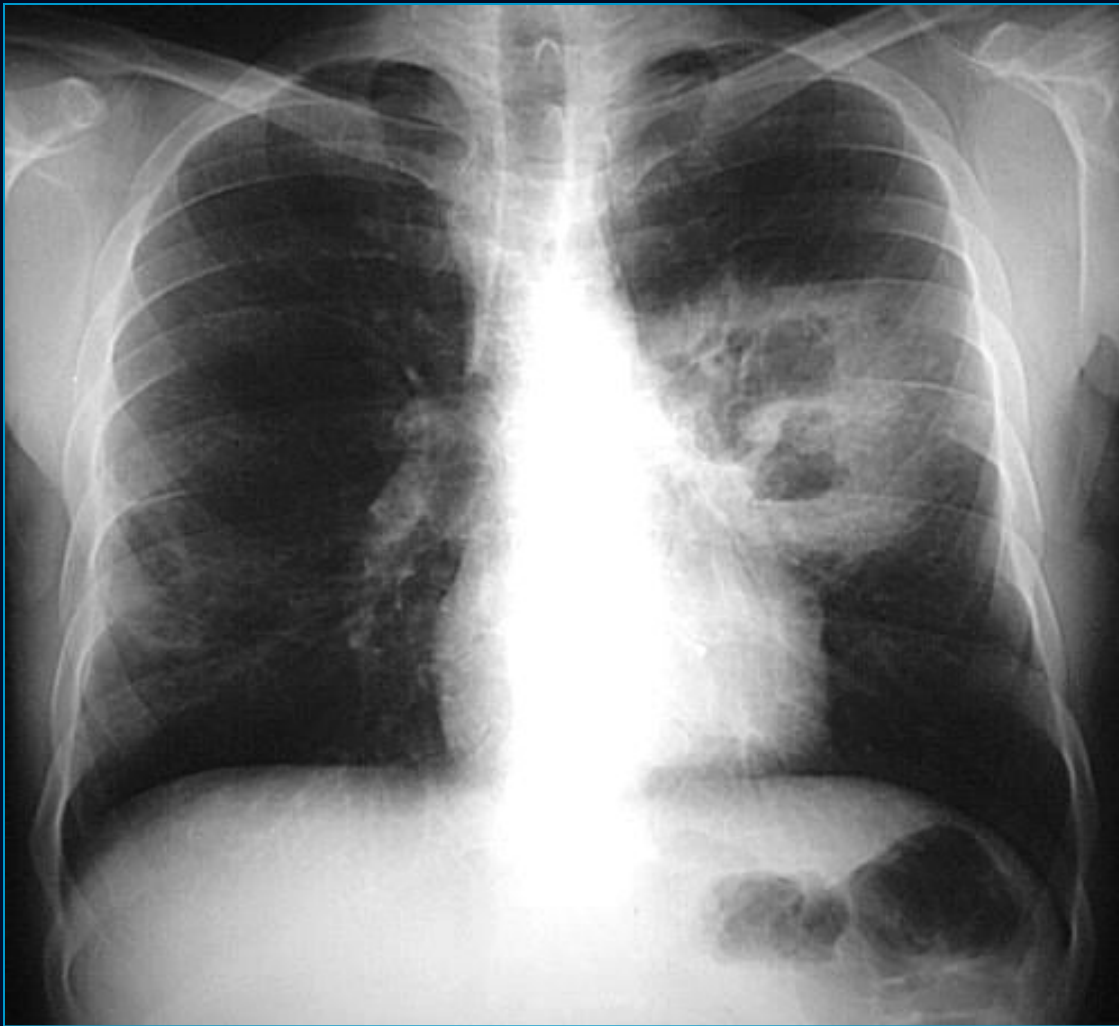
- Динамика течения пневмонии (даты видны на снимках)
-

Абсцедирующая пневмония



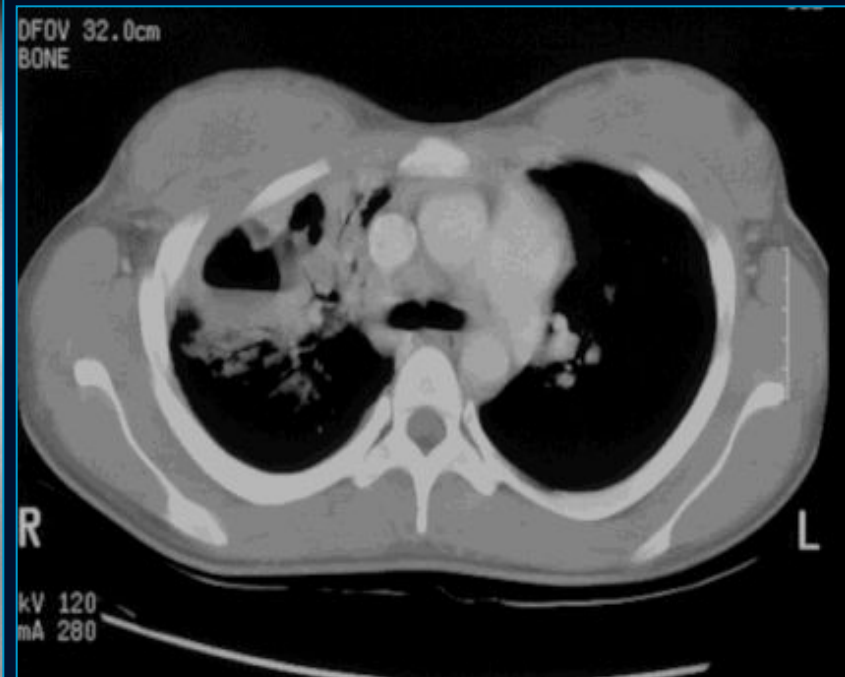
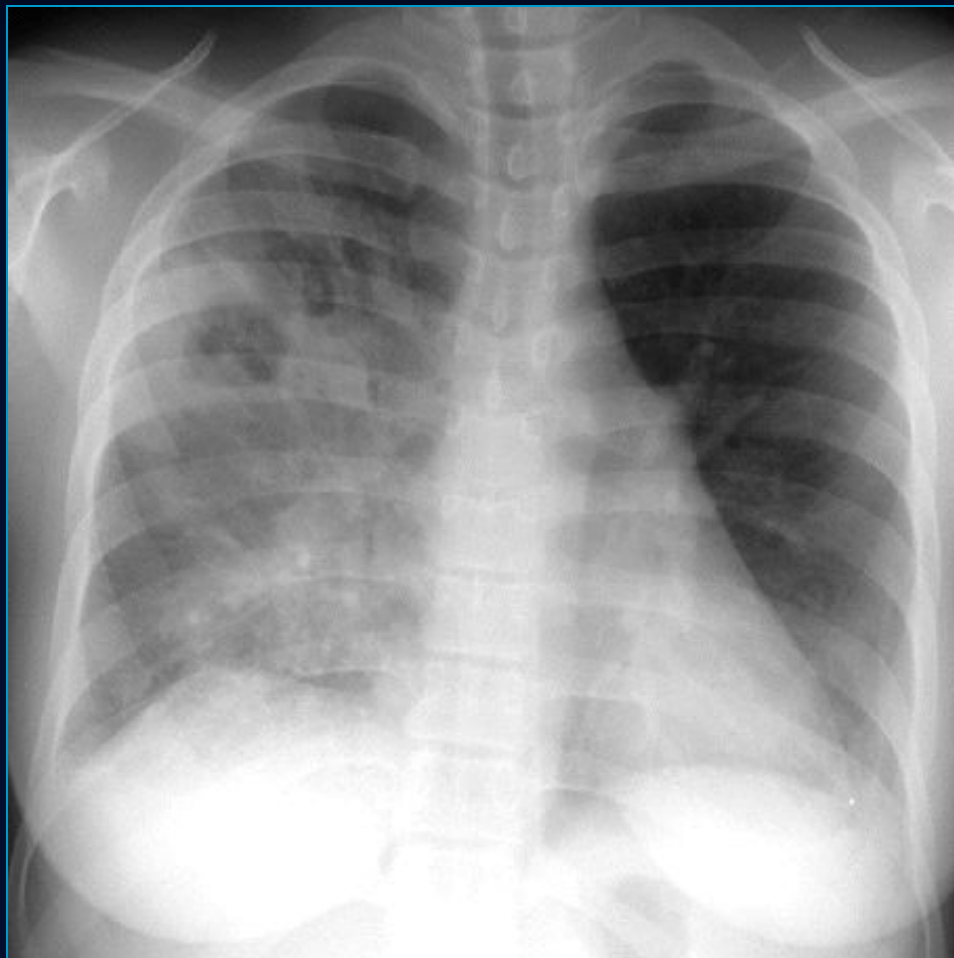
- Крупный участок деструкции с наличием в полости отторгнувшихся масс - секвестром

Абсцедирующая пневмония

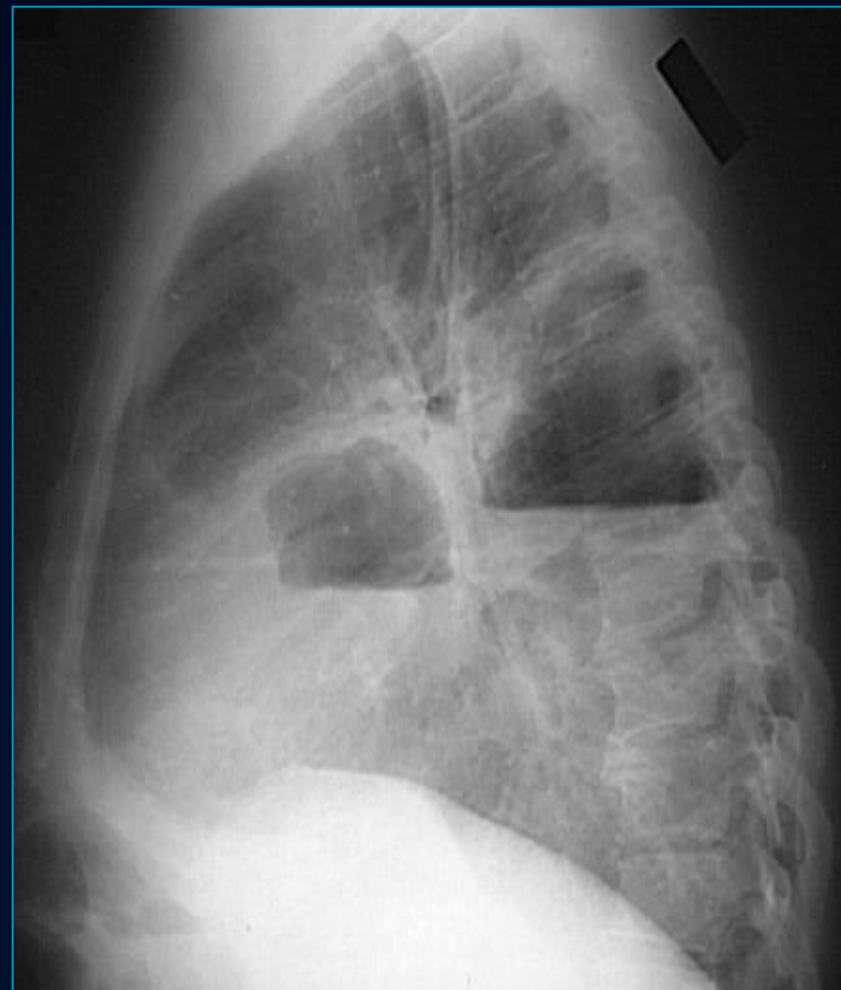
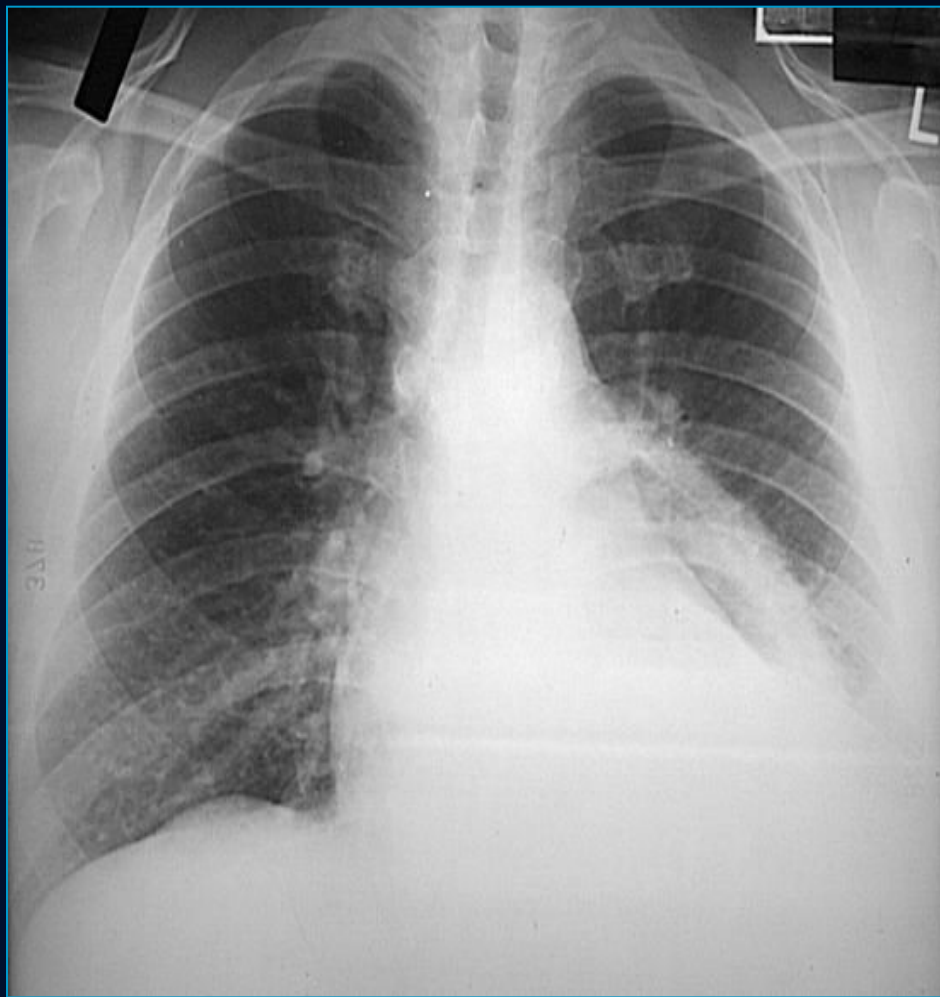
- Динамика при пневмонии, в отличие от распавшегося периферического рака, более быстрая, клиническая картина при раке – более «стертая»

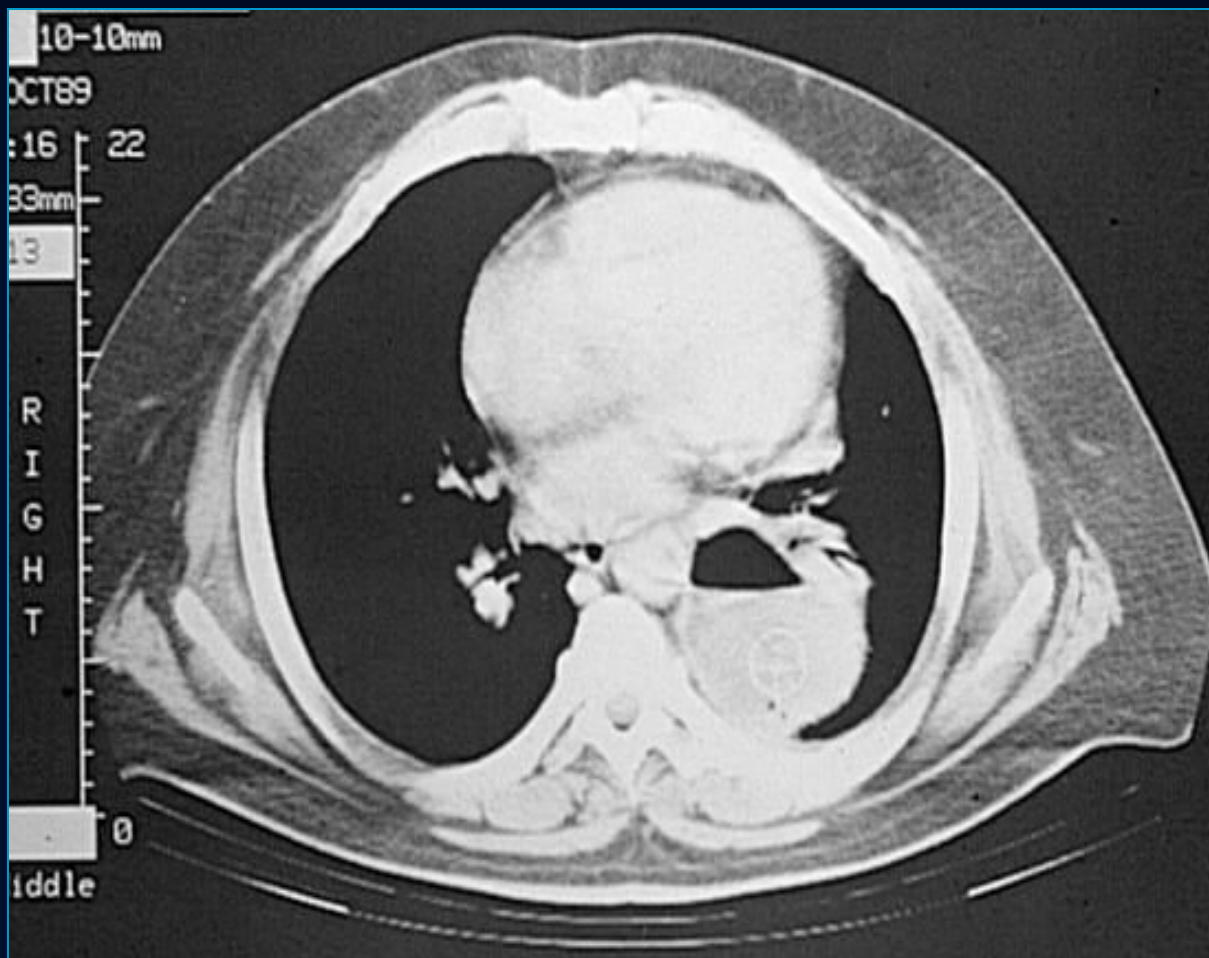
Абсцедирующая пневмония



Абсцедирующая пневмония

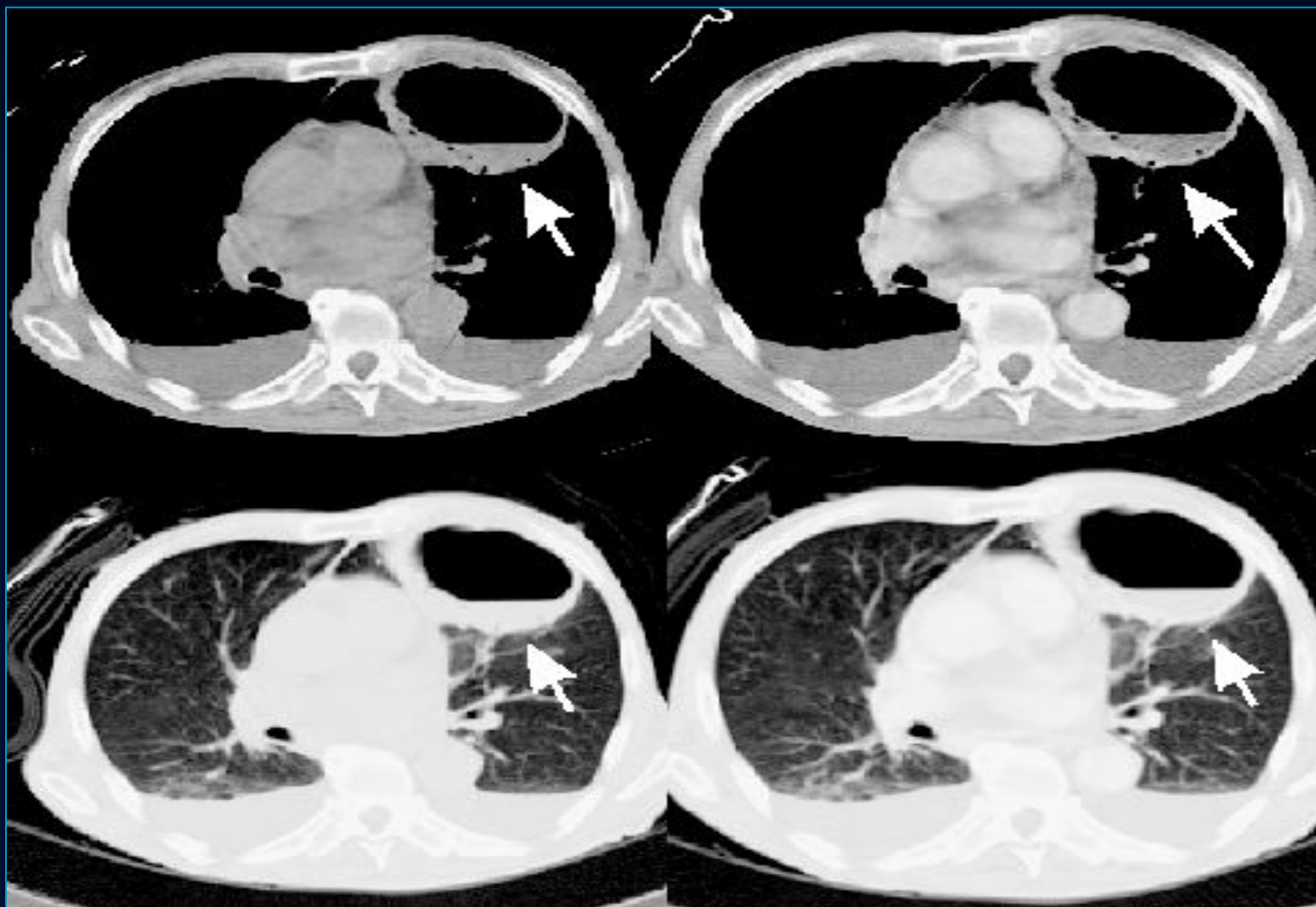


Абсцедирующая пневмония

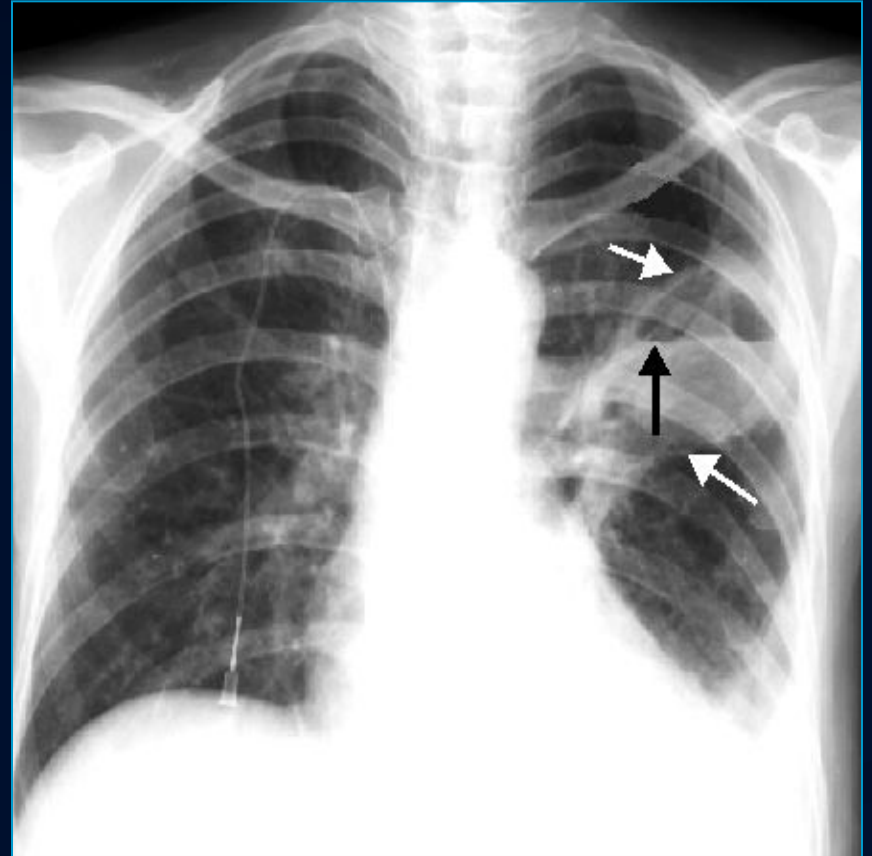
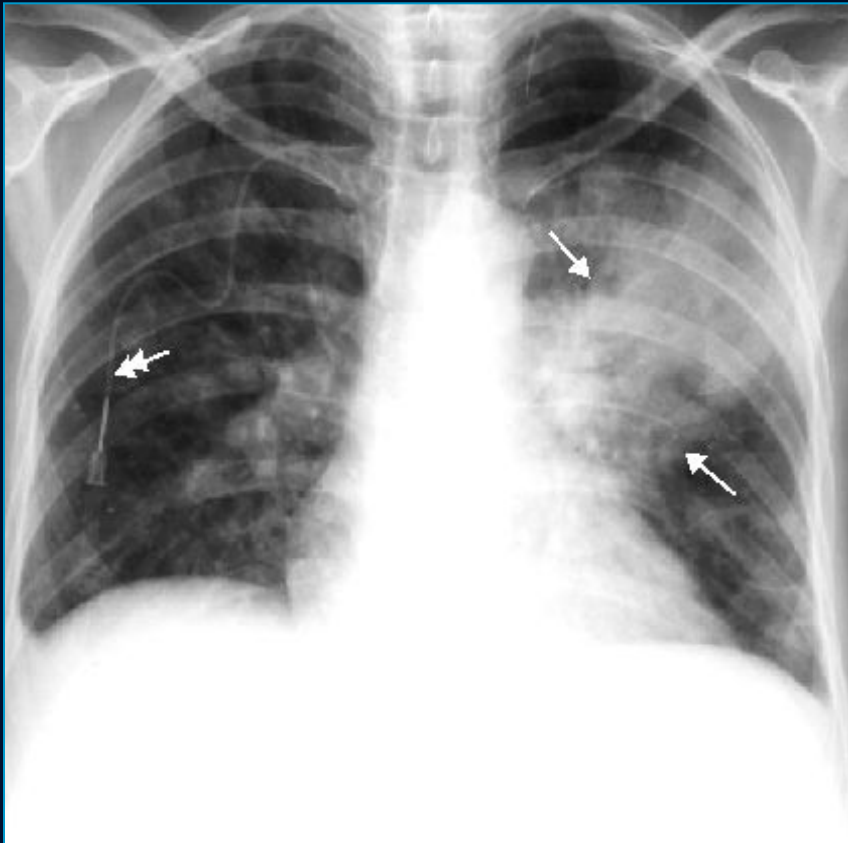


- КТ – наиболее показательный метод исследования при деструктивных пневмониях

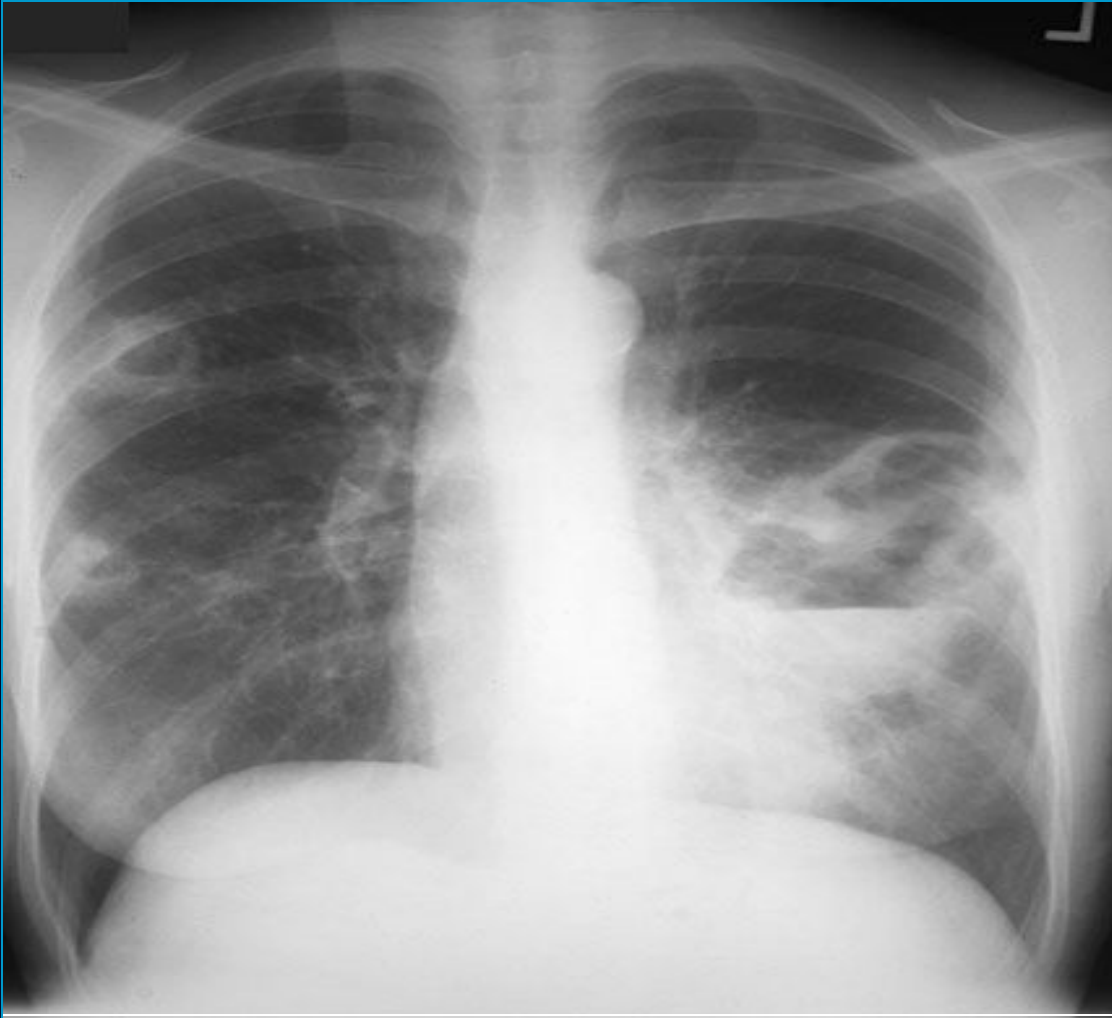
Абсцедирующая пневмония



Динамика абсцесса

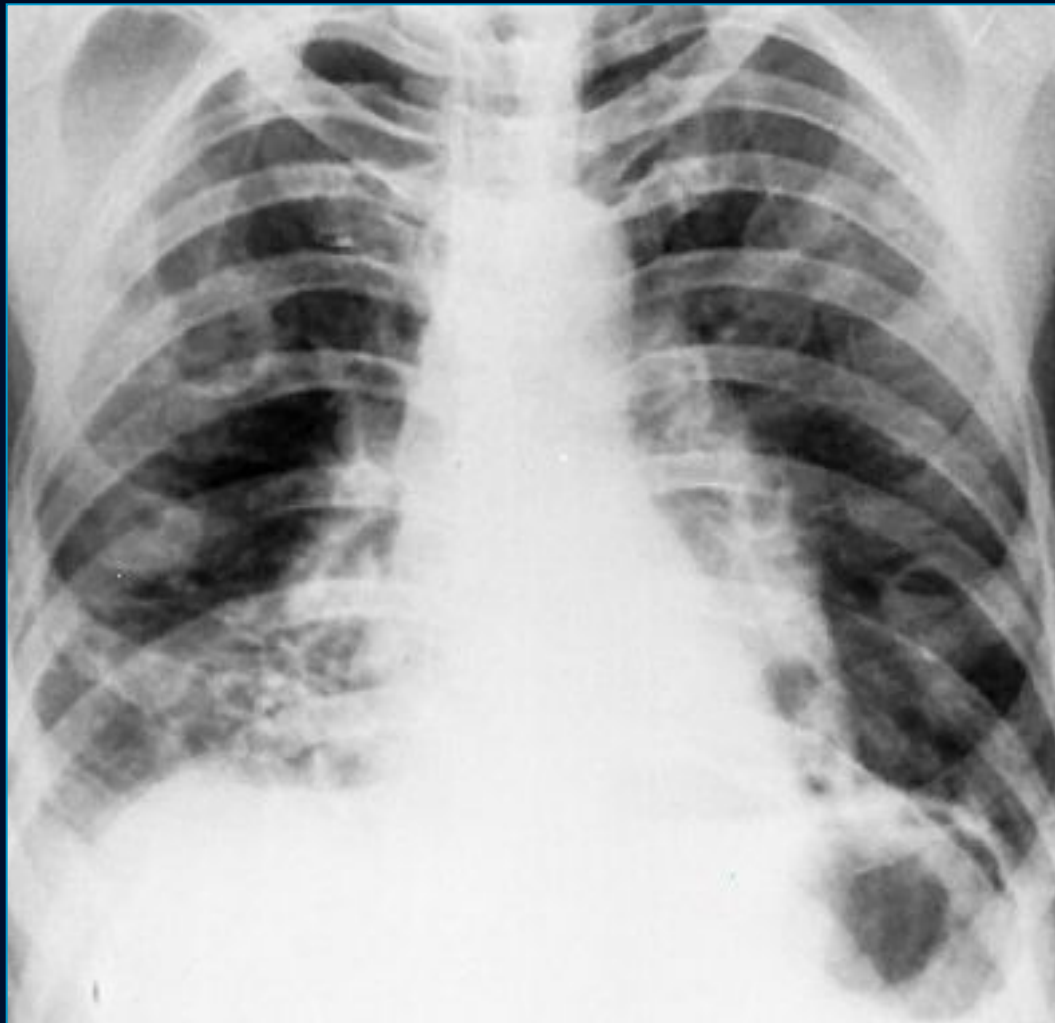


Септическая “метастатическая” пневмония

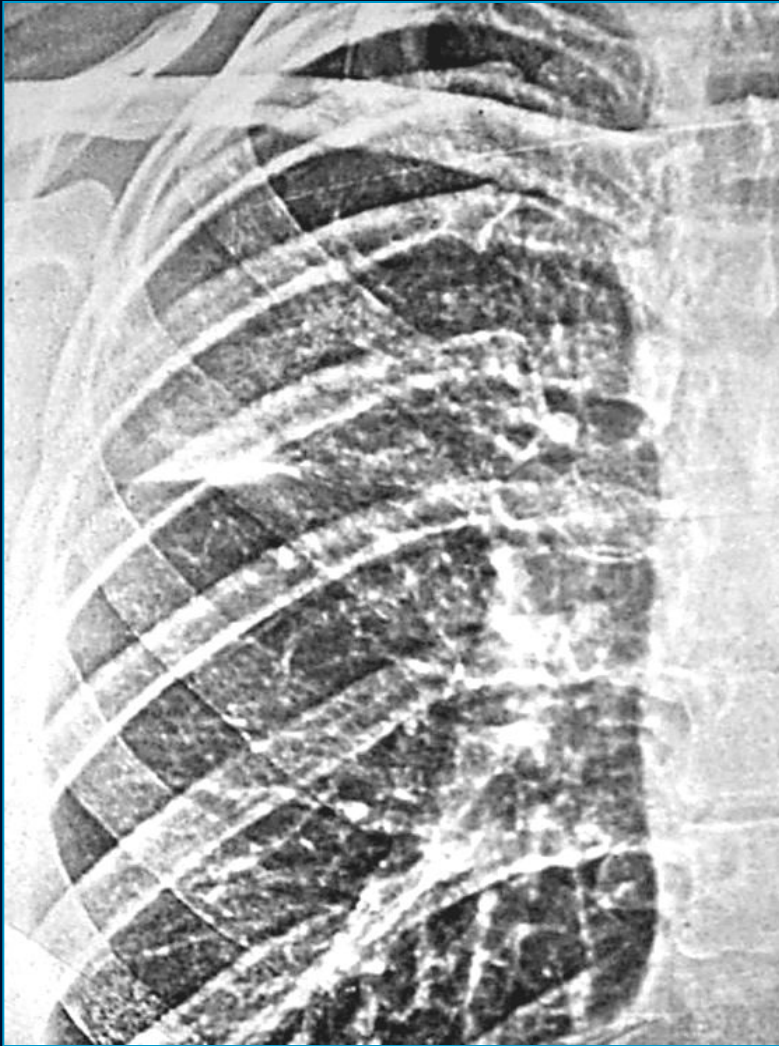

- Множественность и однотипность поражения при пневмониях — свидетельство в пользу гематогенной диссеминации процесса, что обычно является проявлением сепсиса
-

Септическая “метастатическая” ПНЕВМОНИЯ

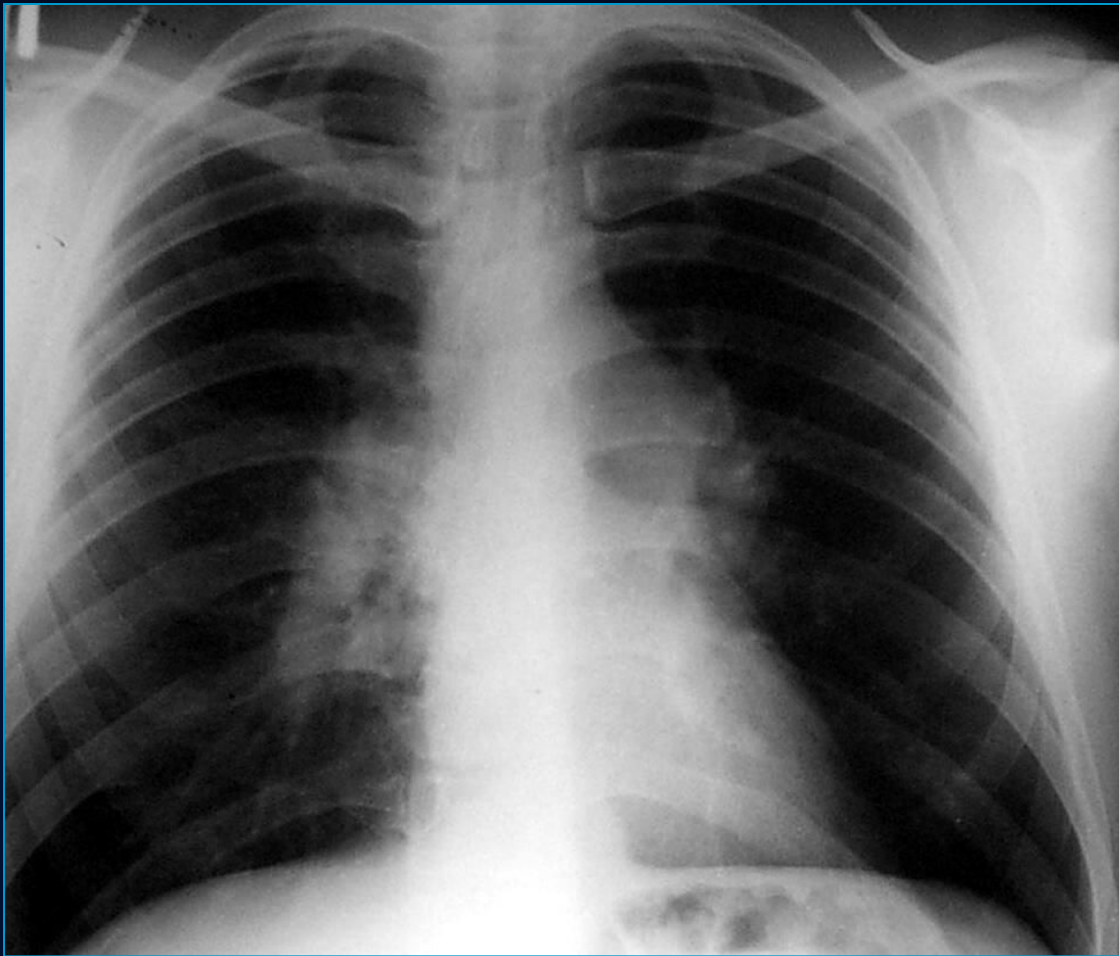


Фаза разрешения пневмонии



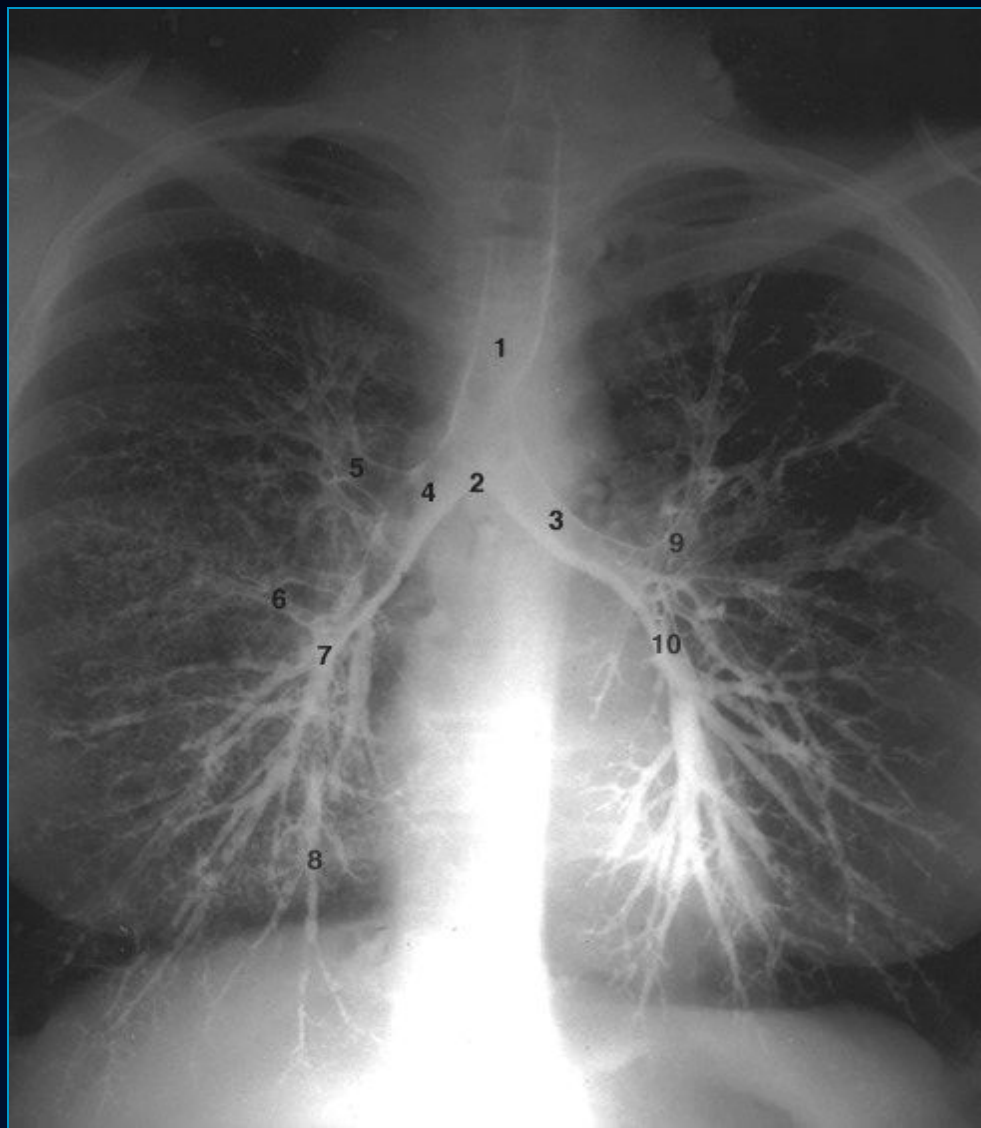- После разрешения пневмонии в течение нескольких недель и более могут оставаться остаточные плевральные наслоения, локальные участки усиления легочного рисунка

Болезнь Аэрца

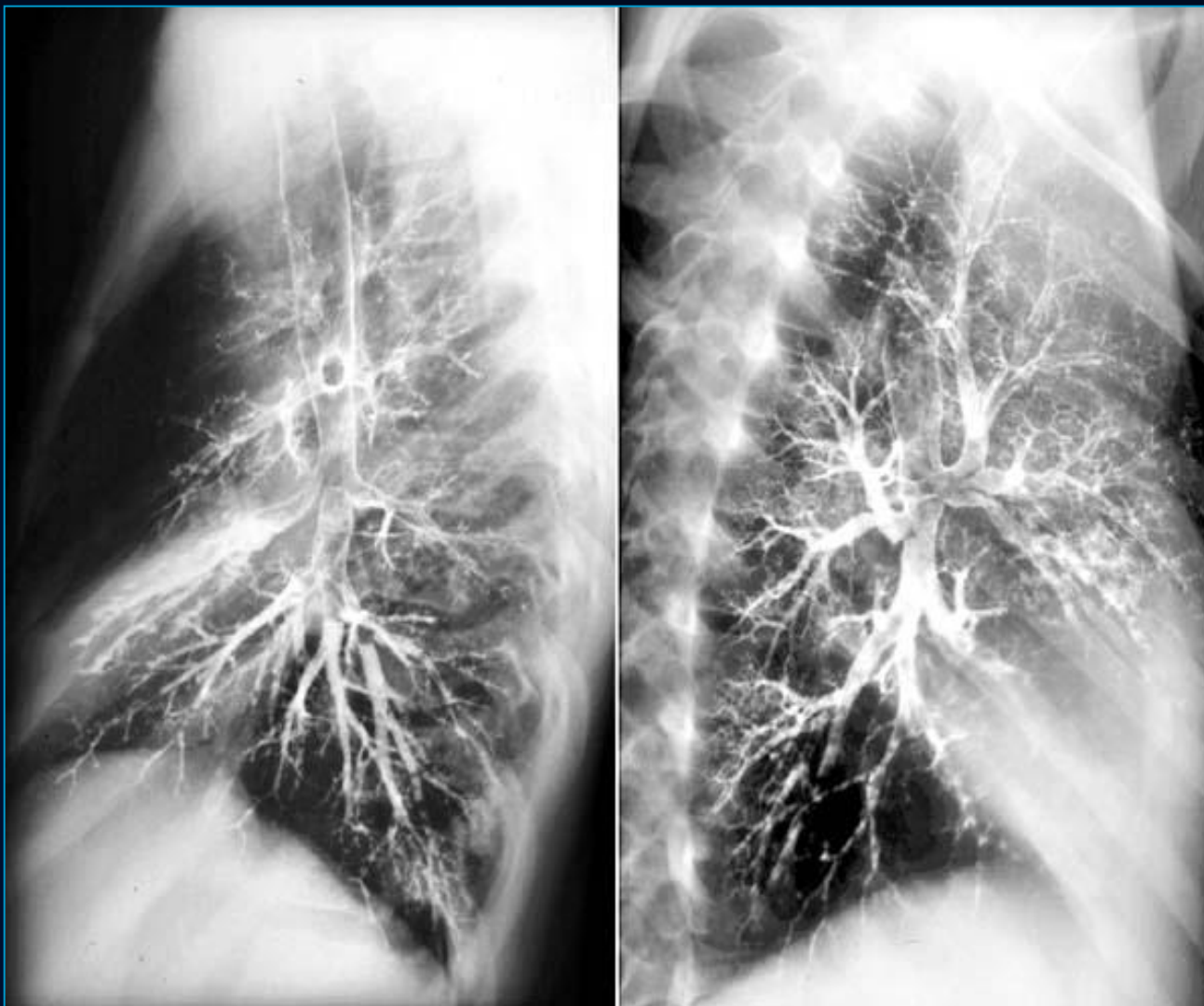

- Первичная идиопатическая легочная гипертензия

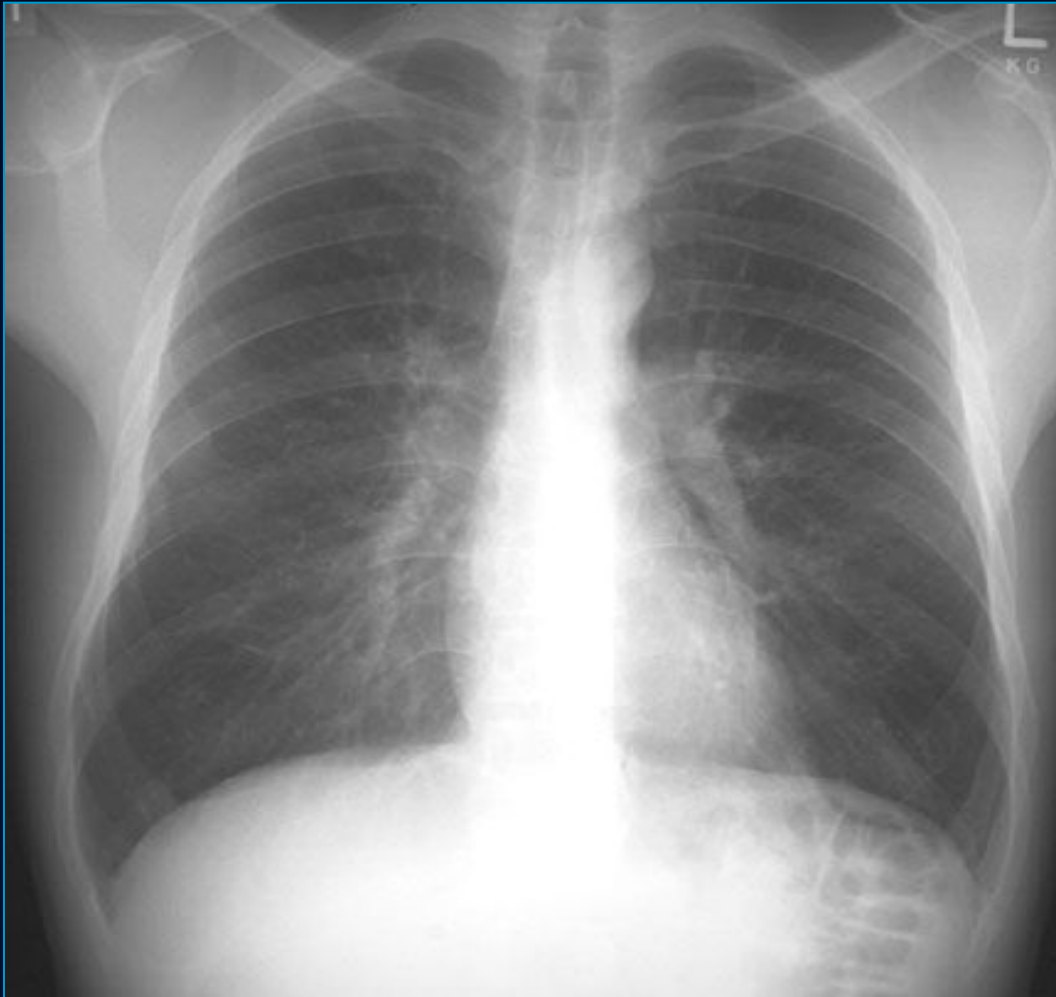
Нормальная бронхограмма



Нормальная бронхограмма

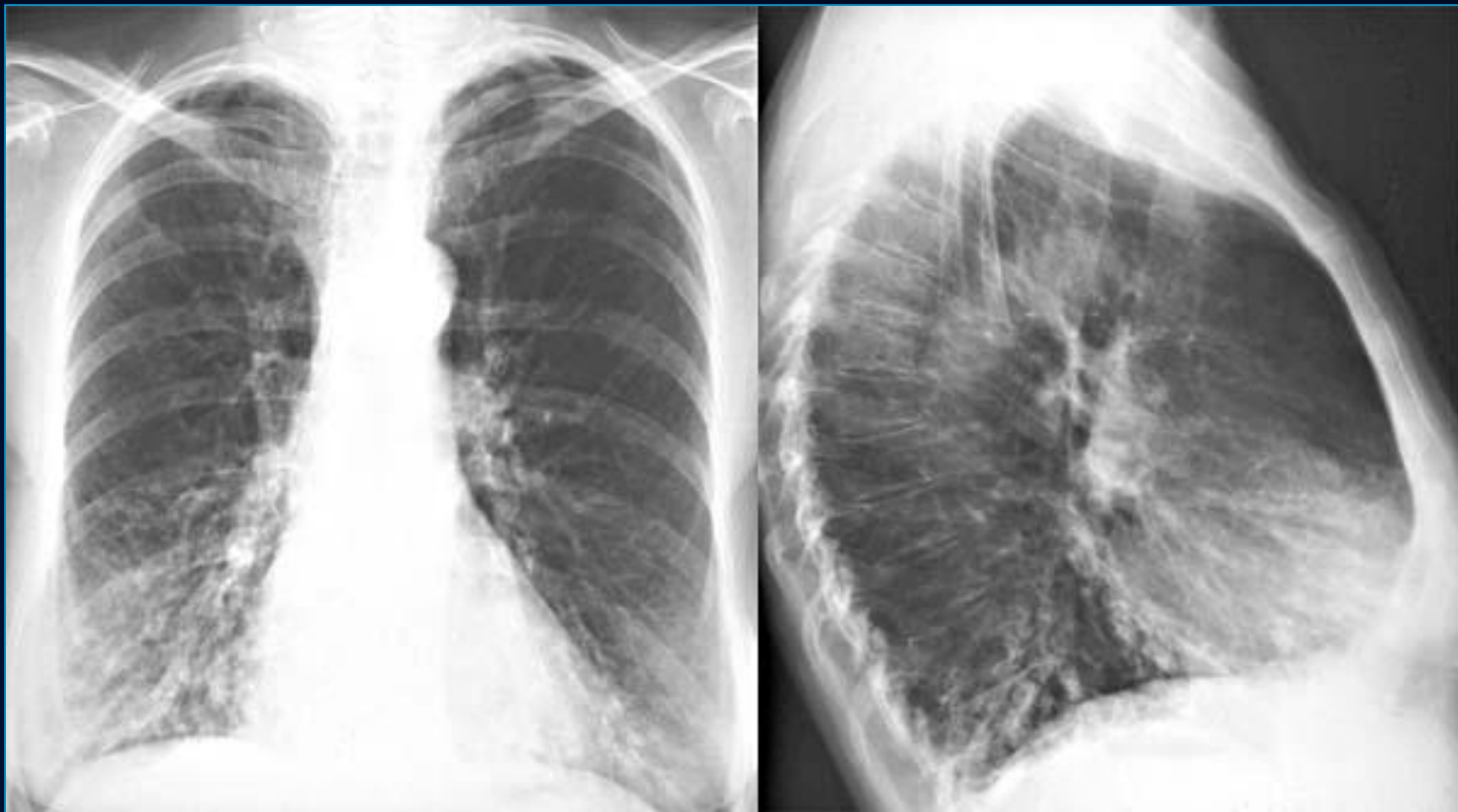


Хронический бронхит

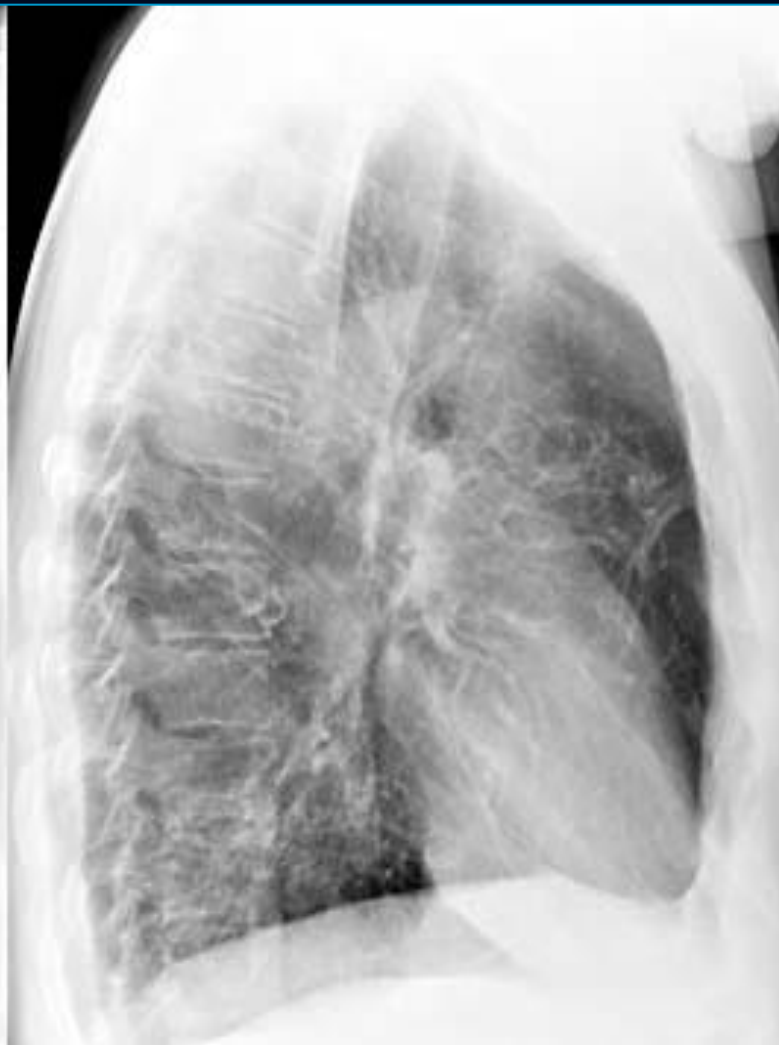
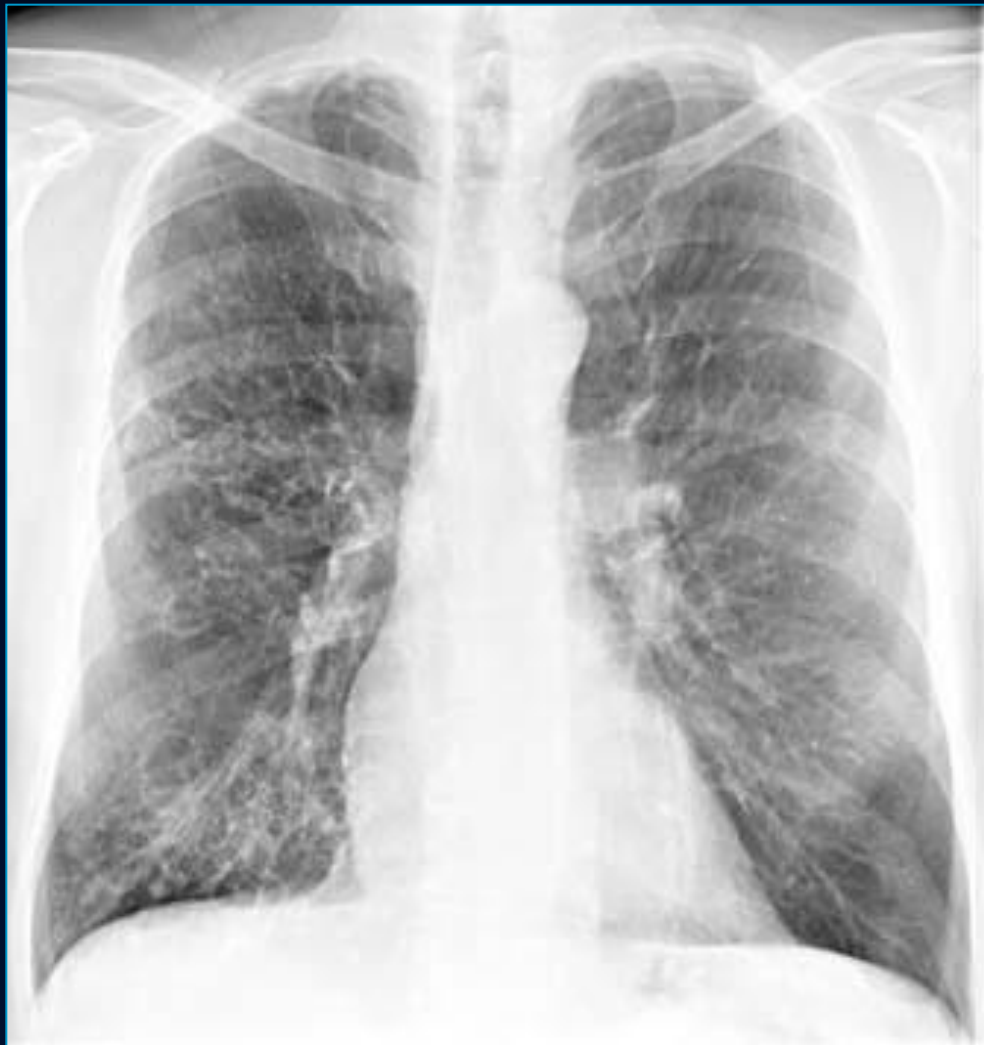
- Две группы признаков:
 - Эмфизема
 - Диффузный и прикорневой пневмофиброз
-

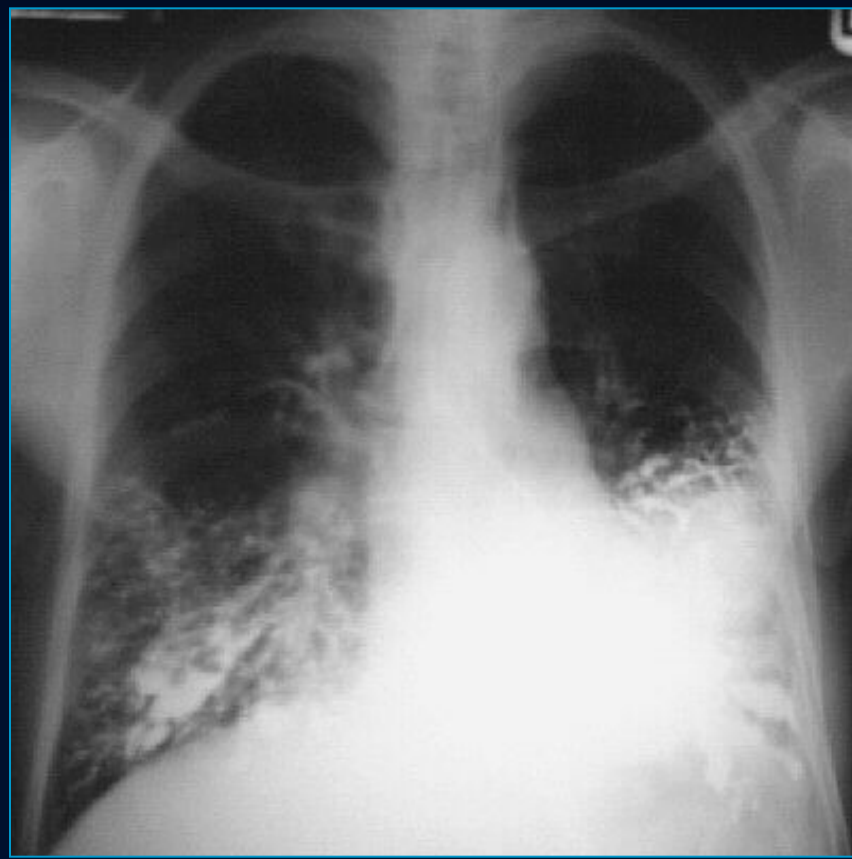
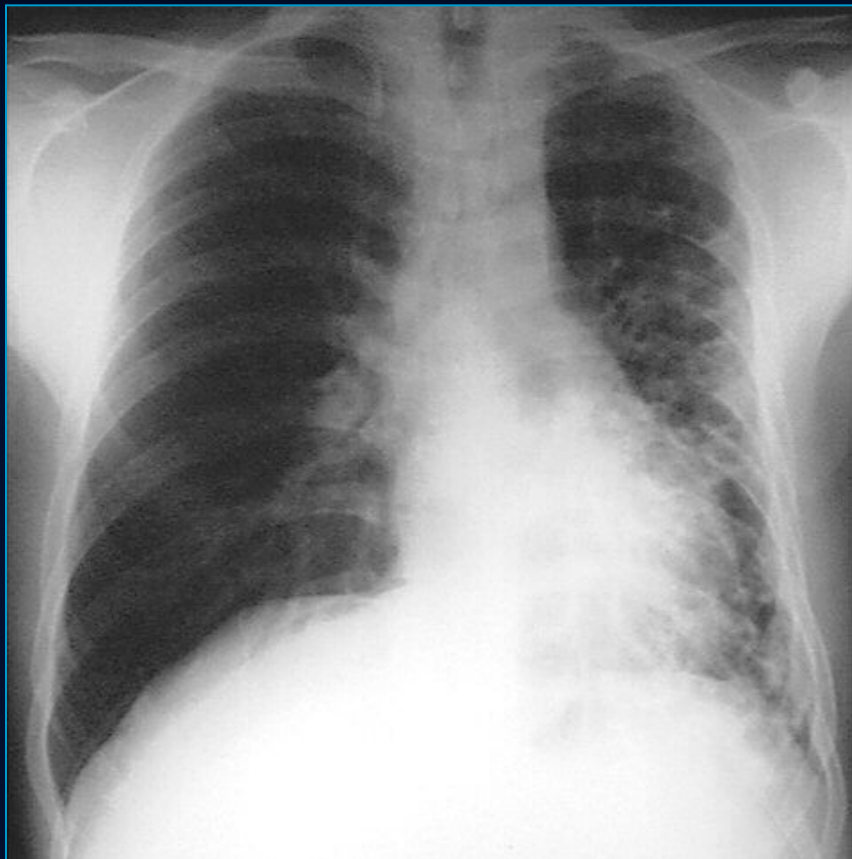
Бронхоэктазы



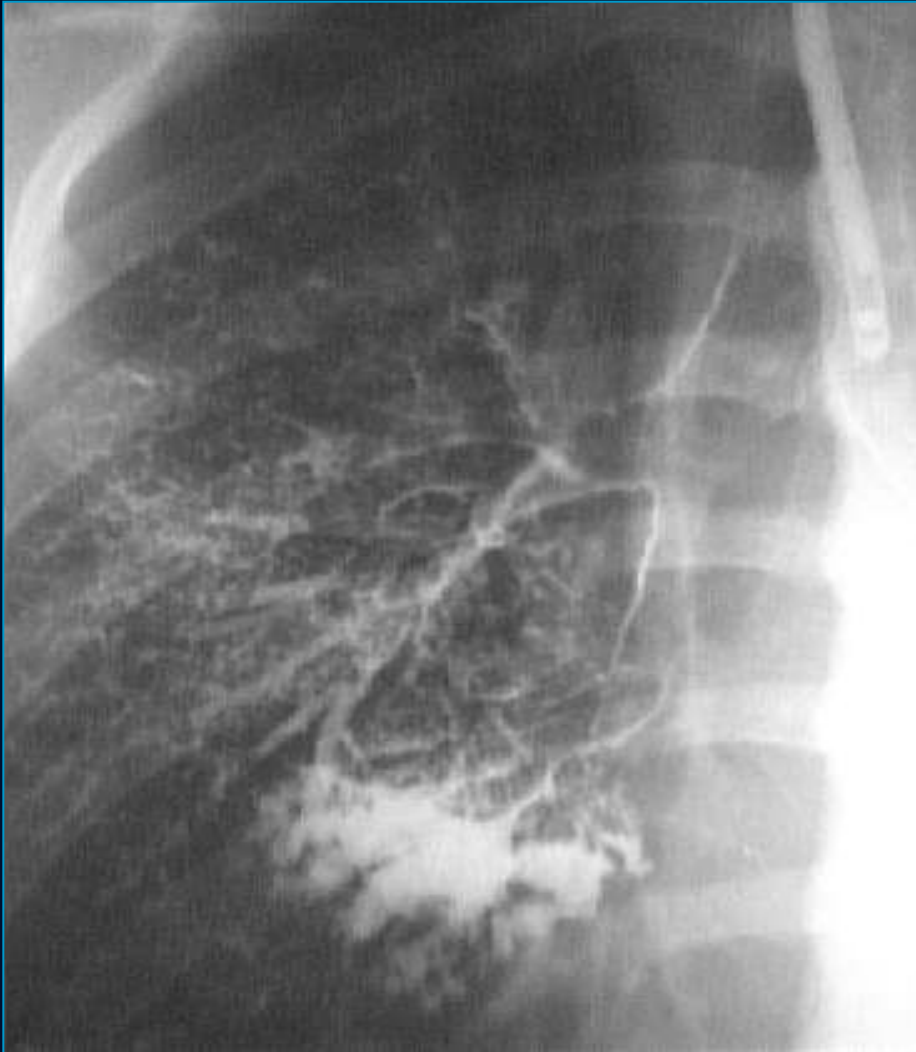Бронхоэктазы



Бронхоэктазы

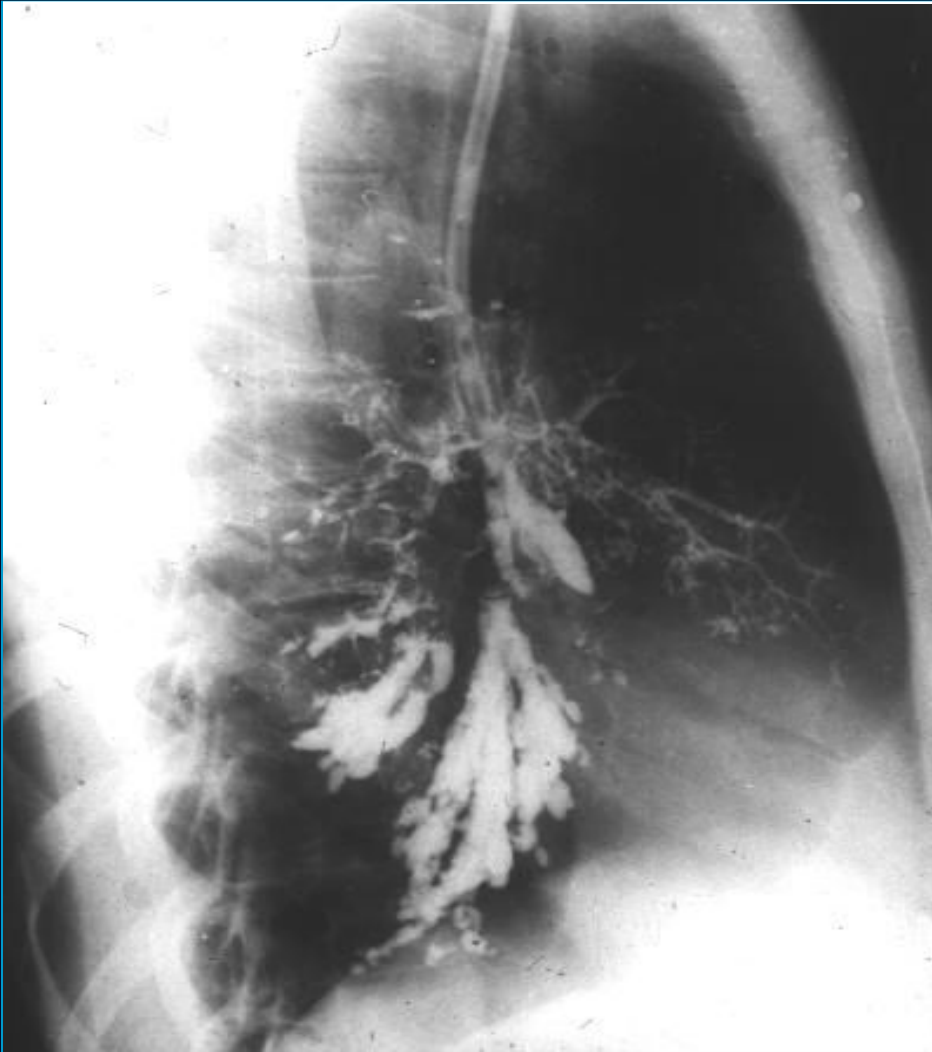

Бронхоэктазы



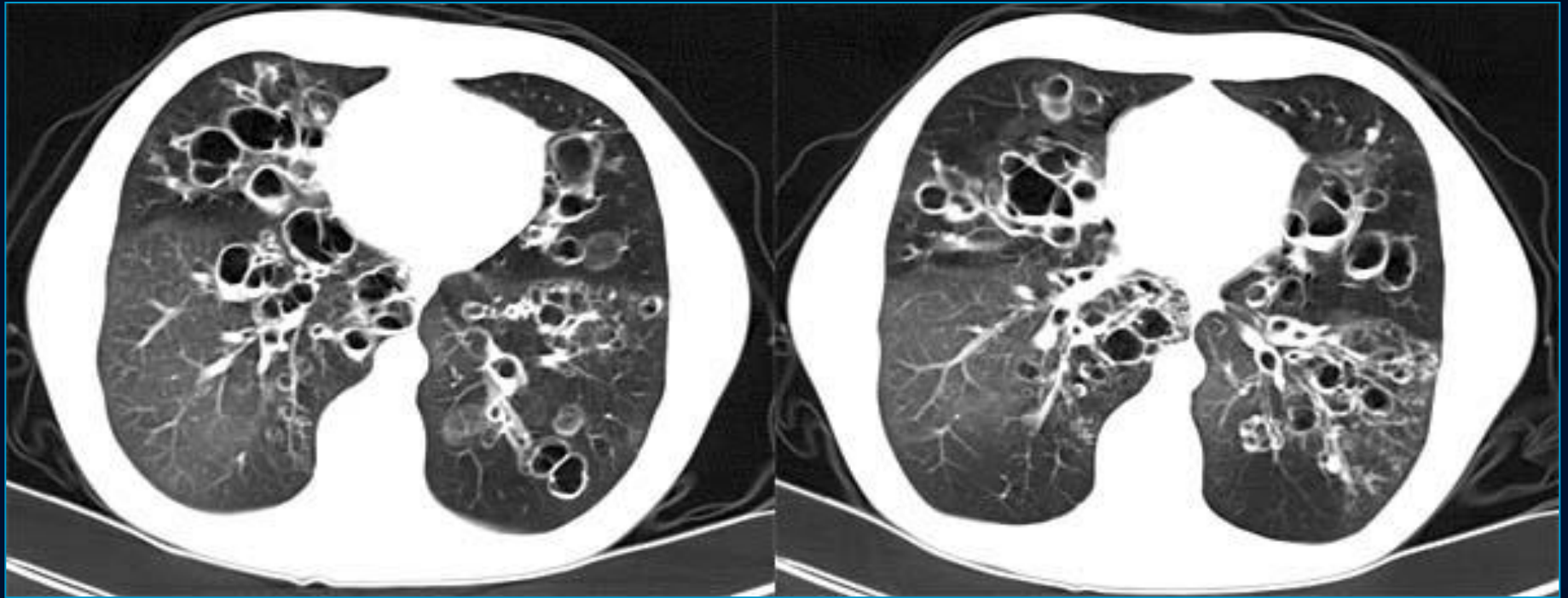
- Бронхография –
бронхоэктазы в
бронхах нижней
доли справа

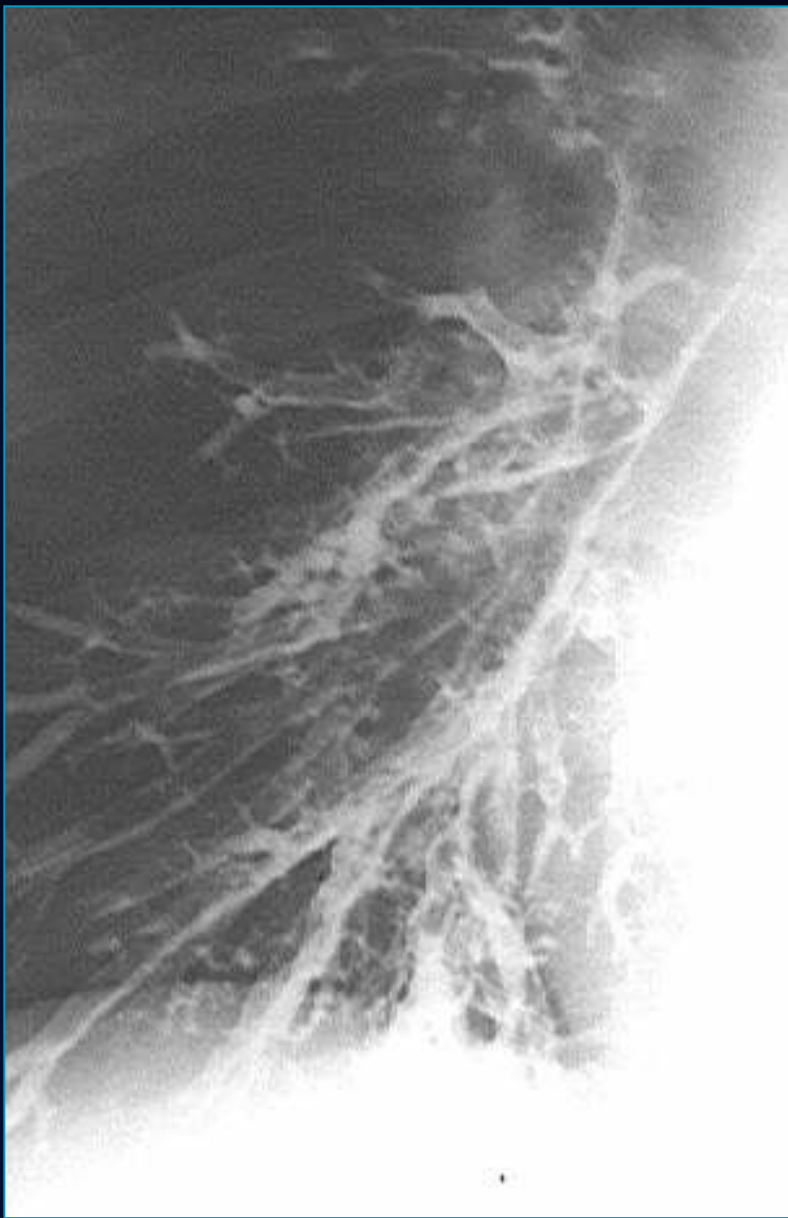
Мешотчатые бронхоэктазы



- Обычно множественные бронхоэктазы имеют диспластическую природу

Мешотчатые бронхоэктазы

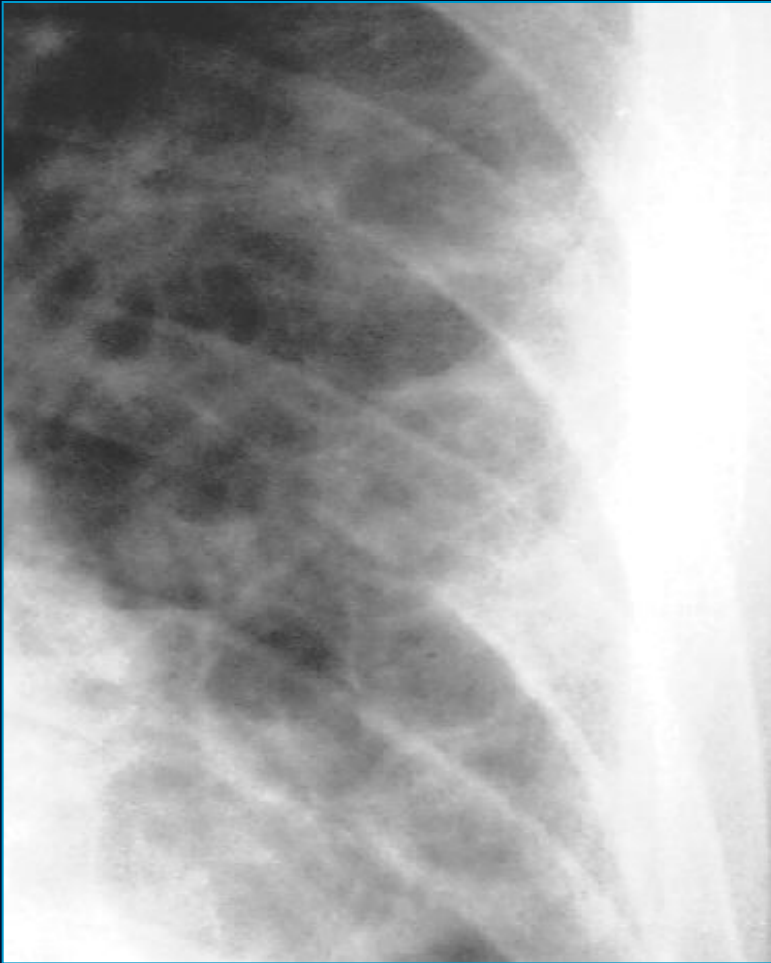




Цилиндрические бронхоэктазы

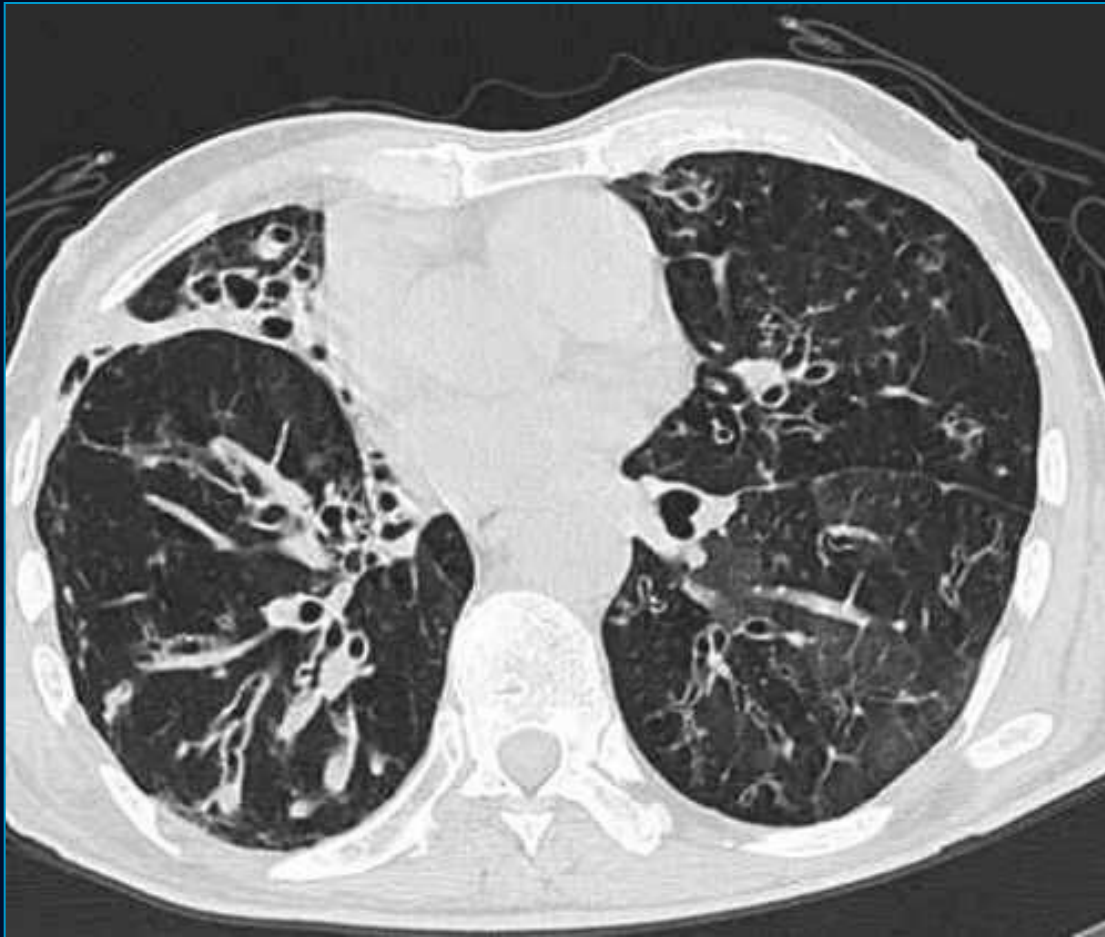
- Поражены бронхи
нижней доли

Бронхоэктазы



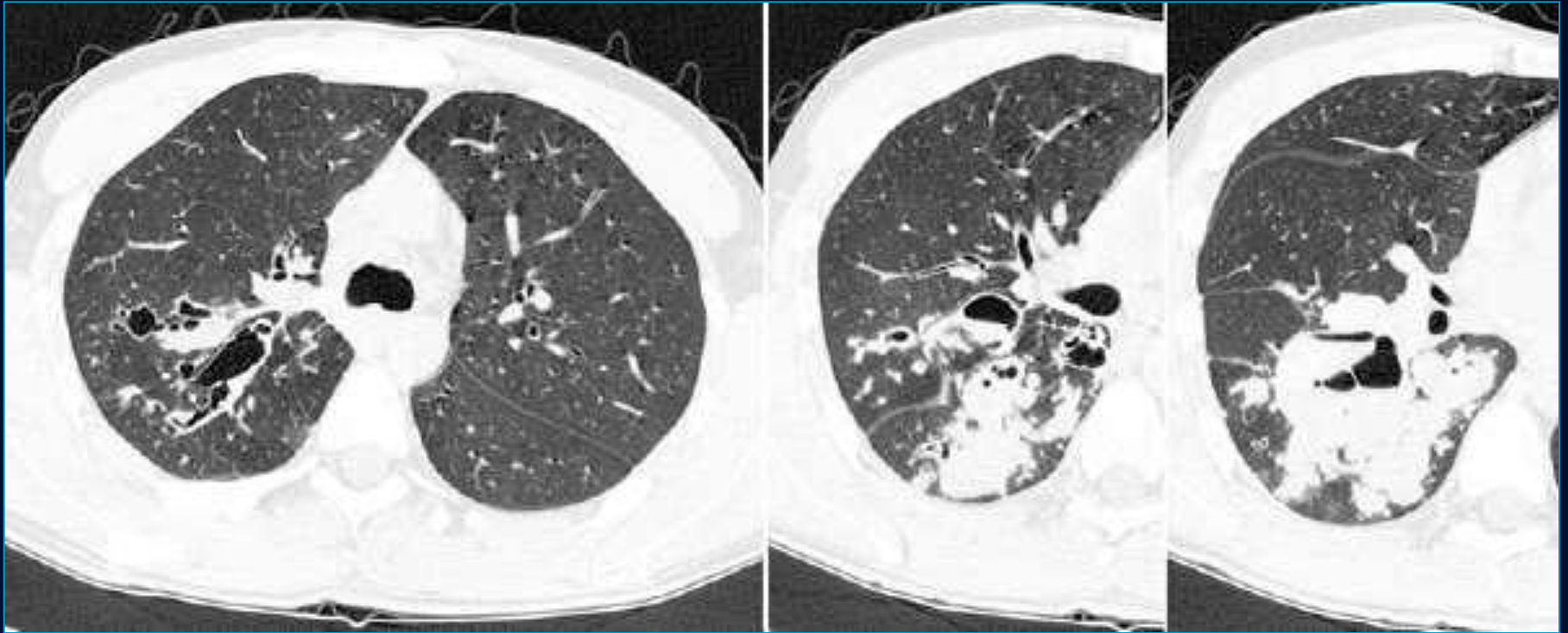
- На обзорном снимке бронхоэктазы видны как ячейки с множественными менисками слизи на дне полостей – это картина инфицирования и обострения болезни

Бронхоэктазы

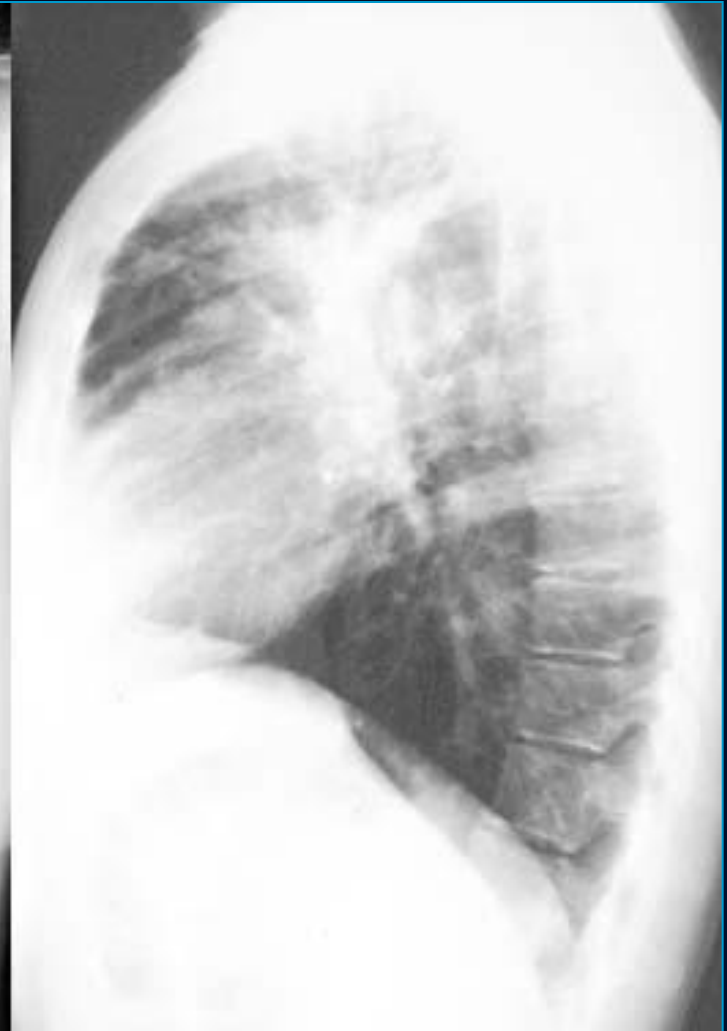
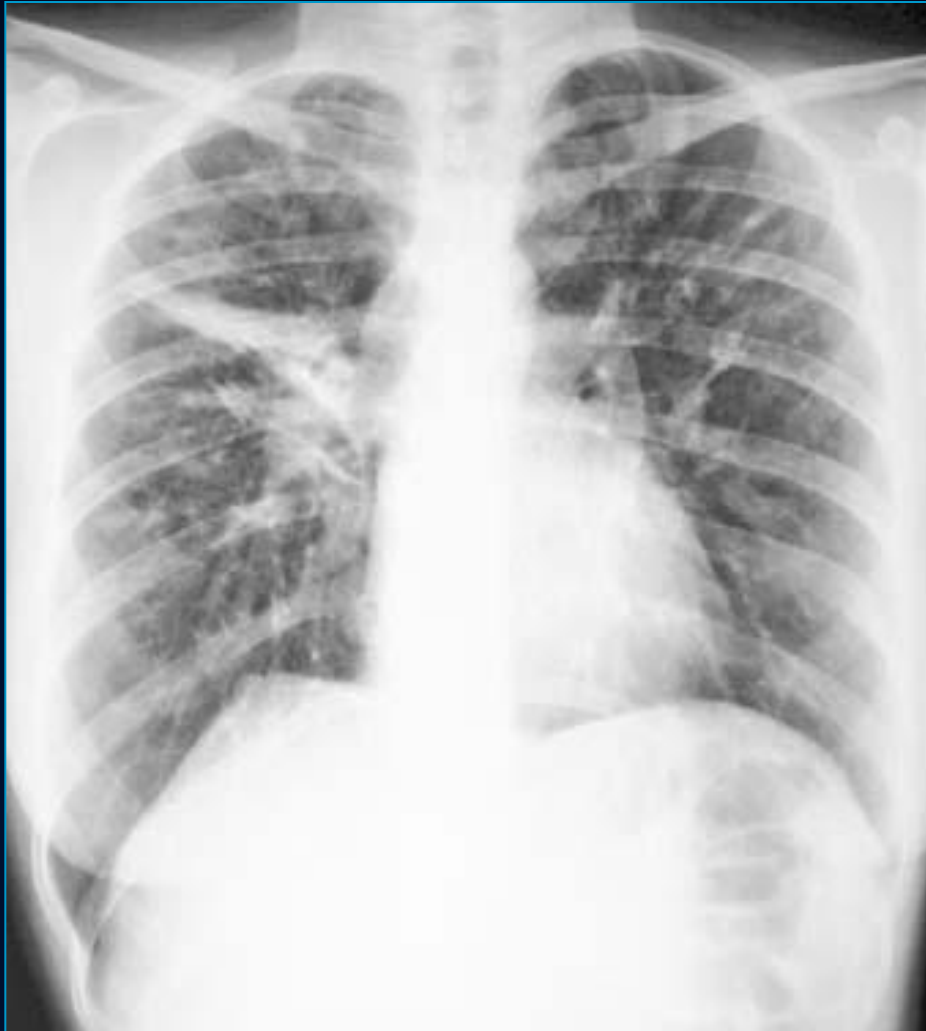
- КТ у пациента с бронхоэктатической болезнью

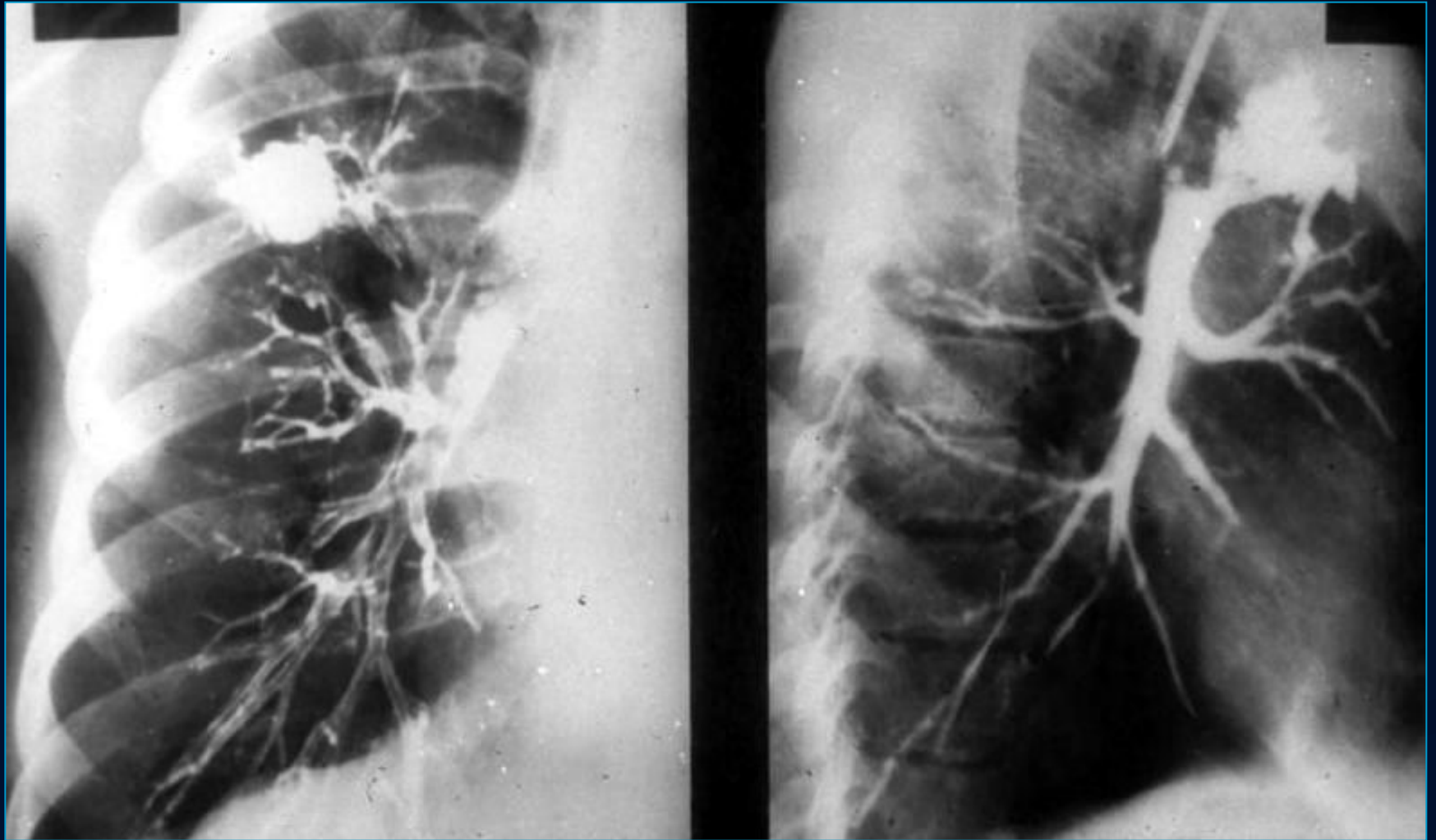
Бронхоэктазы



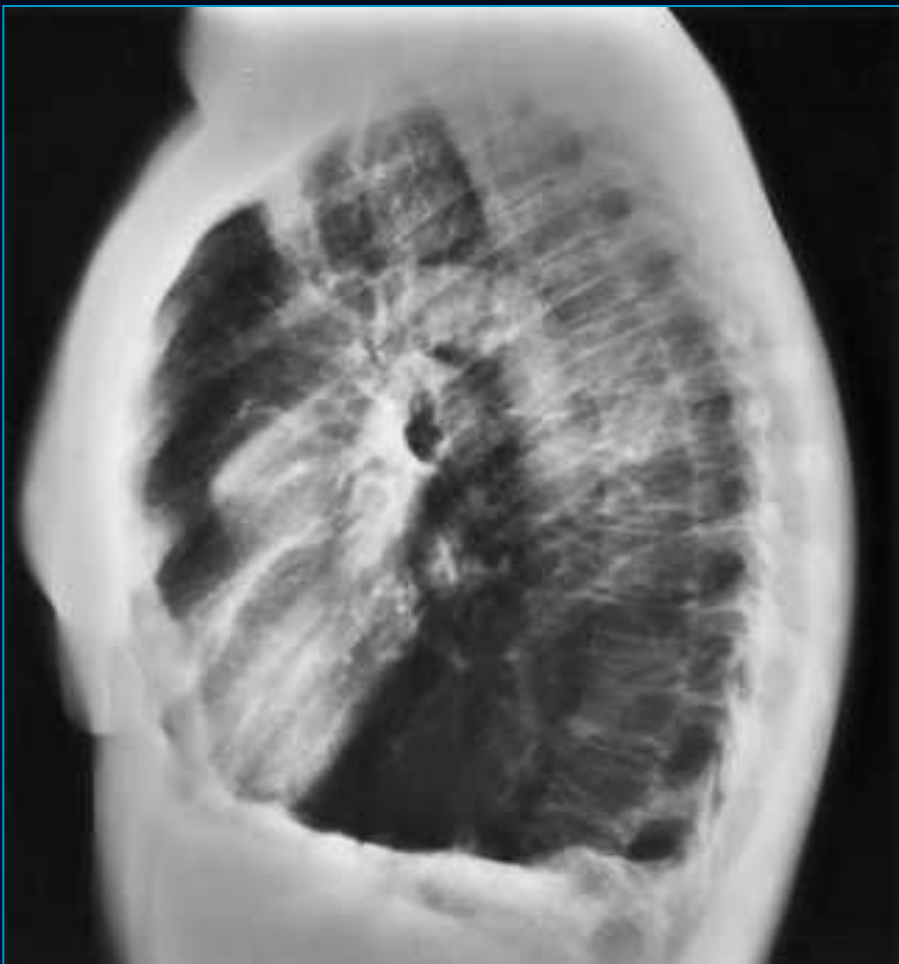
Муковисцидоз



Бронхо – легочные кисты

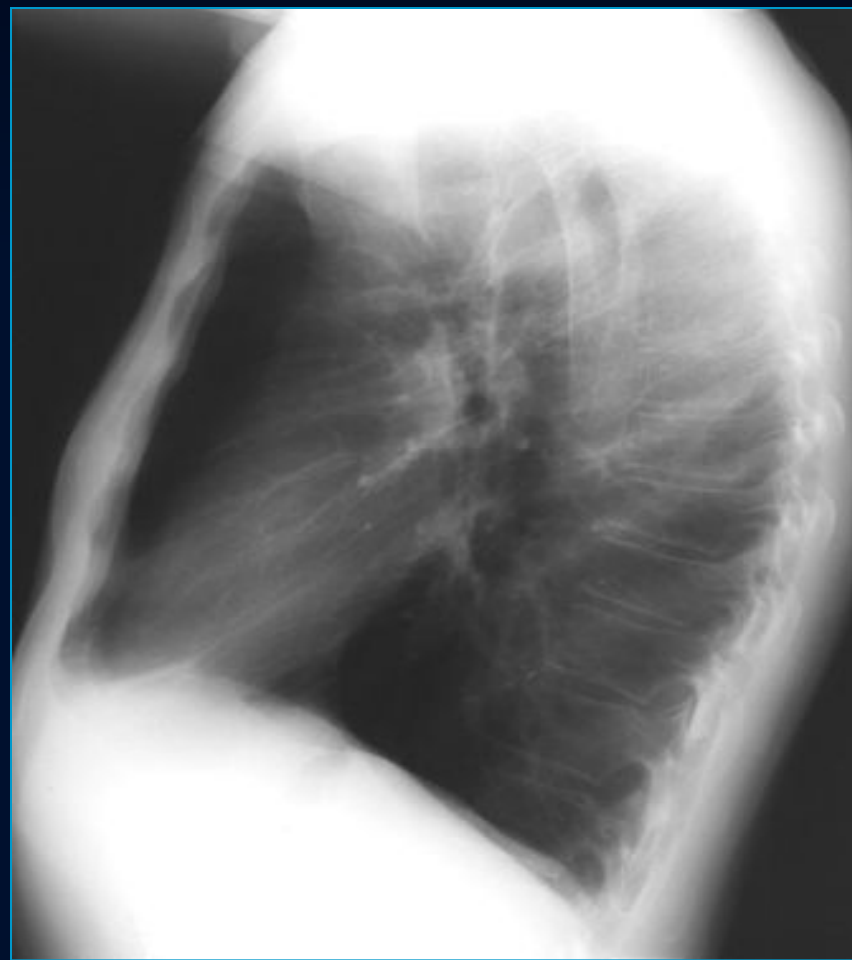
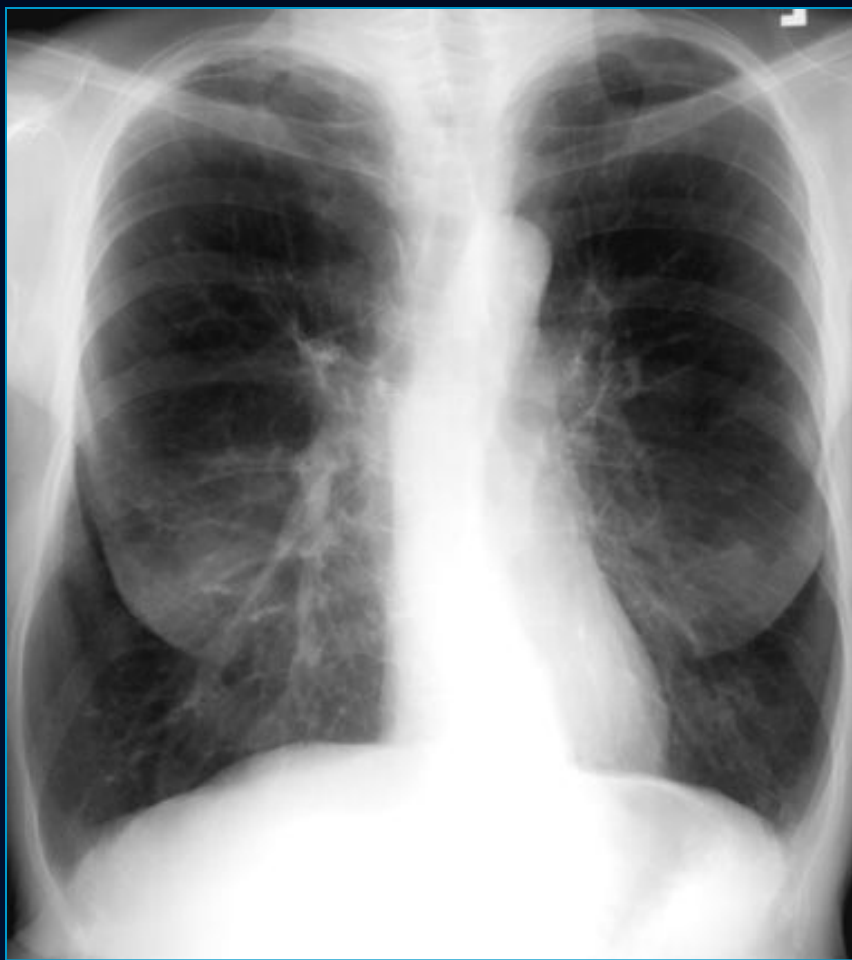

Эмфизема легких

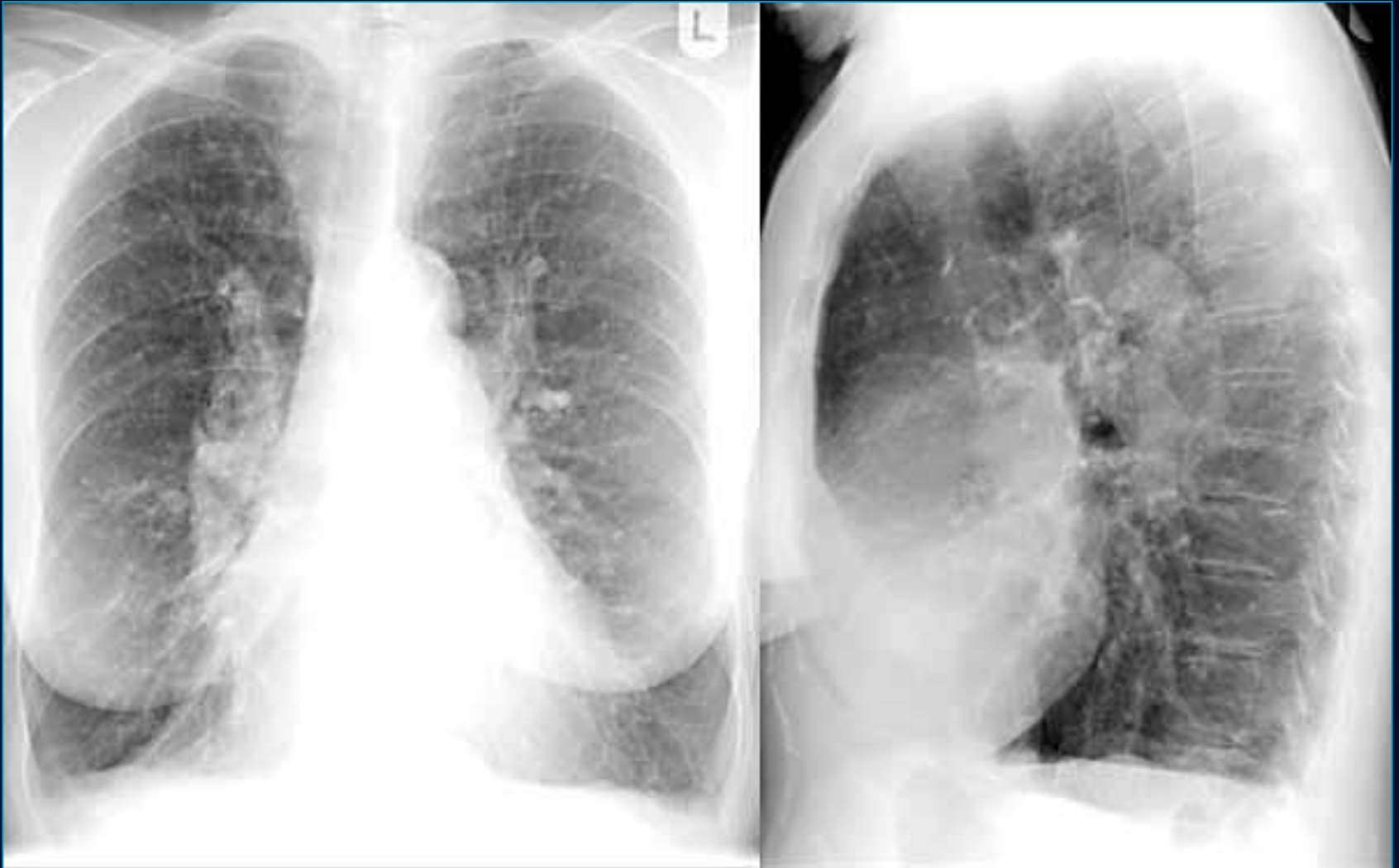


- Увеличение объема легких, неспадение их при выдохе

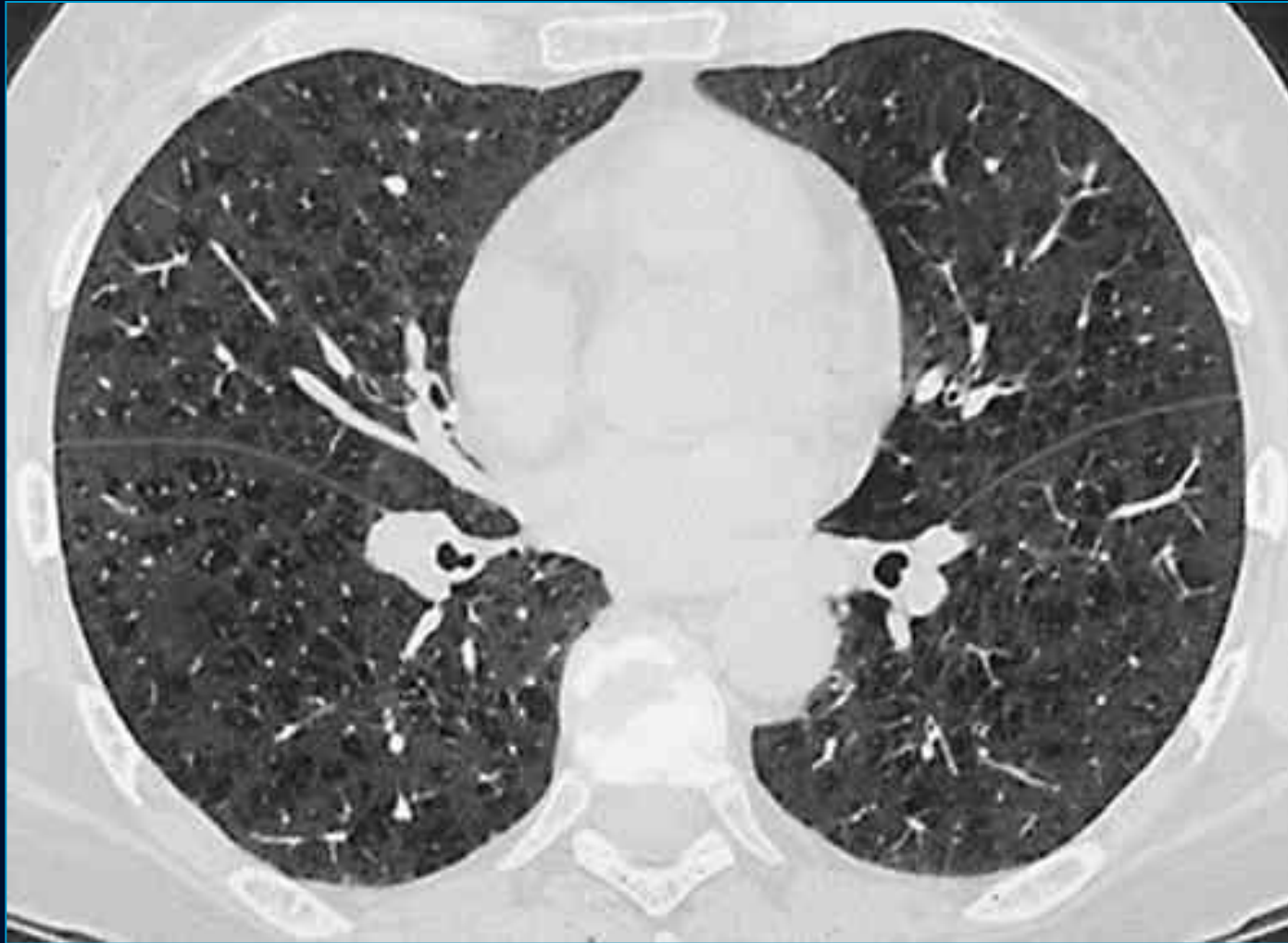Эмфизема легких диффузная



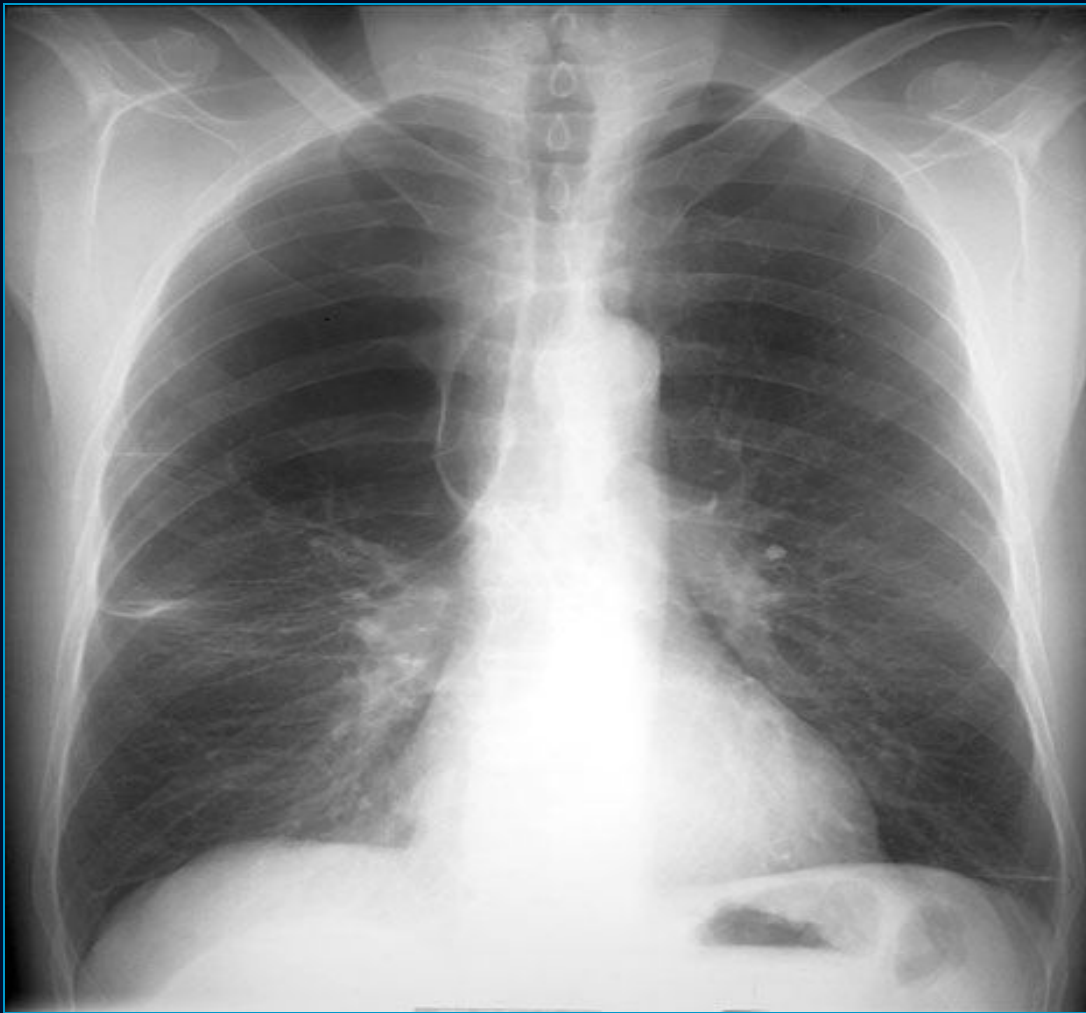
Эмфизема легких диффузная



Эмфизема легких диффузная

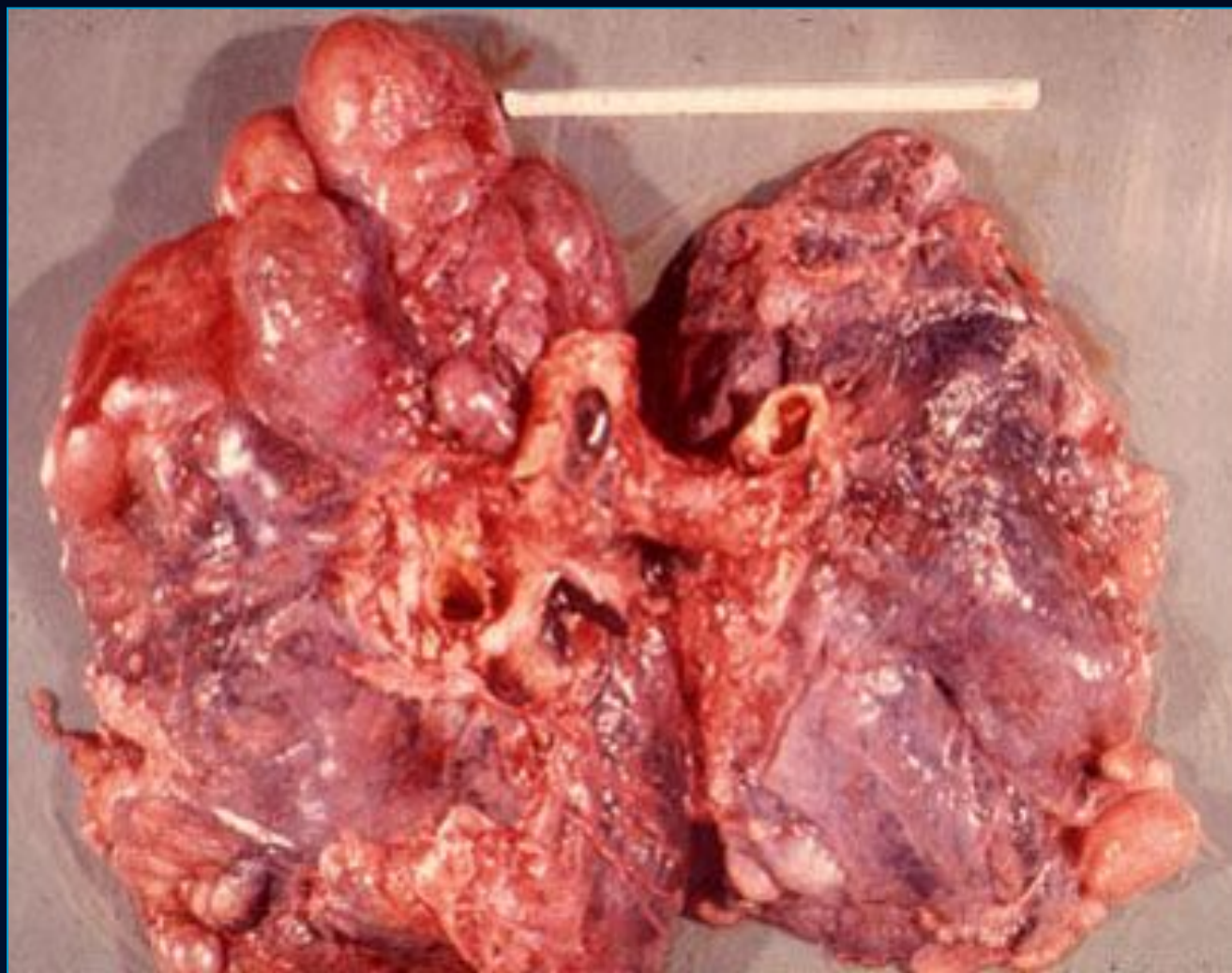


Эмфизема легких буллезная



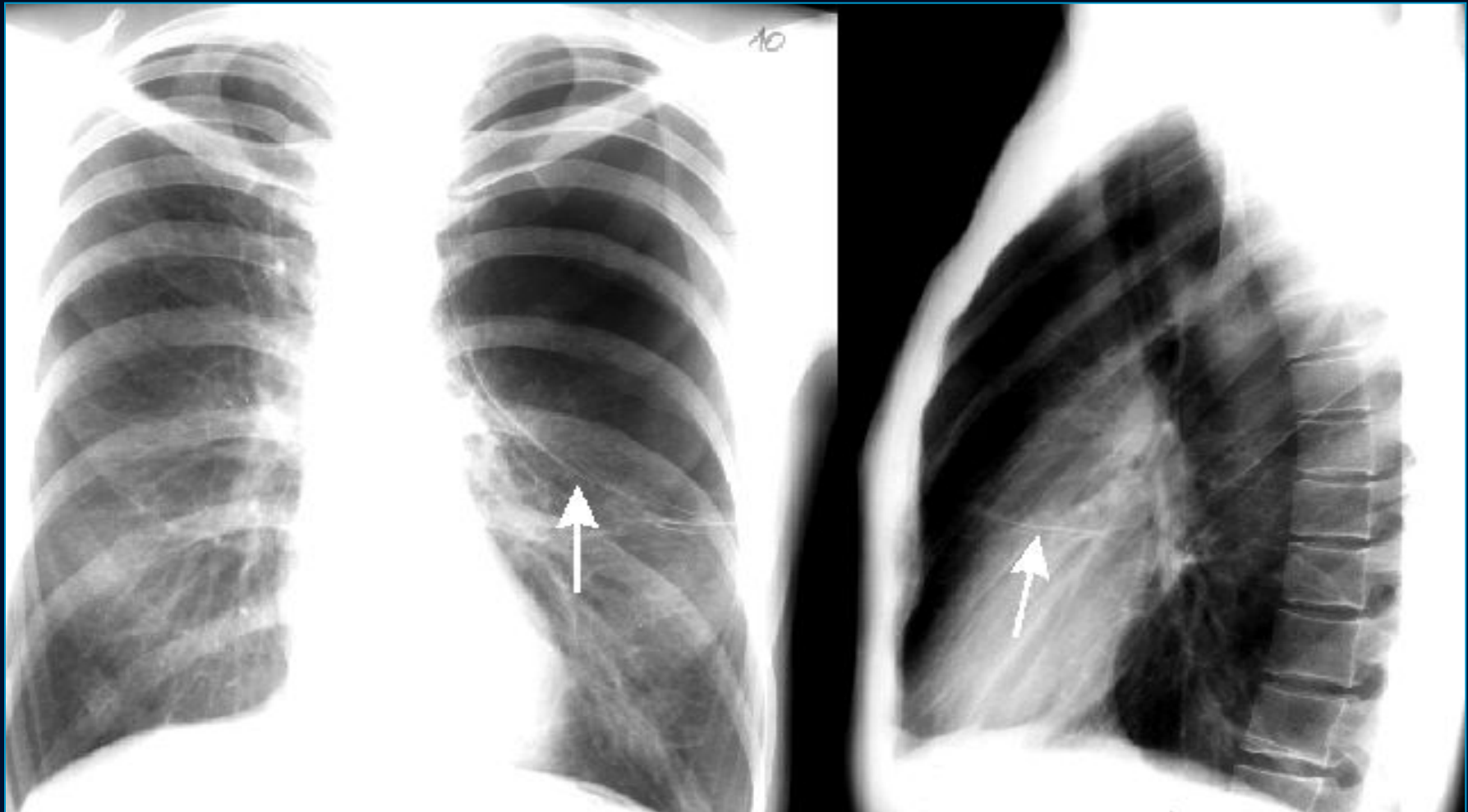- Часто это проявление т. н. «Исчезающего легкого» - легочной дистрофии

Эмфизема легких буллезная

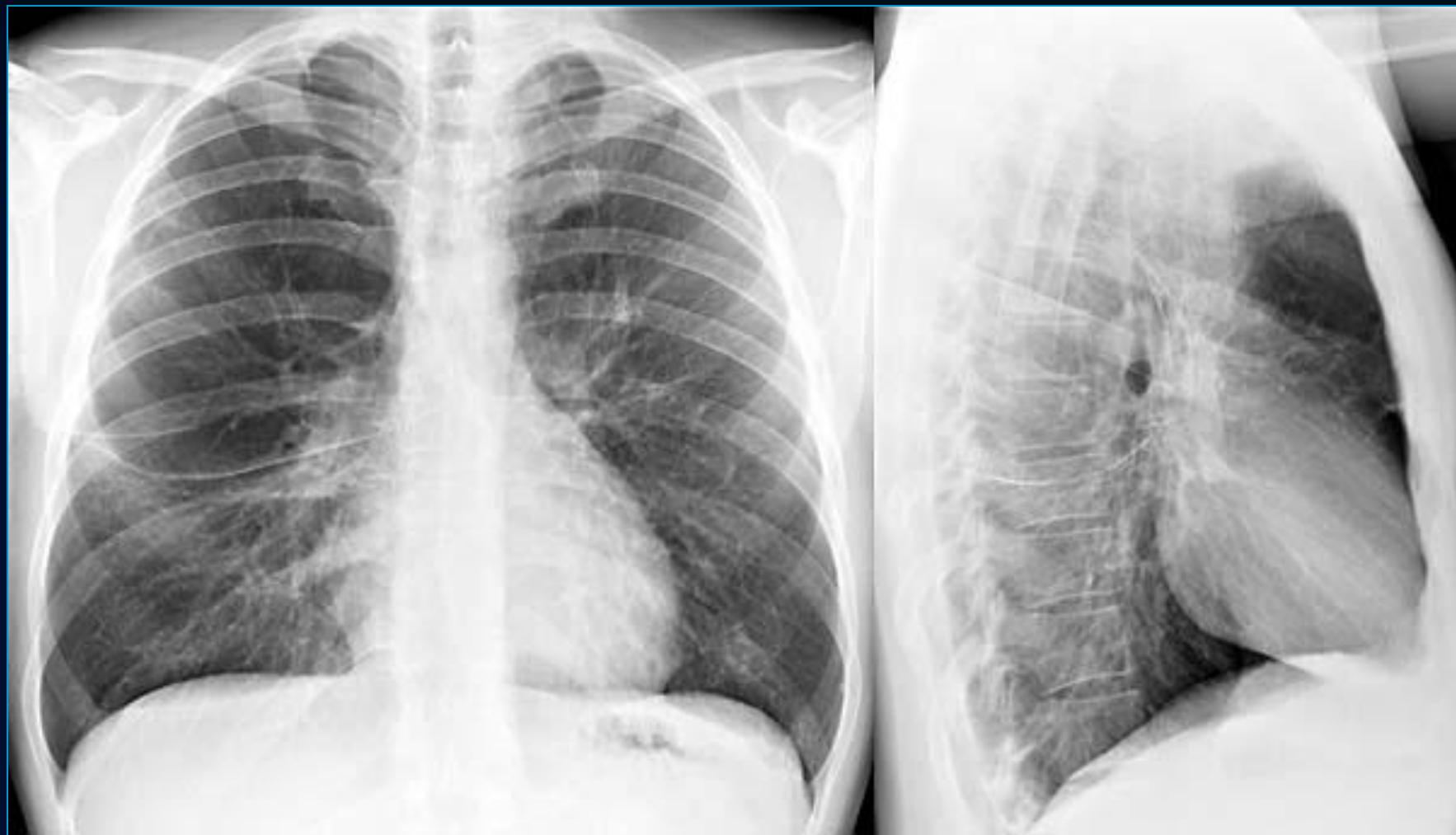

Видны
легочные
буллы,
больше
справа

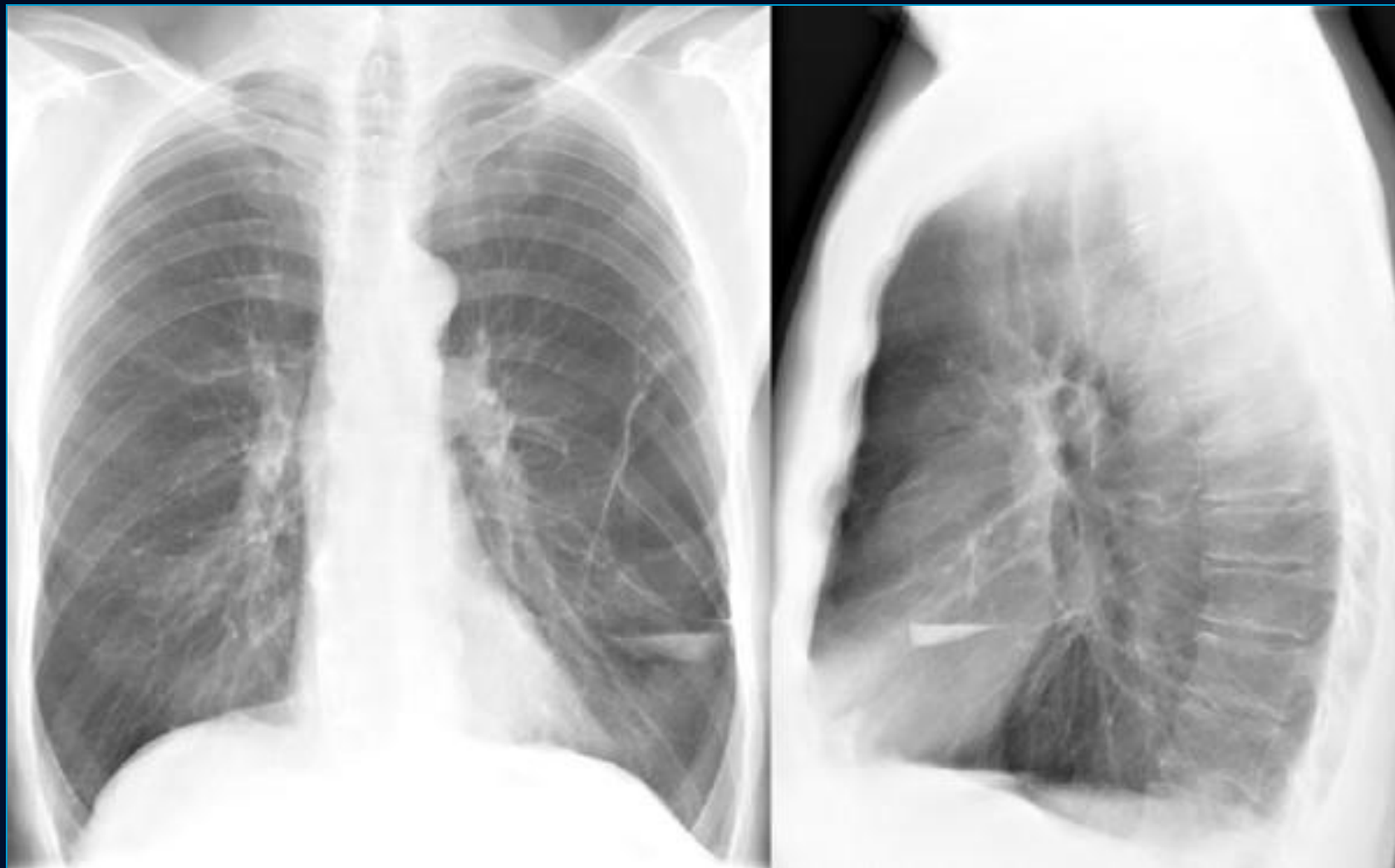Эмфизема легких буллезная



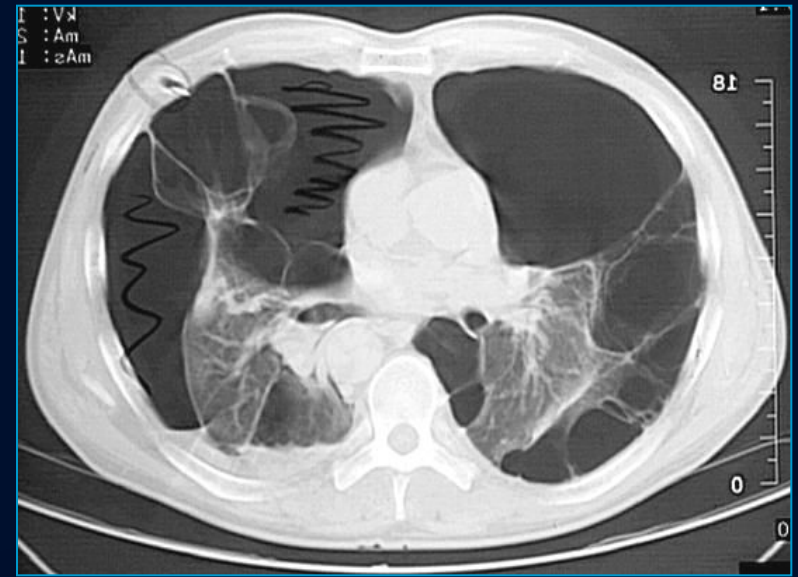
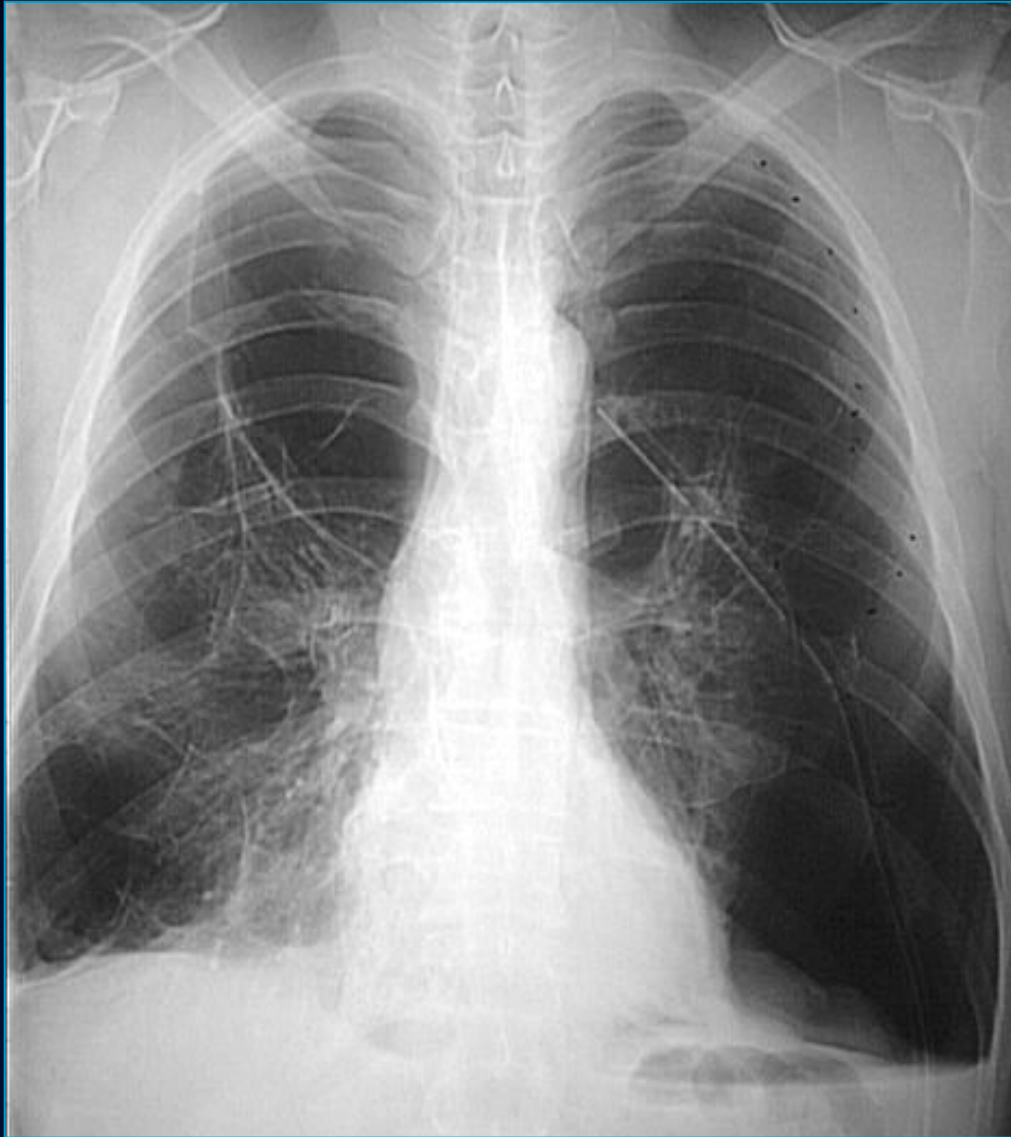Эмфизема легких буллезная



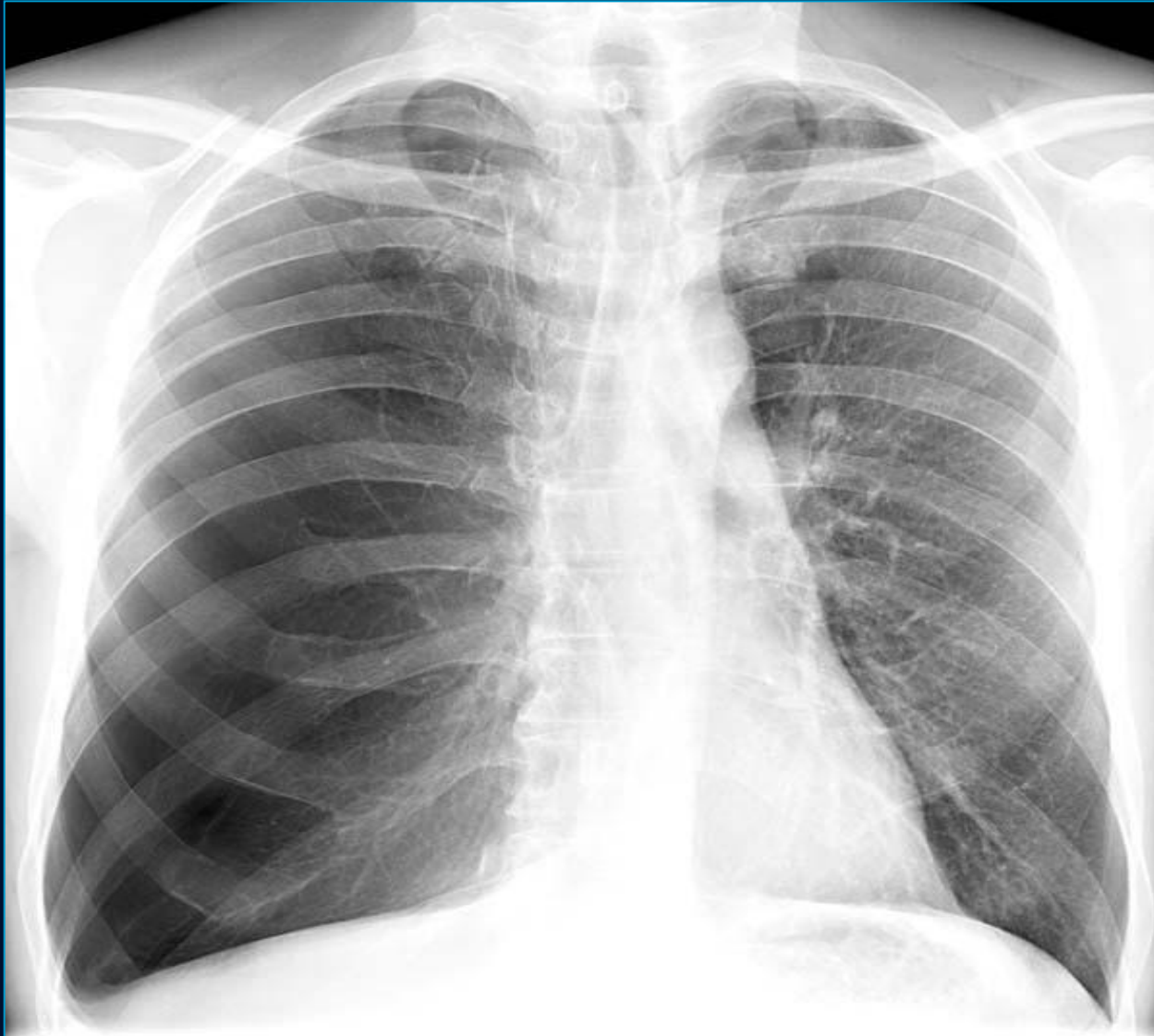“Инфицированная” буллезная эмфизема



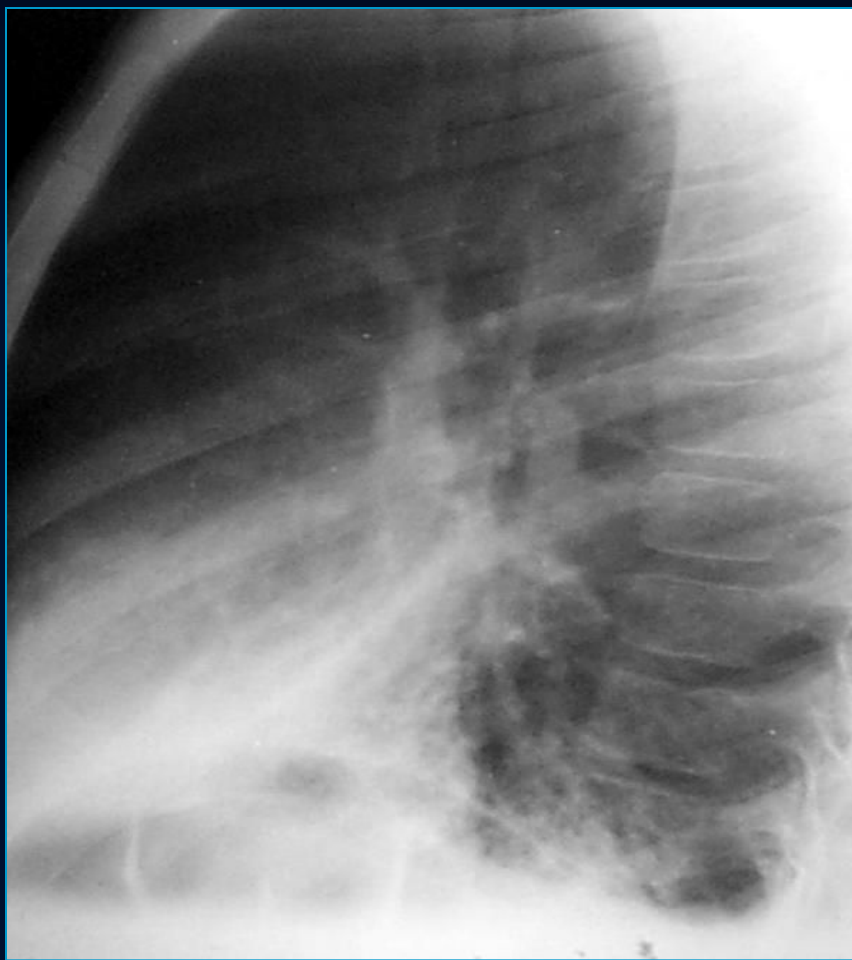Эмфизема легких буллезная



Синдром “прозрачного” лёгкого

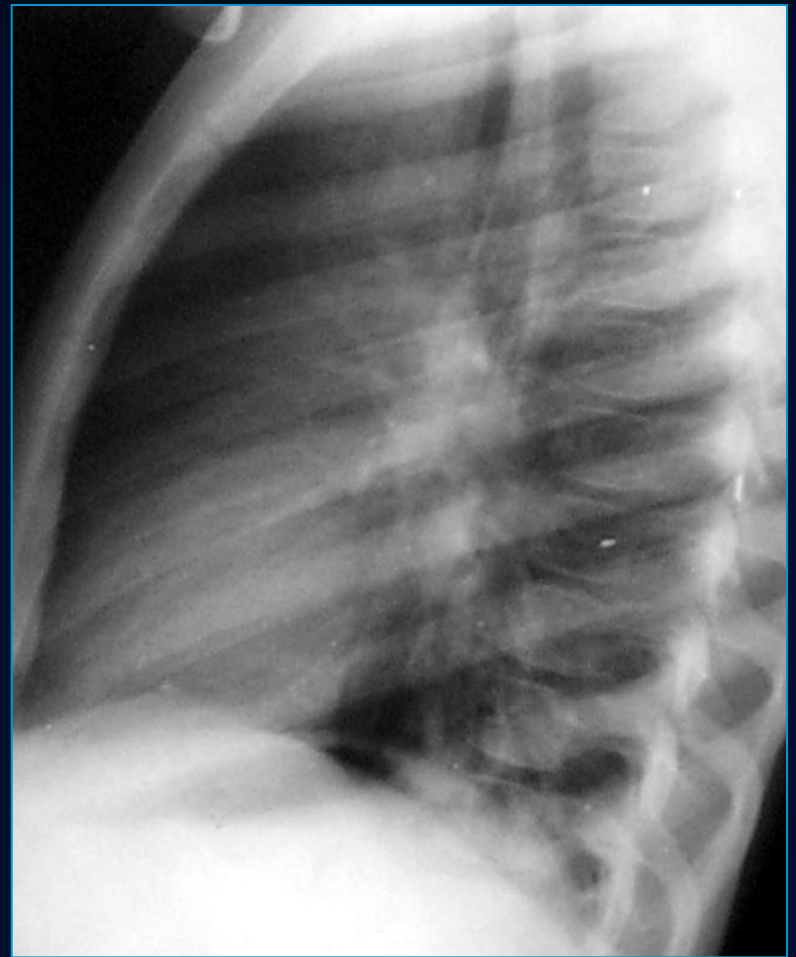
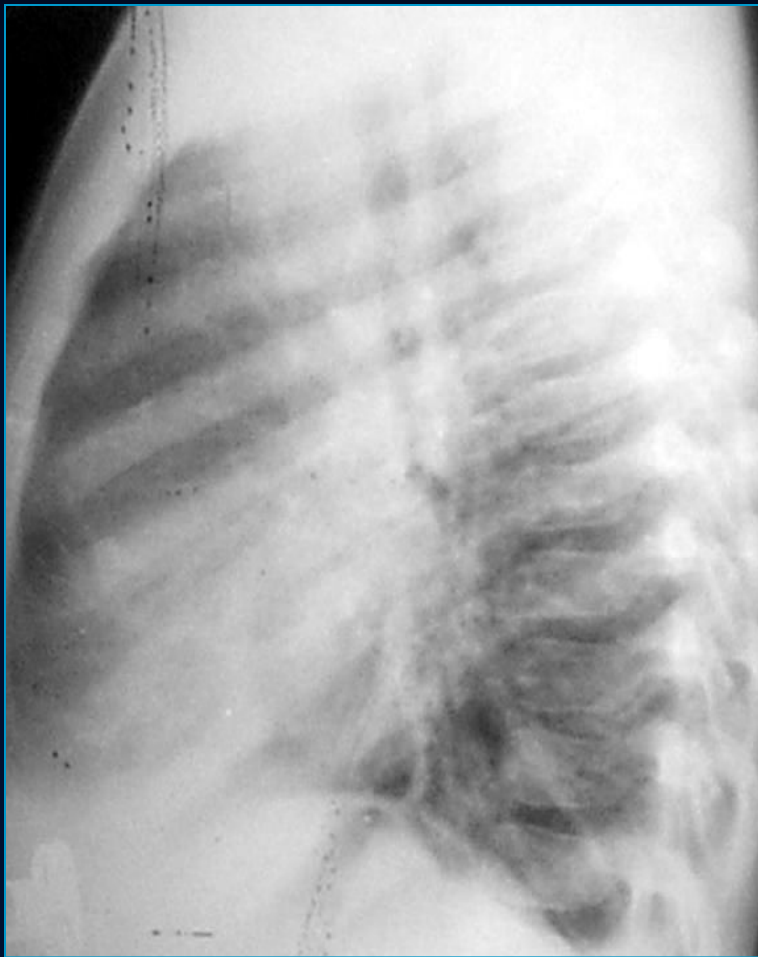
Ограниченные пневмосклерозы

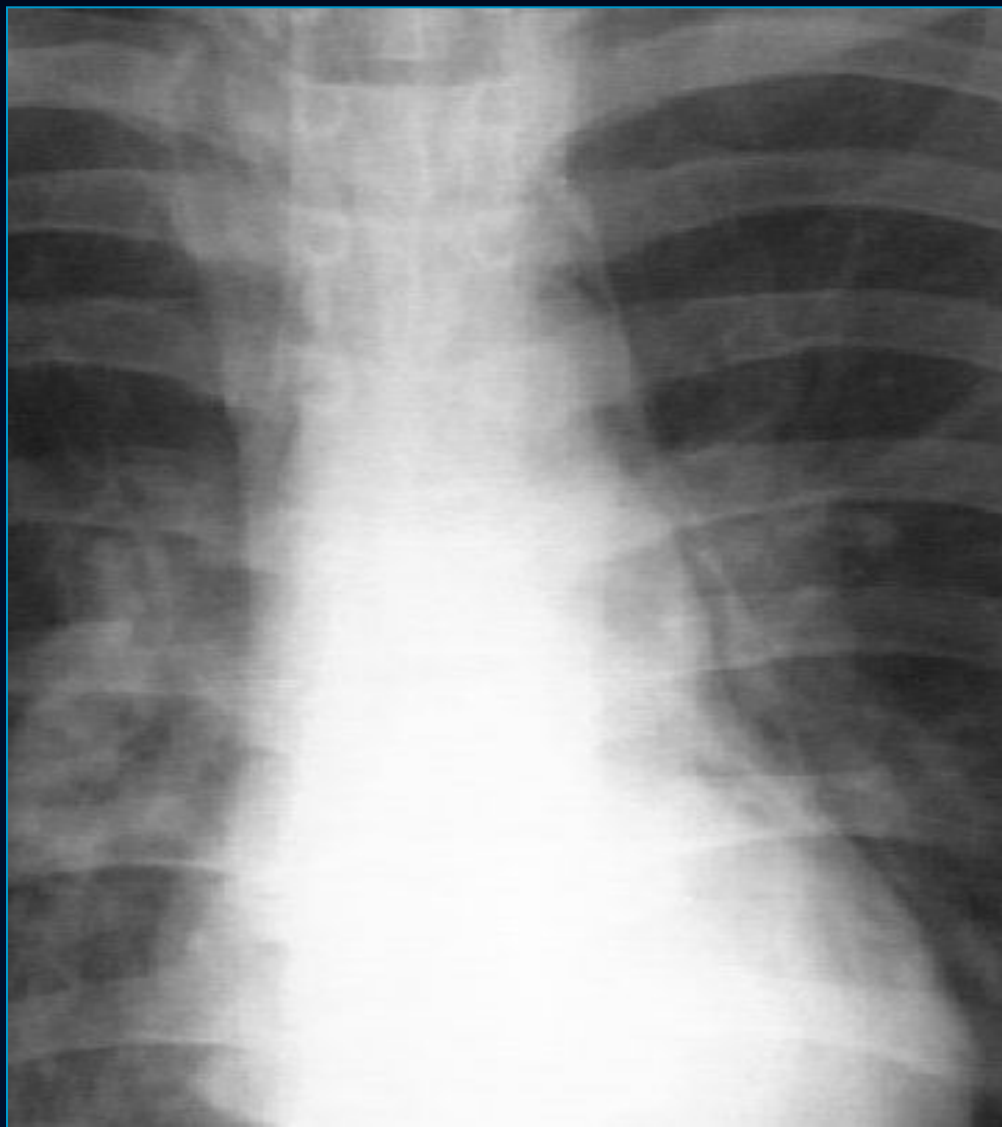


- Чаще в левом легком, за тенью сердца.
- Трудны для распознавания.
- Закрывают ретрокардиальное пространство

Ограниченные пневмосклерозы

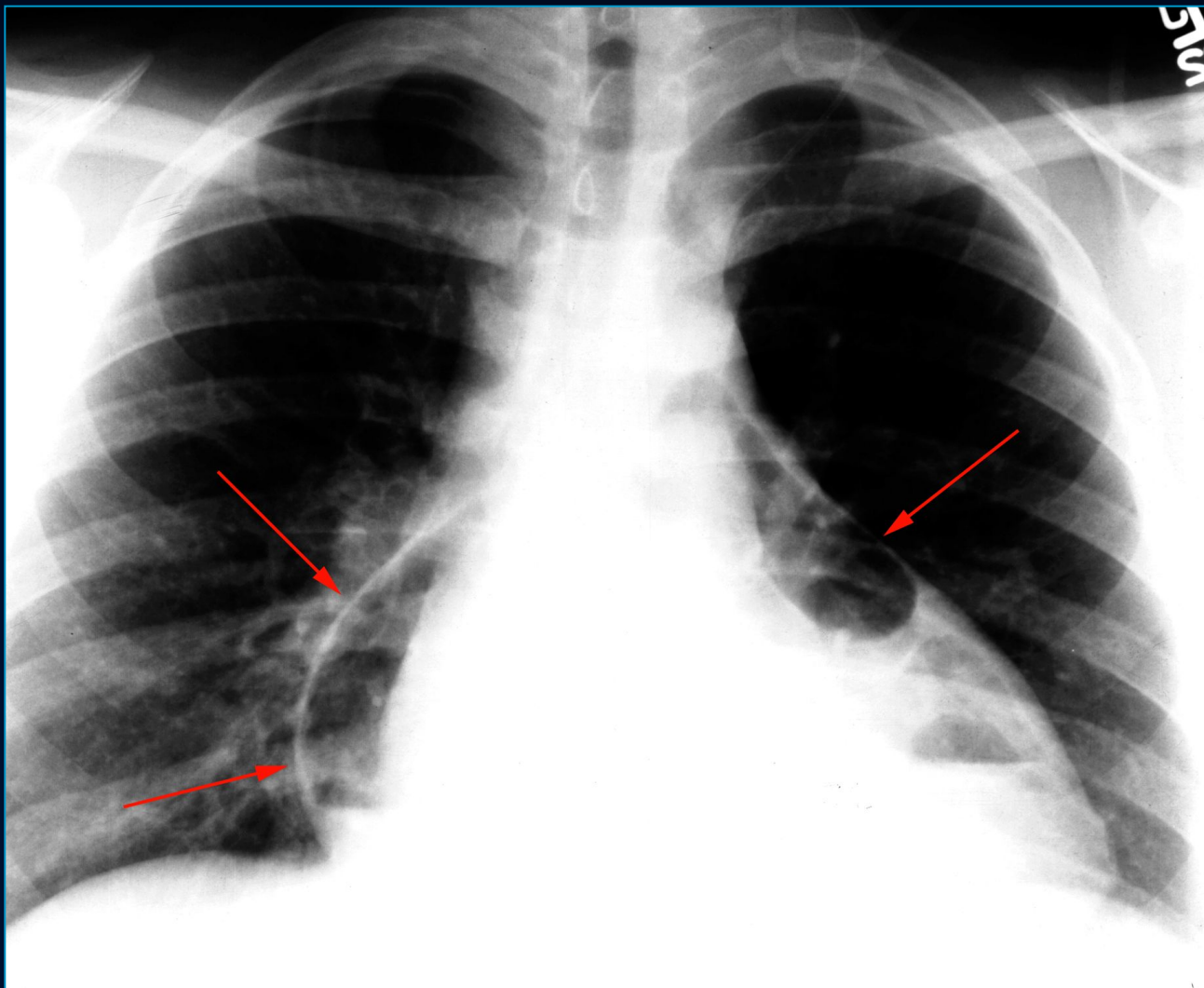


Пневмомедиастинум

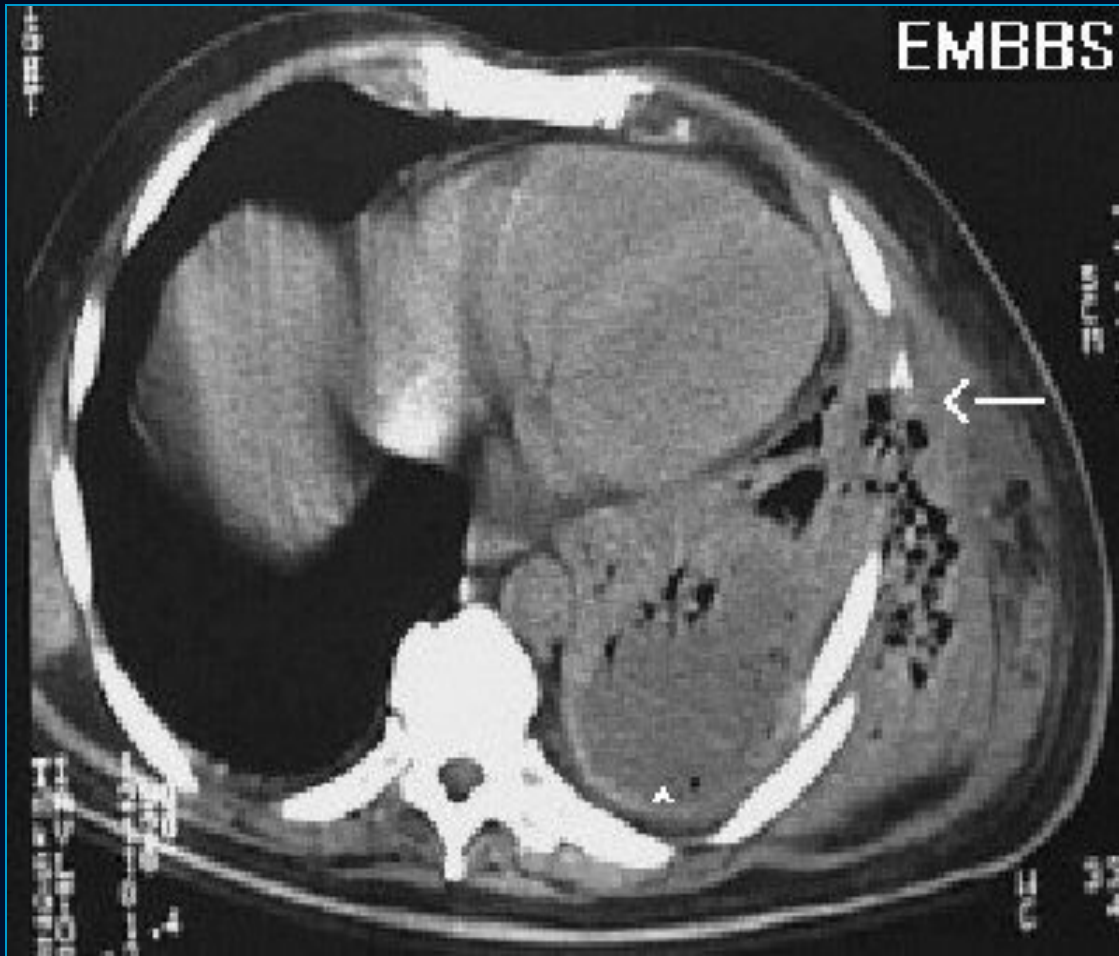


- Выход воздуха в средостение при разрыве висцеральной плевры, часто после кашля или травмы

Пневмомедиастинум



Эмфизема мягких тканей

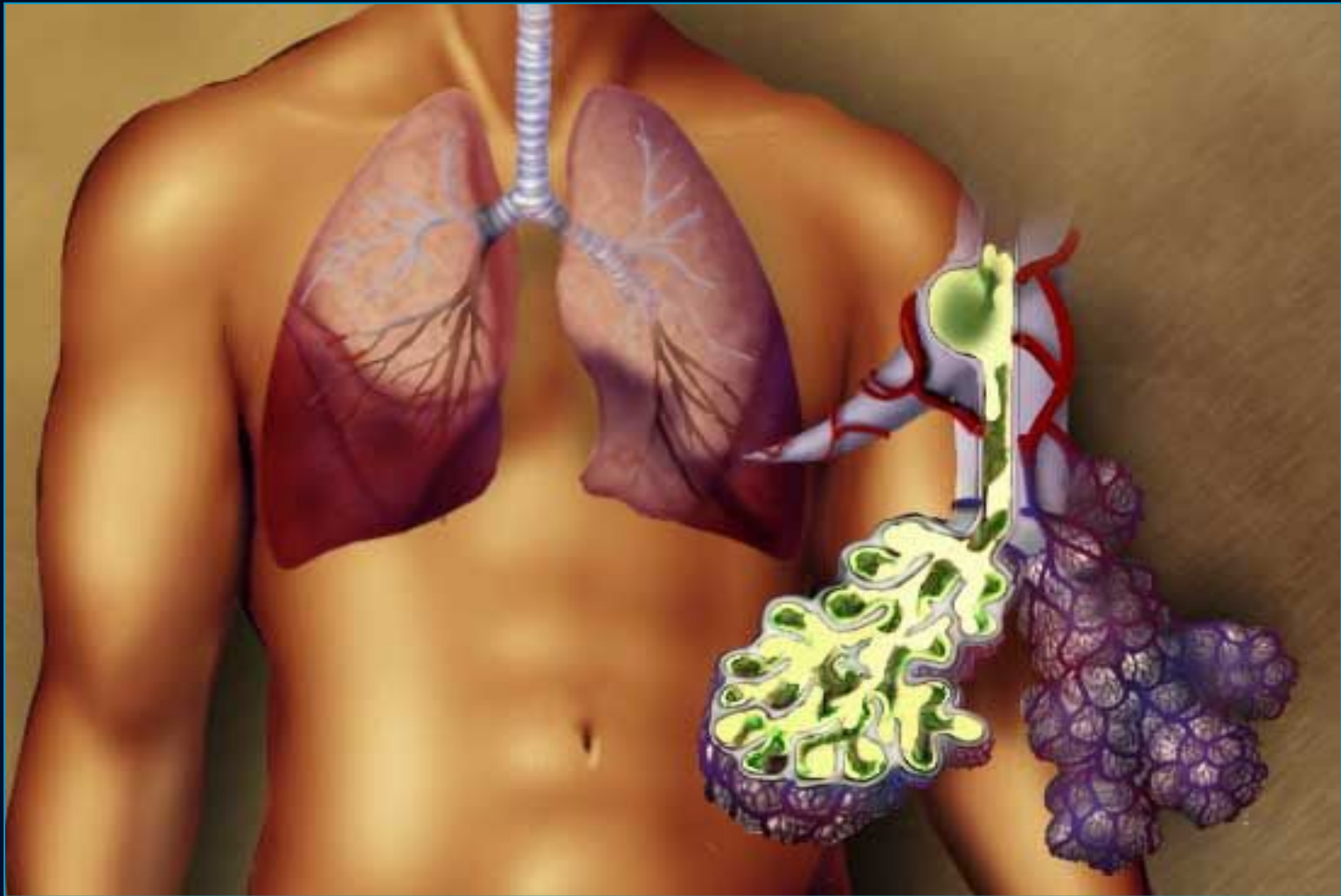

- Газ в мягких тканях грудной клетки.
- Частые причины — пункция, дренирование полости плевры, травмы

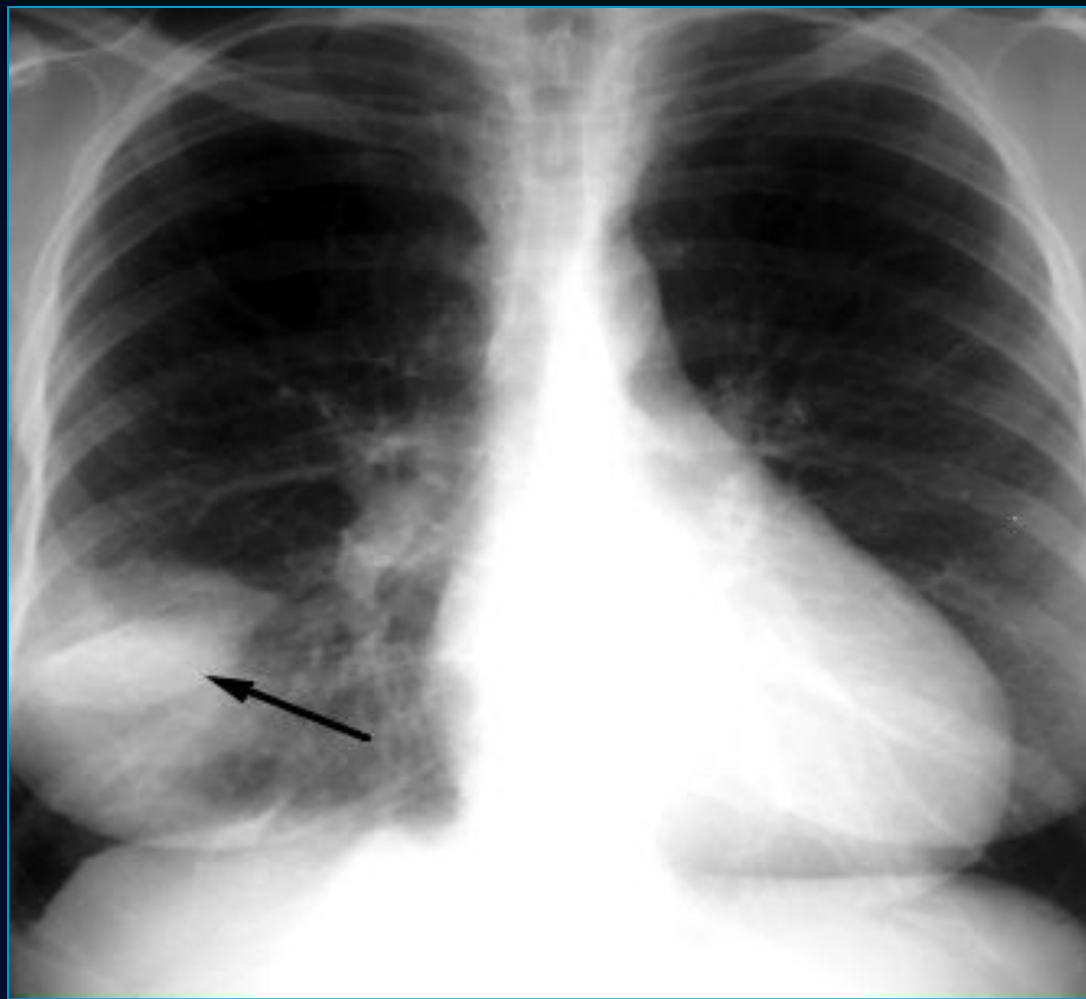
Пневмонии

- Несмотря на то, что современные классификации пневмоний поразительно мало интересуются рентгенологическими характеристиками процесса, определение преобладающей патологоанатомической картины и осложнений пневмоний безусловно остается первоочередной задачей рентгенологического исследования.
-

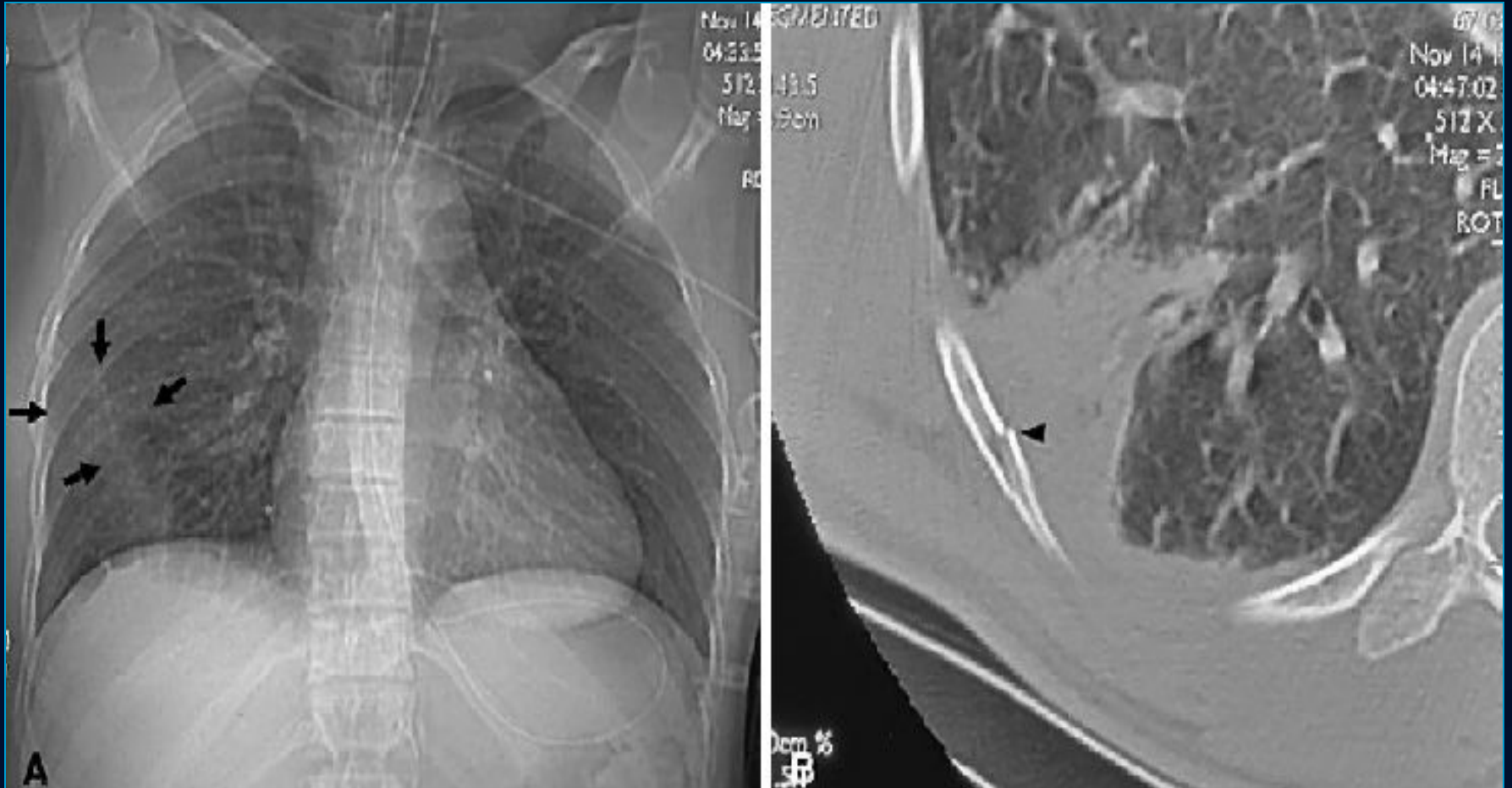Субстрат пневмонии




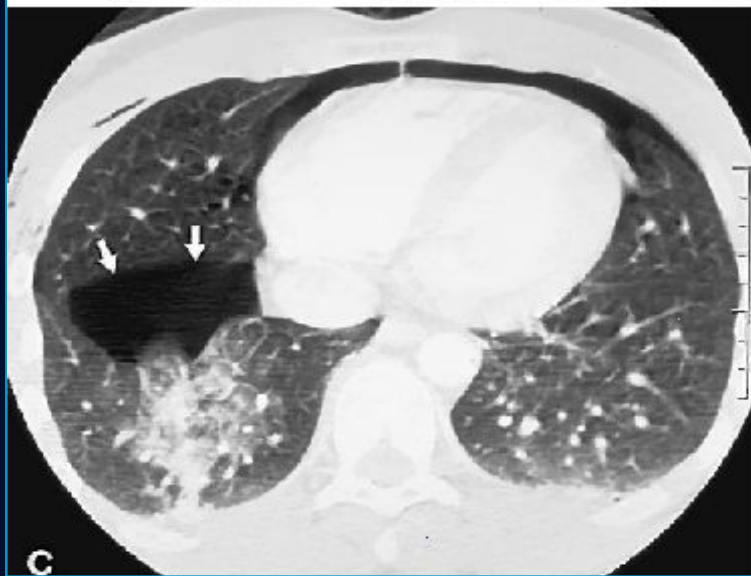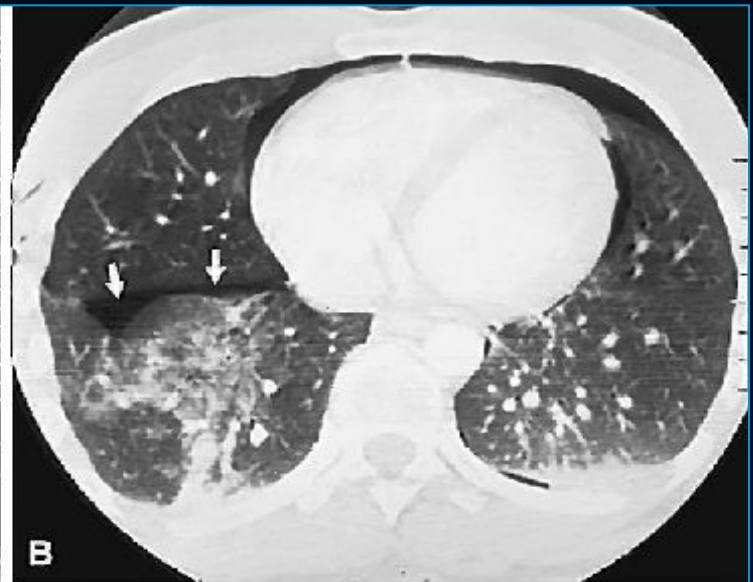
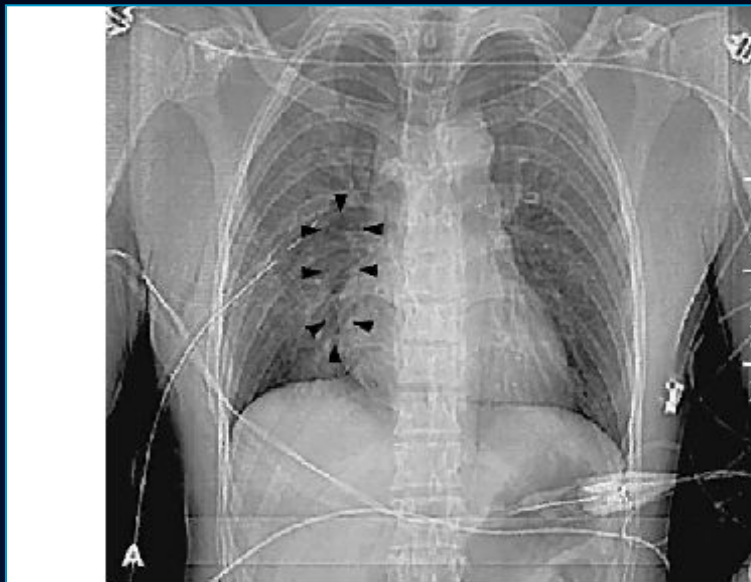
Тромбоэмболия легочной артерии



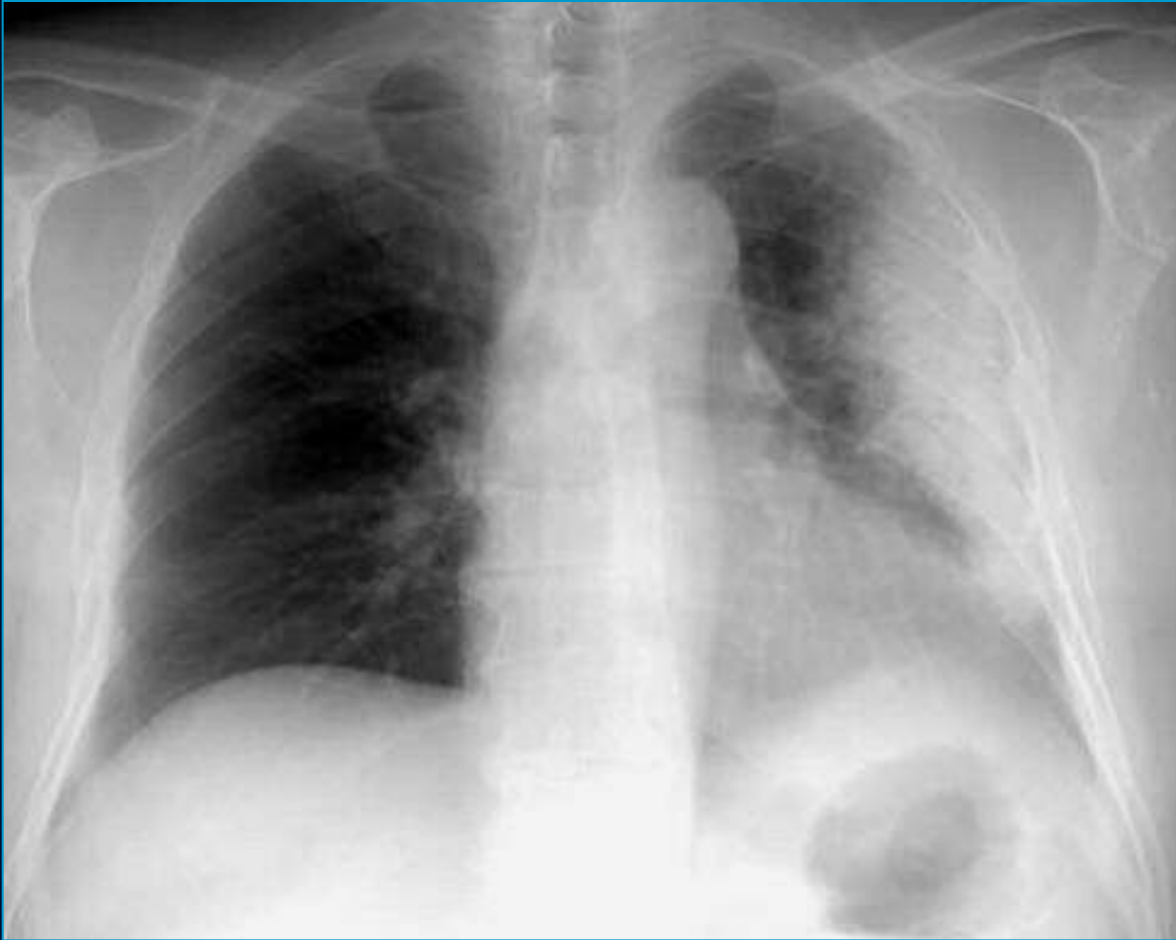Ушиб легкого



Разрыв легкого

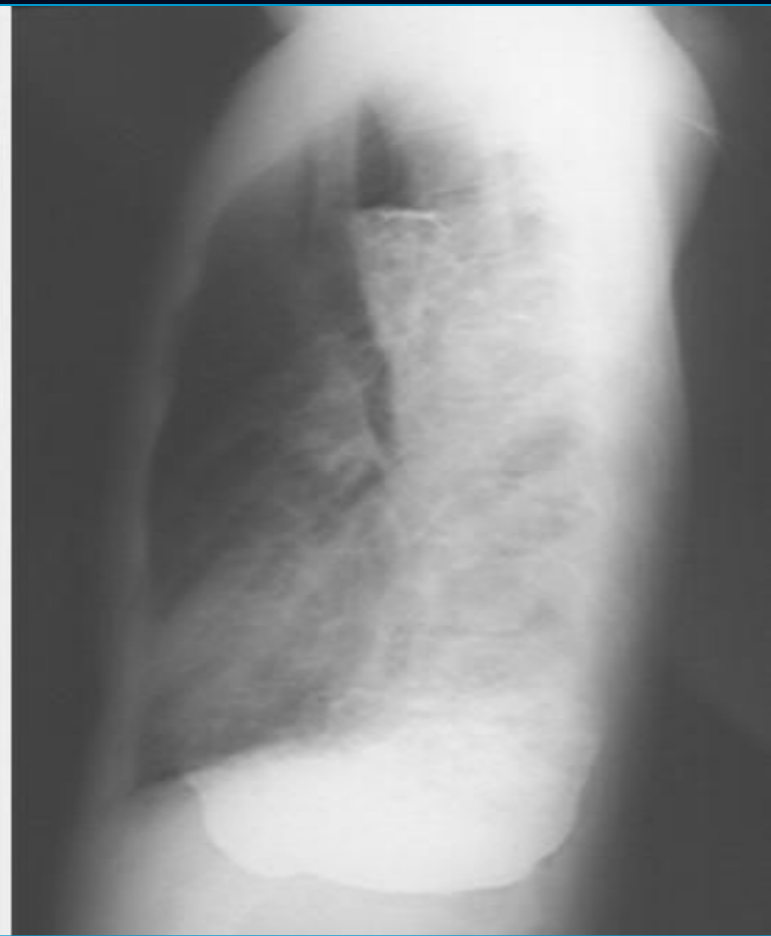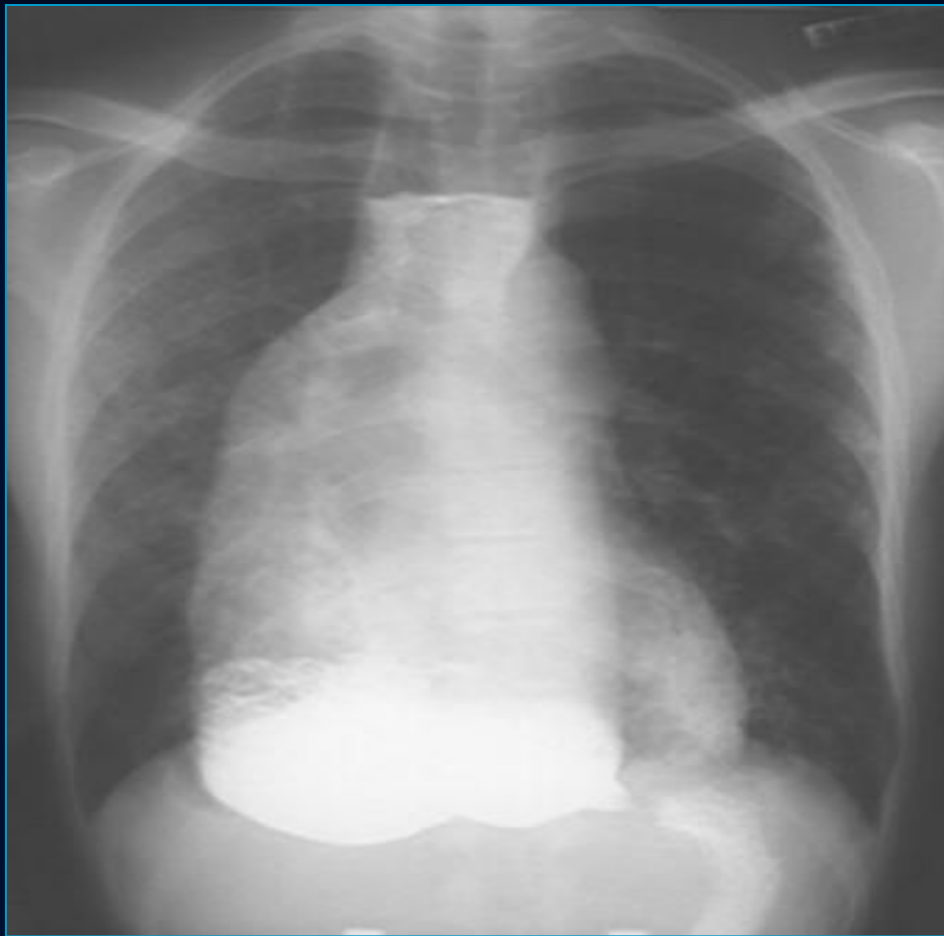


Пневмонит

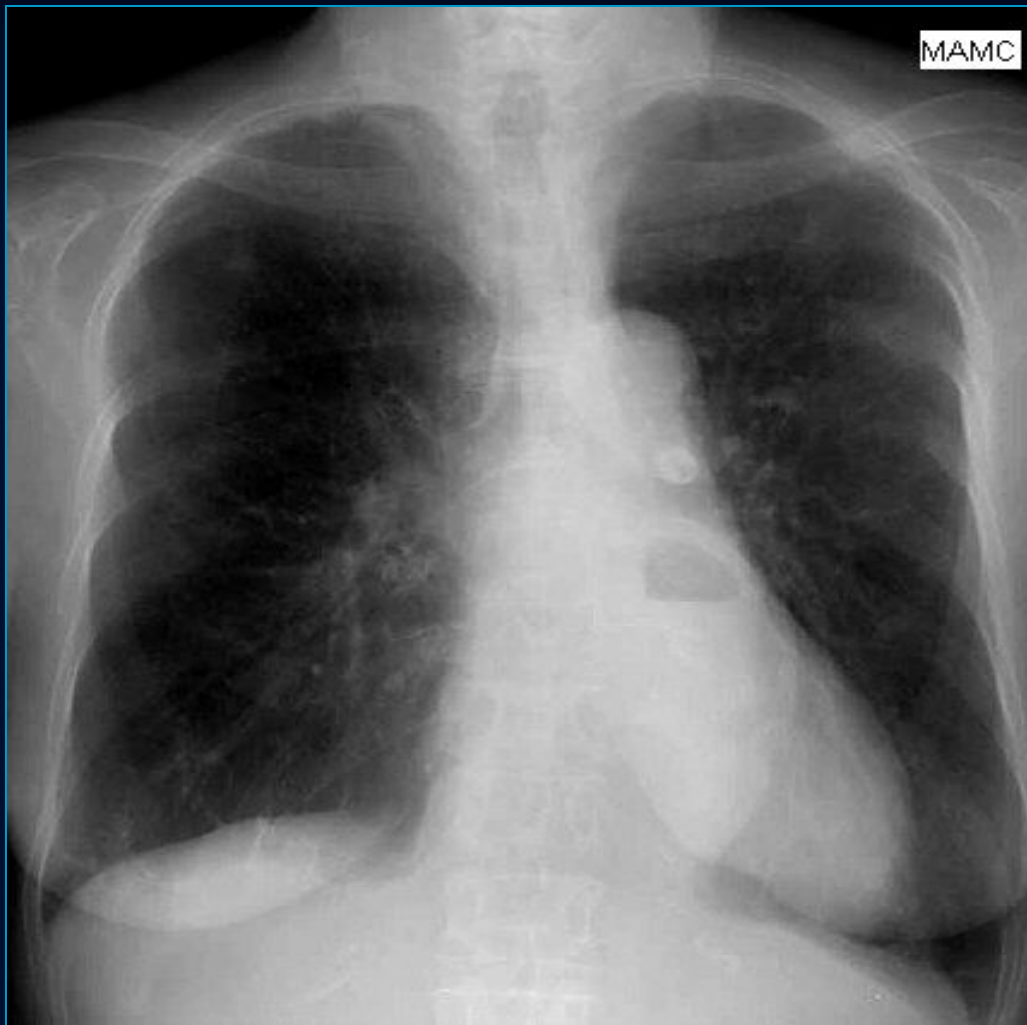


■ После курса
лучевого лечения
в участках
легкого,
подвергнувшегося
облучению,
развивается
лучевой
пневмонит

Расширение пищевода при ахалазии кардии

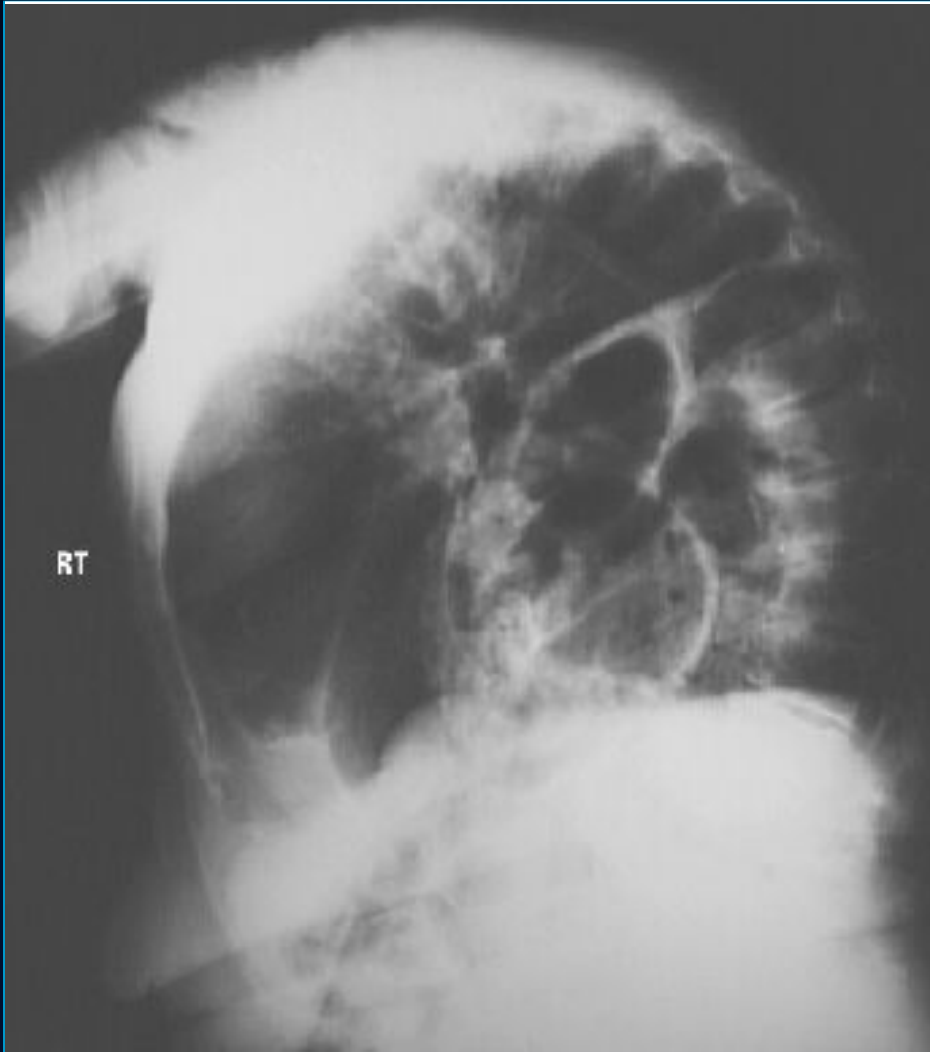


Дивертикул пищевода



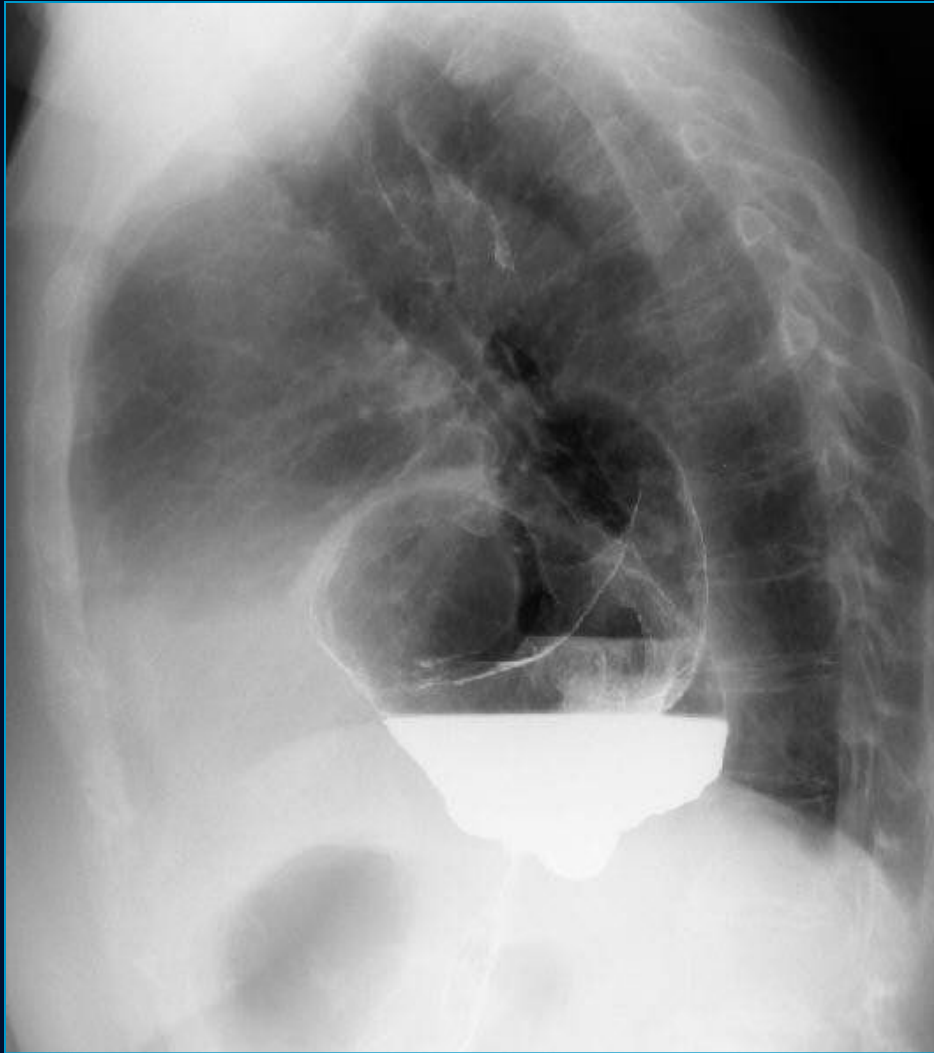
- За тенью сердца видна полость с уровнем жидкости.
- Это не абсцесс, а жидкость и газ в дивертикуле пищевода

Диафрагмальная грыжа



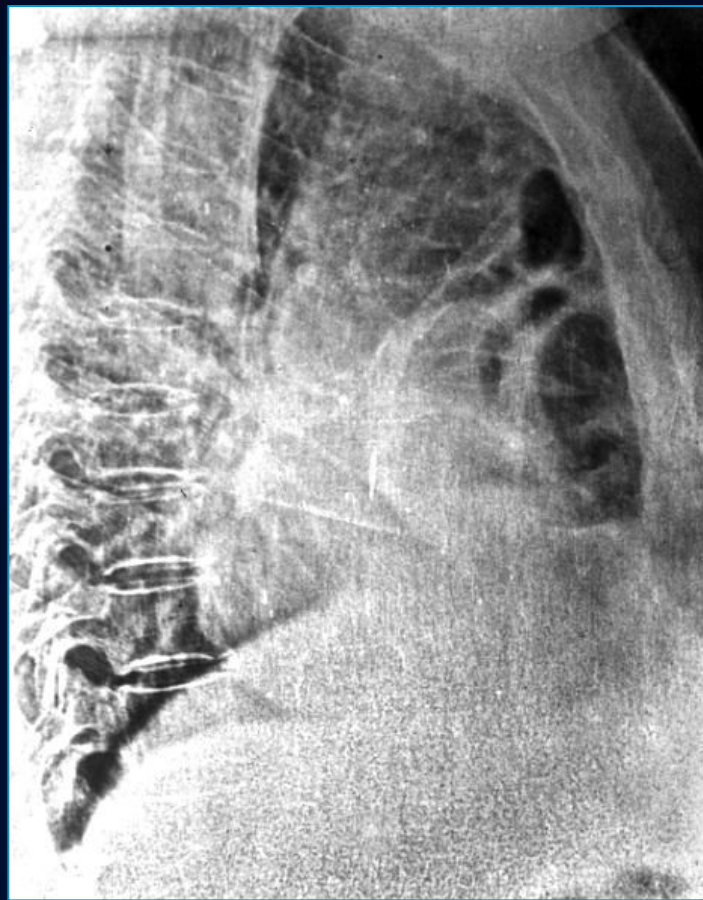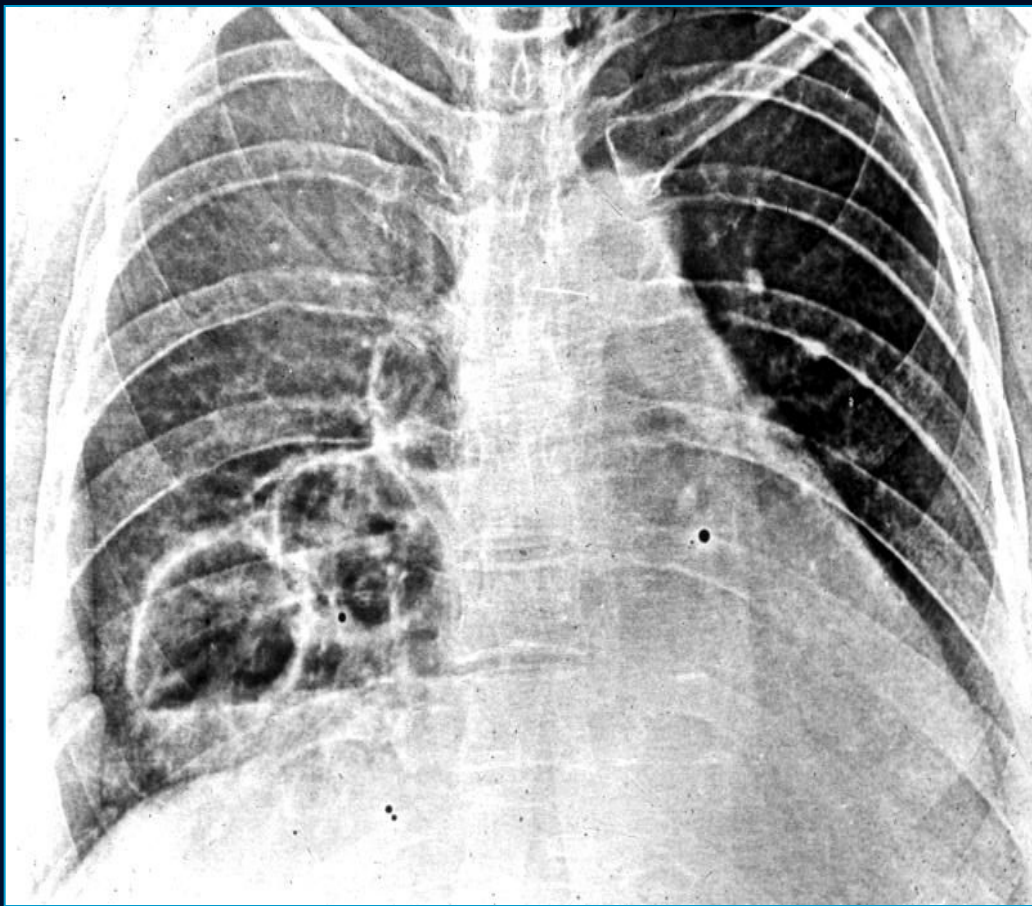
- Ячеистые структуры в нижних отделах легочных полей, особенно слева, часто оказываются проявлениями различными форм диафрагмальных грыж.

Грыжа пищеводного отверстия диафрагмы

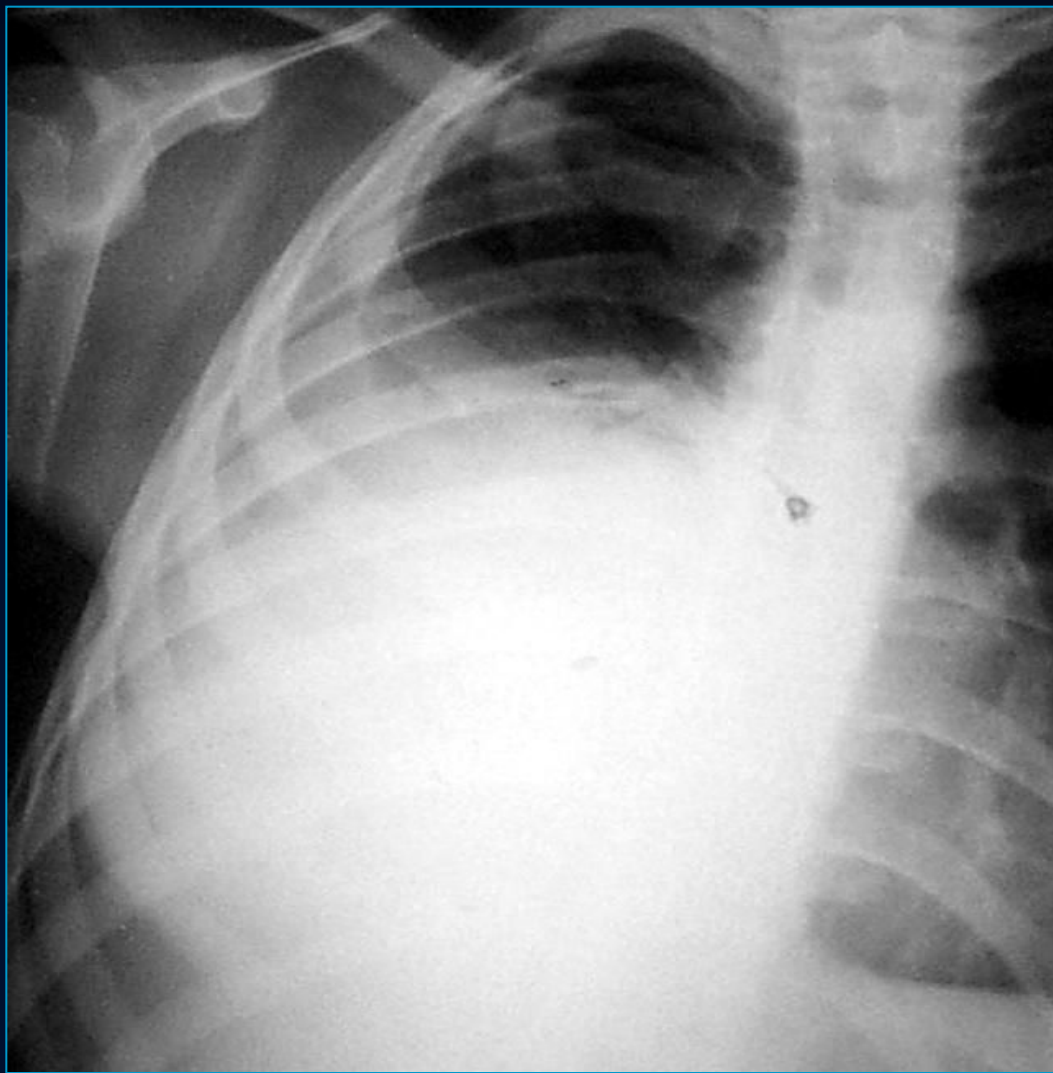


- В подобных случаях обязательно применение контрастных веществ

После протезирования пищевода кишкой

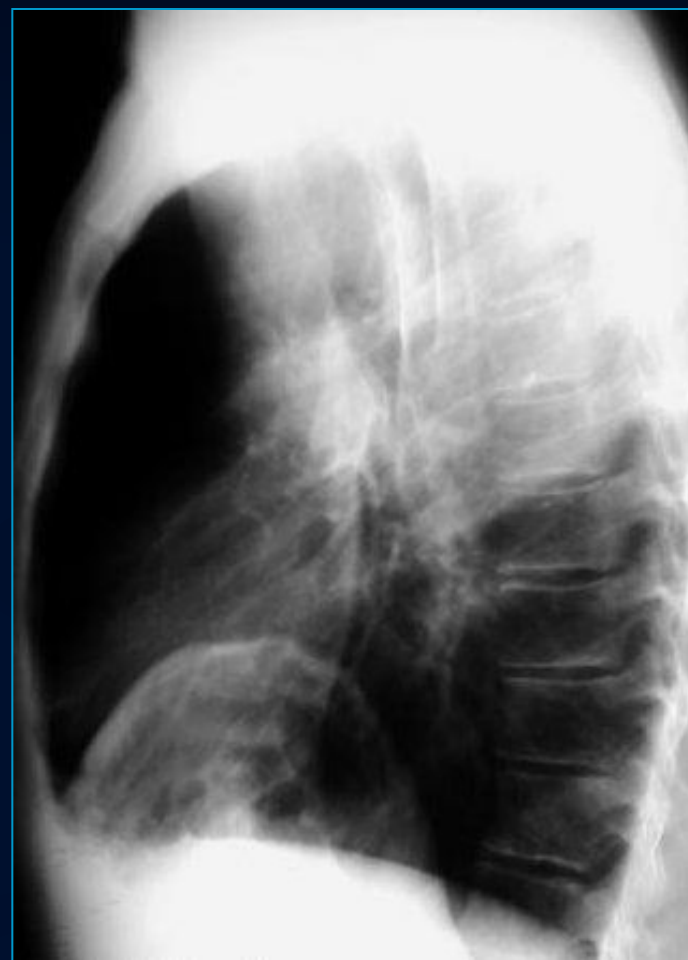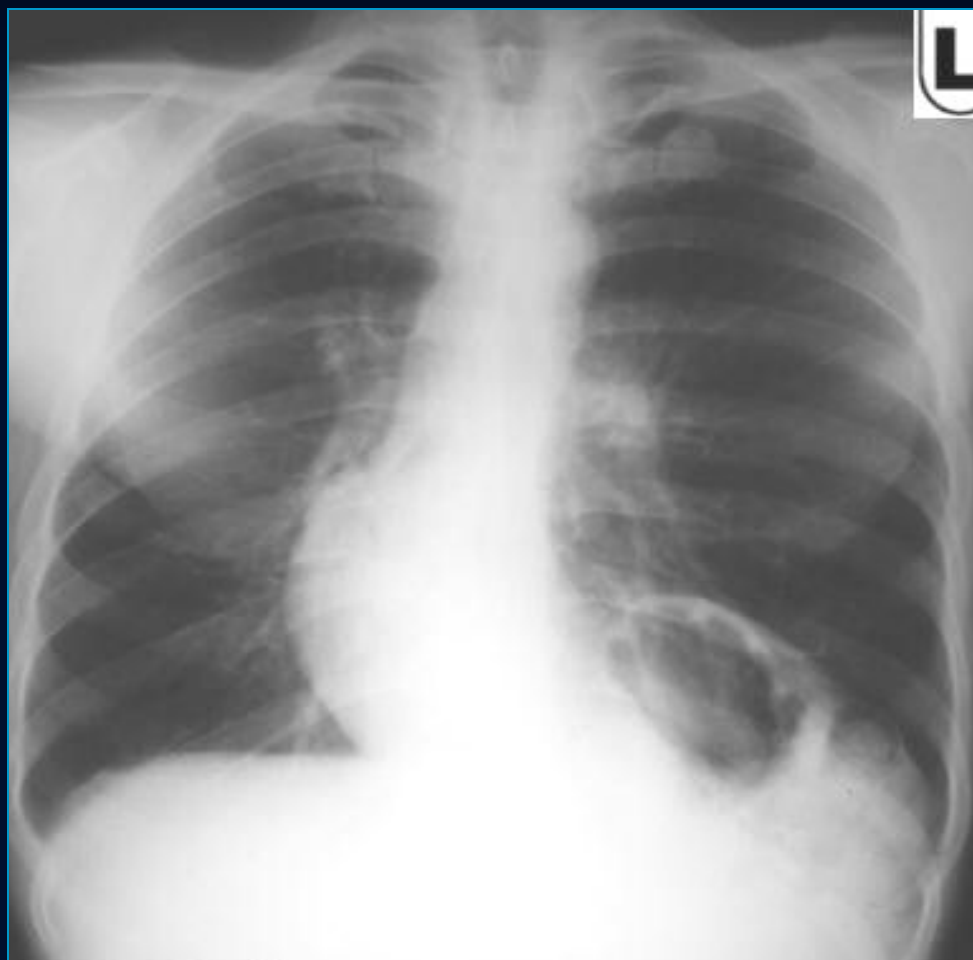


Элевация купола диафрагмы

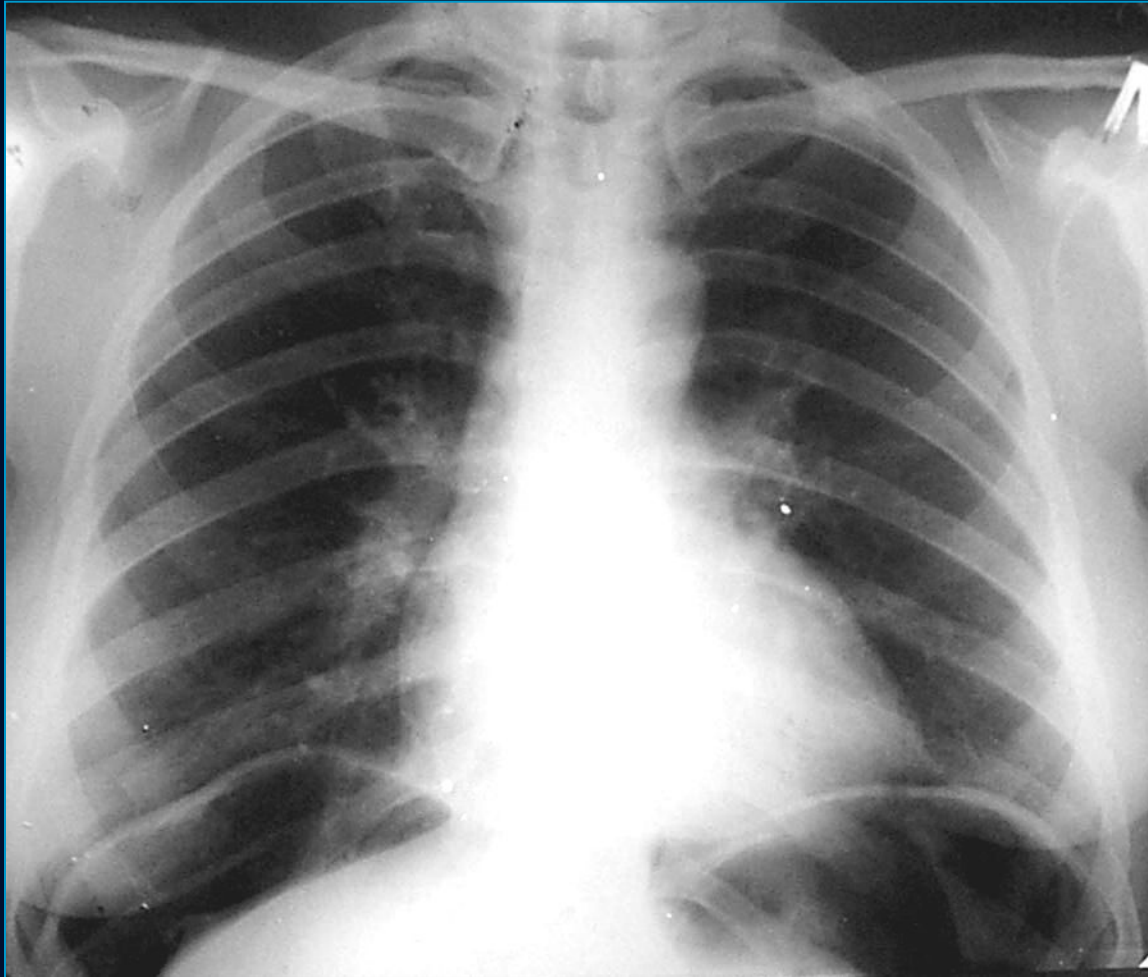


- При воспалительных и хирургических заболеваниях в поддиафрагмальных пространствах купол диафрагмы приподнимается – это элевация диафрагмы, + небольшой реактивный экссудативный плеврит

Элевация диафрагмы

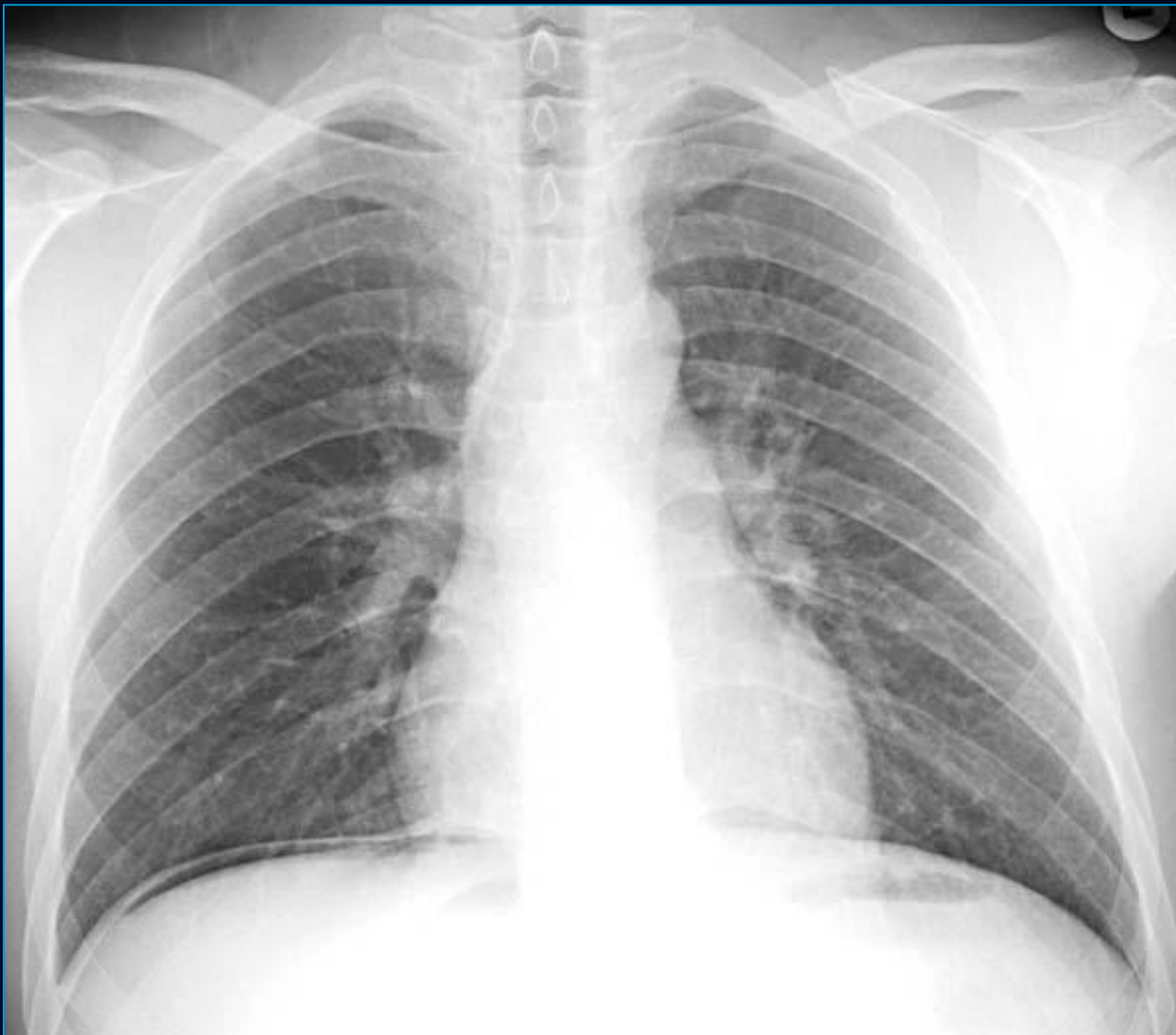


Газ под диафрагмой

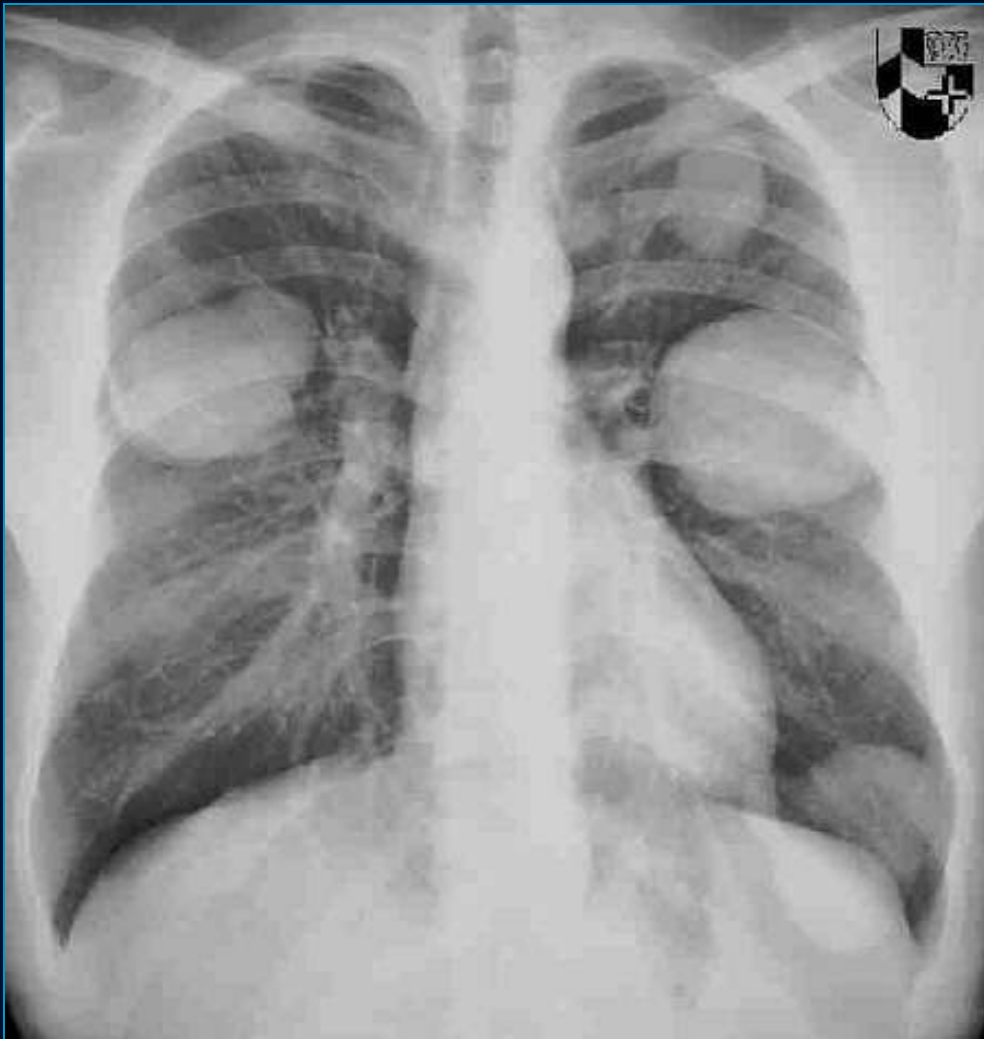


- Газ в брюшную полость может попадать после разрыва полого органа, после операций, и при других состояниях, но самое главное — обнаружить перфорацию

Газ под диафрагмой

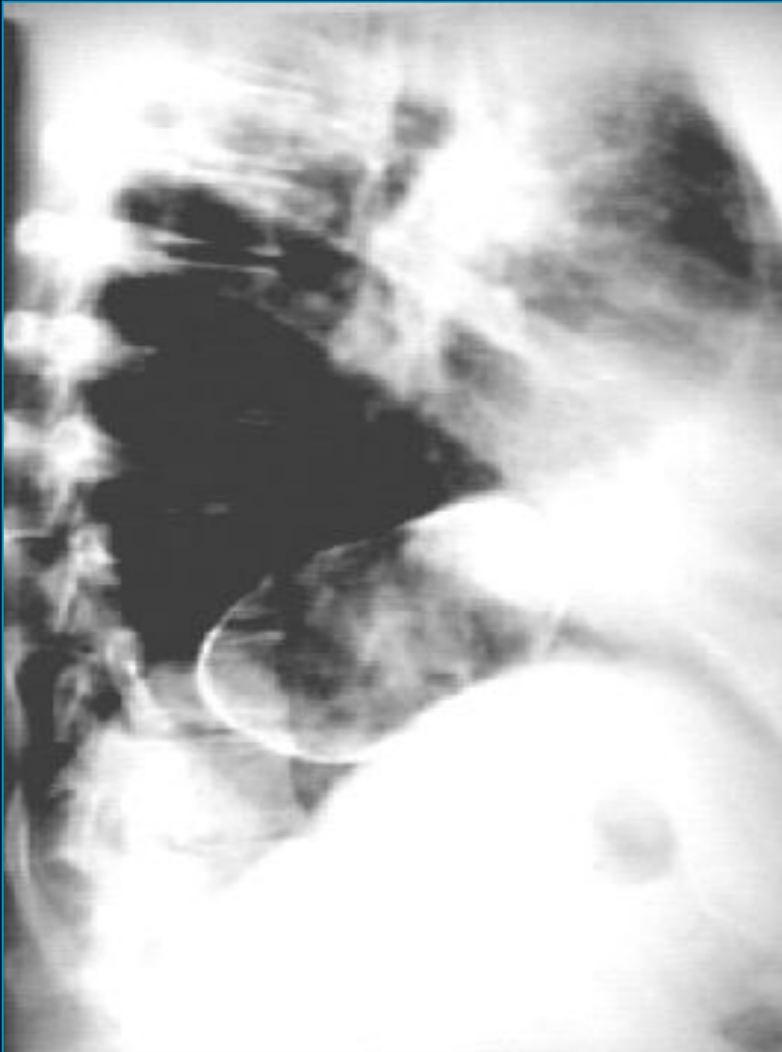

Эхинококкоз легкого



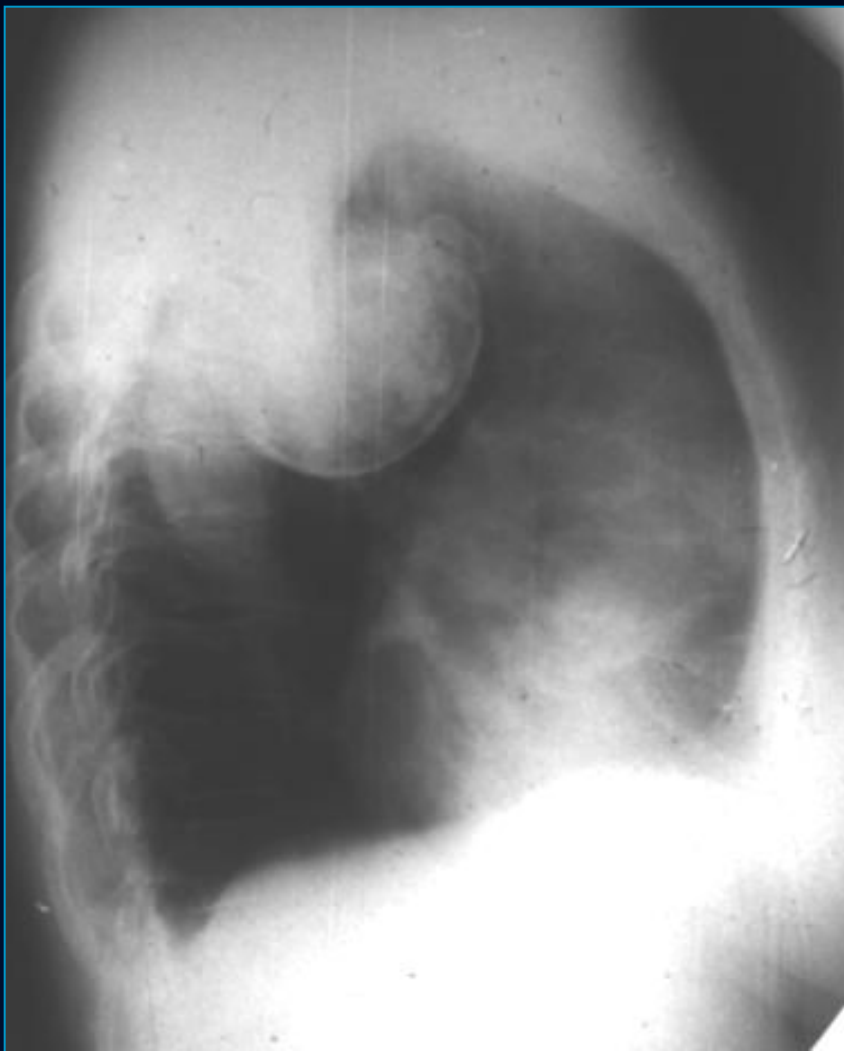- Множественные эхинококковые кисты легких.
- Можно спутать с метастазами

Эхинококкоз легкого



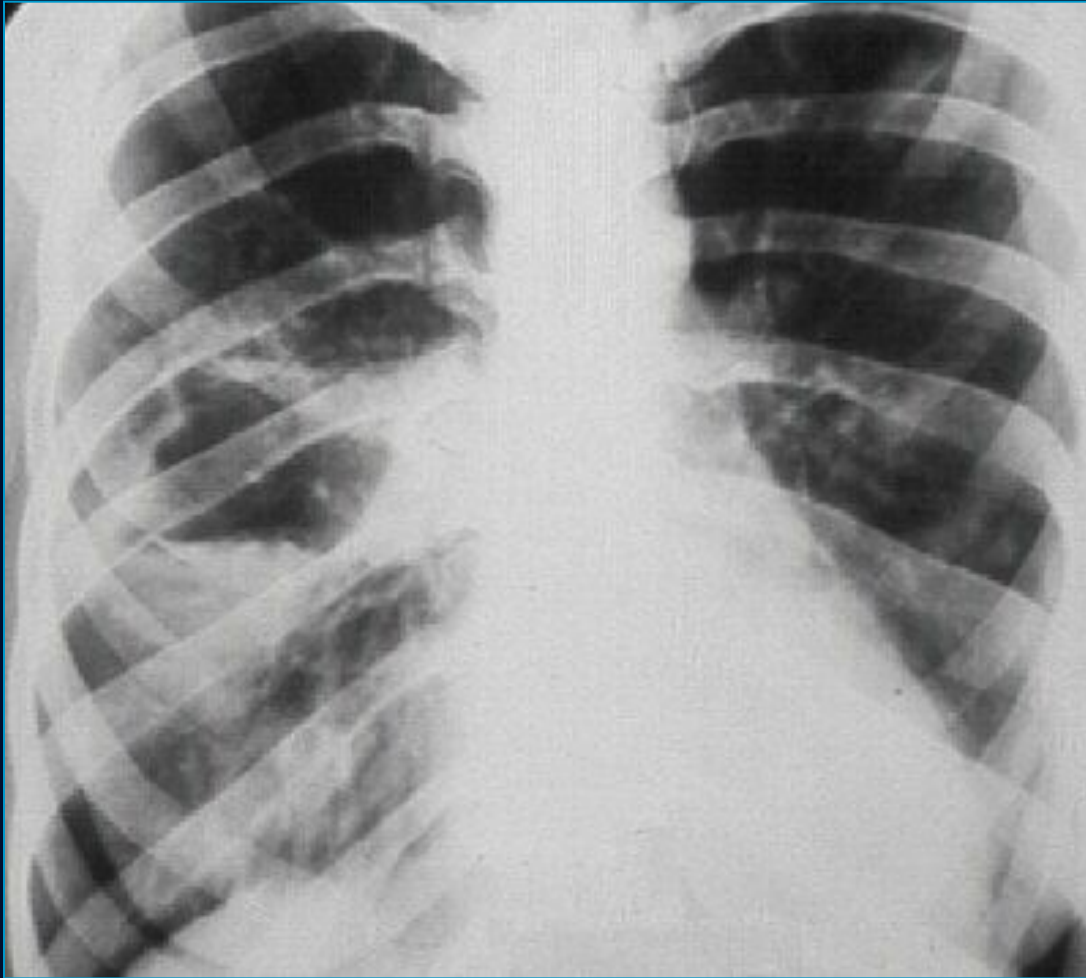
- Практически патогномоничный признак погибшего эхинококка — киста с отложением извести по периферии.

Эхинококкоз легкого



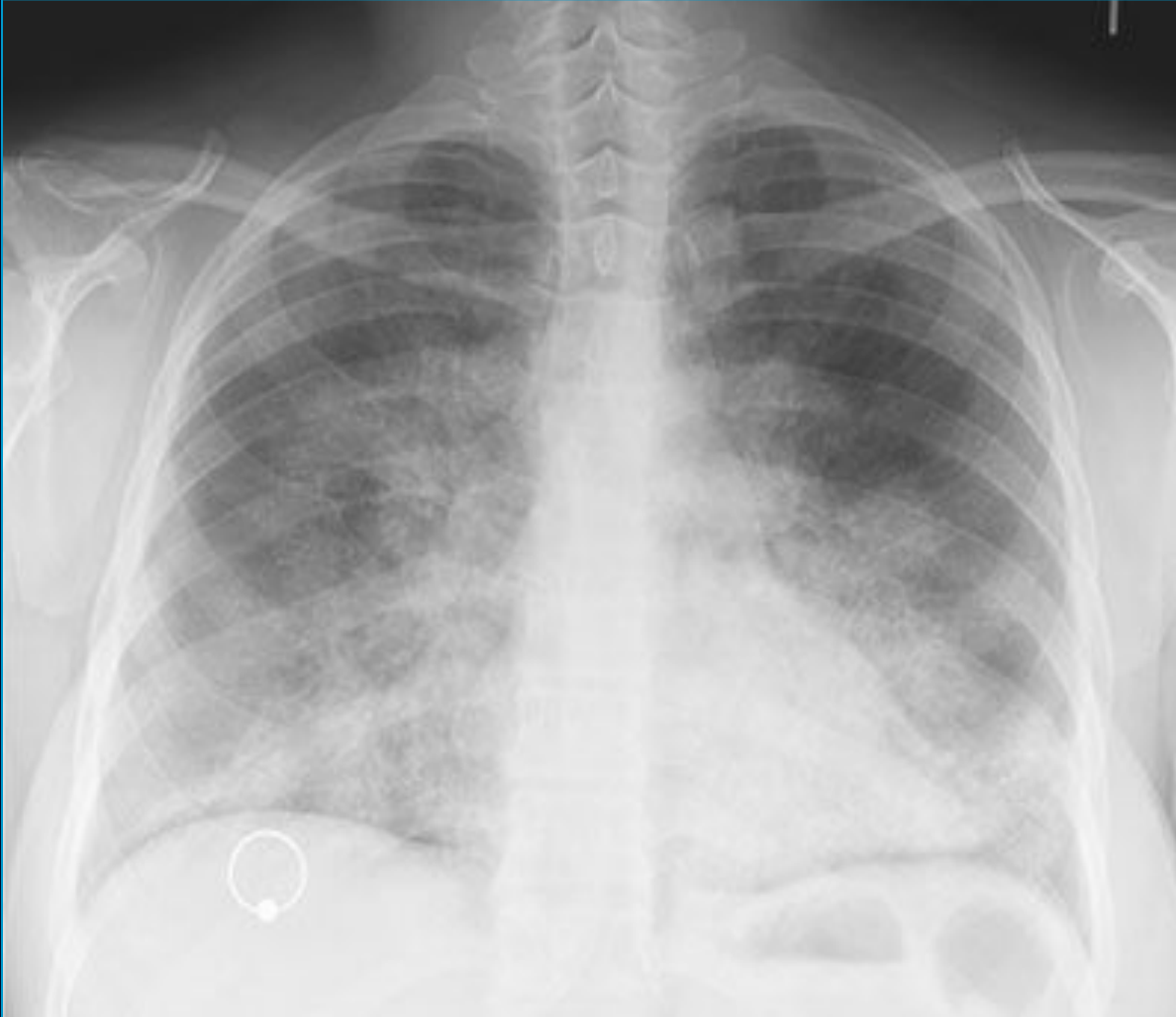- В типичных случаях затруднений с диагностикой нет

Эхинококк легкого



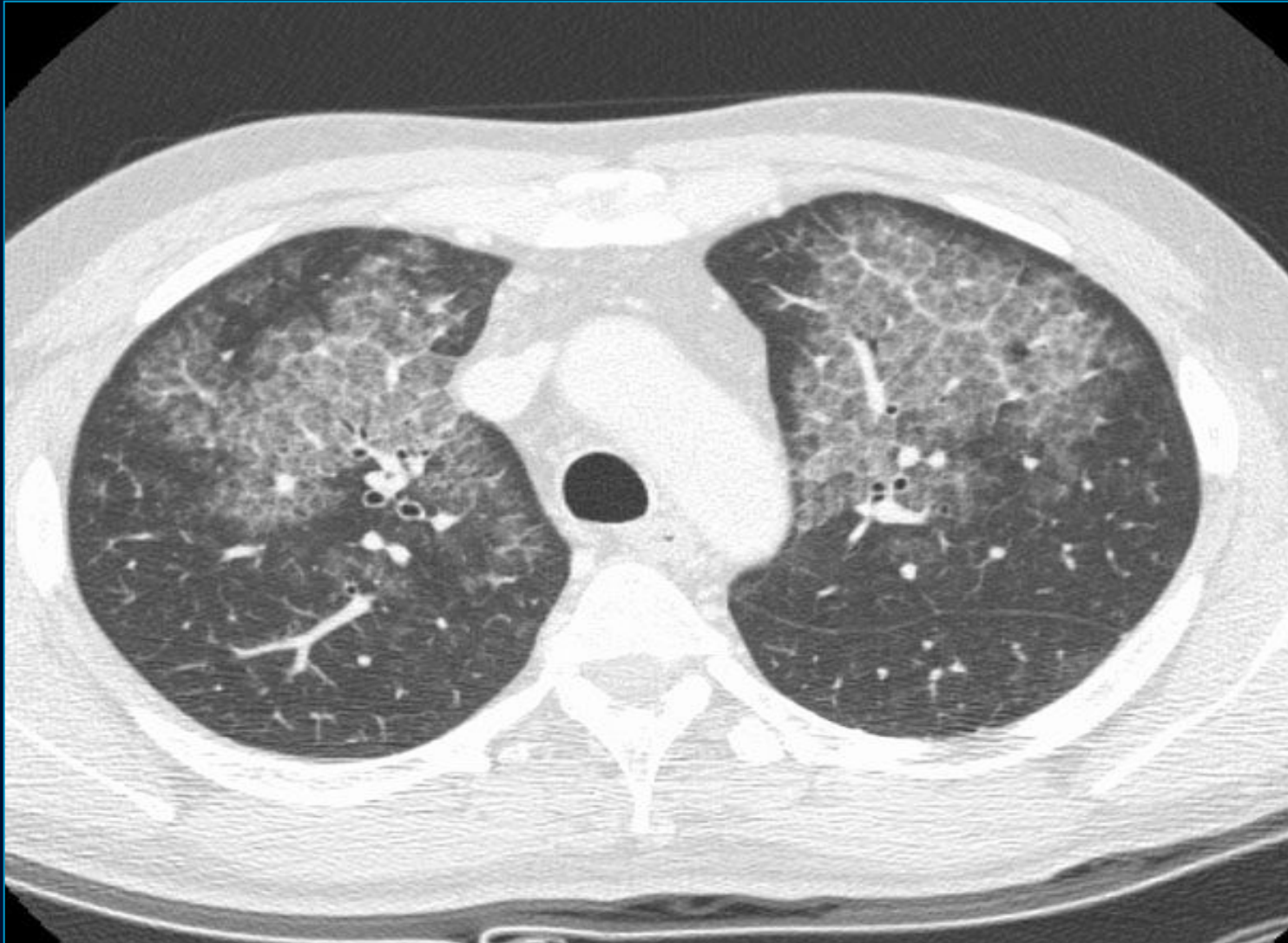- Частично опорожнившаяся эхинококковая киста справа

Альвеолярный протеиноз

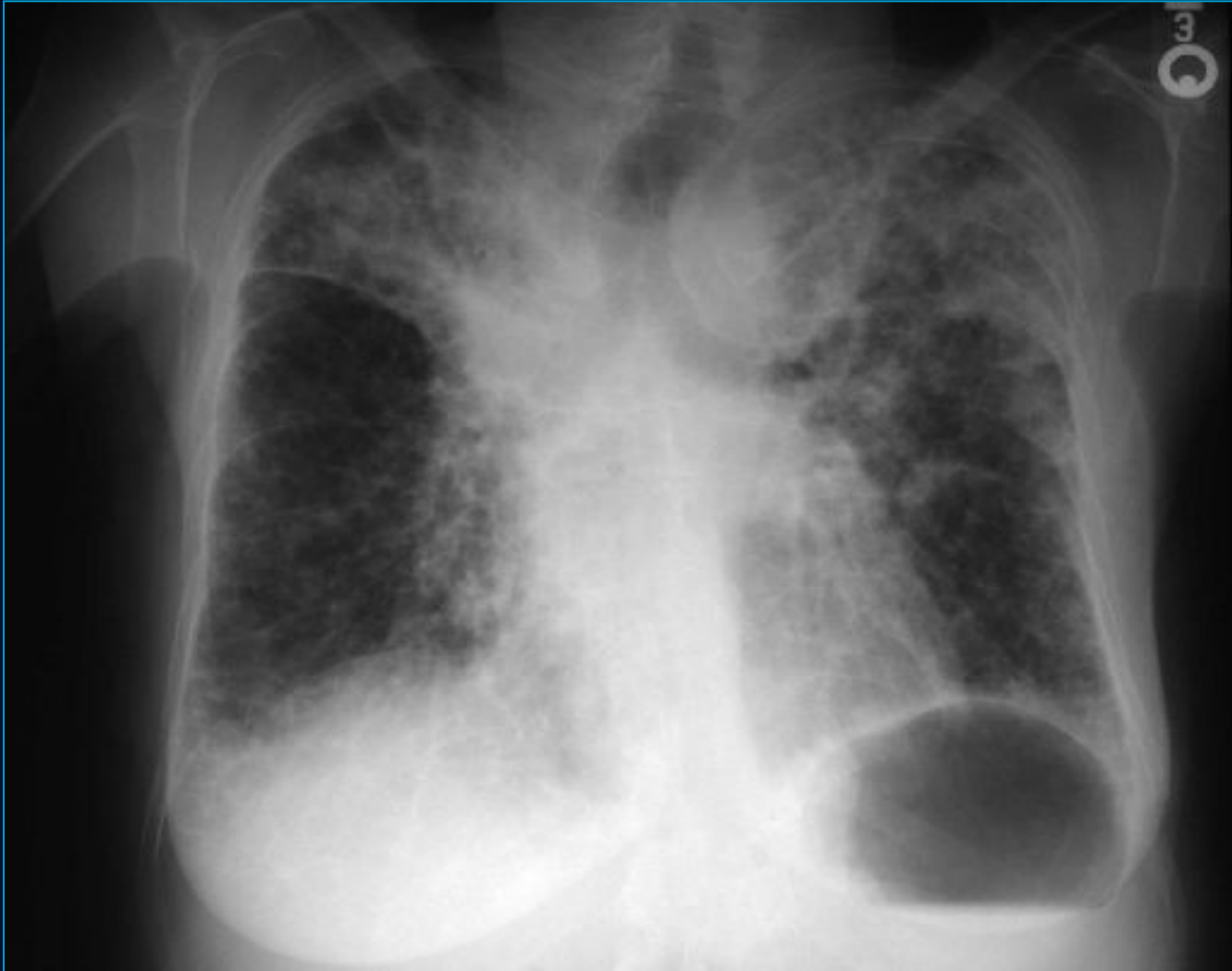

- Диффузный процесс, не имеет специфических признаков

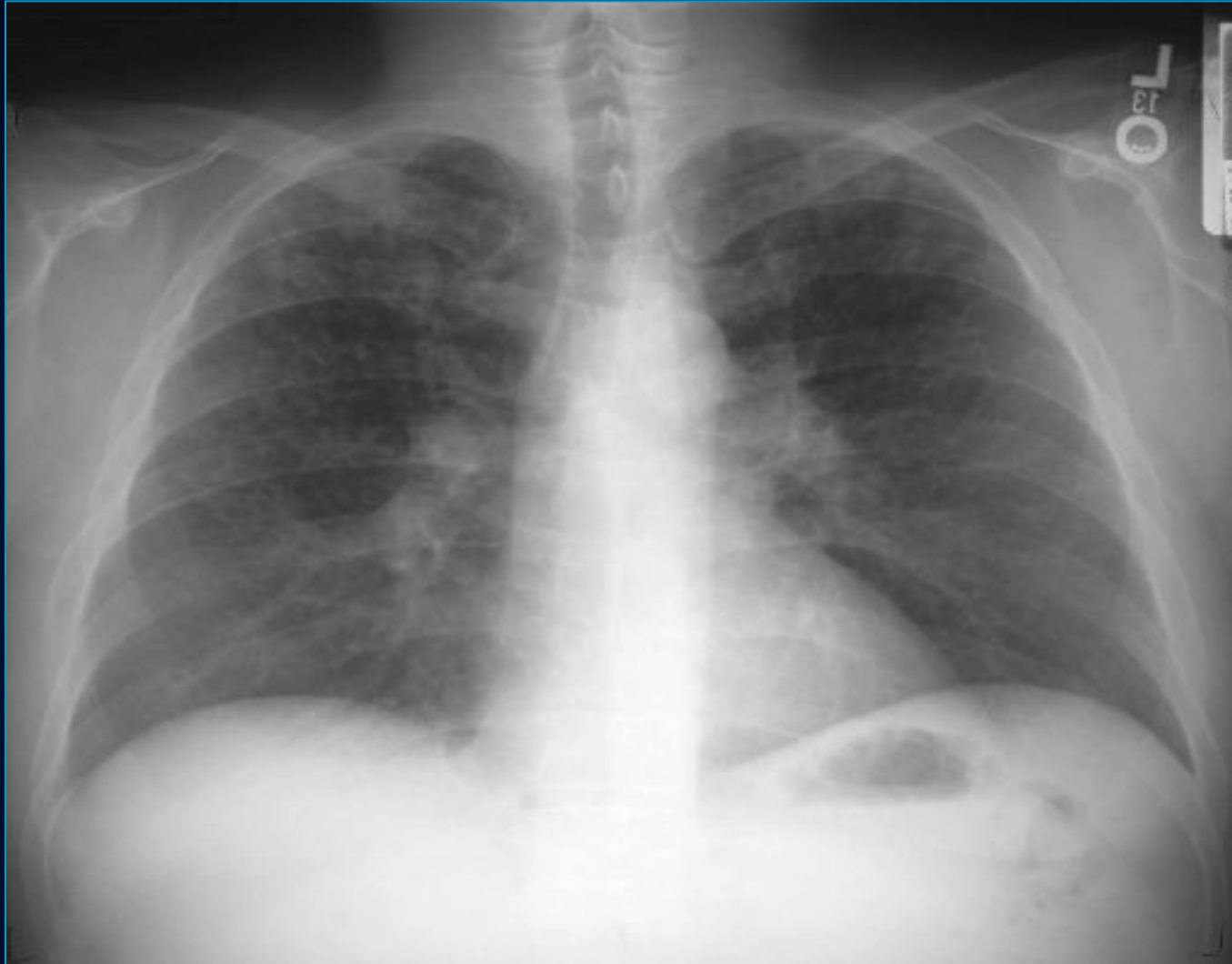Альвеолярный протеиноз



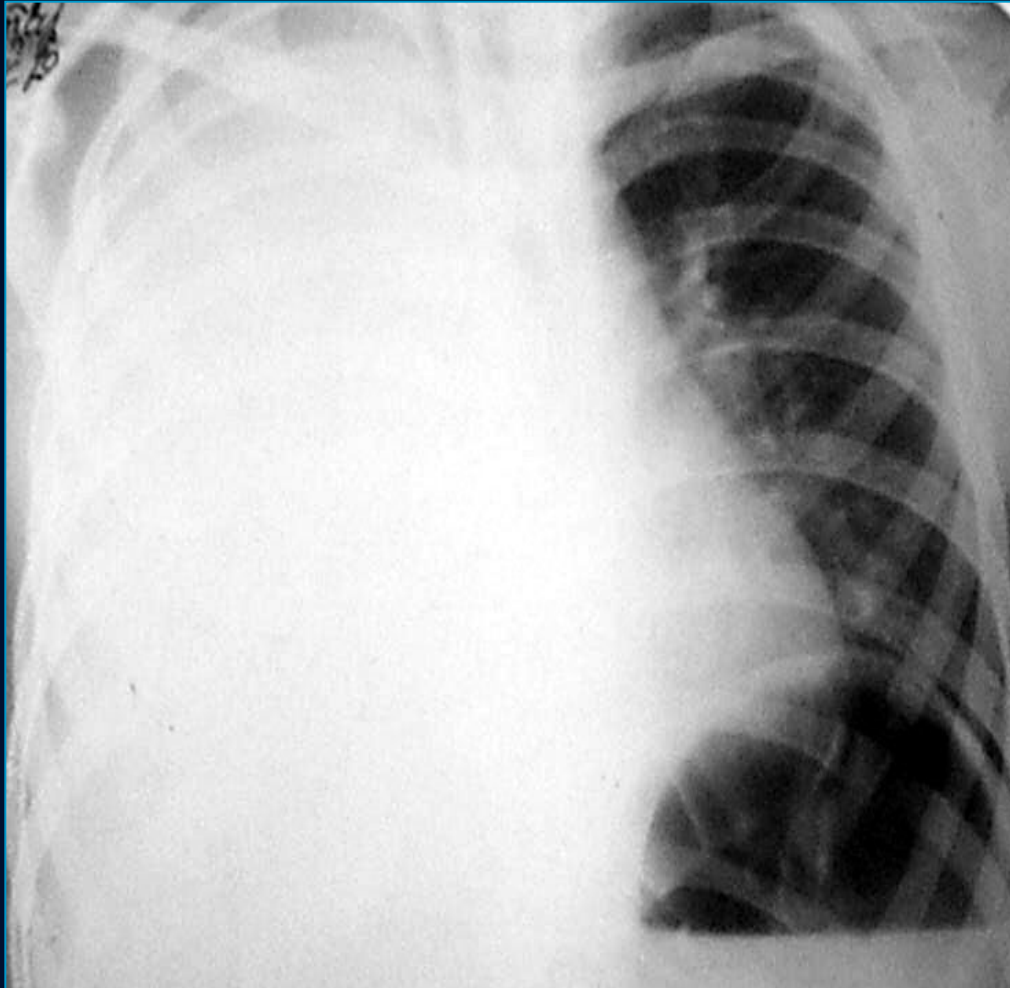
АМИЛОИДОЗ ЛЕГКИХ



Гистиоцитоз - X

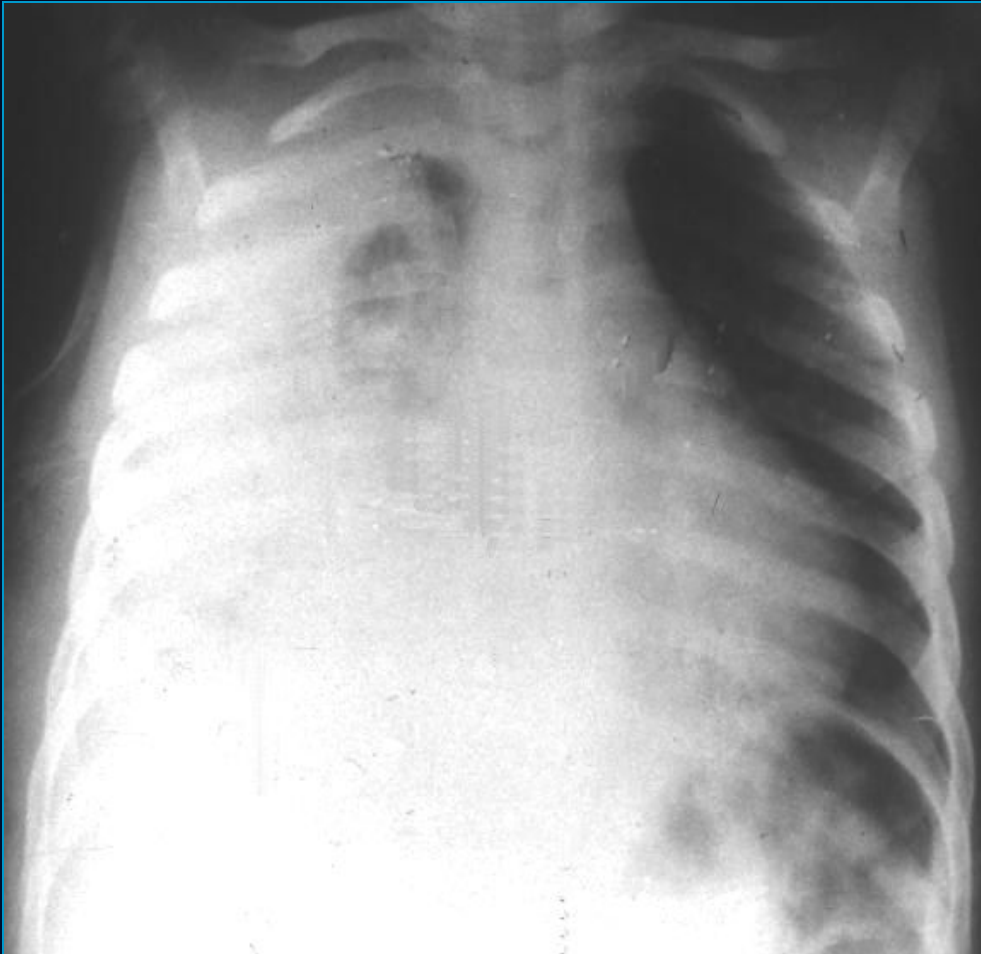

Экссудативный плеврит



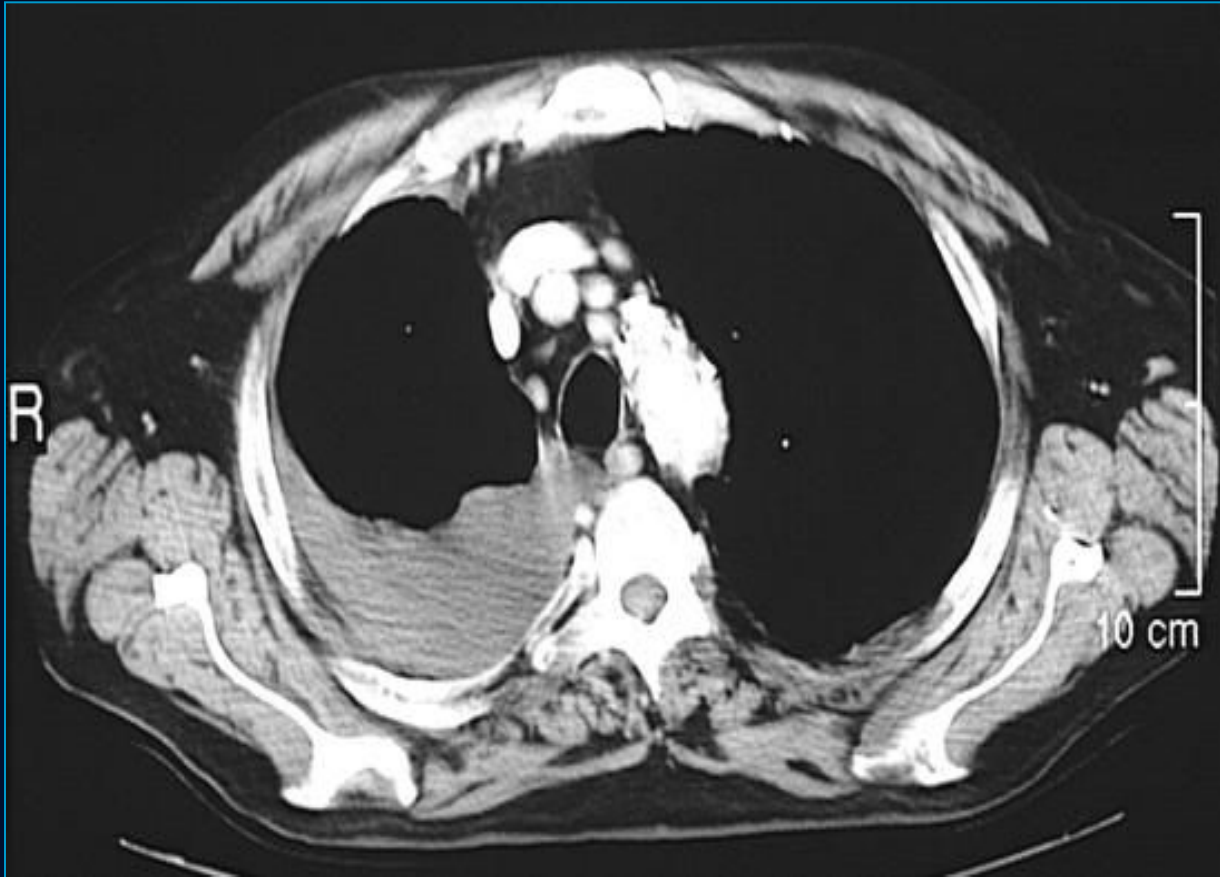
- Главные признаки:
- Затемнение большей части легочного поля.
- Оттеснение средостения

Экссудативный плеврит



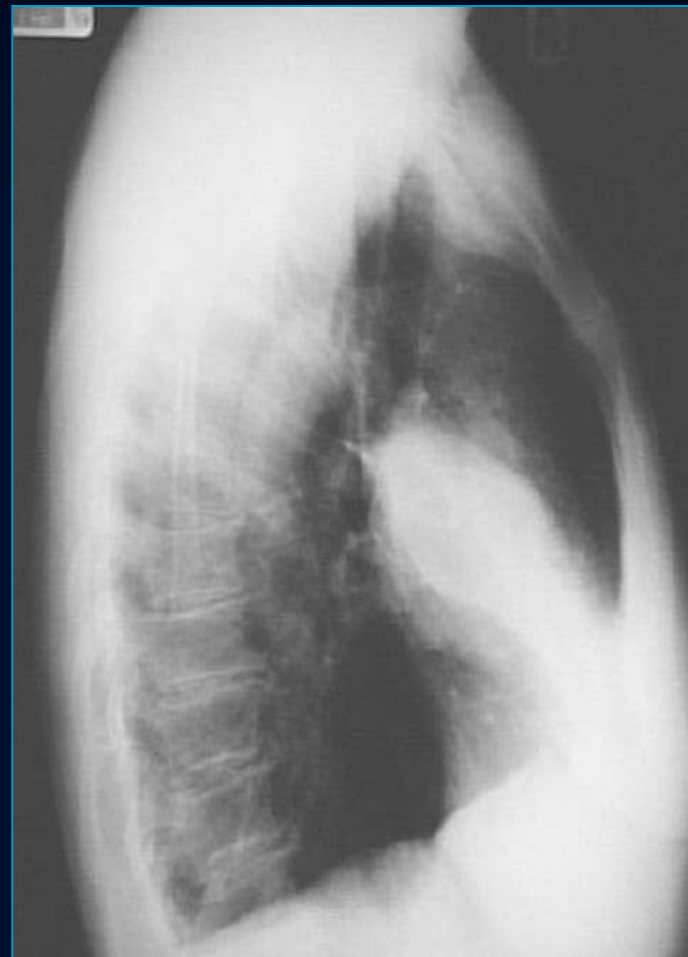
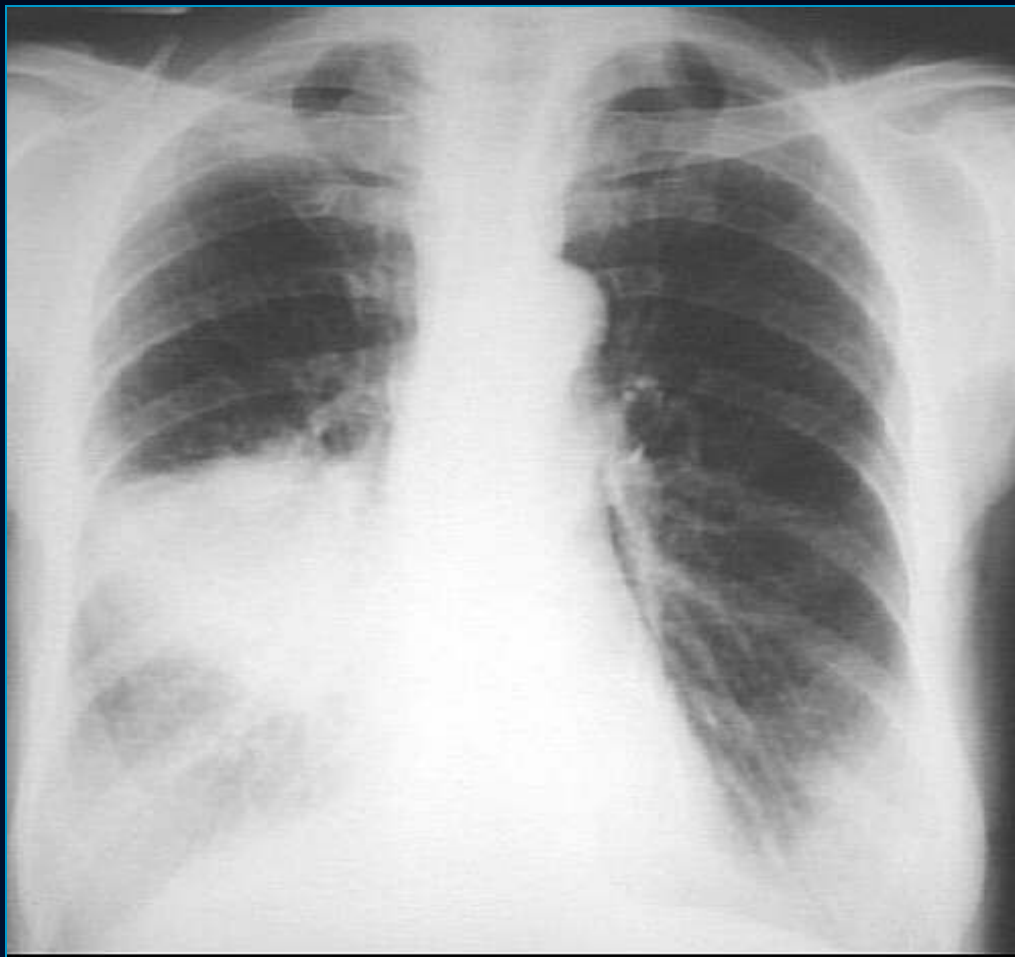
- Иногда в верхнемедиальных отделах видно своеобразное просветление — «окно»

Экссудативный плеврит

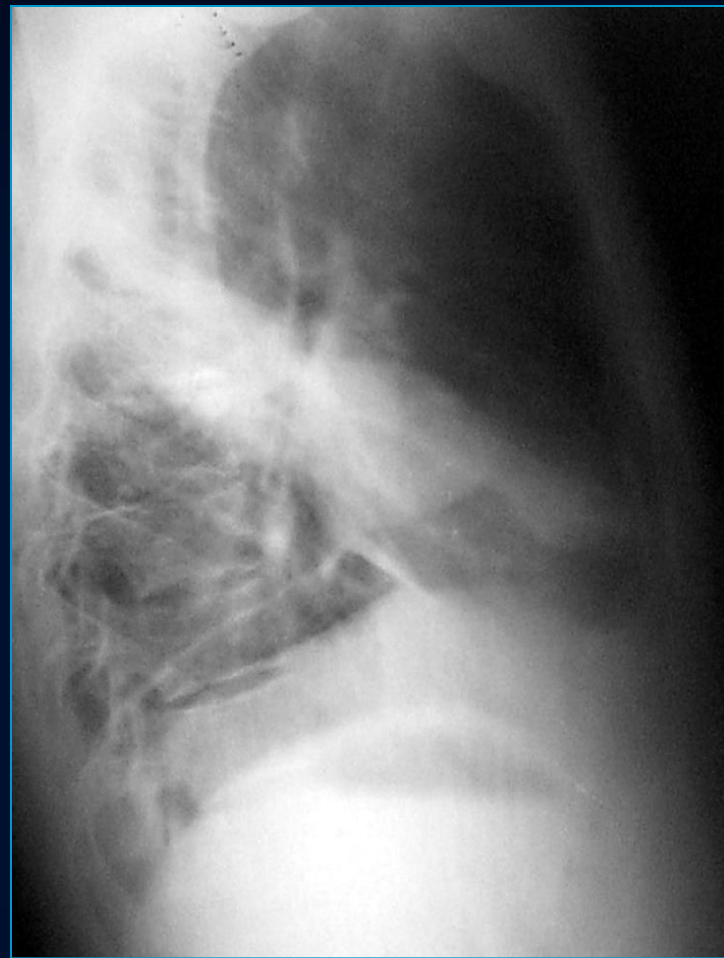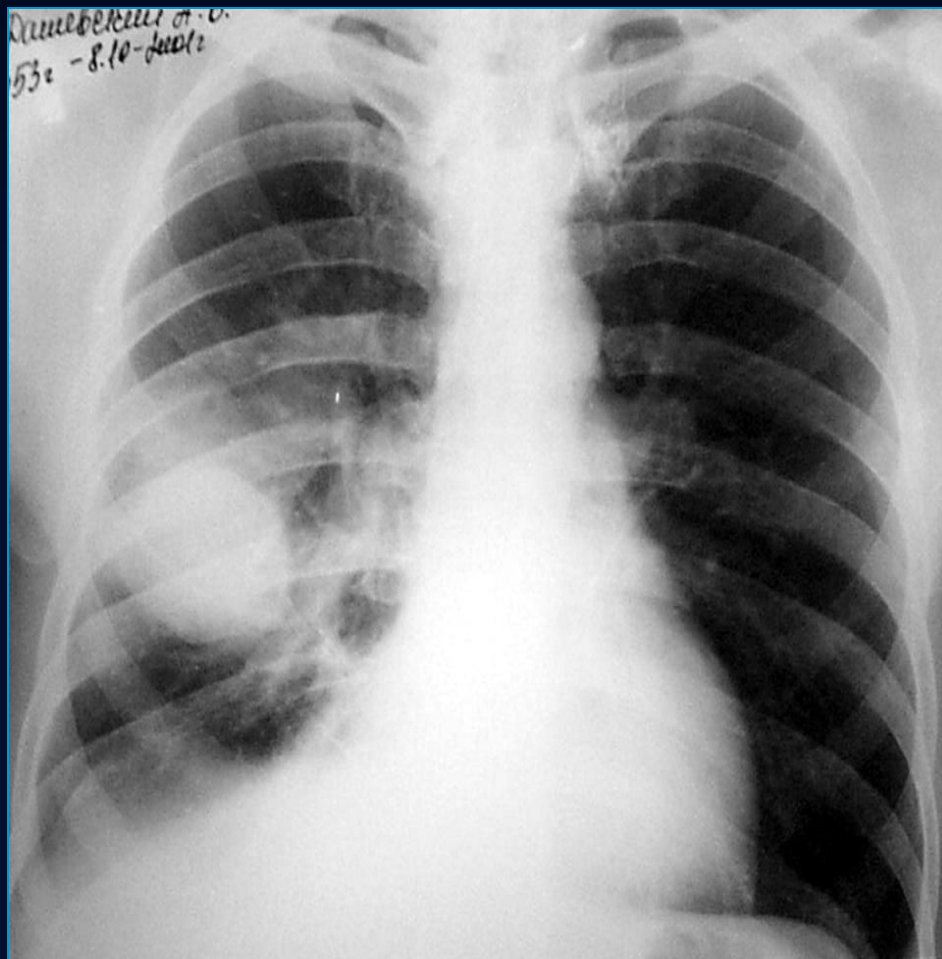


- КТ при плеврите

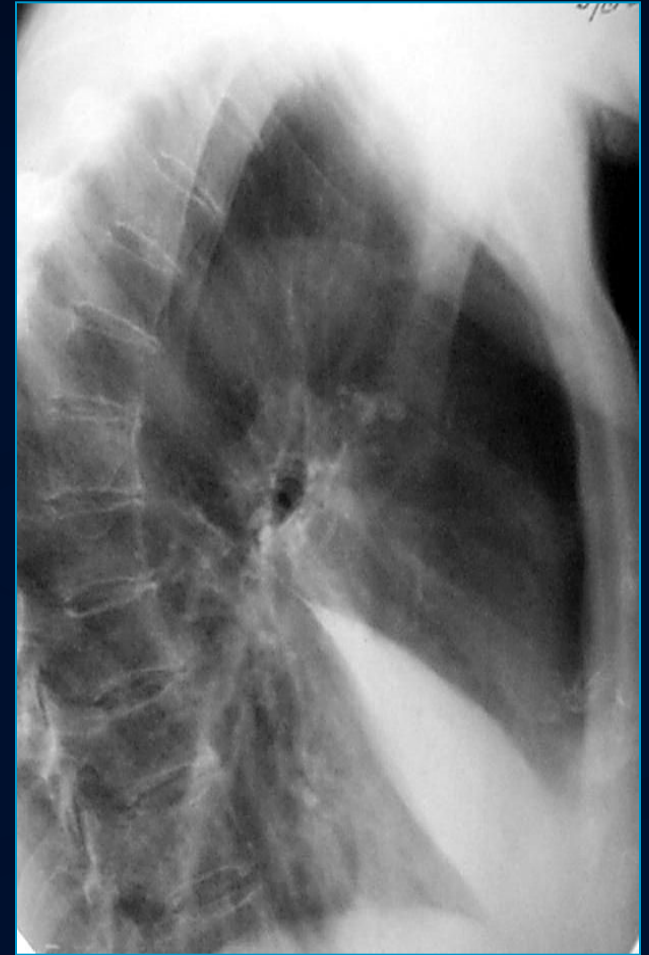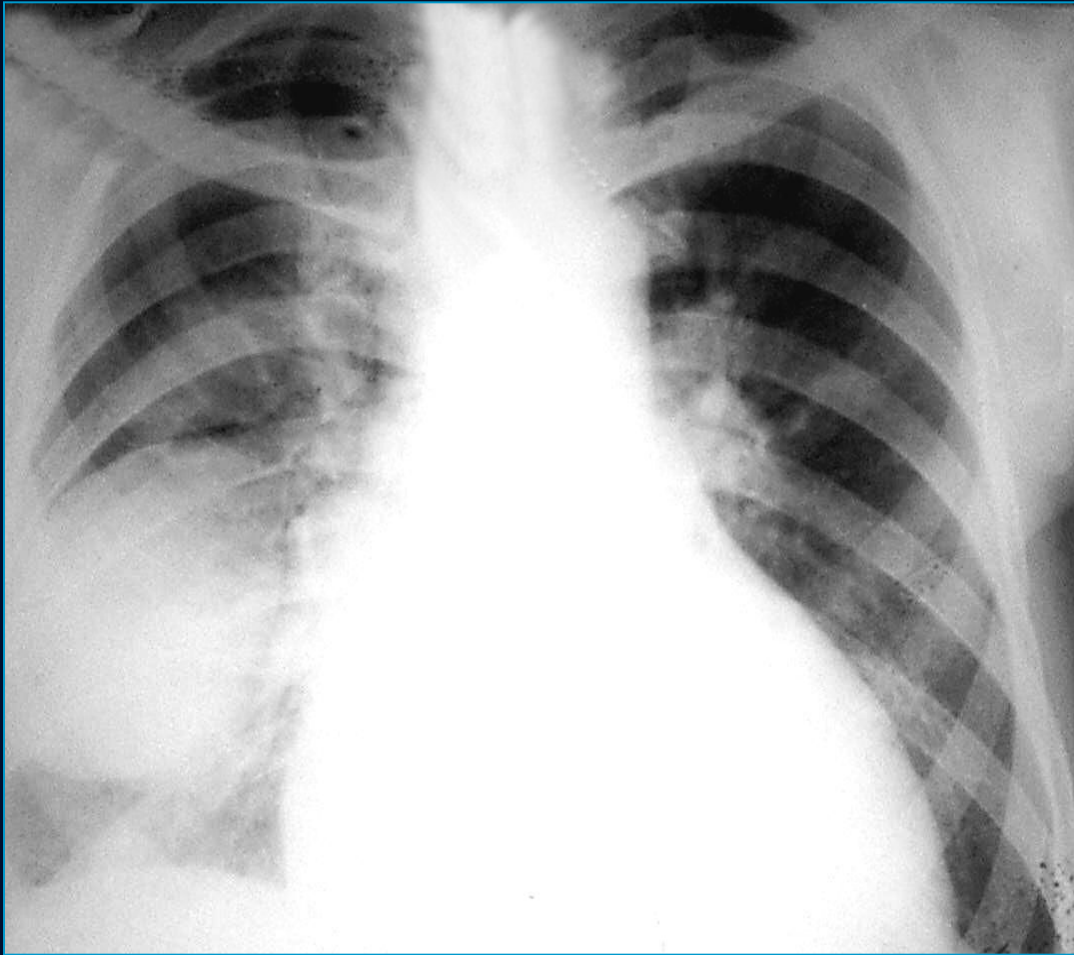
Междолевый осумкованный плеврит



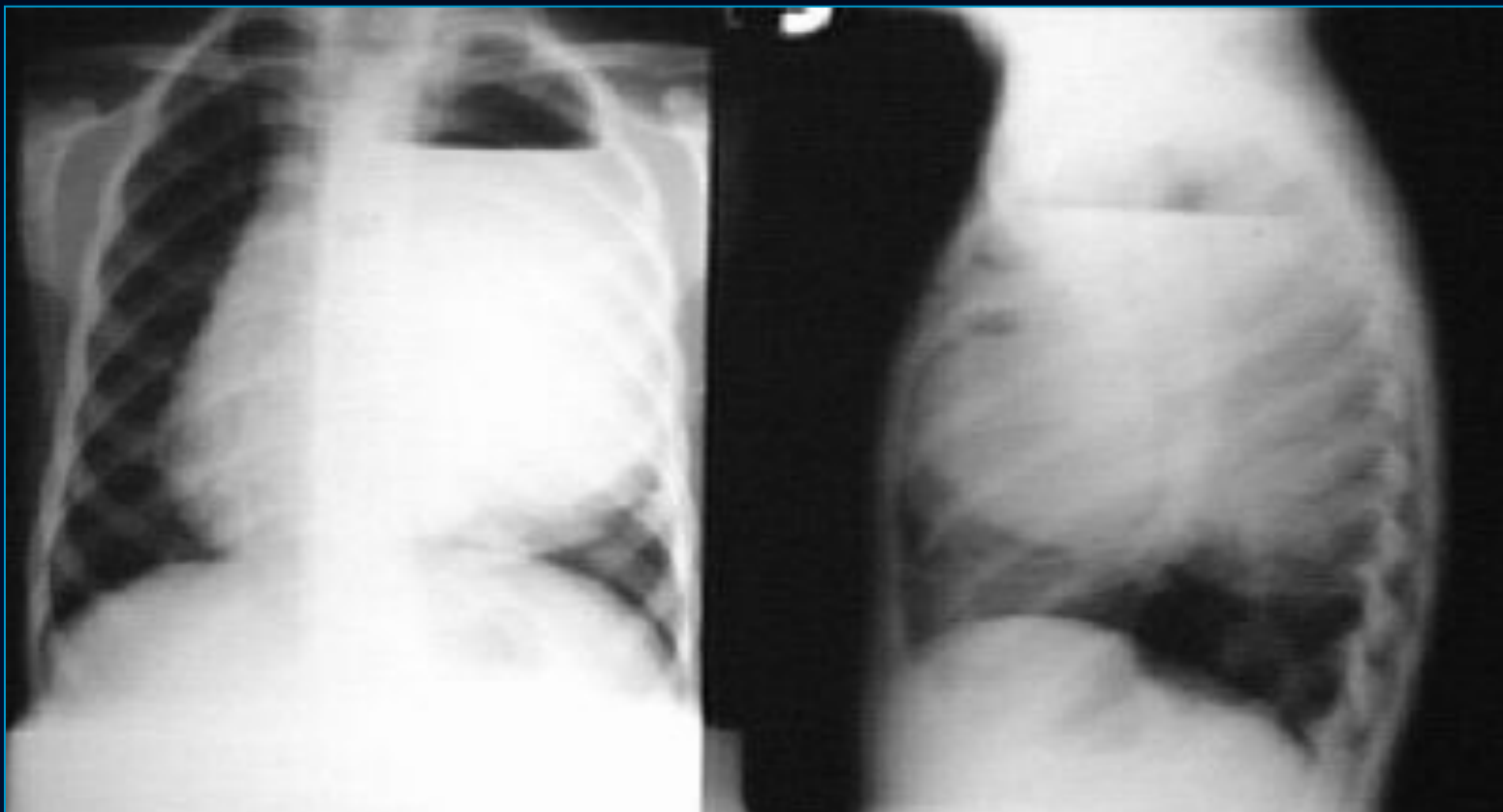Междолевый осумкованный плеврит



Междолевый осумкованный плеврит

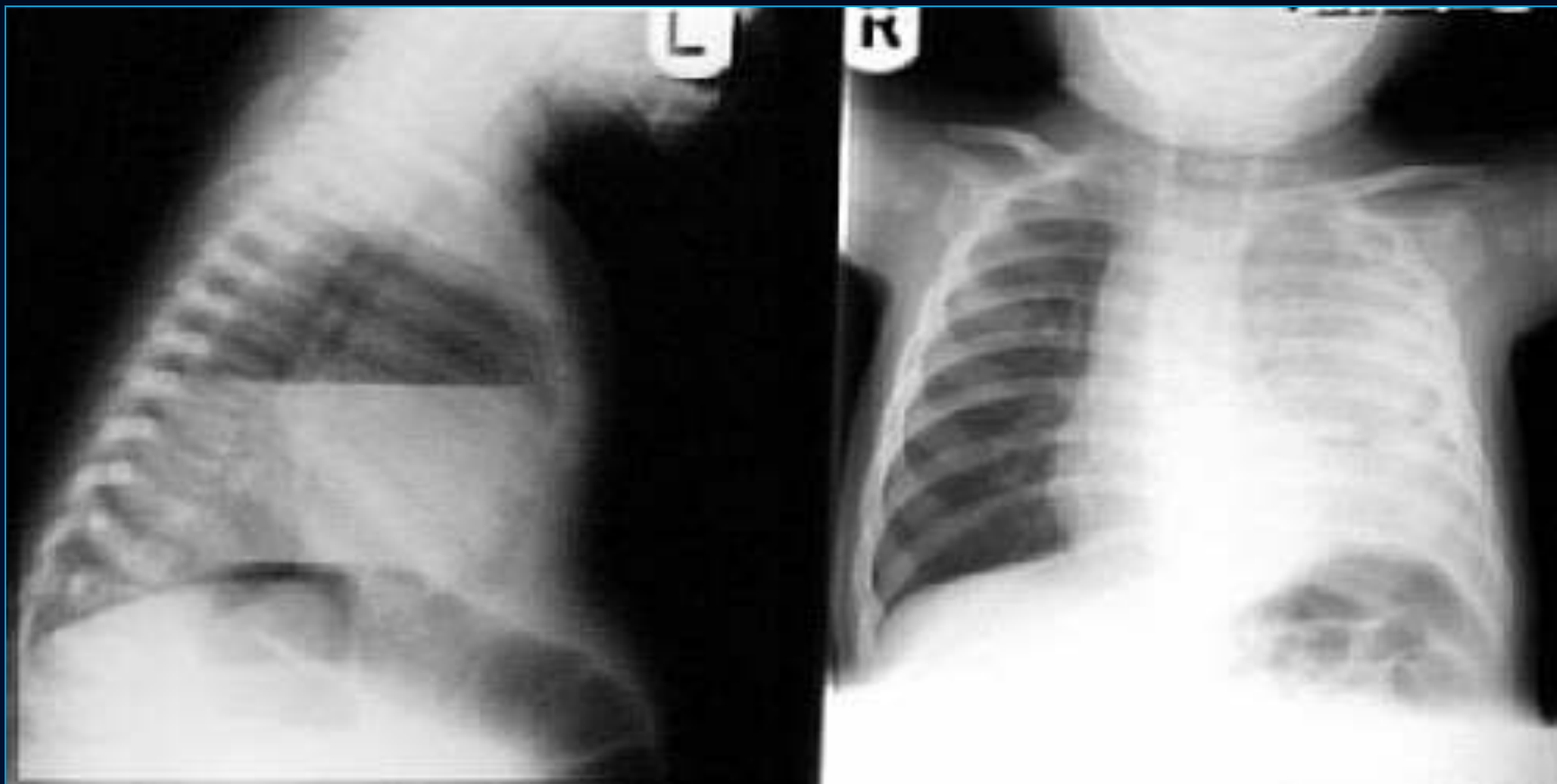


Осумкованный пневмоплеврит

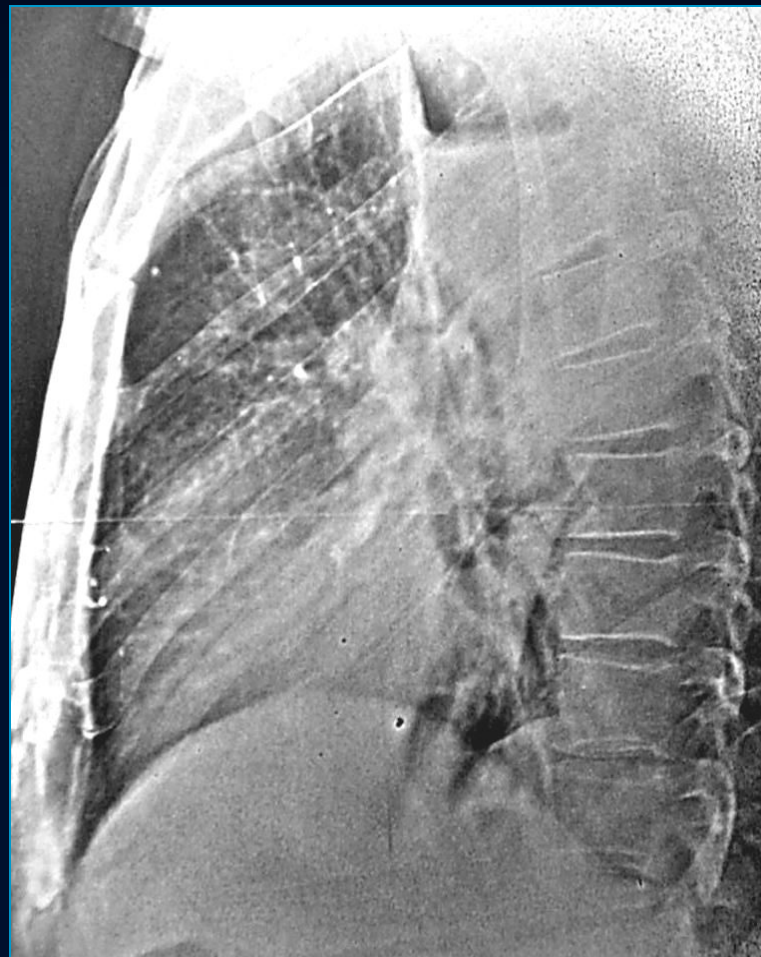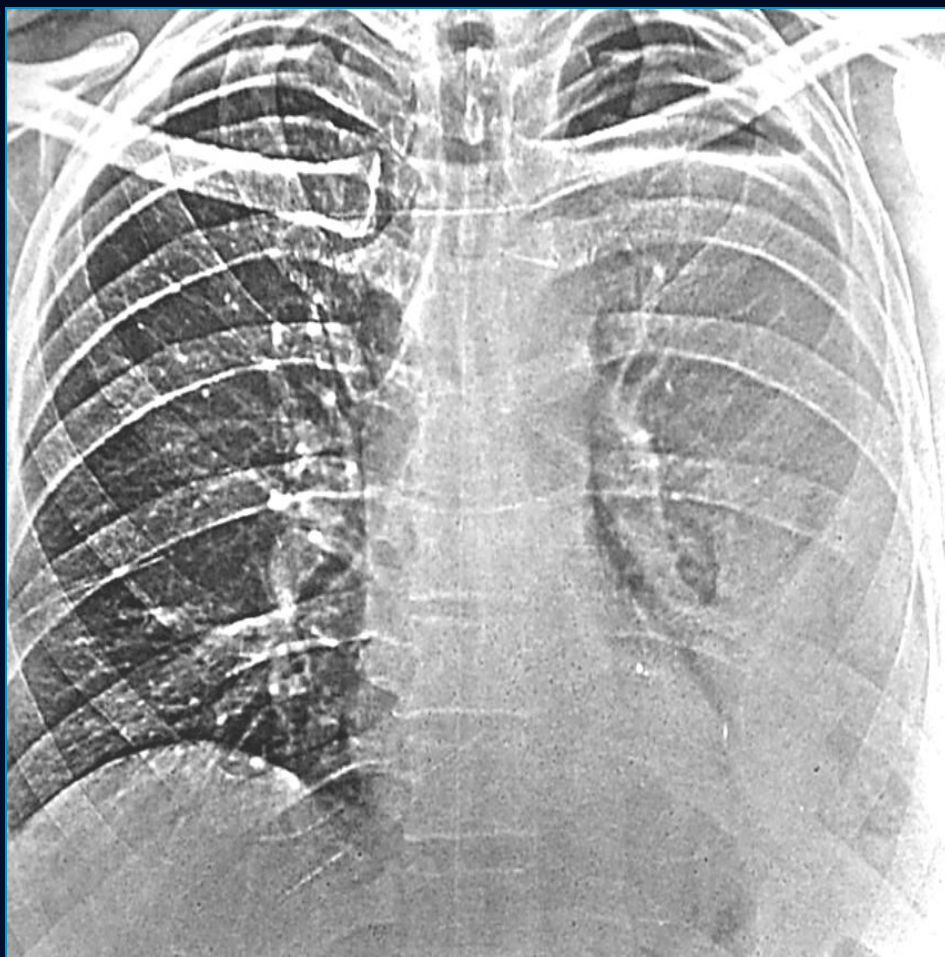


- Часто возникает после пункции по поводу экссудативного плеврита
-

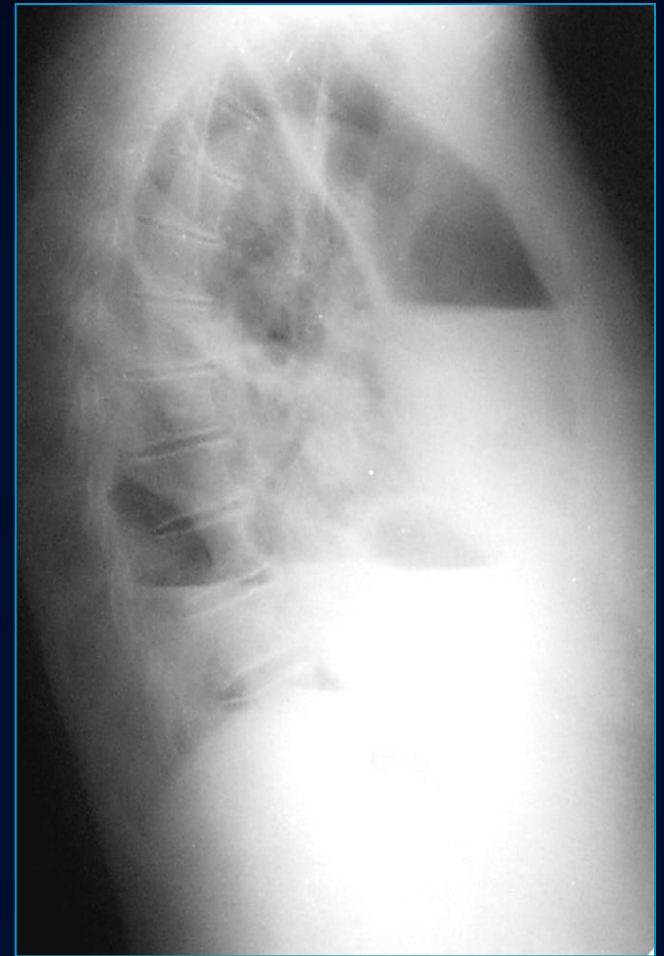
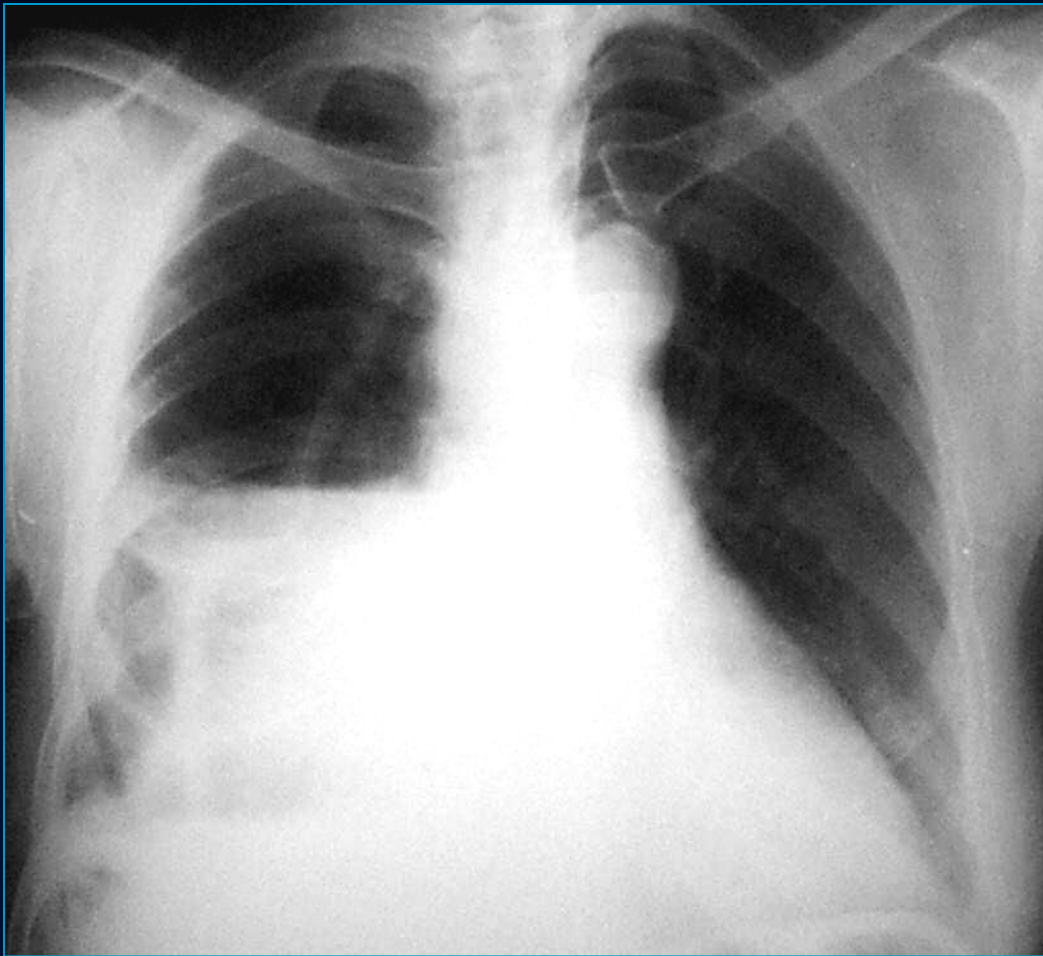
Осумкованный пневмоплеврит



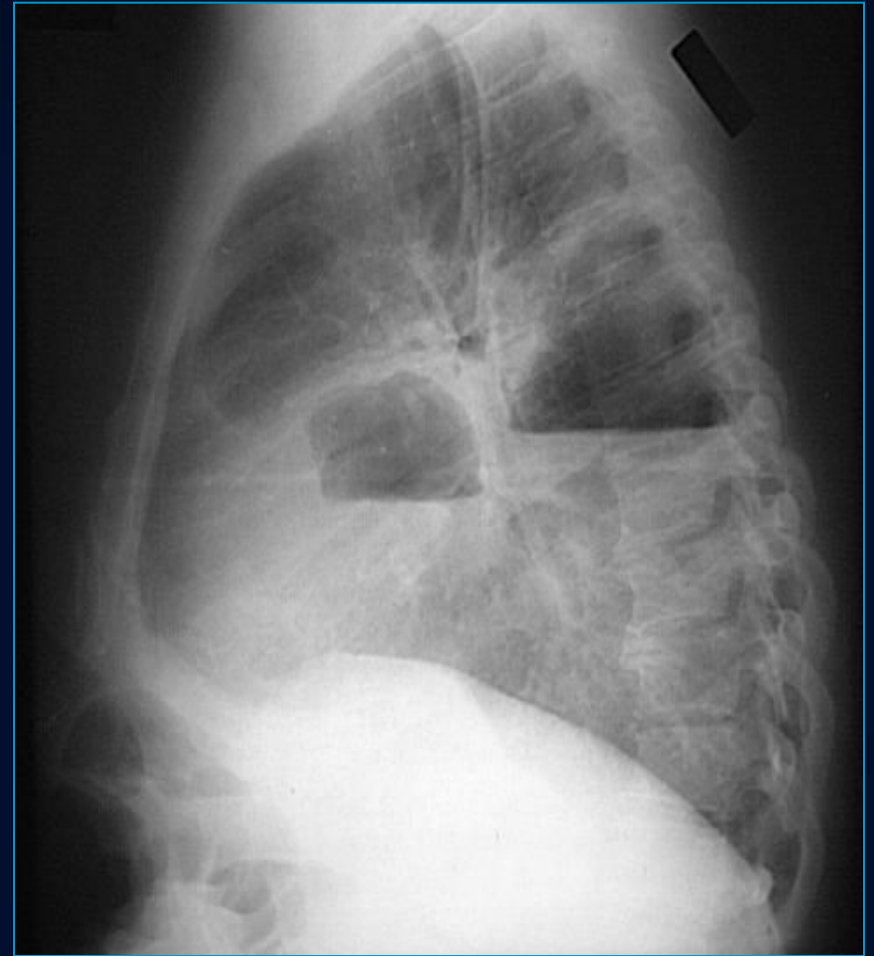
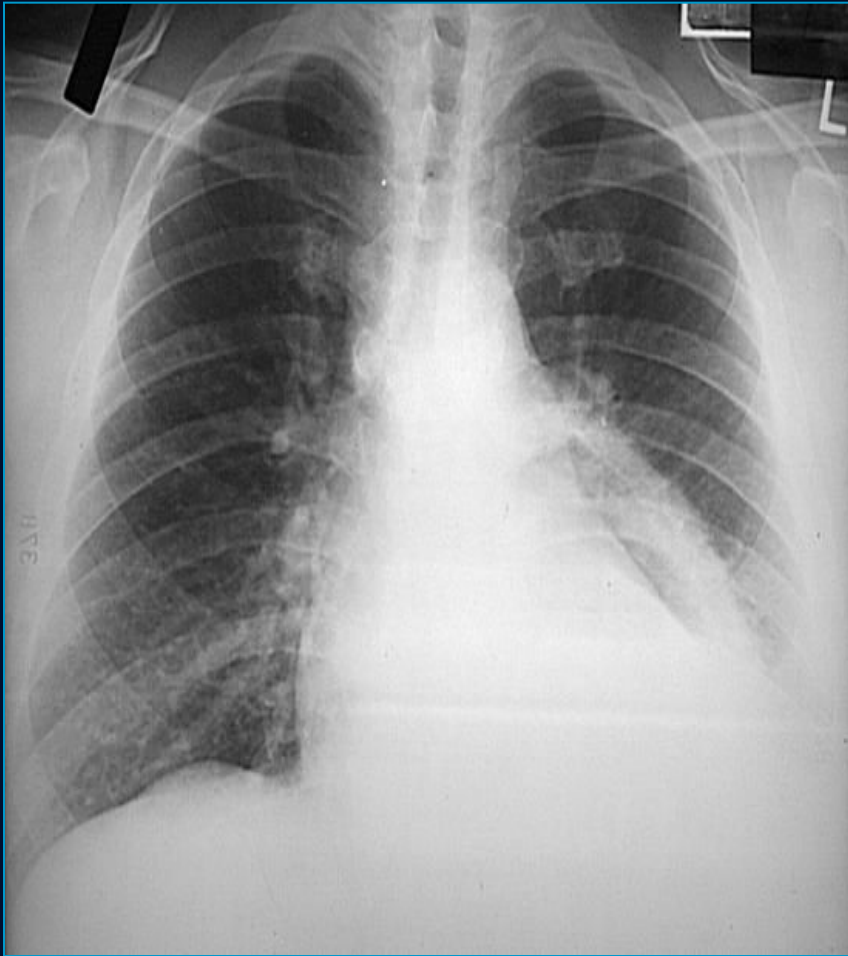
Осумкованный пневмоплеврит



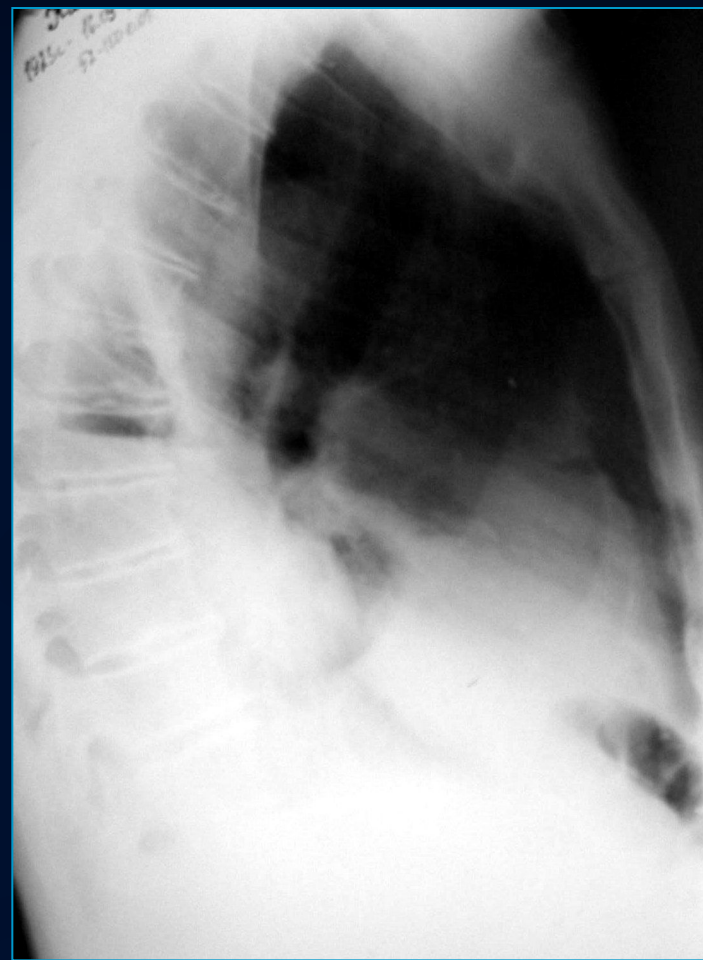
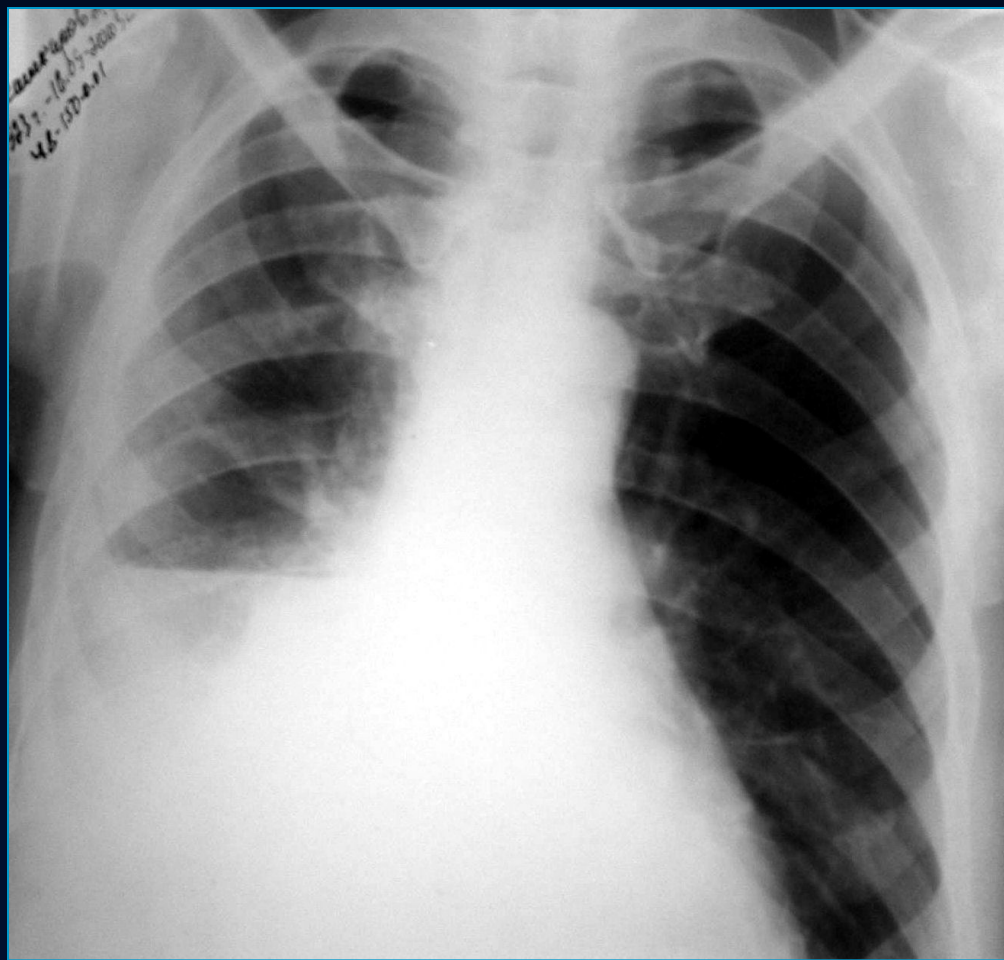
Осумкованный многокамерный ступенчатый пневмоплеврит



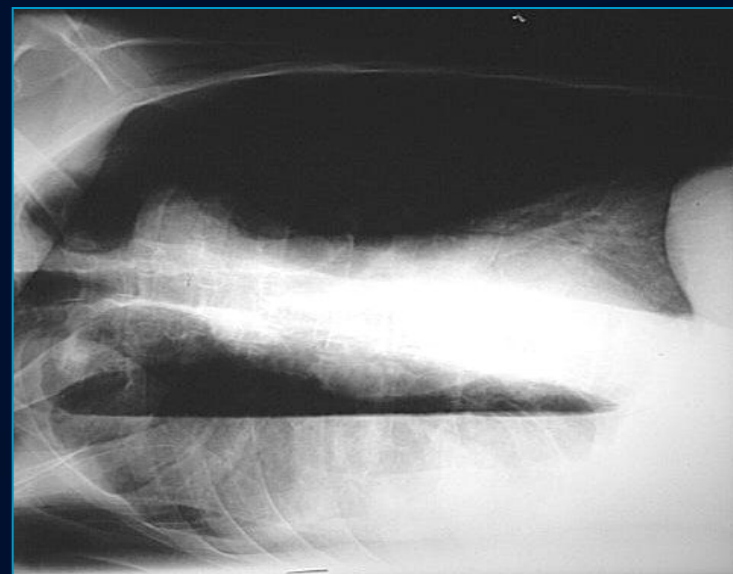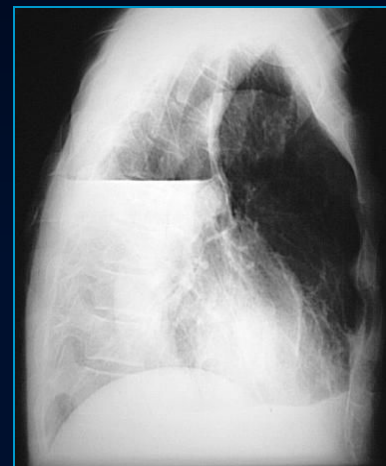
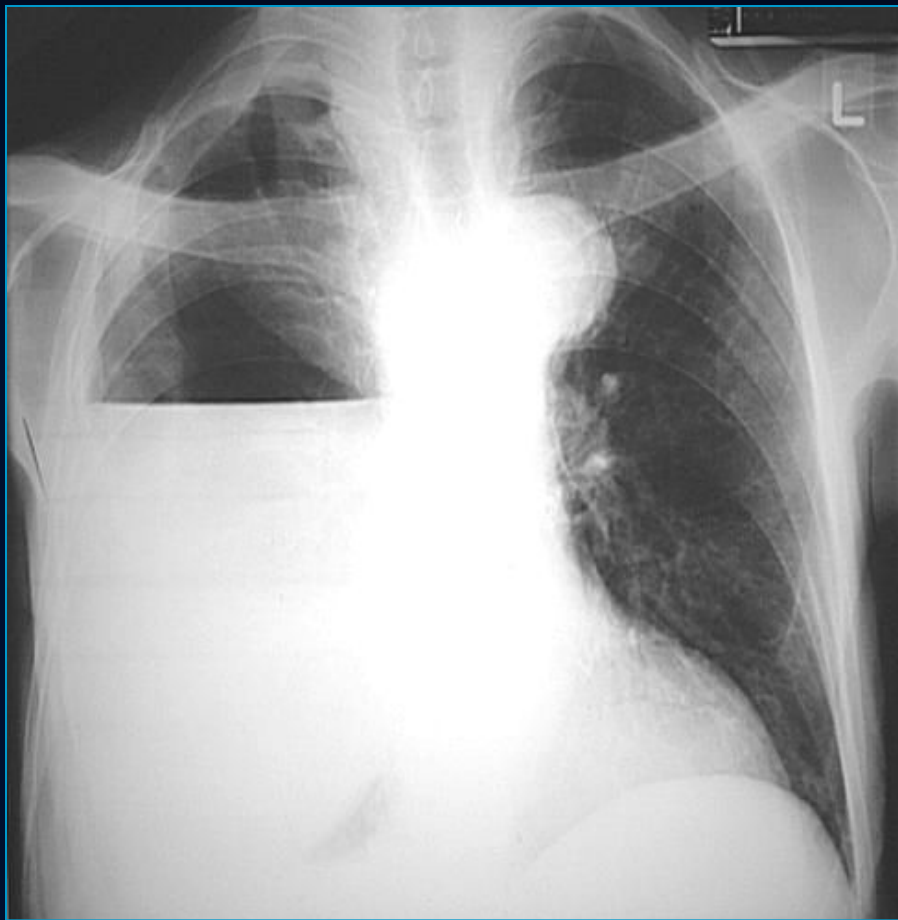Сочетанная патология - осумкованный пневмоплеврит, абсцесс легкого



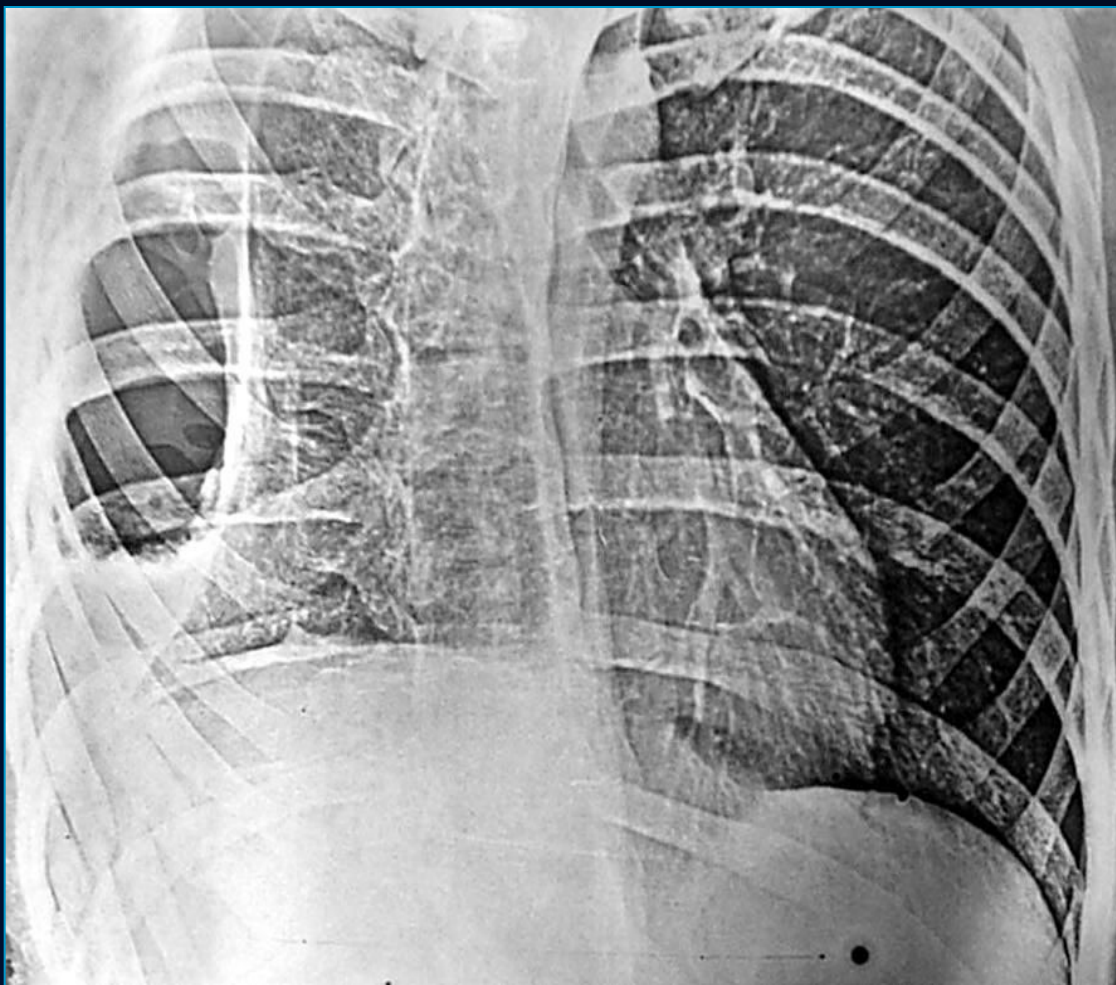
Осумкованный пневмоплеврит



Осумкованный пневмоплеврит

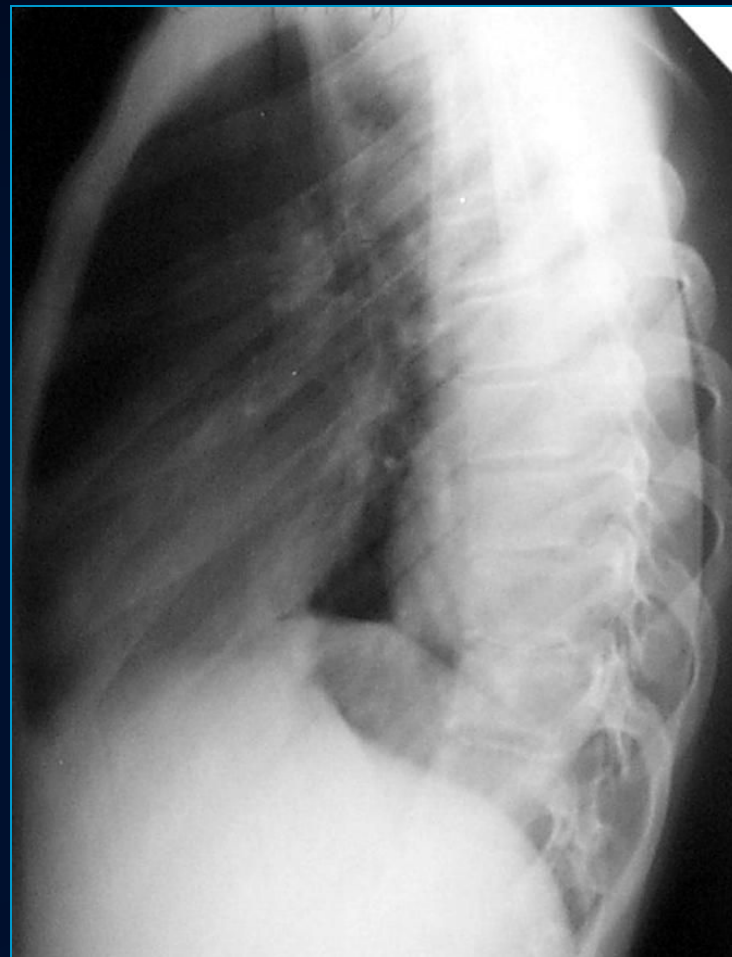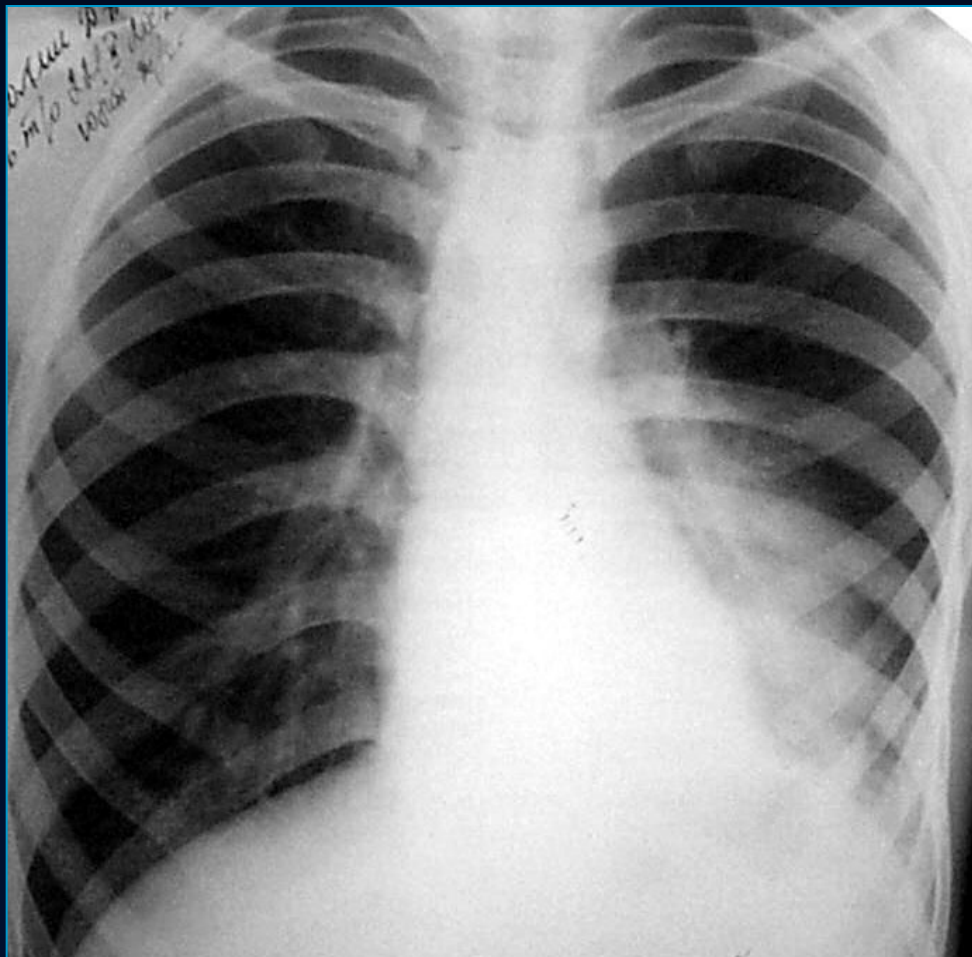


Осумкованный пневмоплеврит

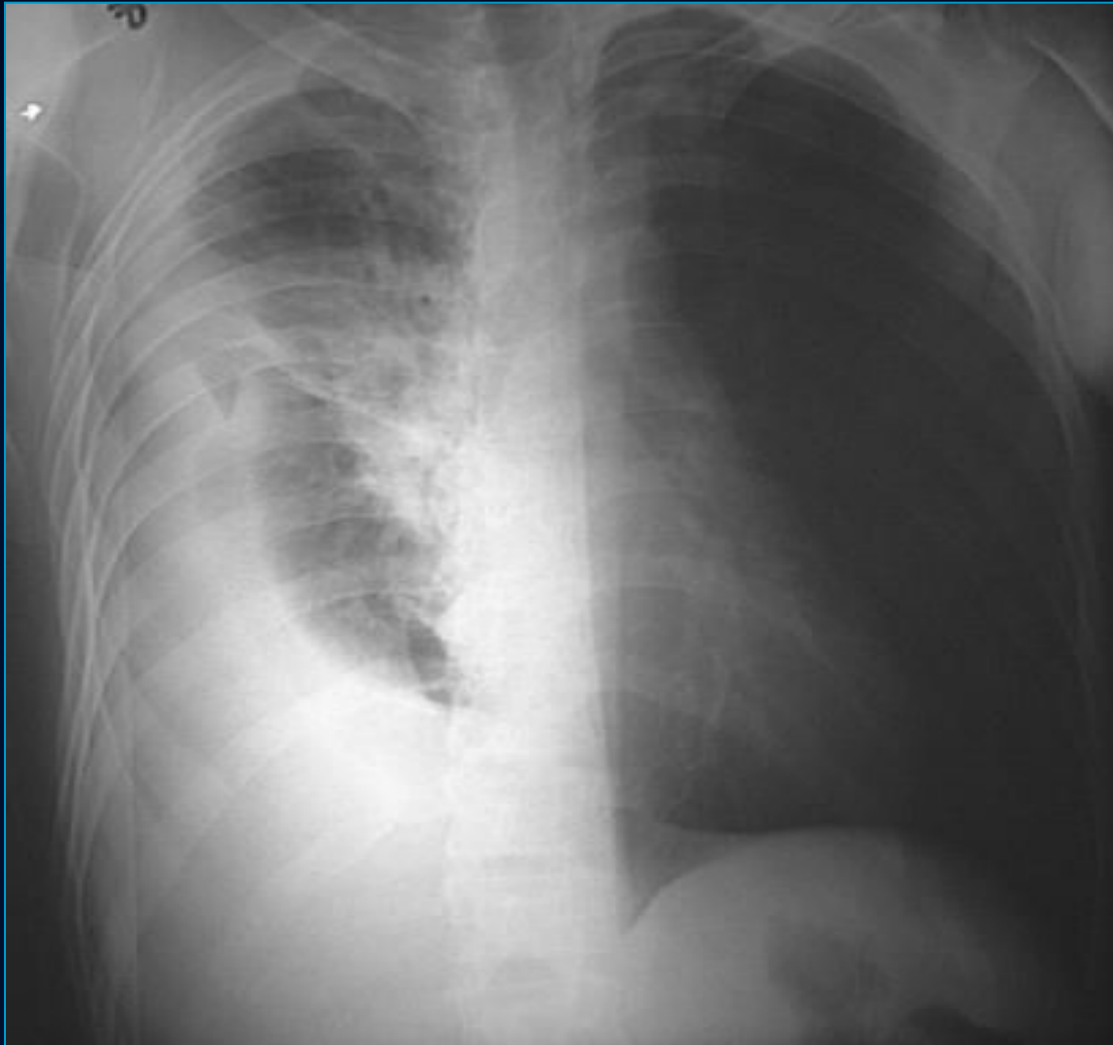


- Ступенчатый пневмоплеврит после травматического пневмоторакса

Пристеночные плевриты

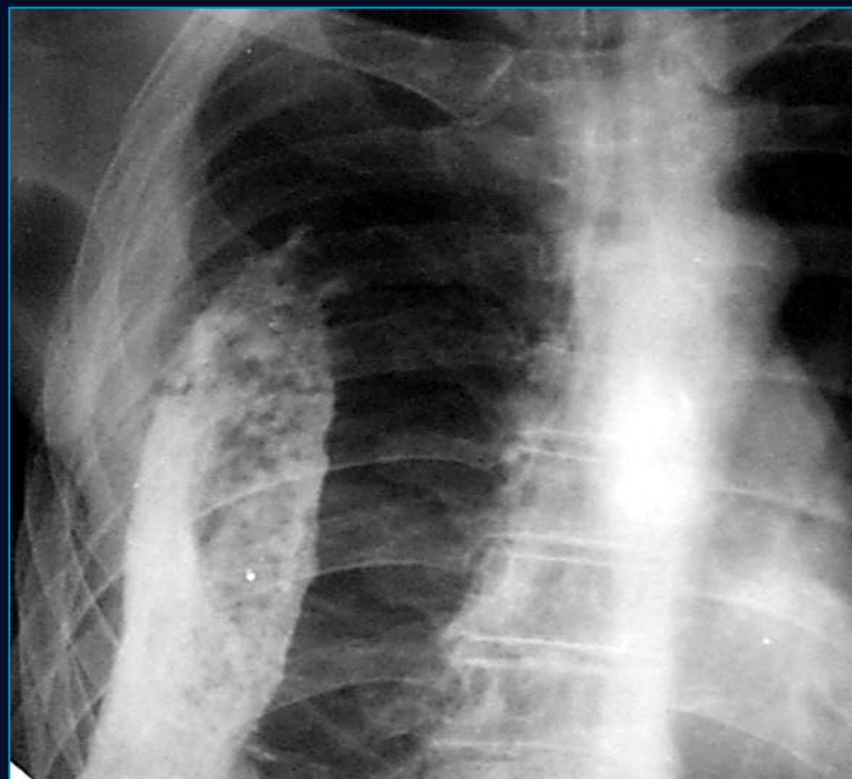
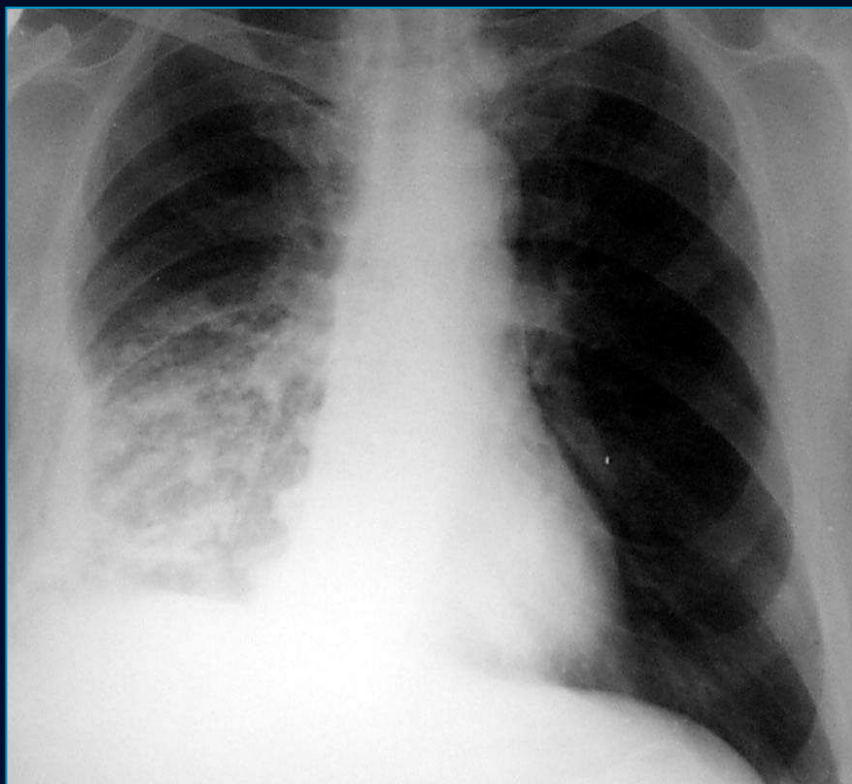


Плевральные наслоения

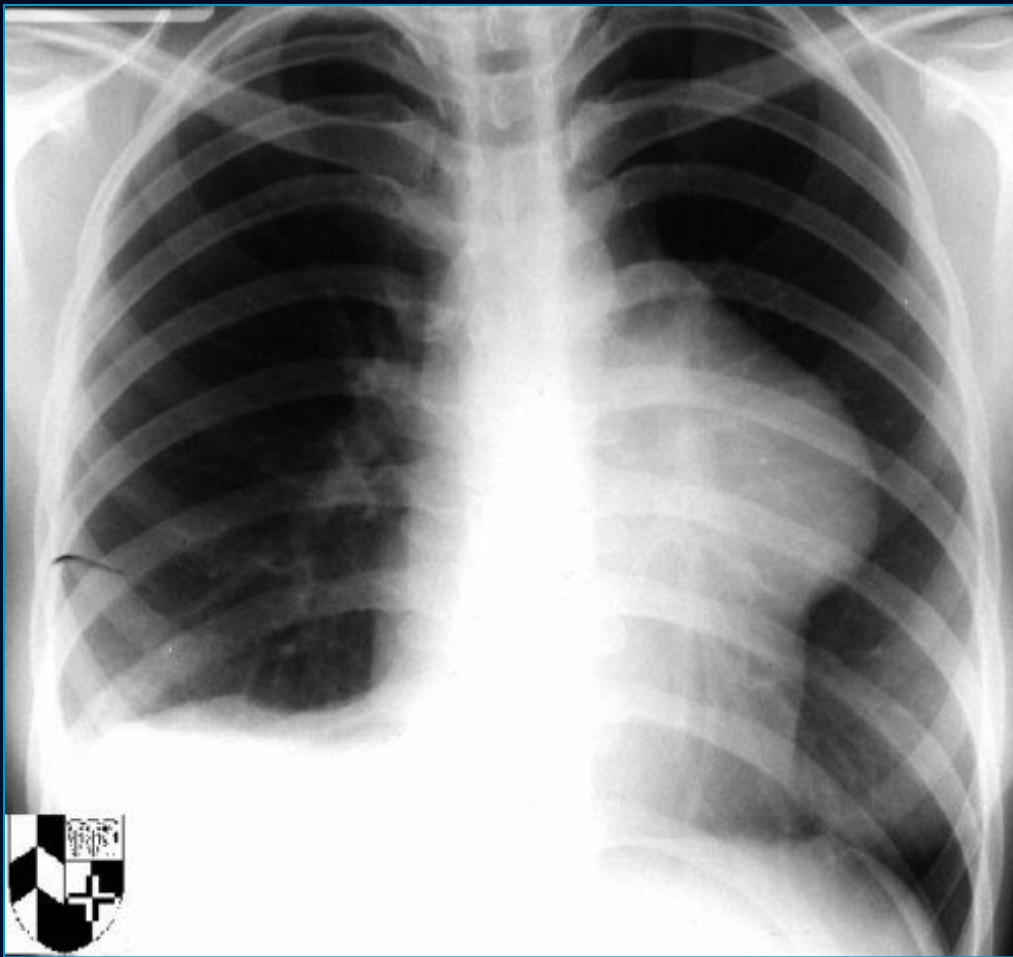


- Могут оставаться на долгие годы, постепенно уменьшаясь.
- Иногда они обызвествляются, что называется инкрустацией плевры

Плевральные наслоения



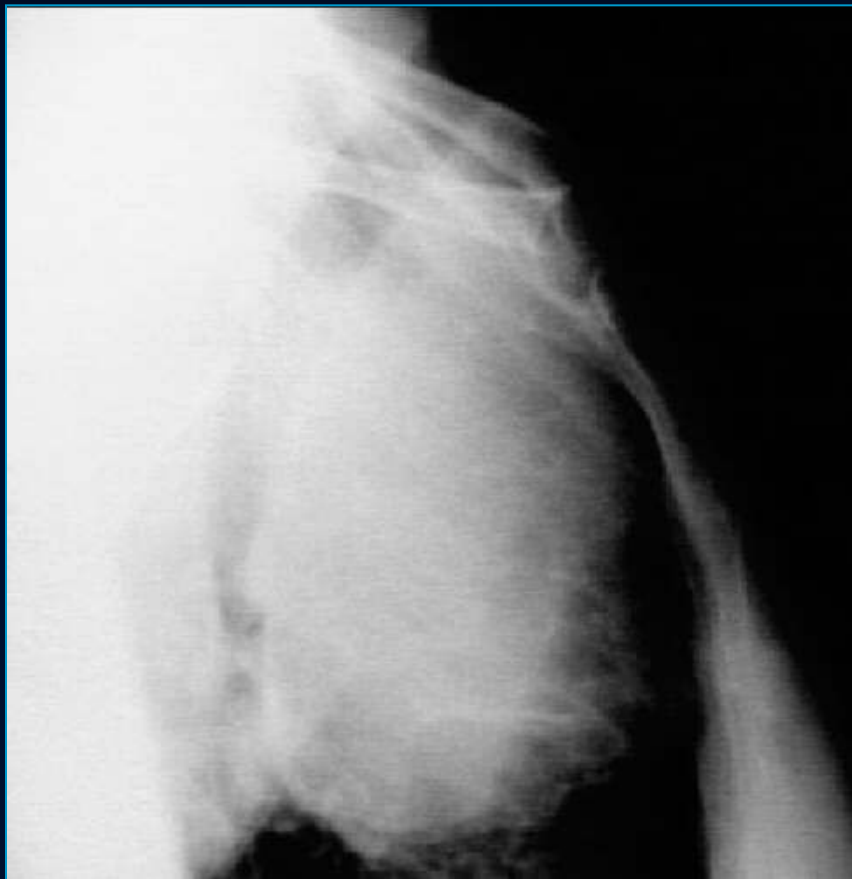Новообразование средостения



- Терато-дермоидная опухоль средостения.

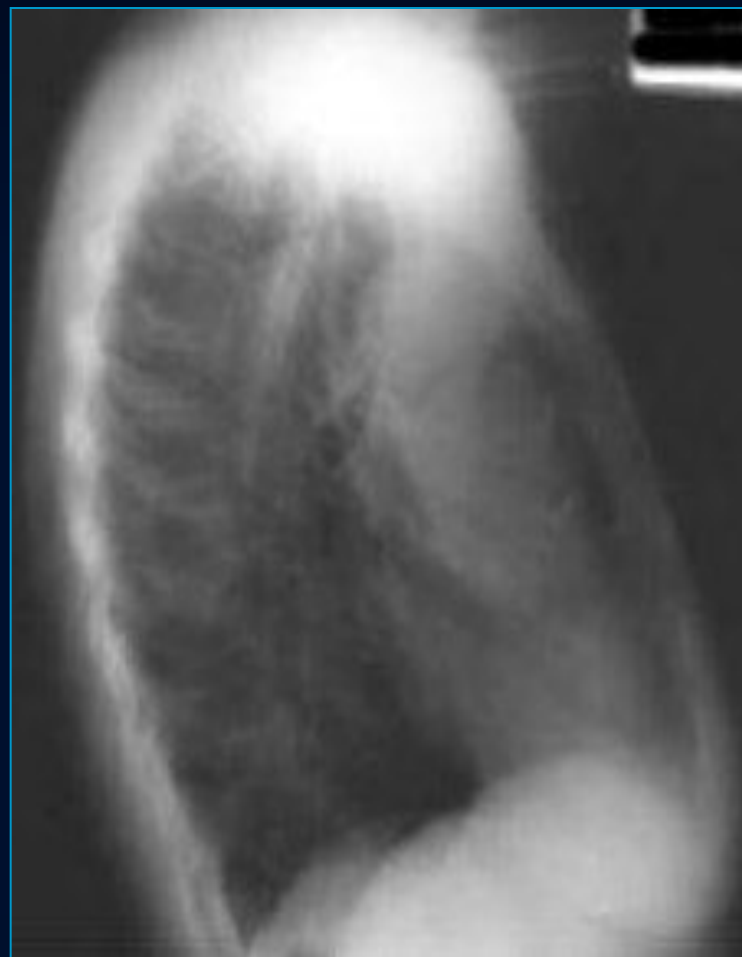
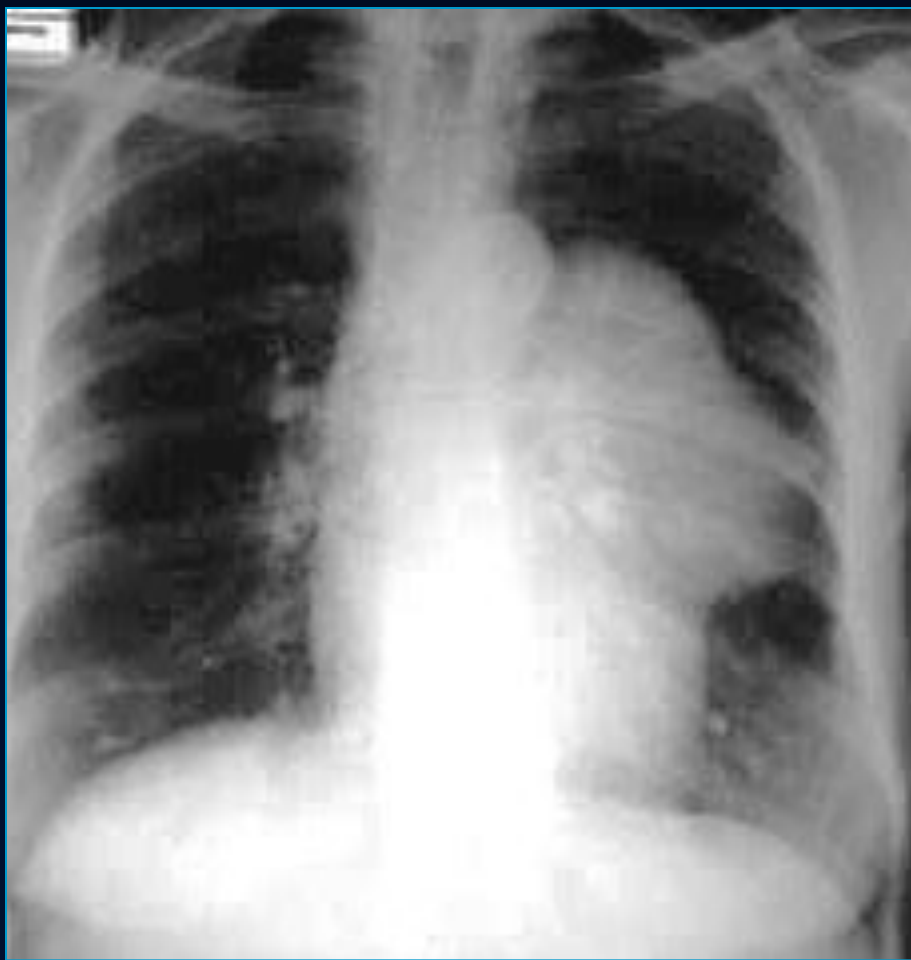

Новообразование средостения

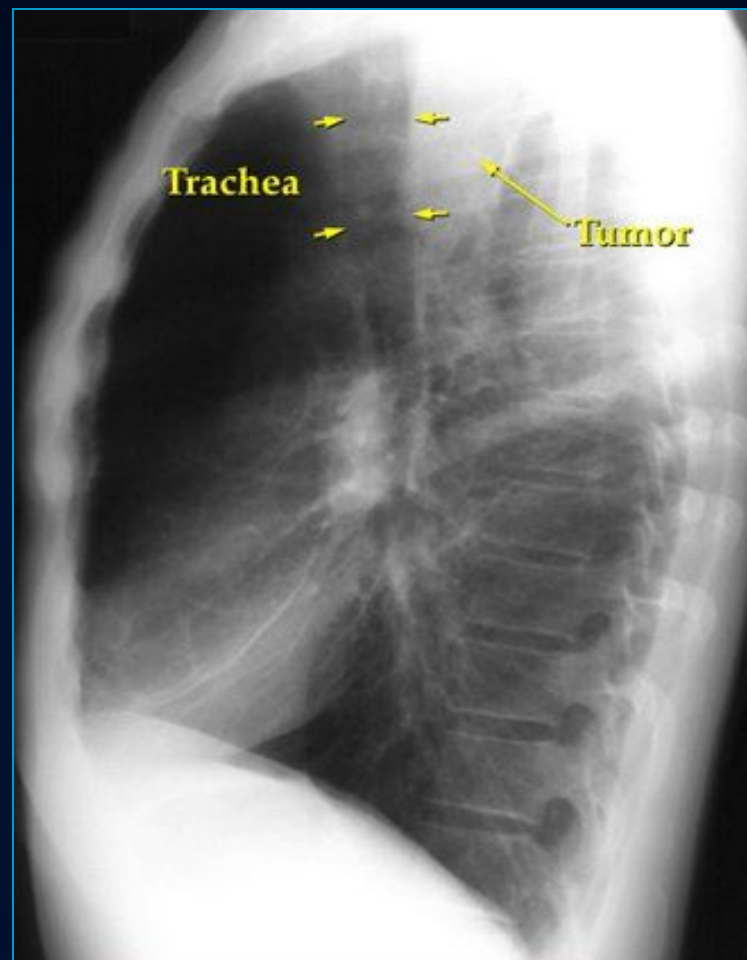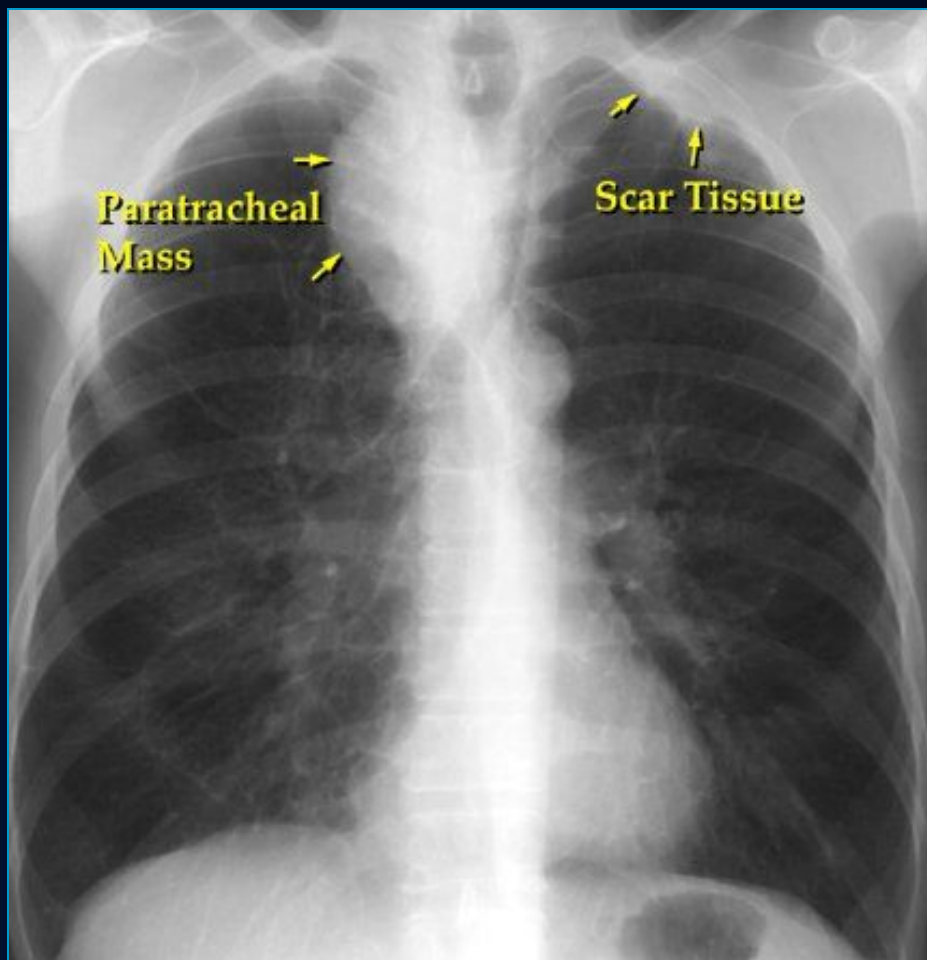


- Новообразование переднего средостения
- Видно сдавление и оттеснение трахеи кзади

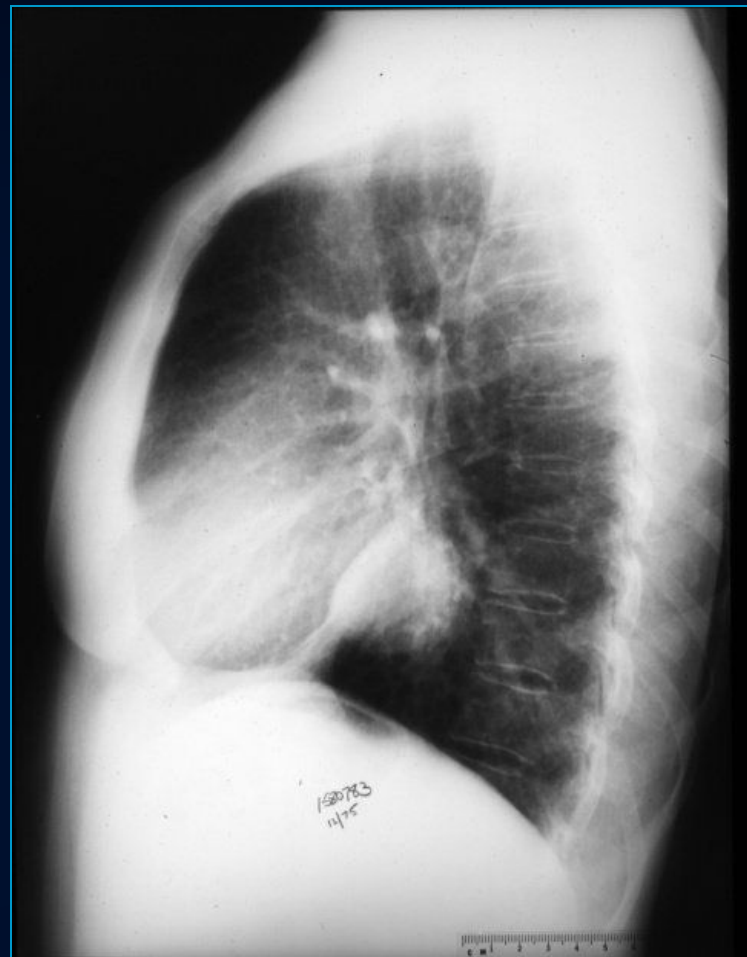
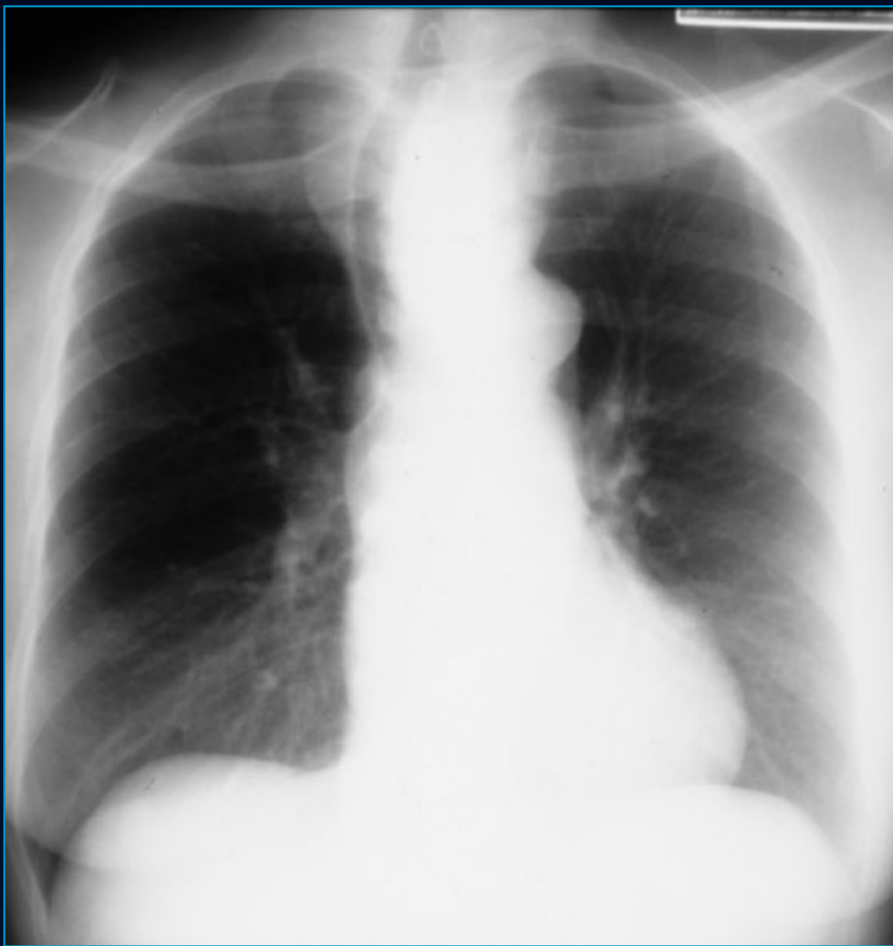Новообразование средостения



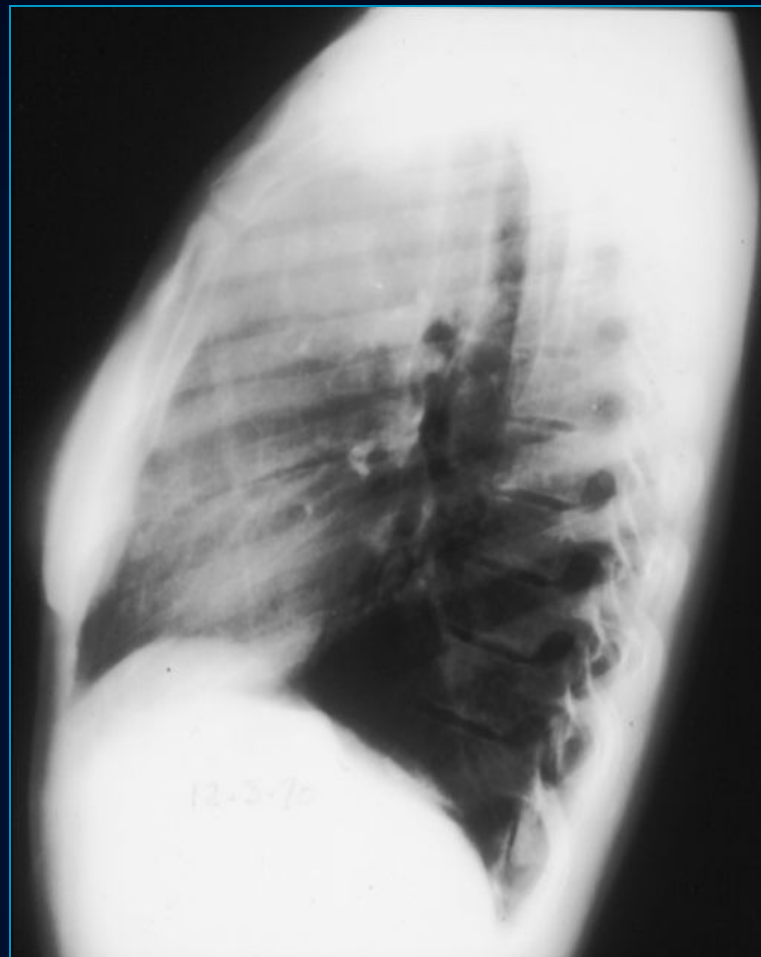
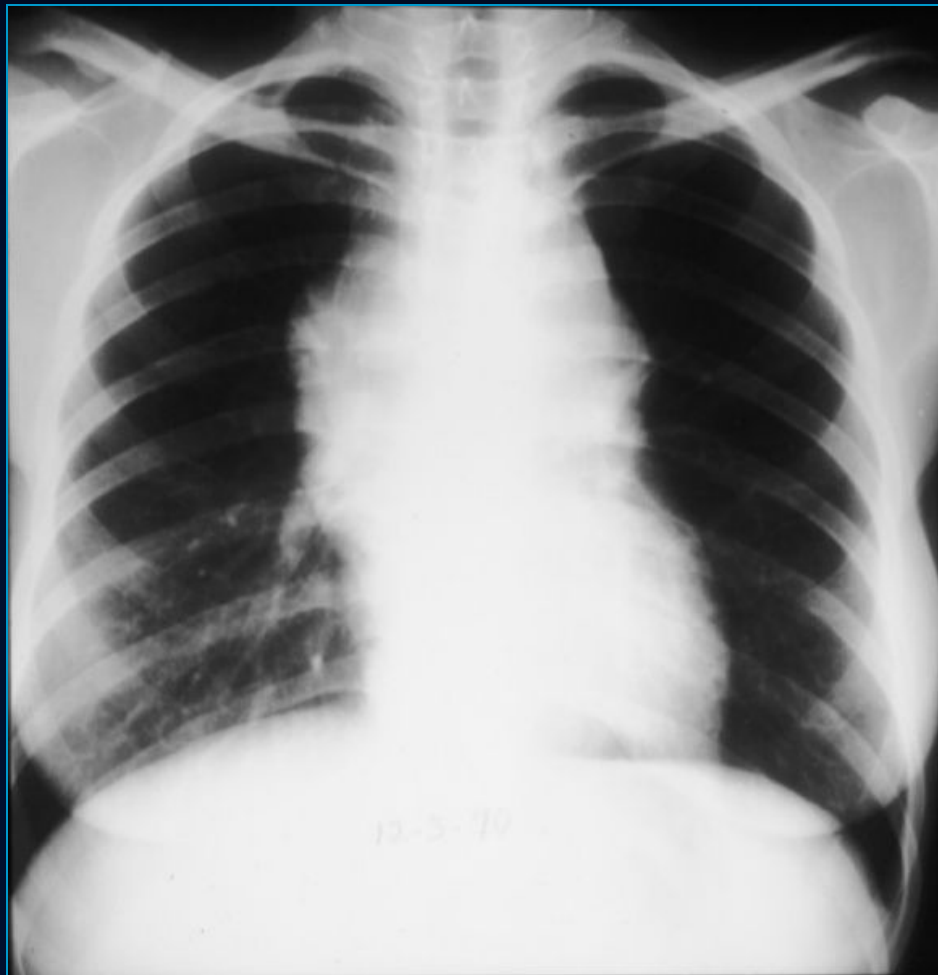Новообразование средостения



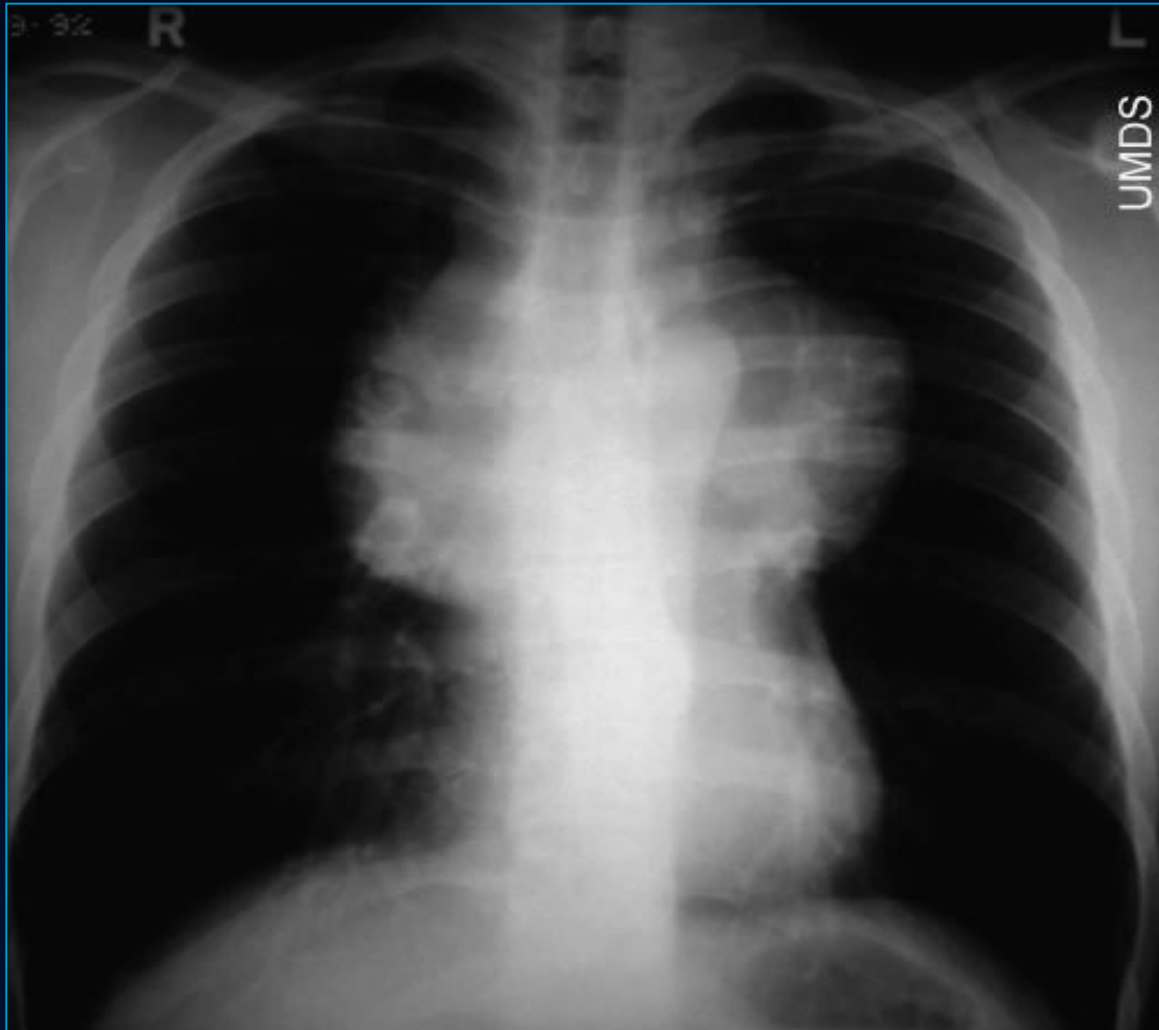Новообразование средостения



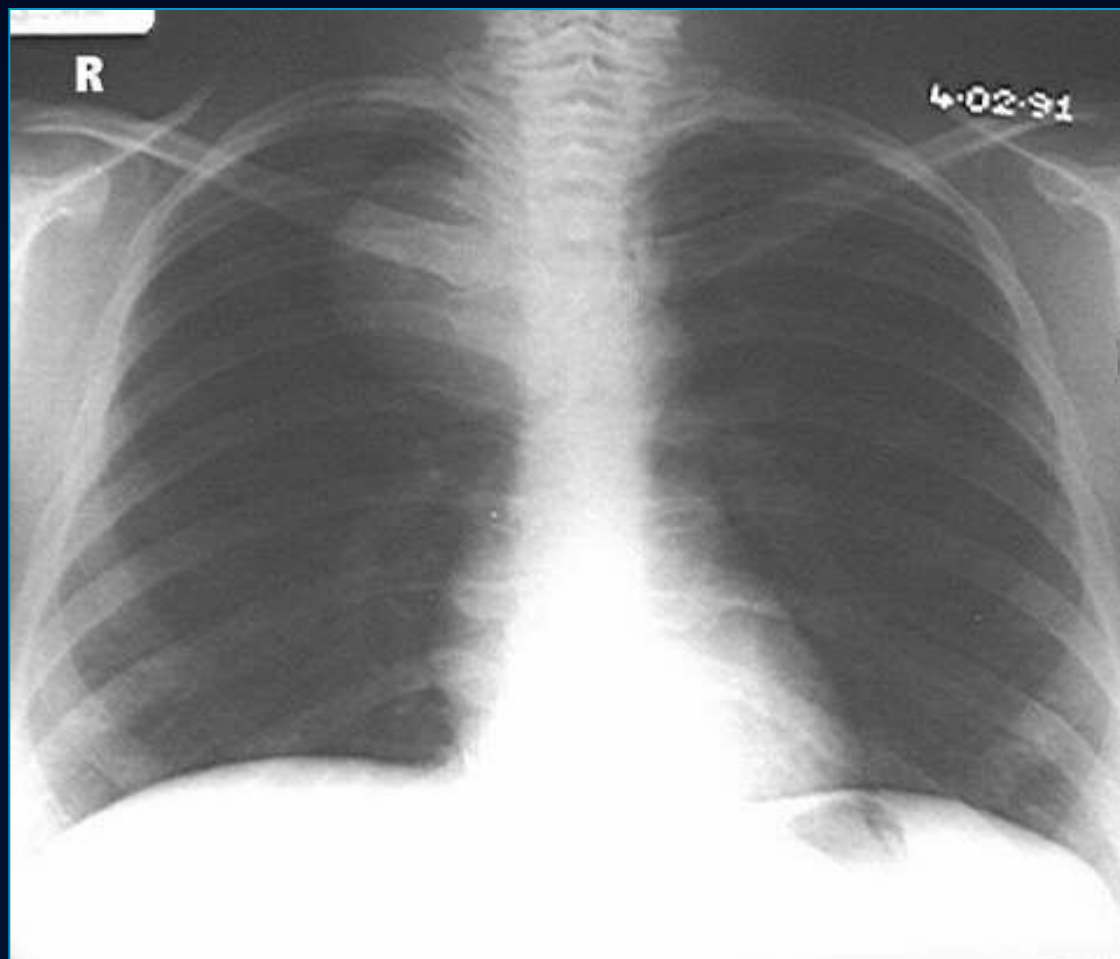
Новообразование средостения



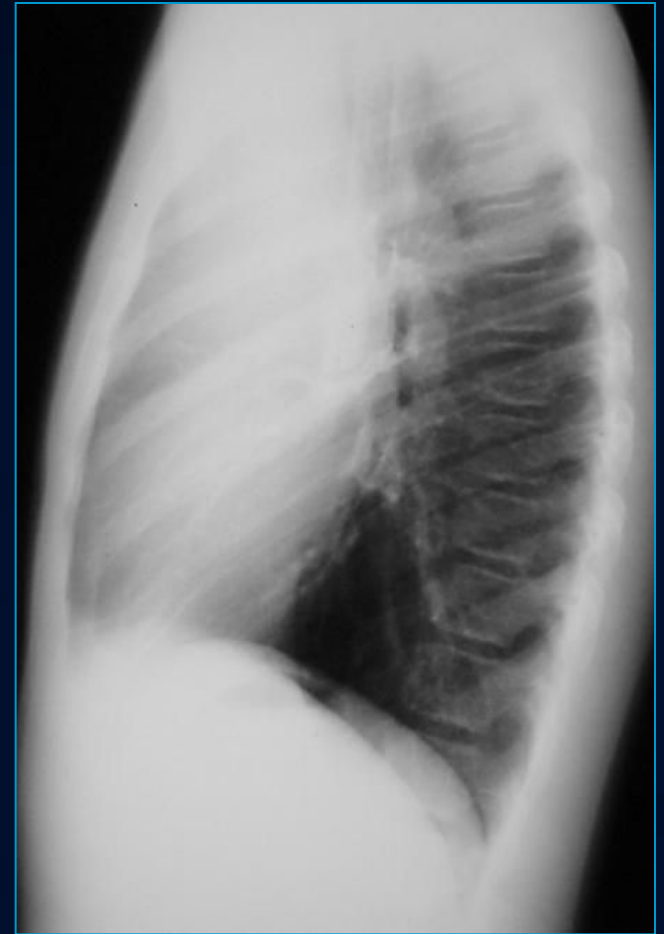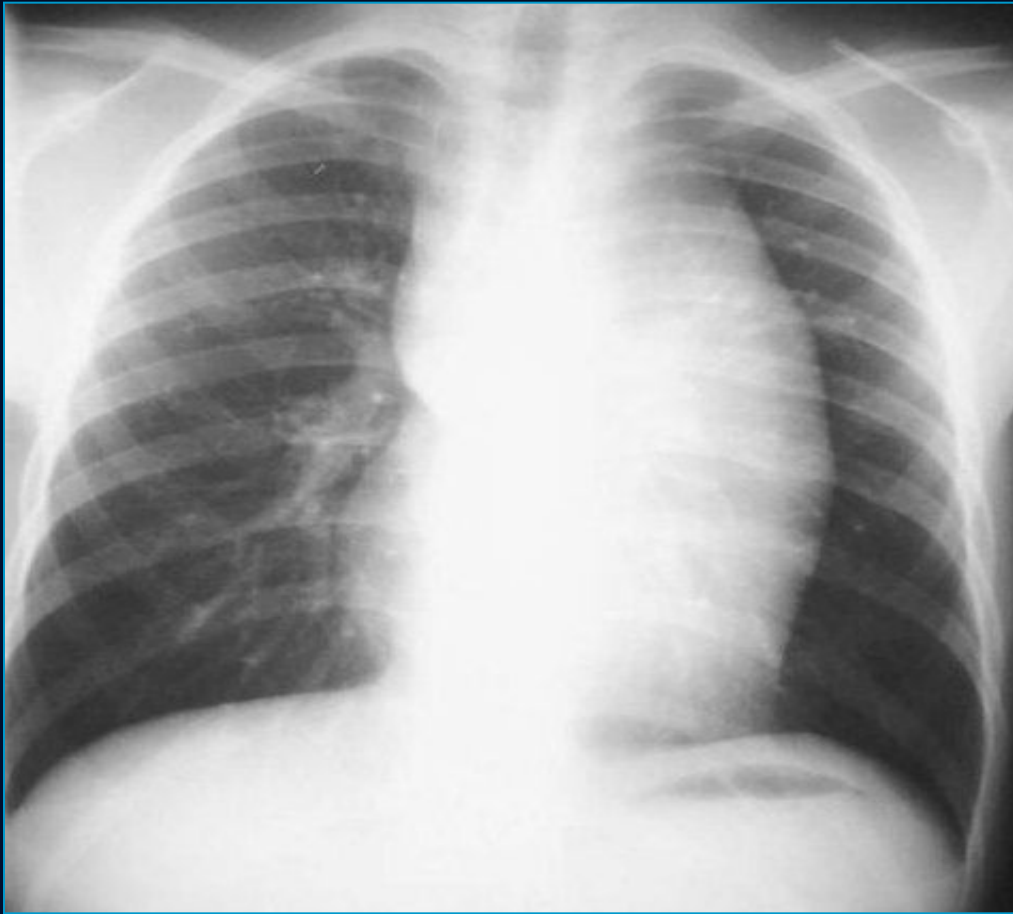
Липосаркома средостения



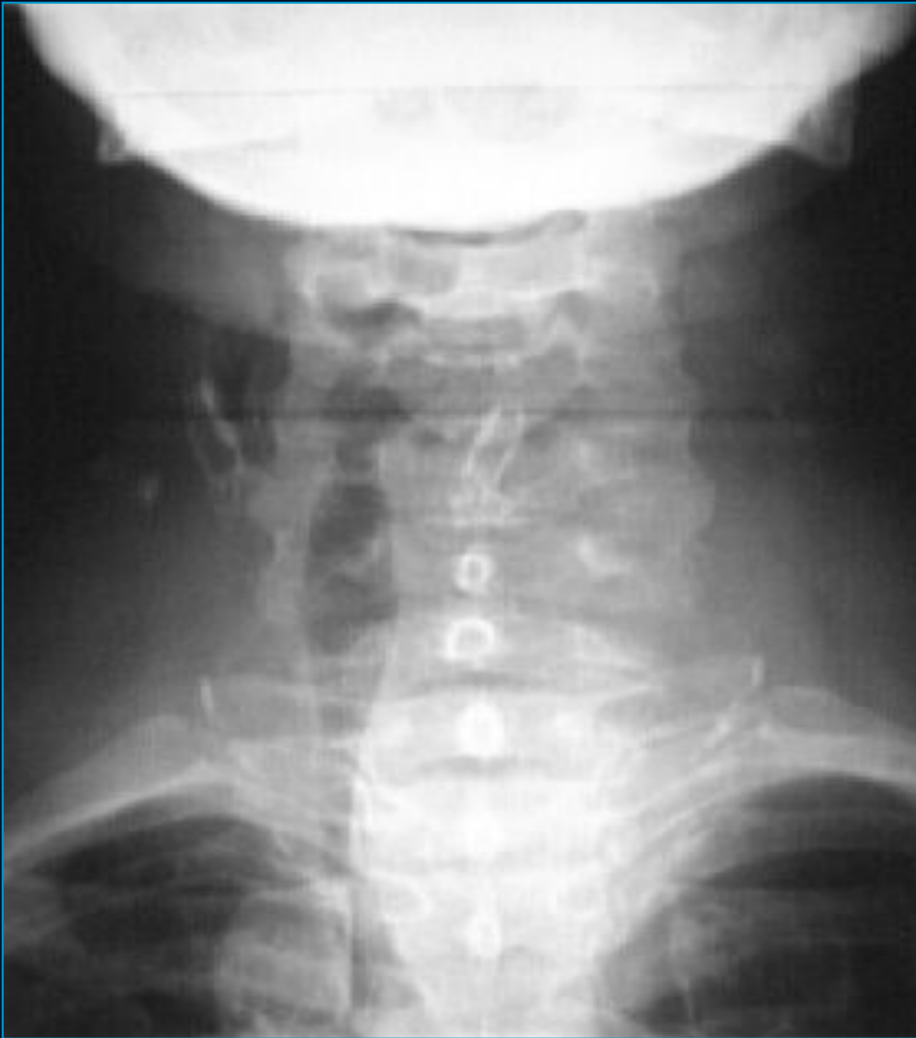Новообразование средостения (из вилочковой железы)



Новообразование средостения

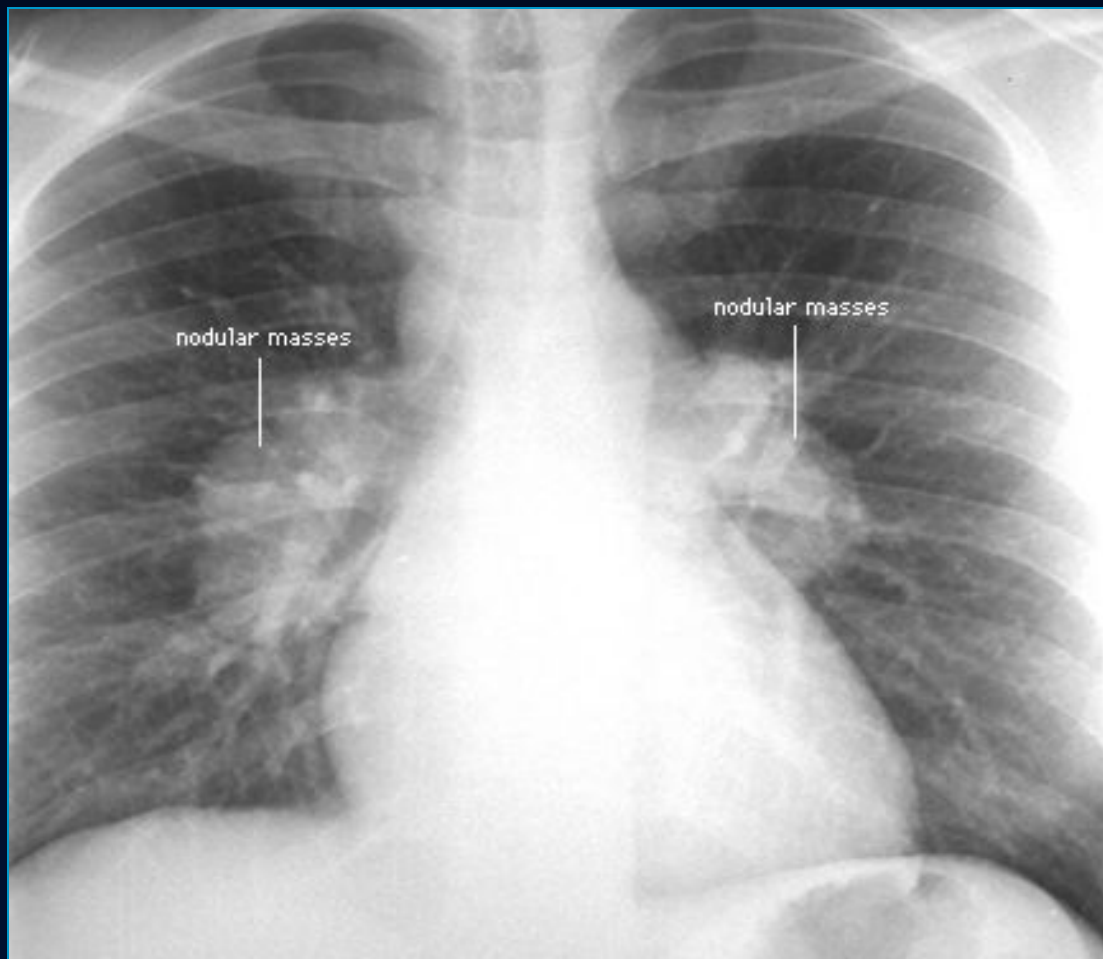


Смещения трахеи



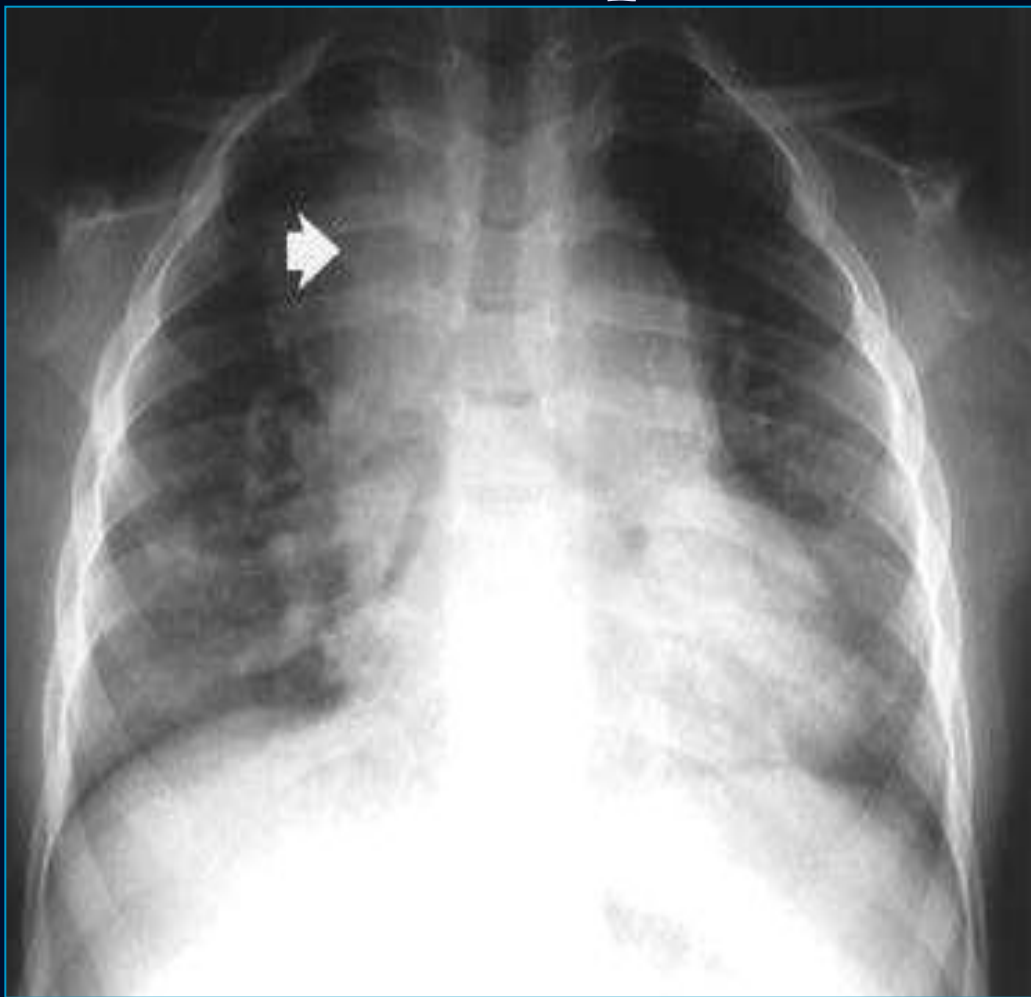
- Рак щитовидной железы (крупный узловый зоб)

Увеличение лимфоузлов корней



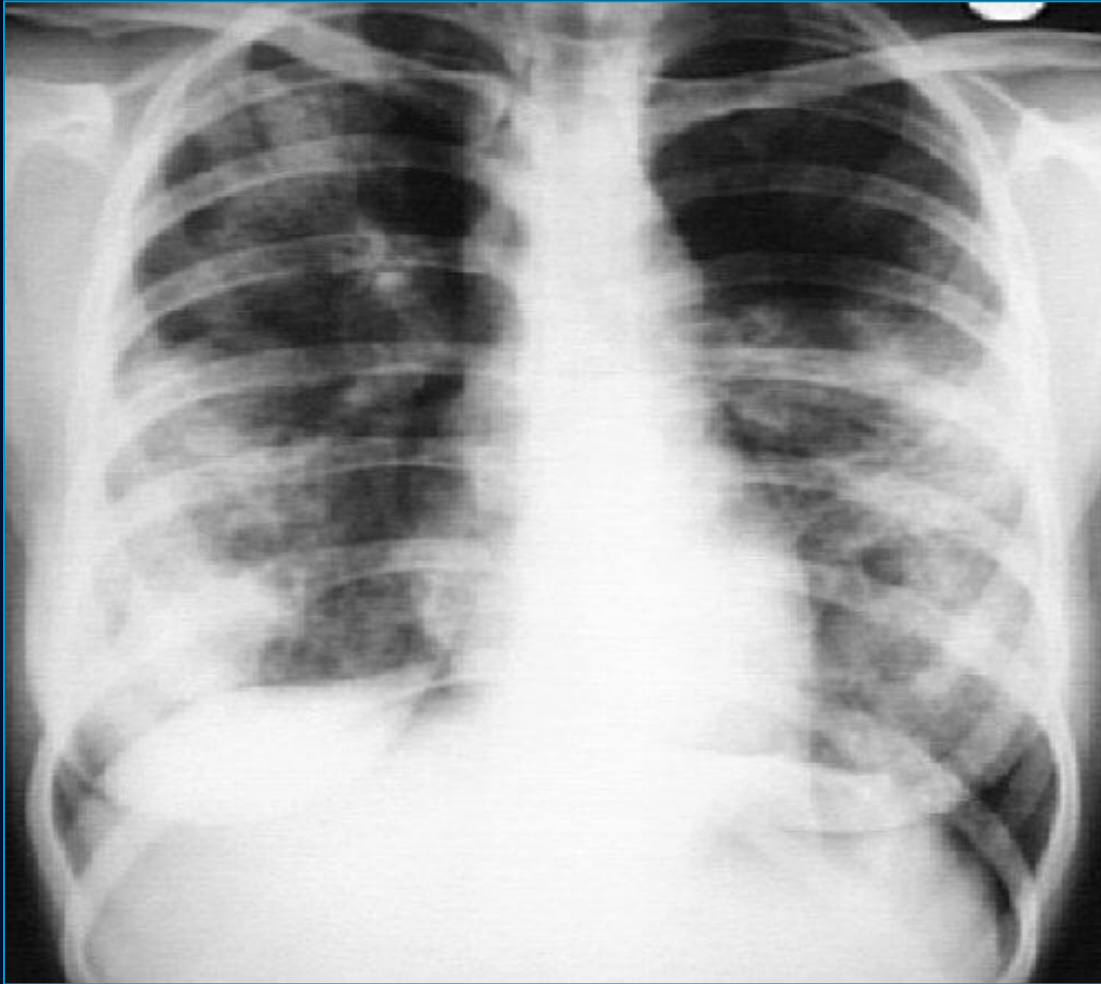
- Природа увеличения по рентгеновской картине часто не распознаётся

Увеличение лимфоузлов корней и средостения



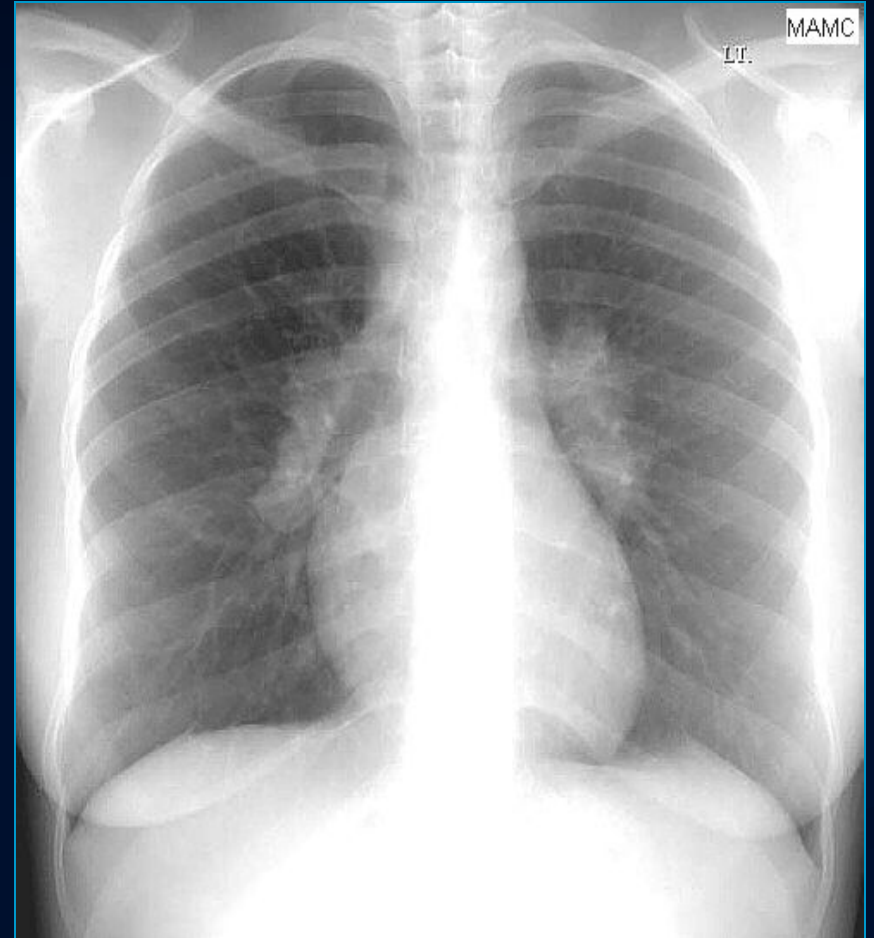
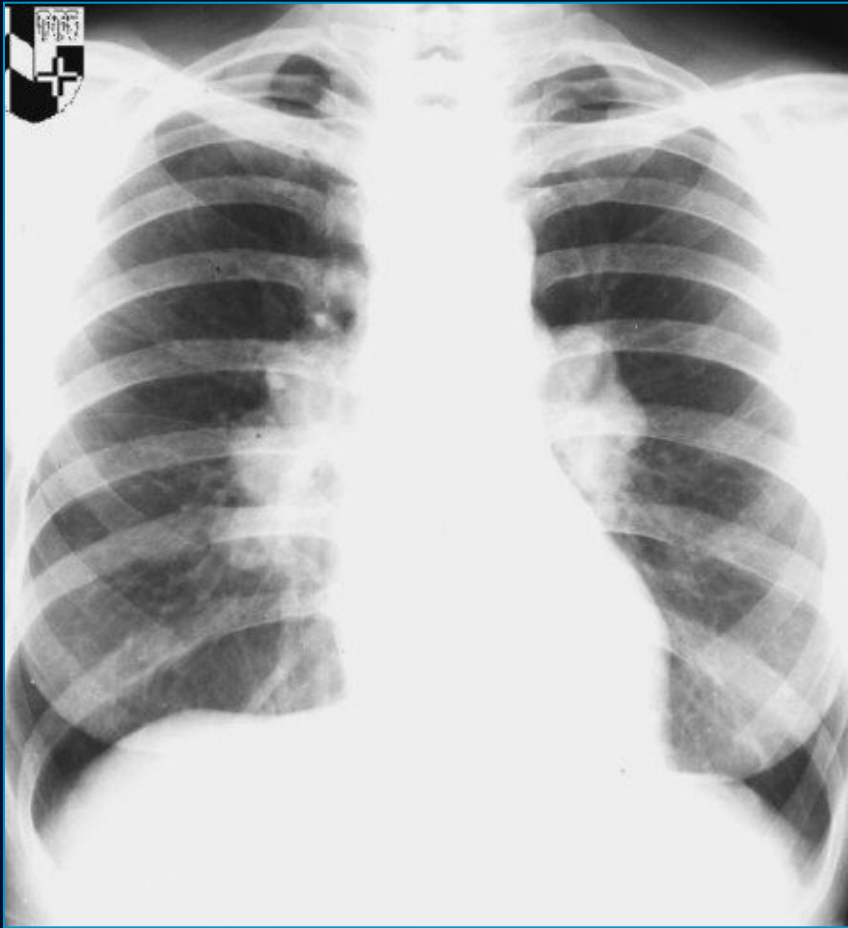
- Чаще это их метастатическое поражение или проявления системного заболевания крови

Саркоидоз

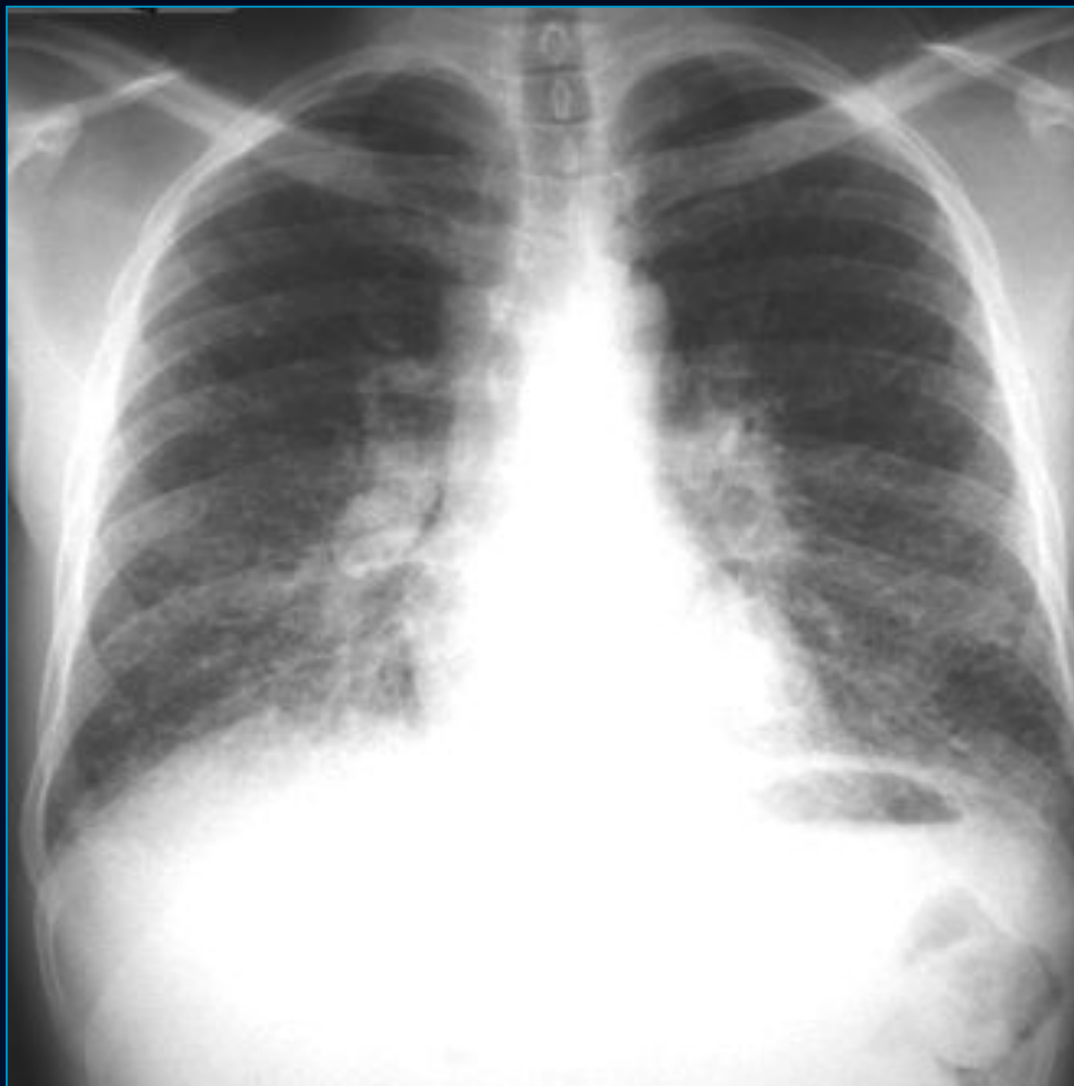

- Сочетание увеличения корней легких с диссеминацией, почти полное отсутствие клиники

Саркоидоз

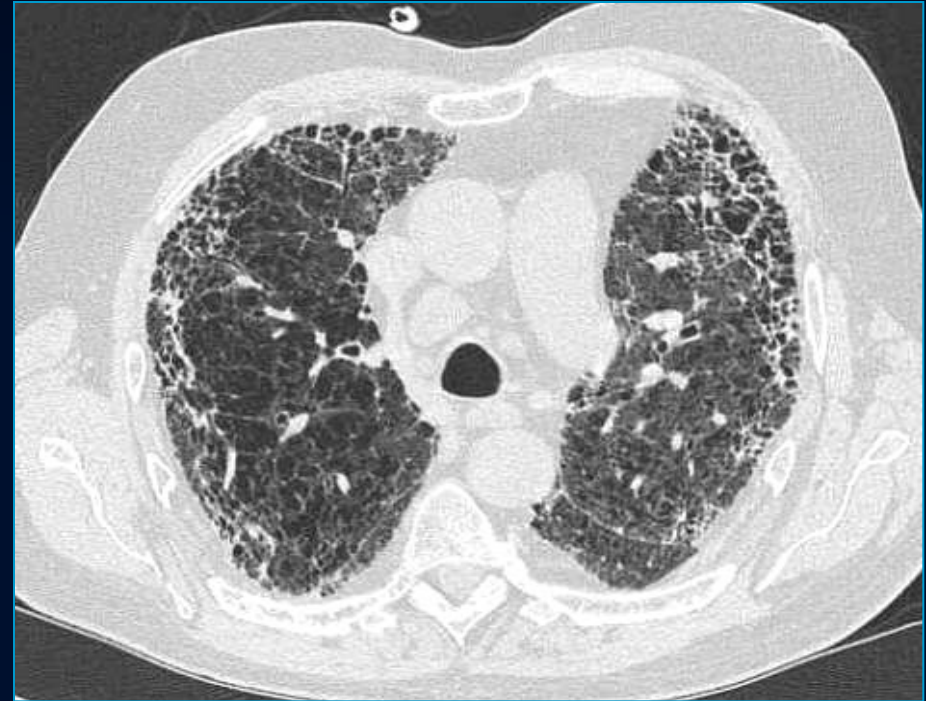
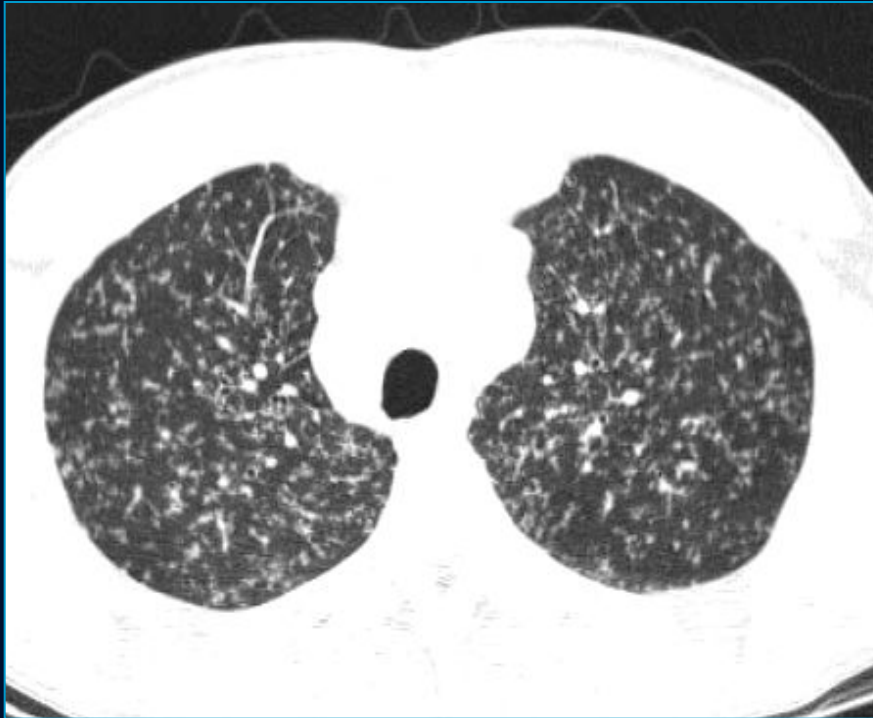


Саркоидоз



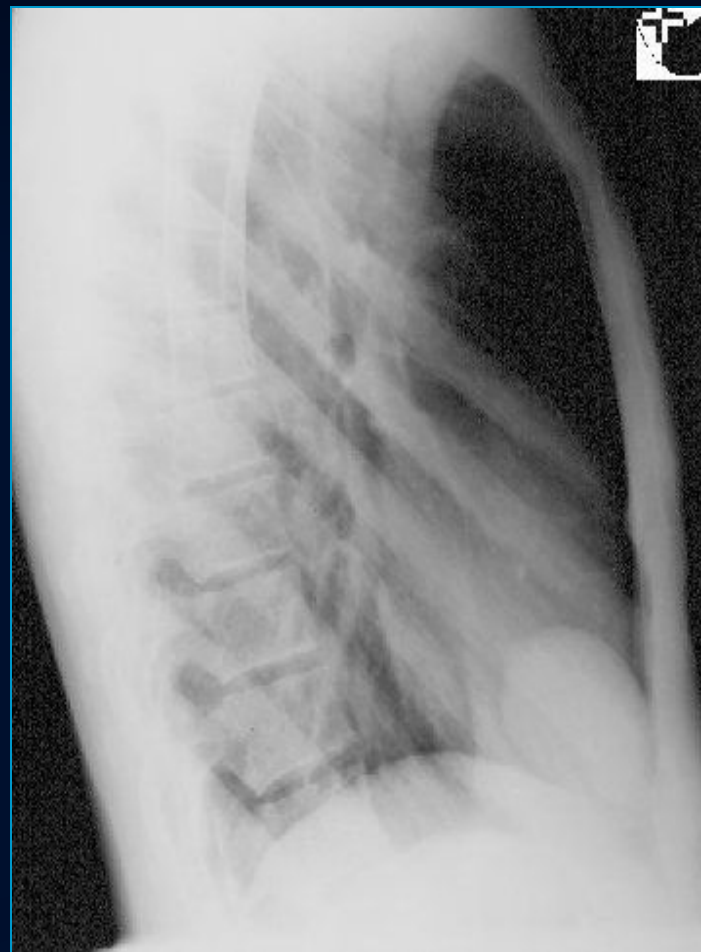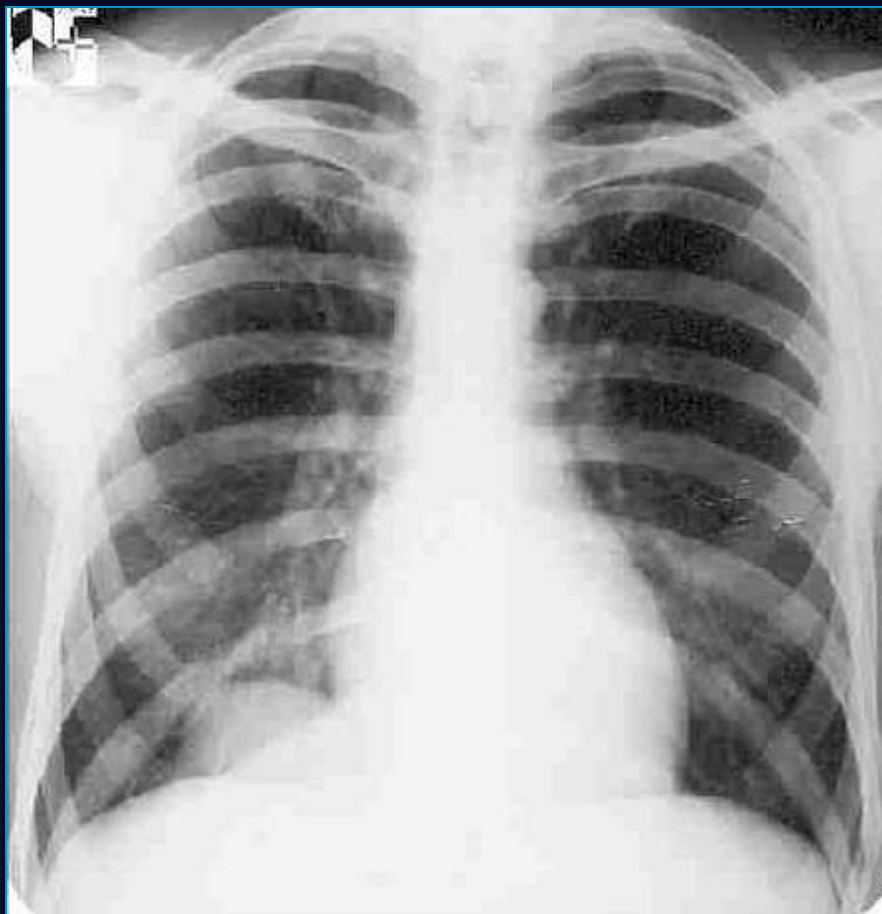
- Типичная картина поражения

Саркоидоз

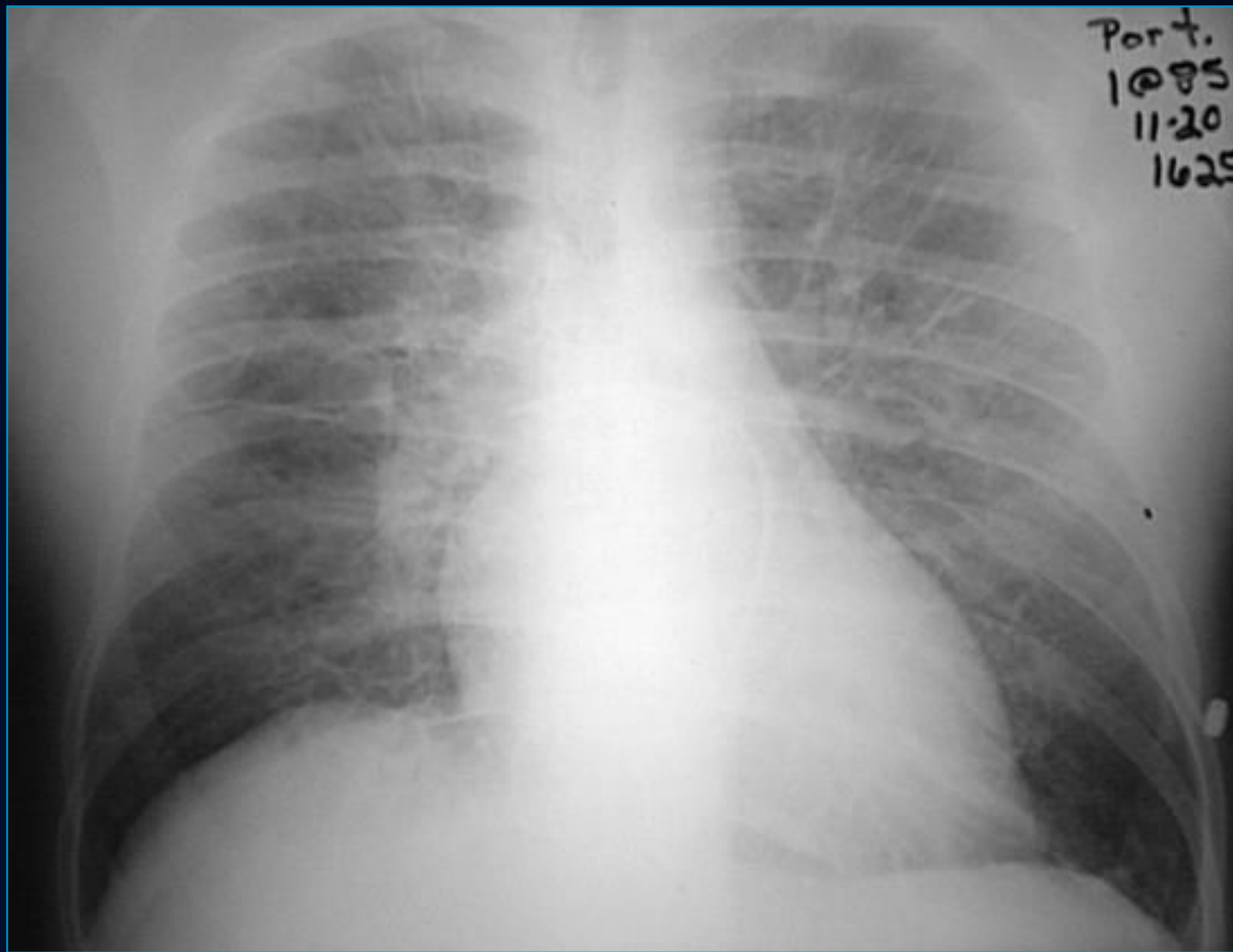


- КТ хорошо демонстрирует множественные узелки в легких и другие изменения
-

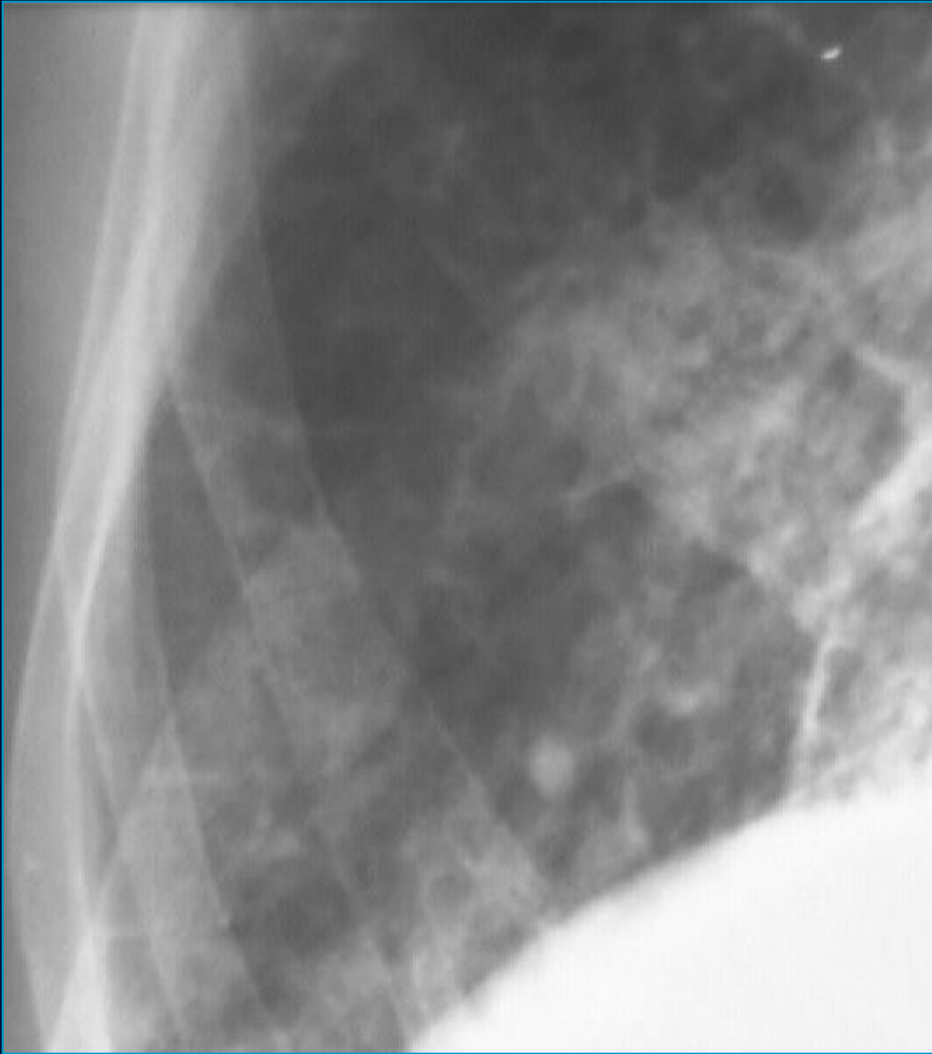
Плевро – перикардальная киста



Интерстициальный отек легких



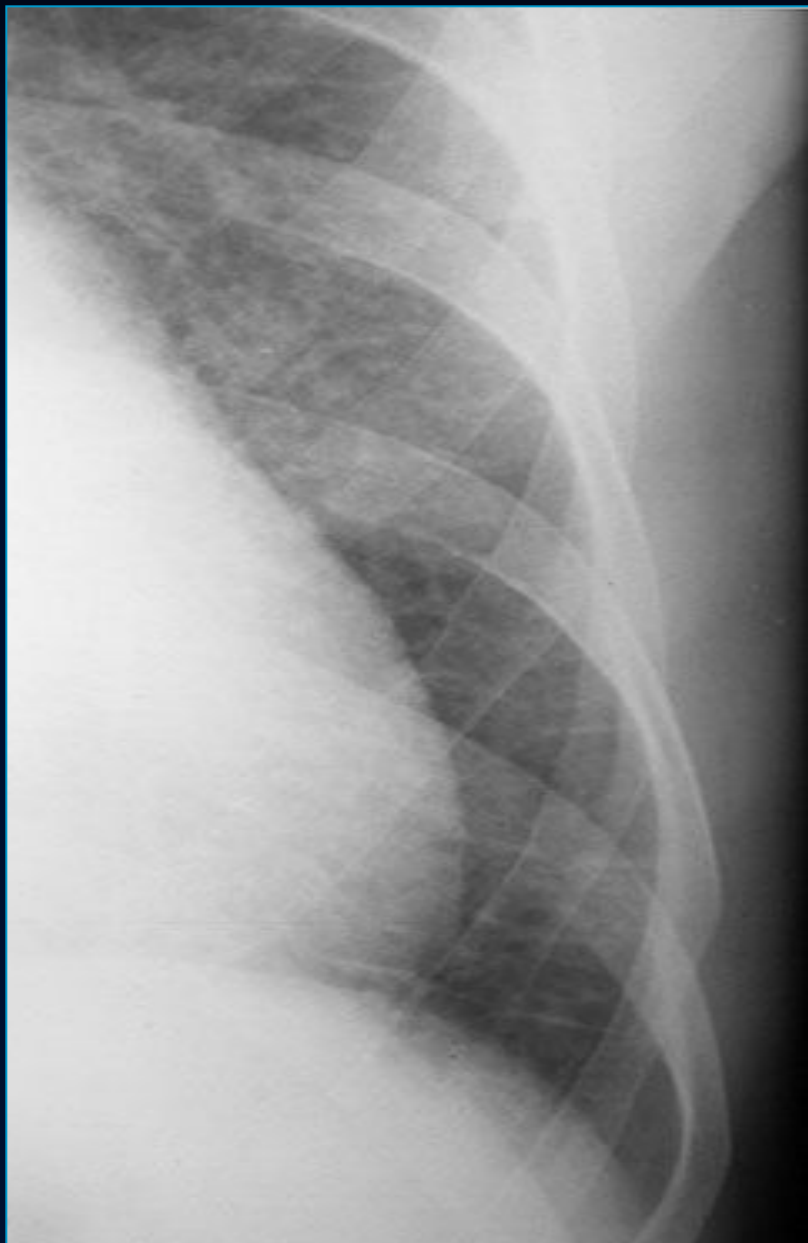
Интерстициальный отек легких



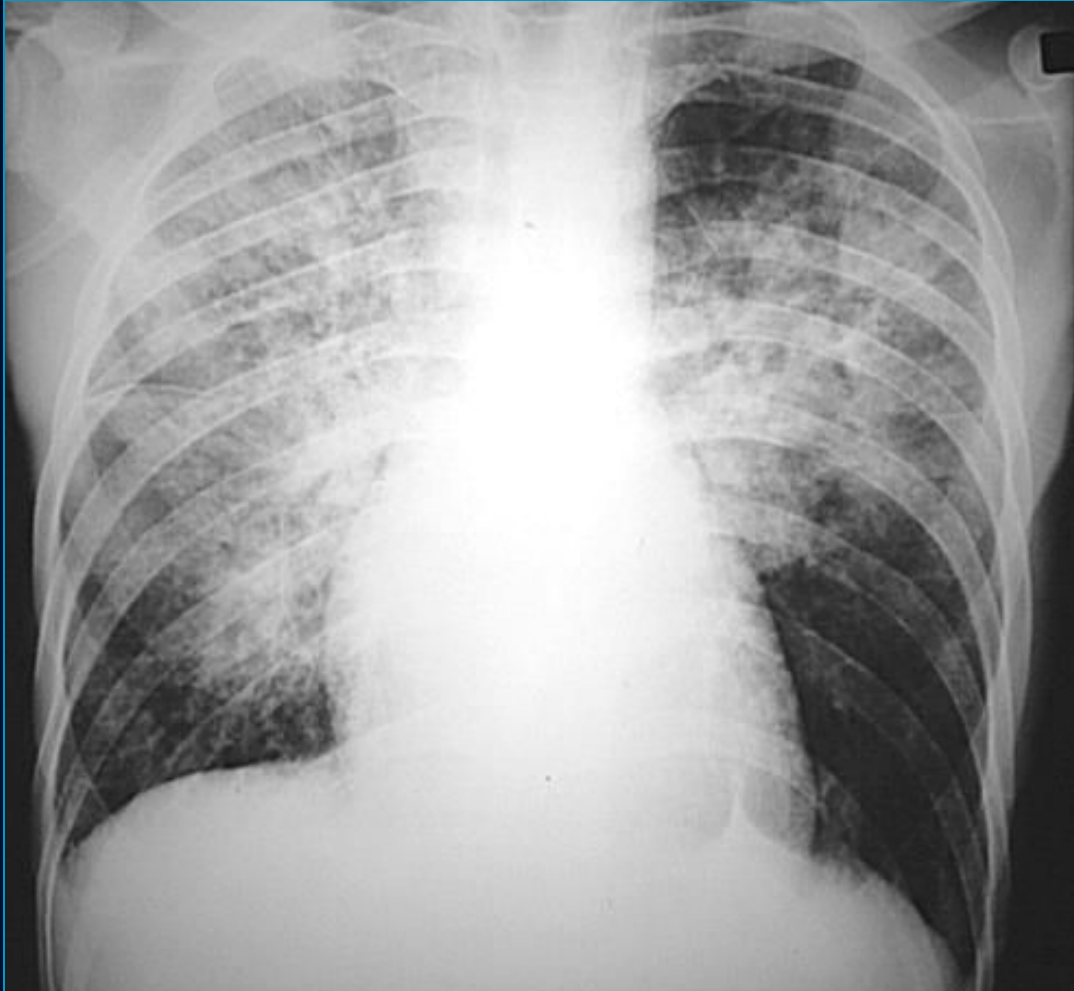- Проявления интерстициального отека лёгких
- Так называемые перегородочные горизонтальные линии Керли

Интерстициальный отек легких

- Линии Керли

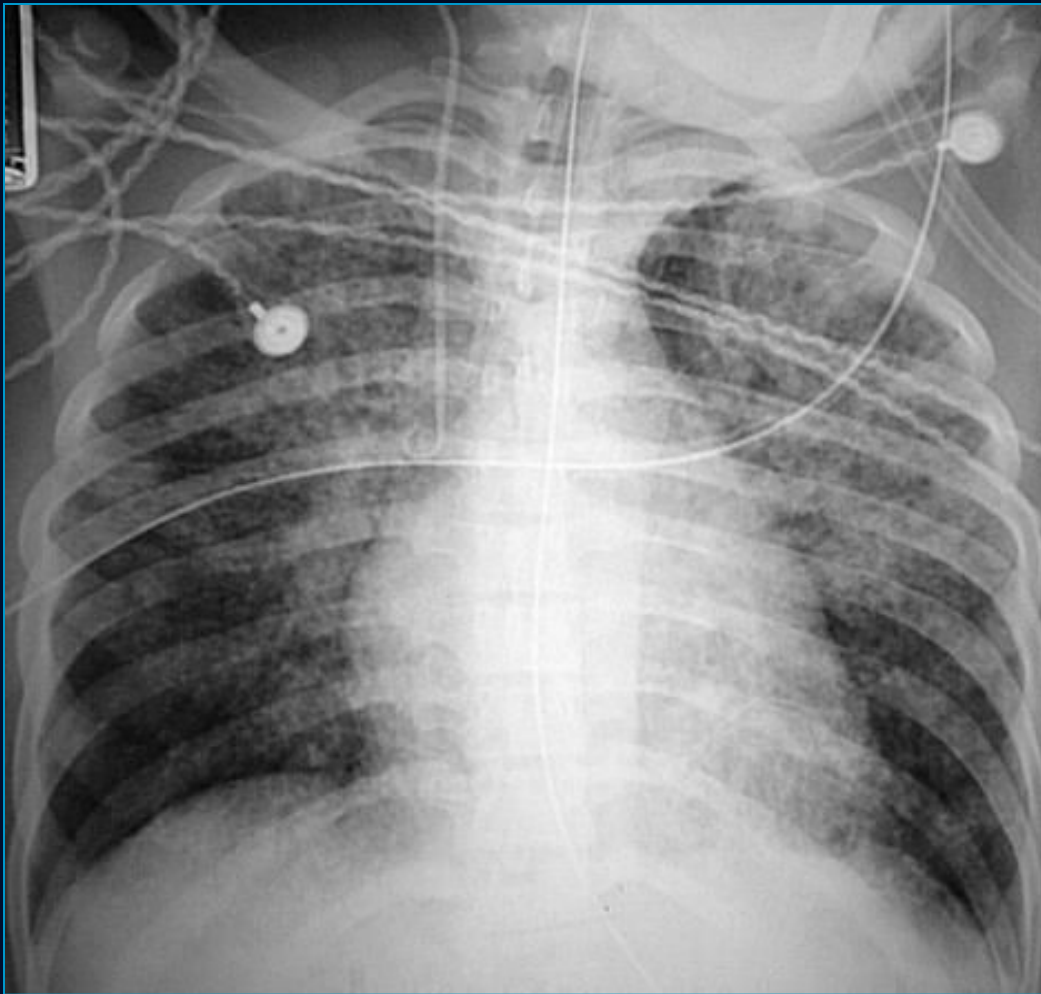


Альвеолярный отек легкого



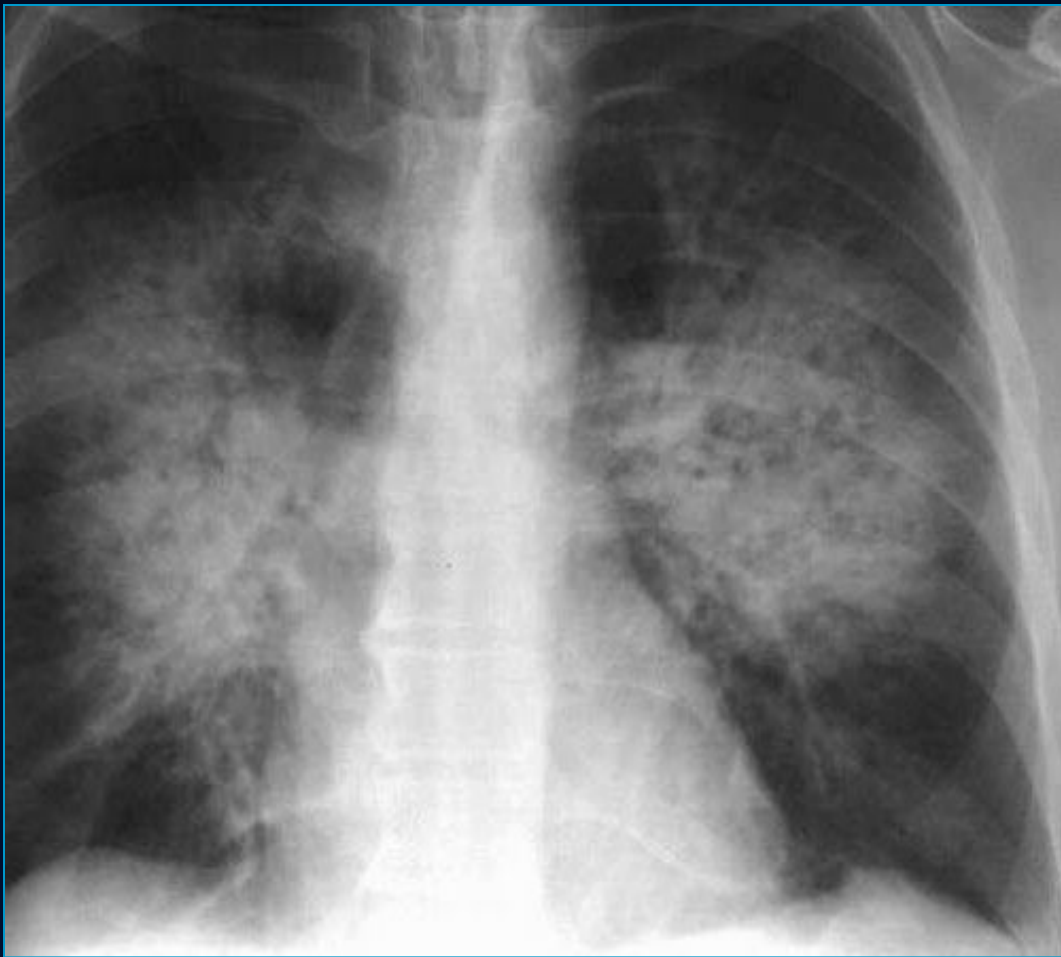
■ Следствие
левожелудочковой
недостаточности

Альвеолярный отек легкого



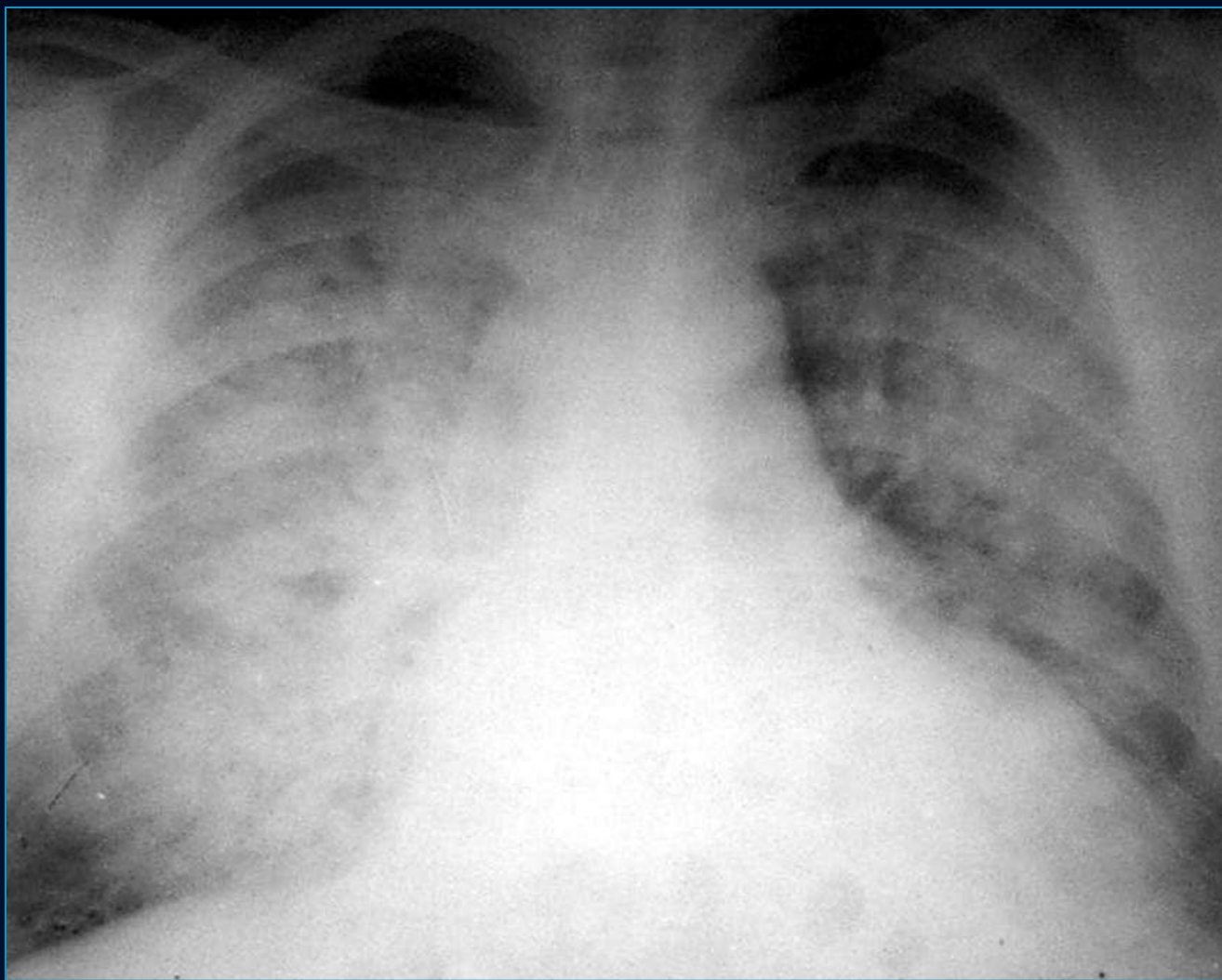
- Затемнения обычно симметричны, расположены ближе к центральным отделам легких

Альвеолярный отек легкого

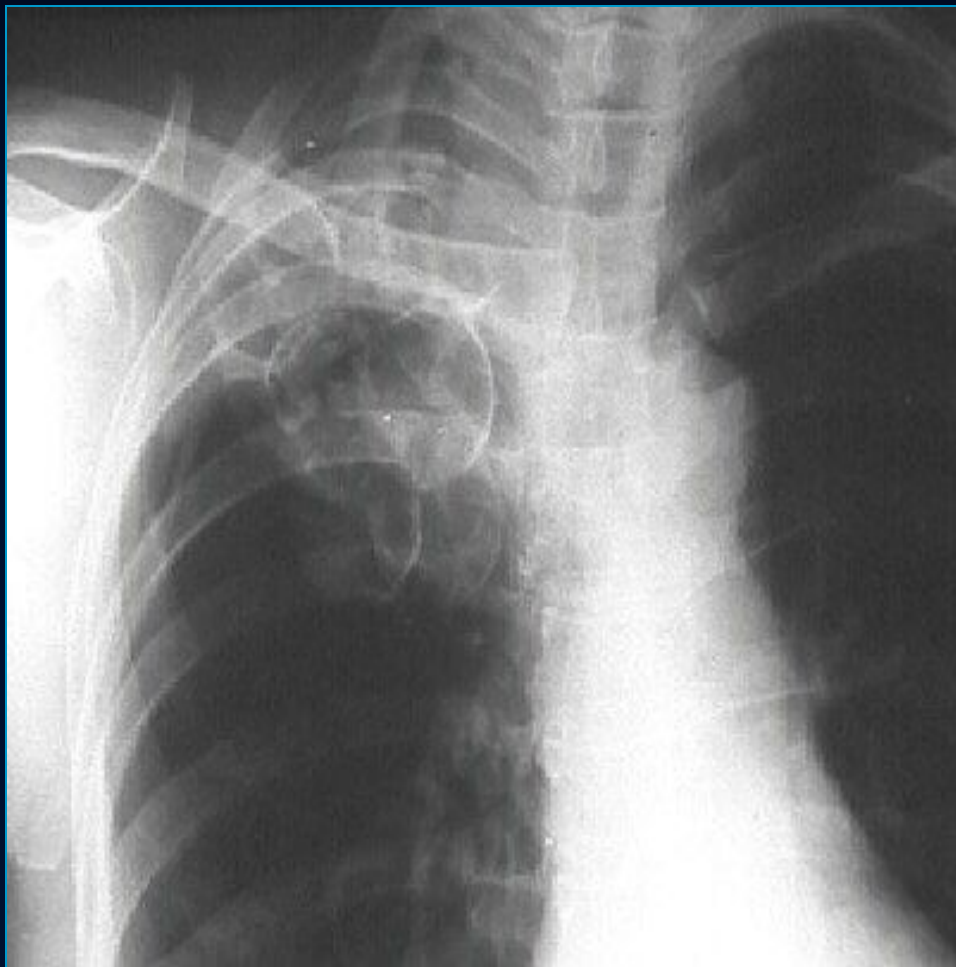


- На самом деле экссудат локализуется не в прикорневых зонах, а в задних сегментах легких (S6)

Субтотальный альвеолярный отек

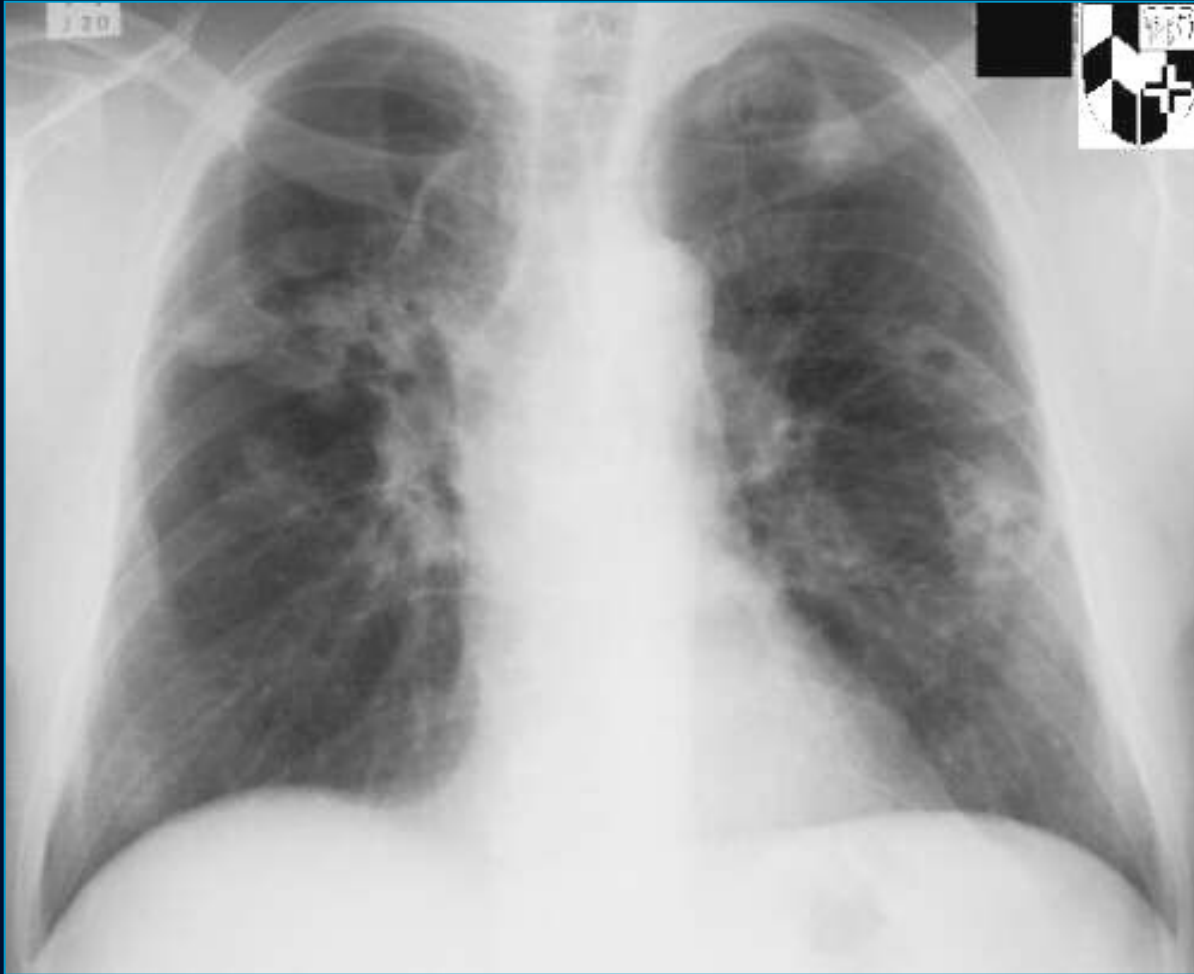

Эстраплевральное пломбирование



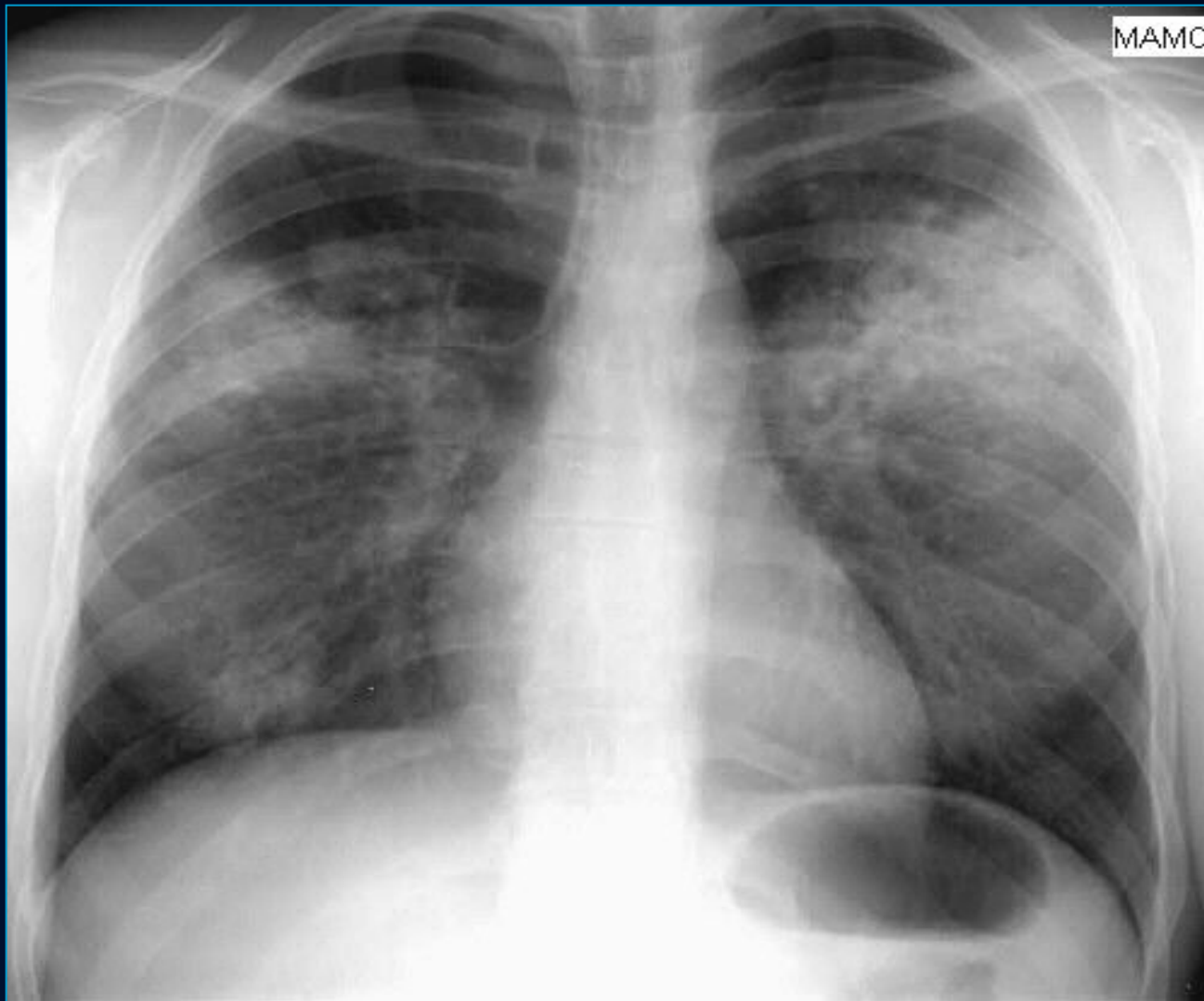- Один из старых способов лечения туберкулезных каверн — локальное введение в полость плевры специальных предметов, которые сдавливают каверну извне

Гранулематоз Вегенера

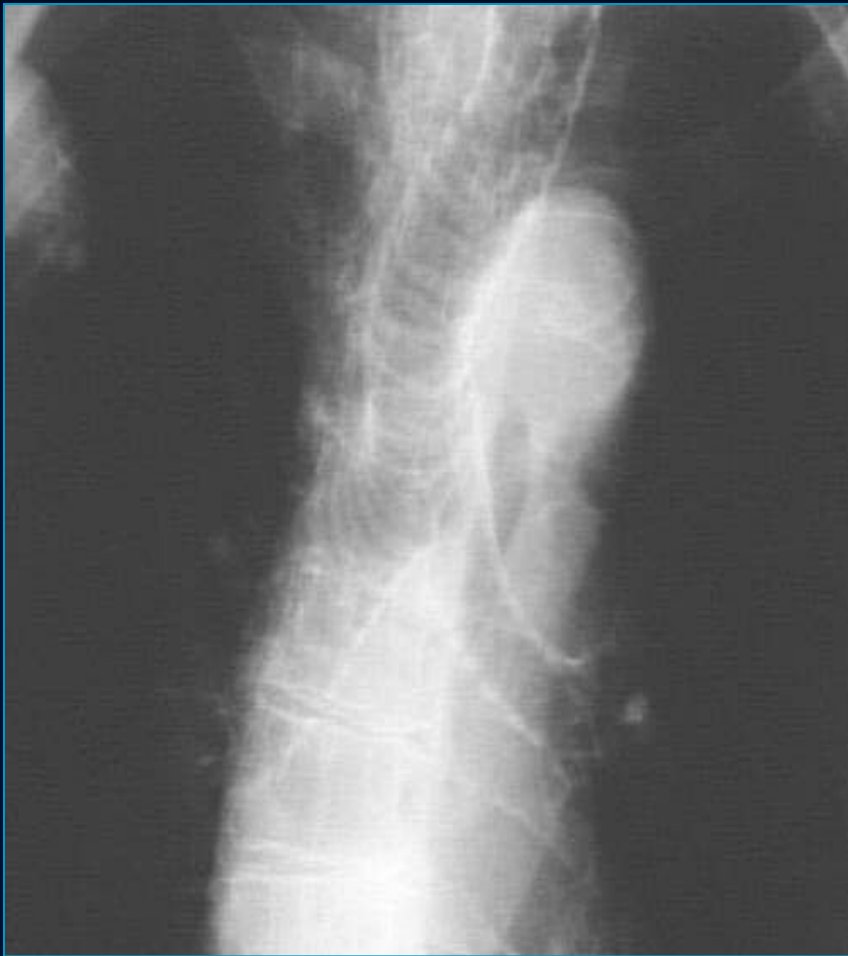

- В легких наблюдают локальные проявления генерализованного процесса, только по рентгеновской картине диагноз установить невозможно

Гранулематоз Вегенера

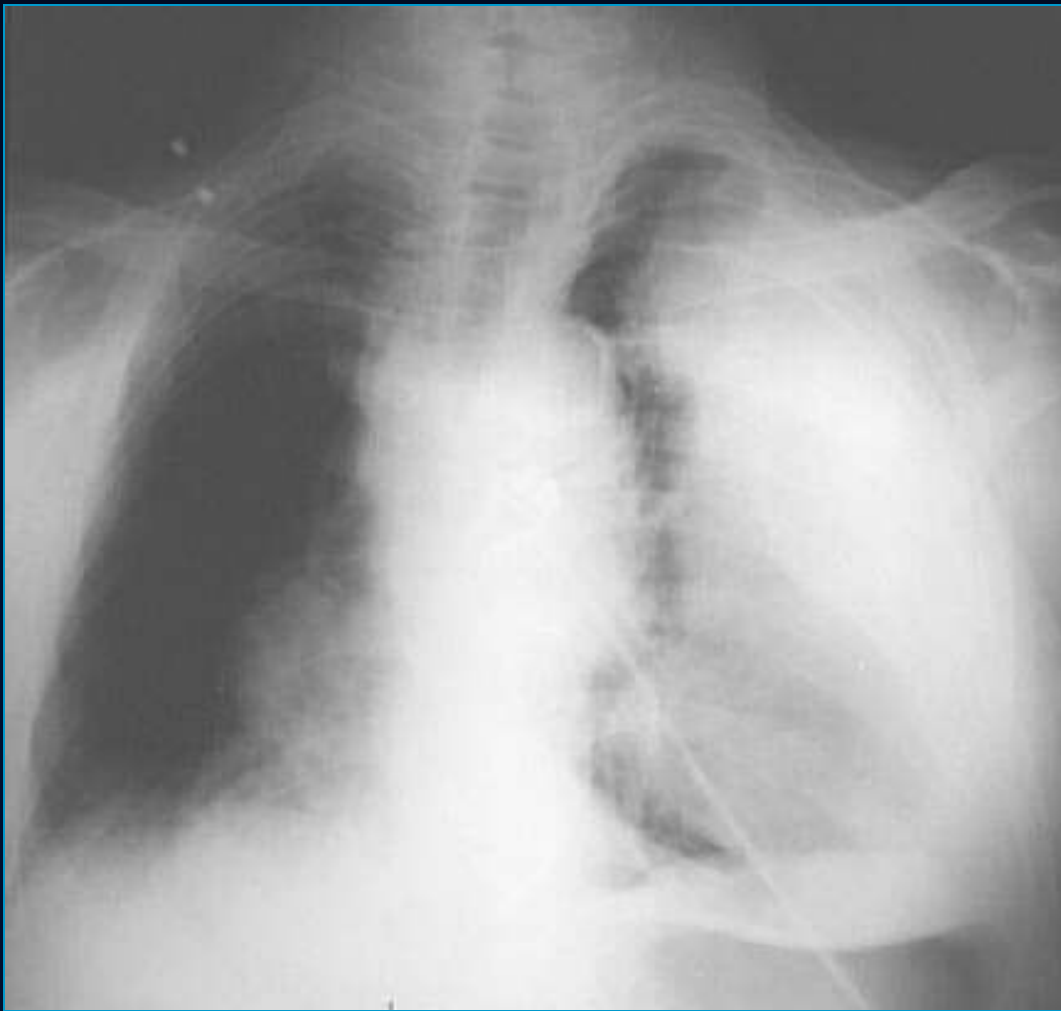


Трахеобронхомегалия



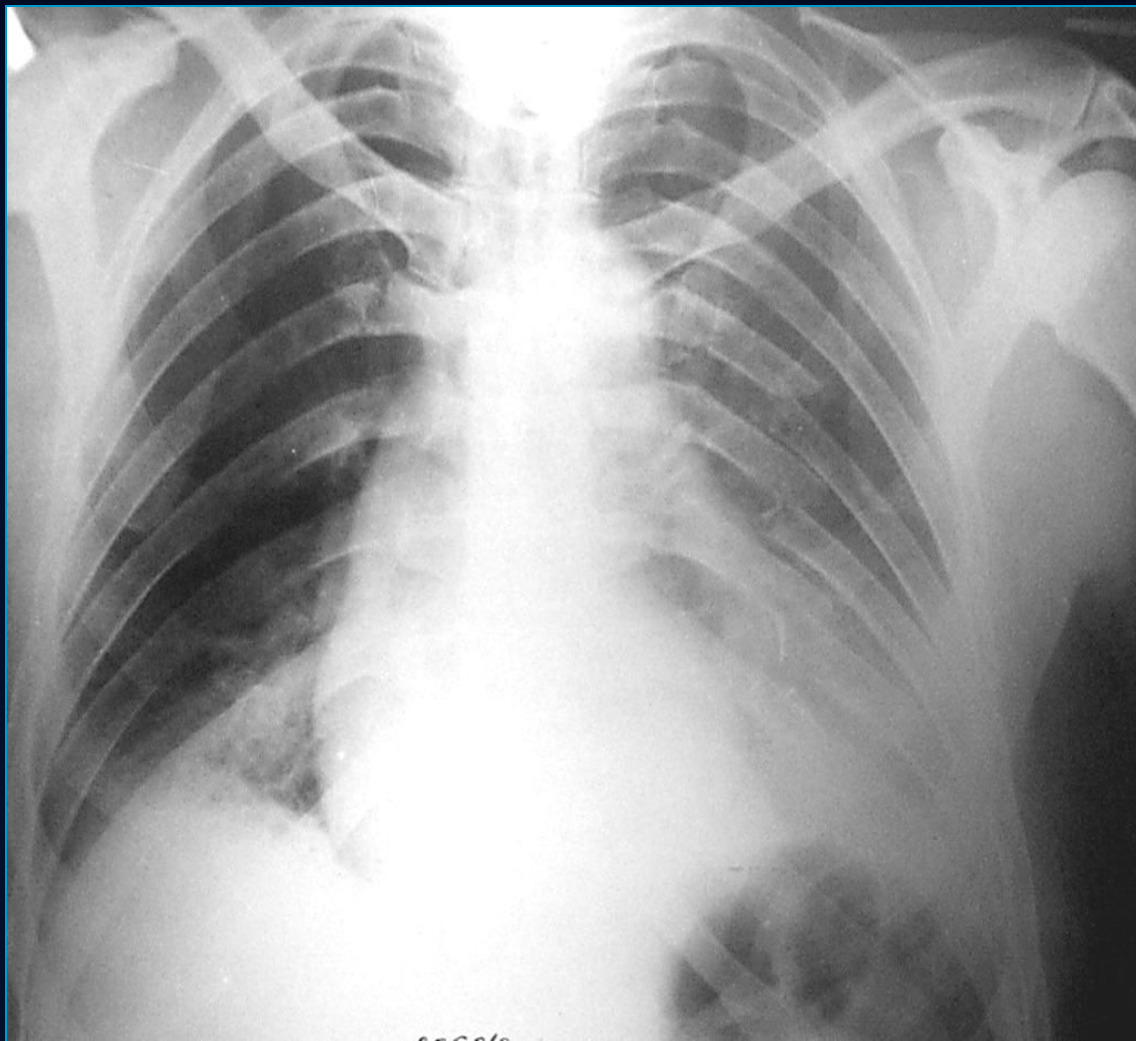
- Синдром Мунье – Куна.
- Дилатация трахеи и крупных бронхов из – за слабости стенок

Мезотелиома плевры



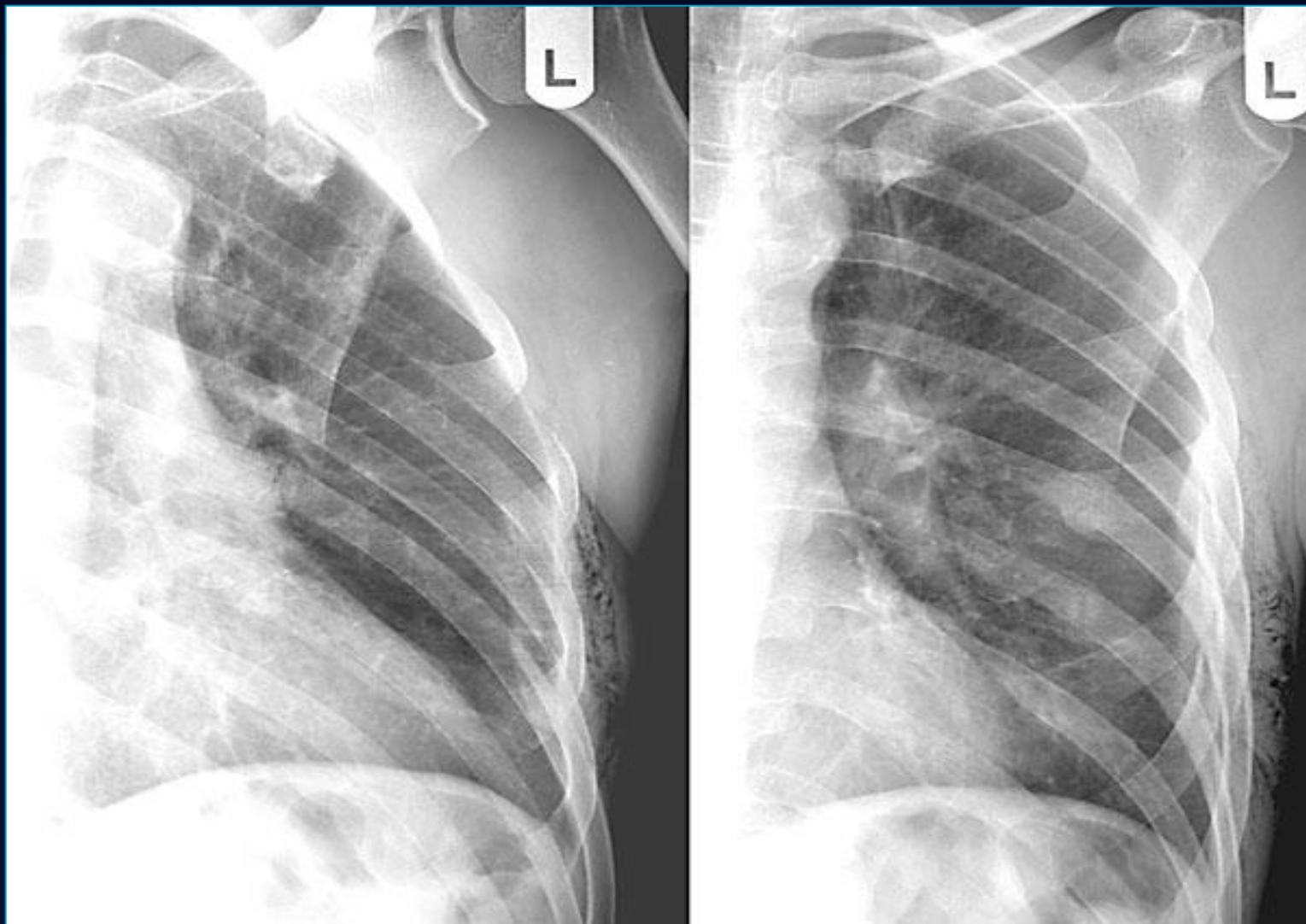
- Ведущий симптом мезотелиомы — стойкое утолщение плевры, с небольшим выпотом, не поддающееся лечению

Травма грудной клетки

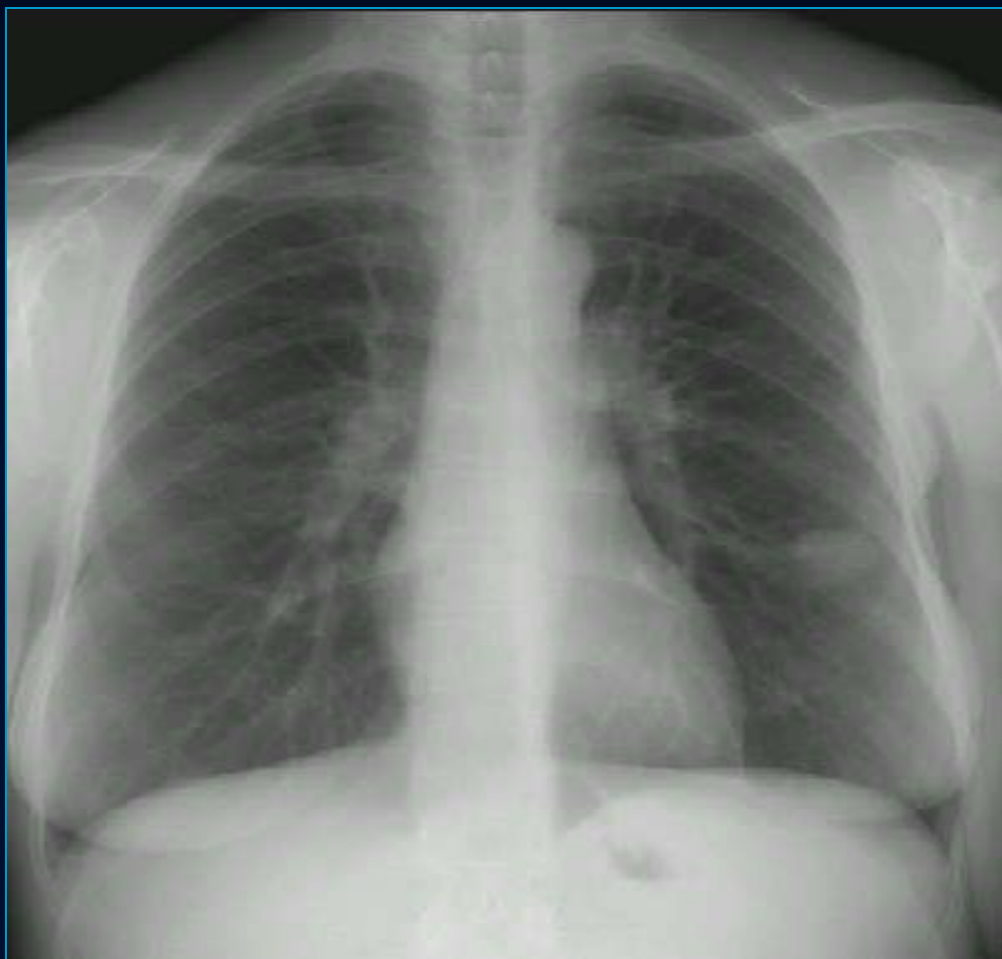

- Множественные переломы ребер слева, гемоторакс

Травма грудной клетки

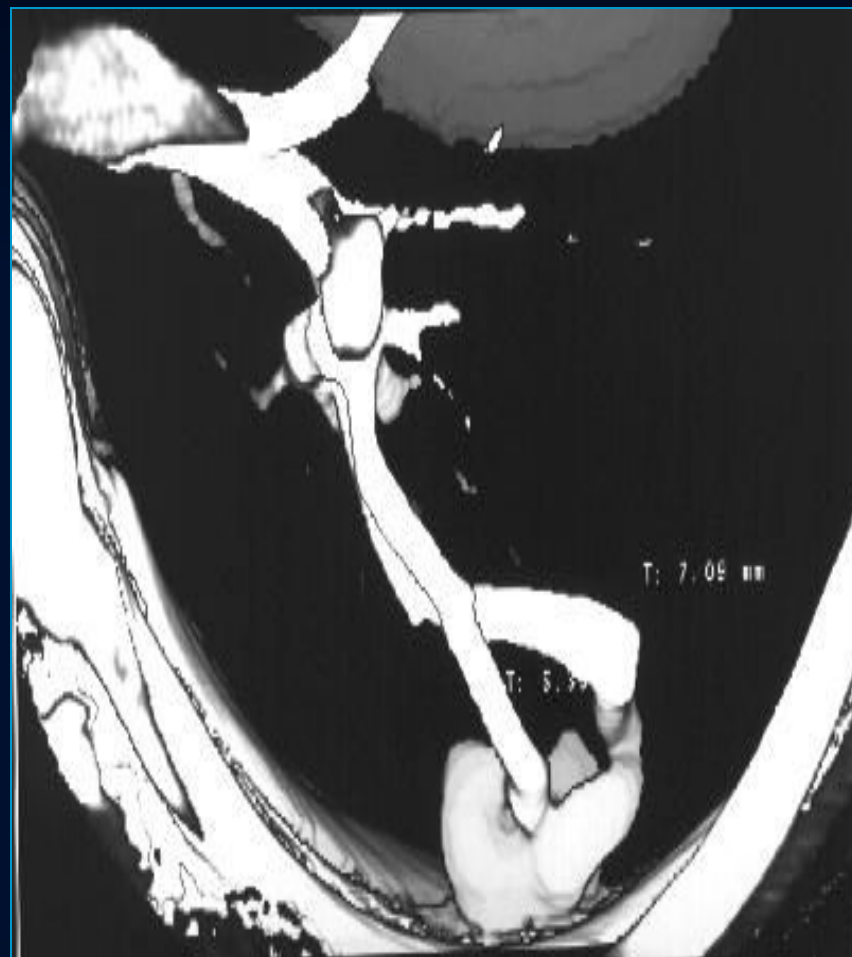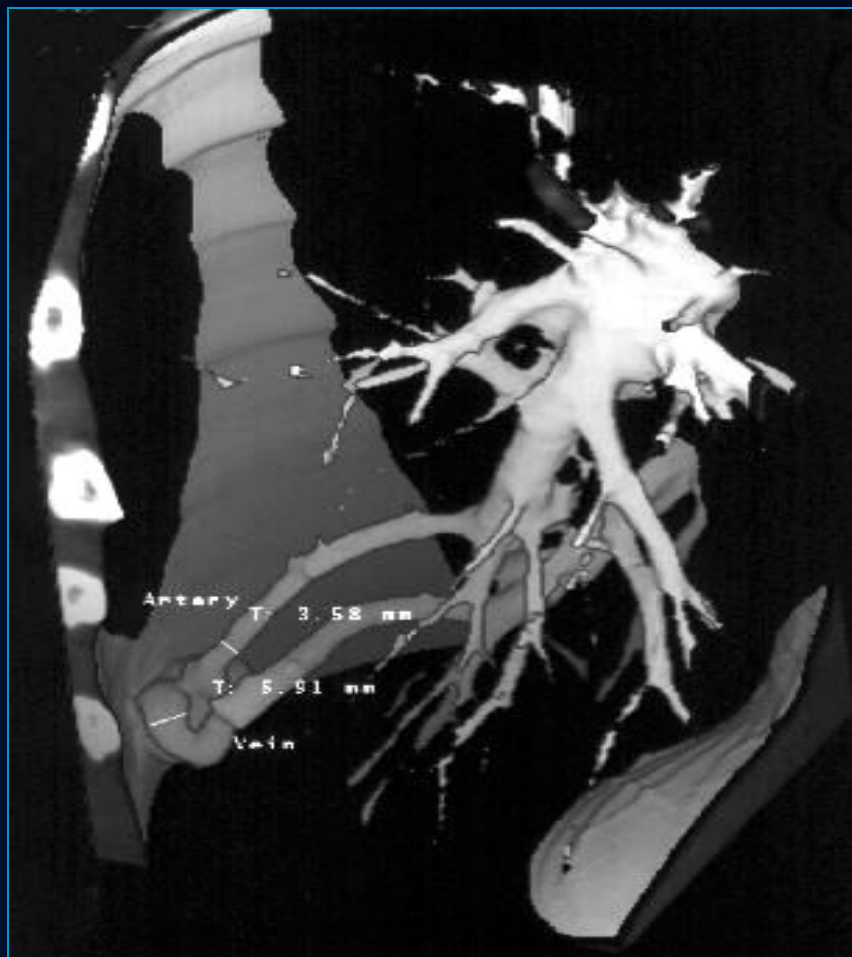


Артерио-венозные мальформации

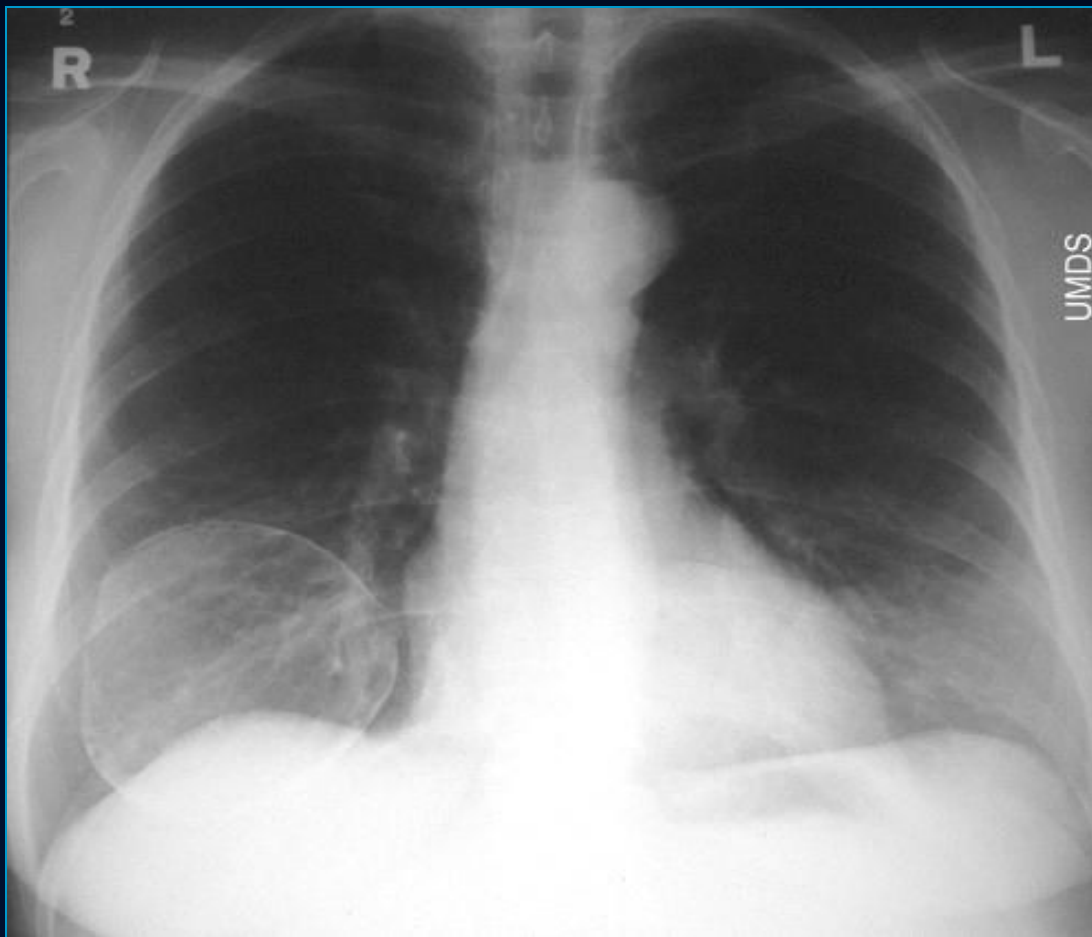


- Особая примета этого заболевания — видимость идущих к образованию крупных сосудов

Артерио-венозные мальформации

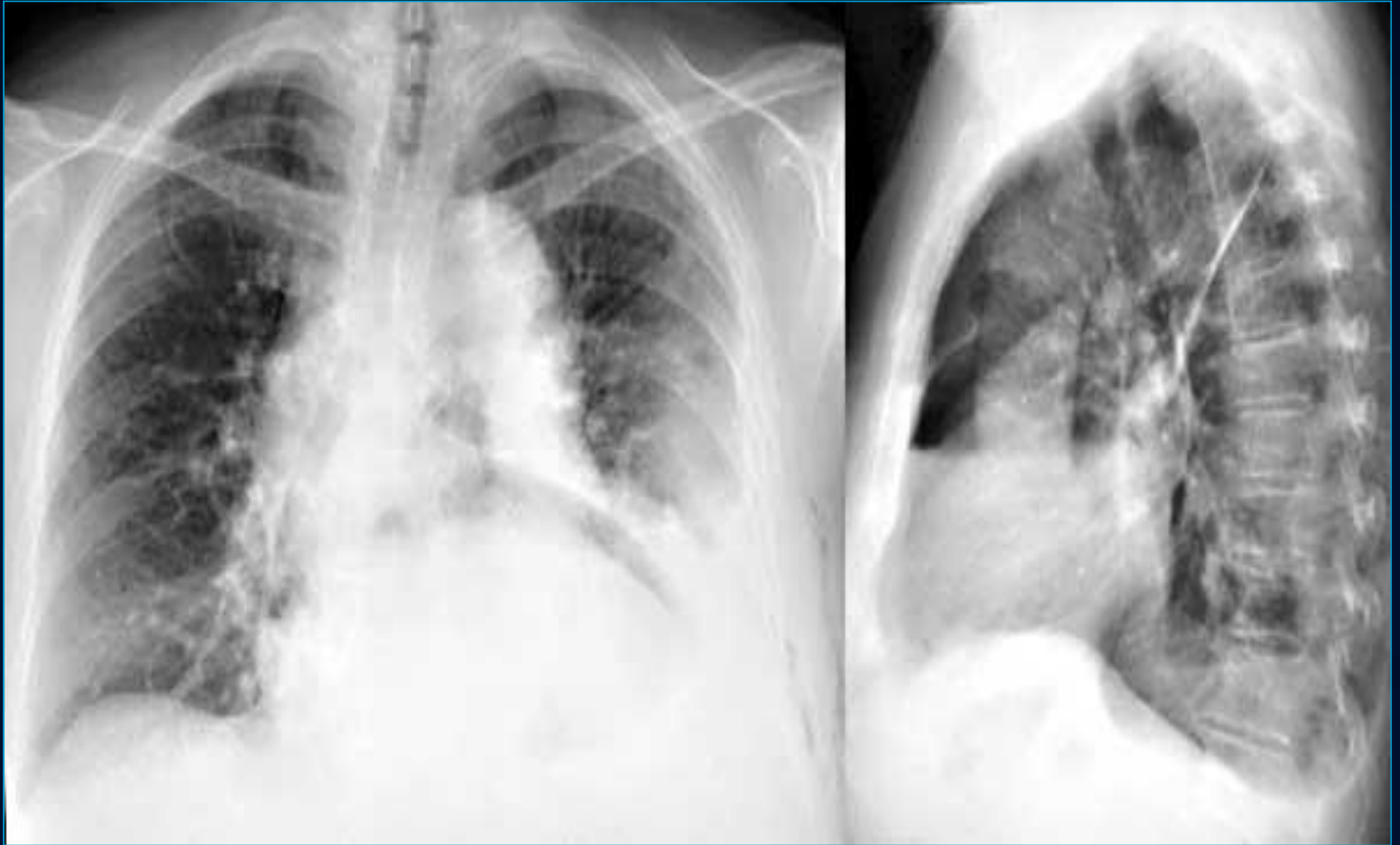


ИМПЛАНТАНТЫ В МОЛОЧНЫХ ЖЕЛЕЗАХ

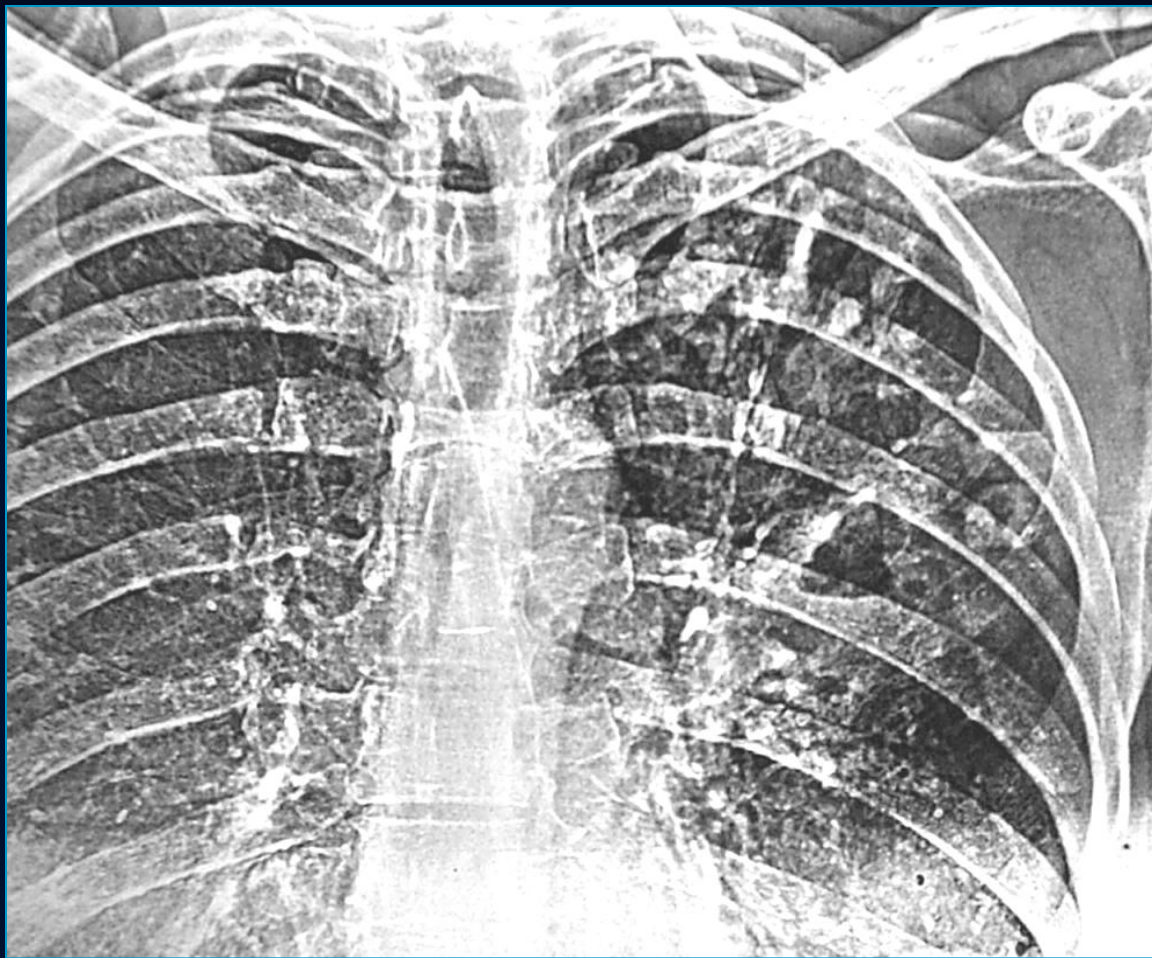


- Силиконовые протезы и имплантанты в молочных железах дают довольно разнообразные тени

Гидропневмоперикард

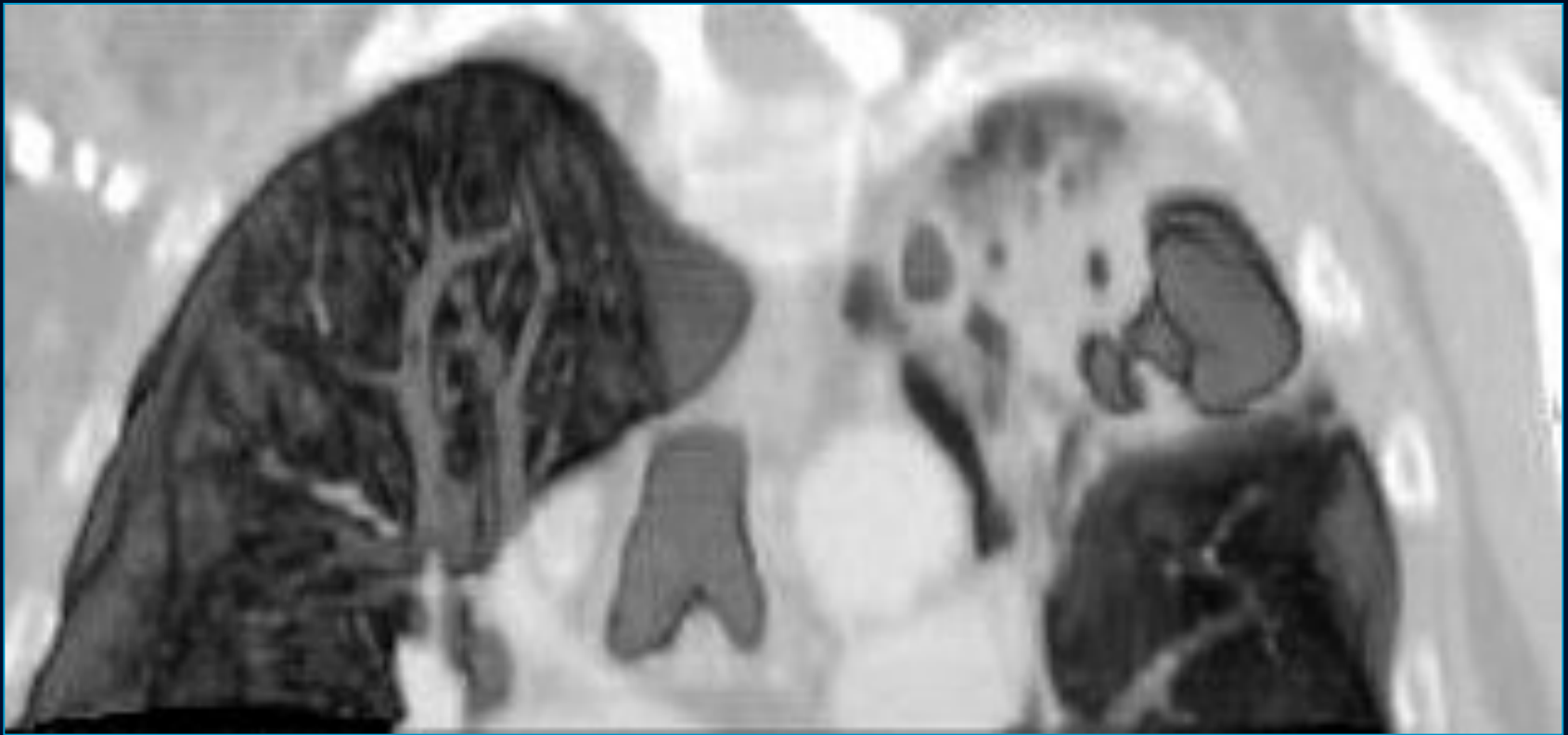


Туберкулез



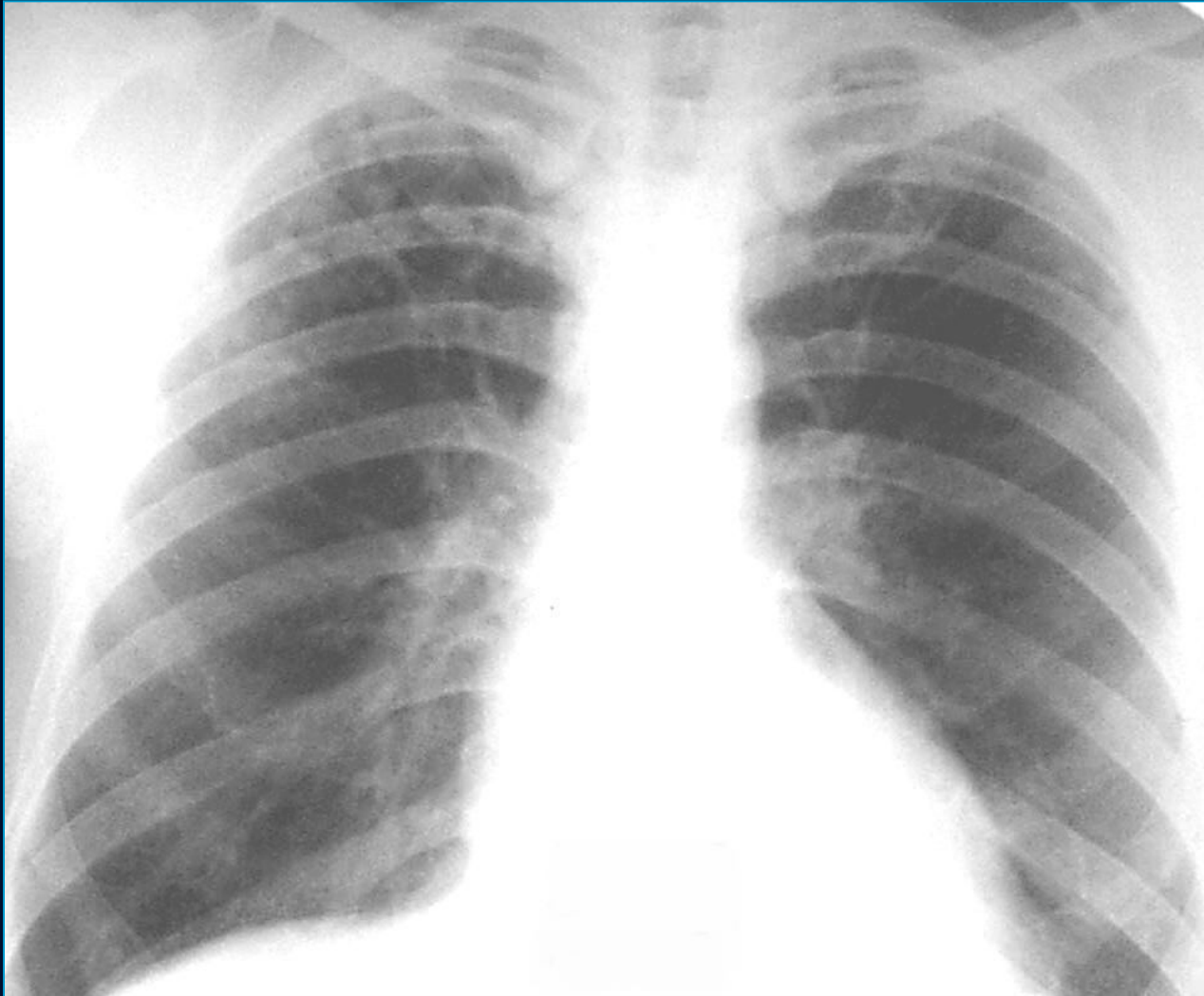
- Инфильтративный туберкулез в верхней доле слева с распадом

Инфильтративный туберкулез с распадом

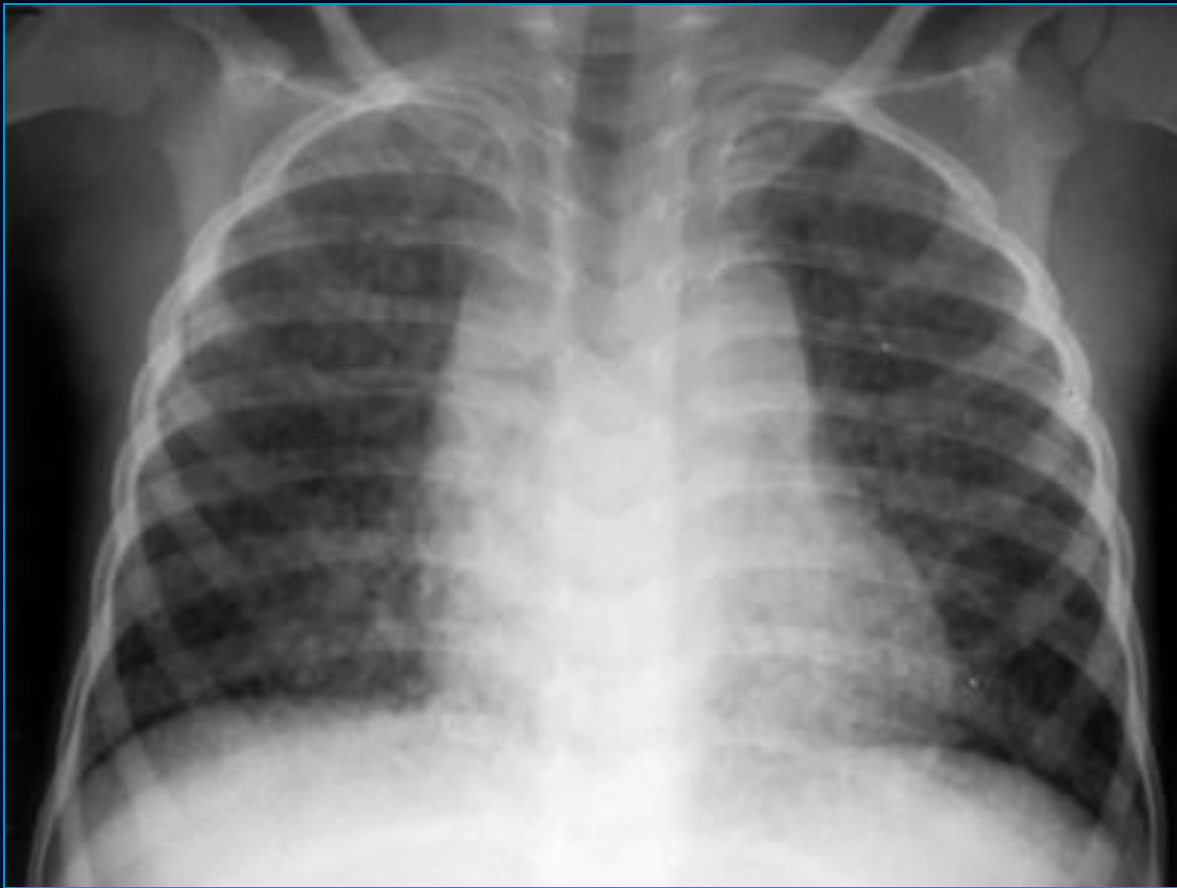

- Пример специфического поражения легкого
-

Очаговый туберкулез

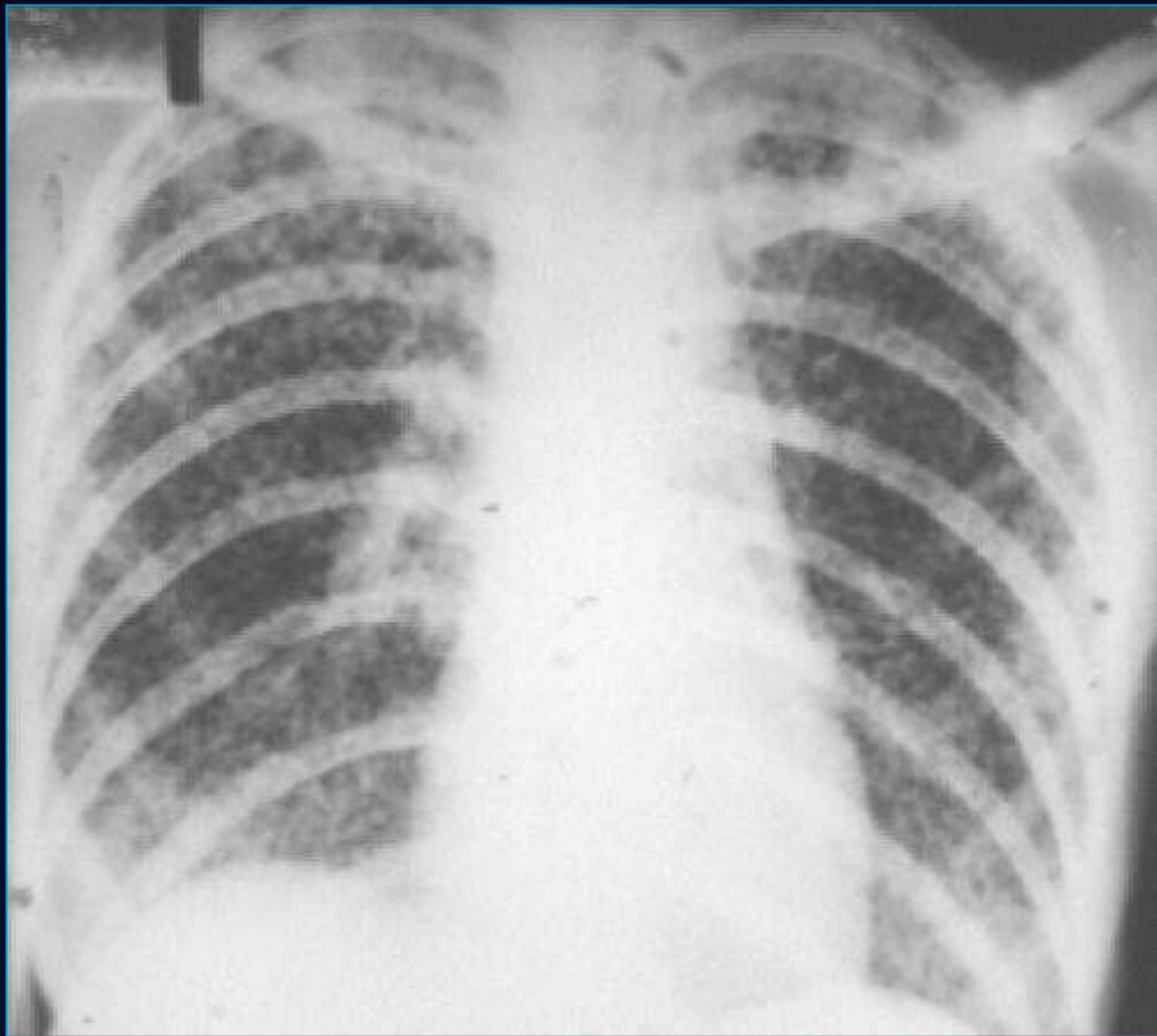


Милиарная диссеминация



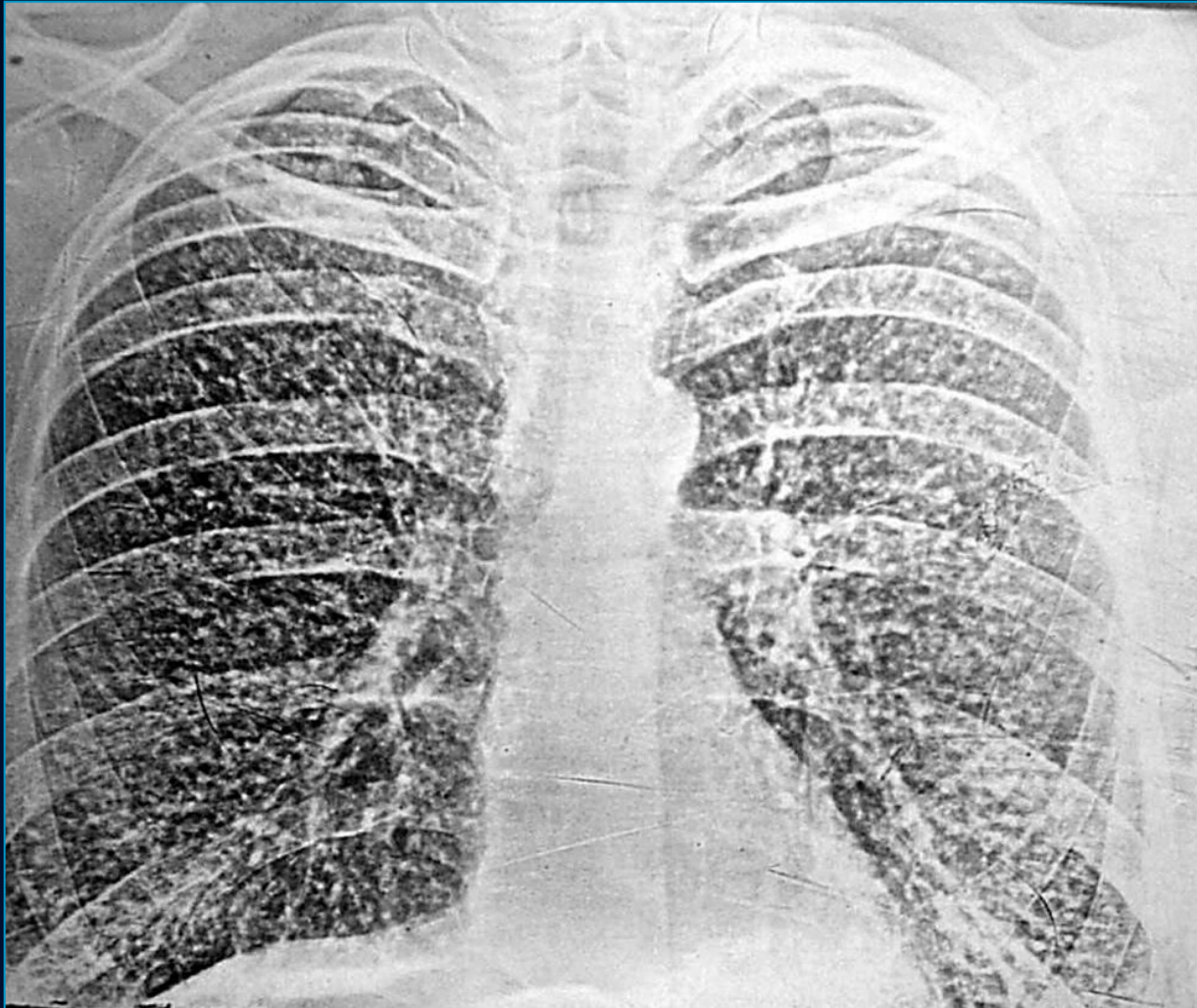
- Таковую картину часто даёт милиарный туберкулез

Милиарный туберкулёз



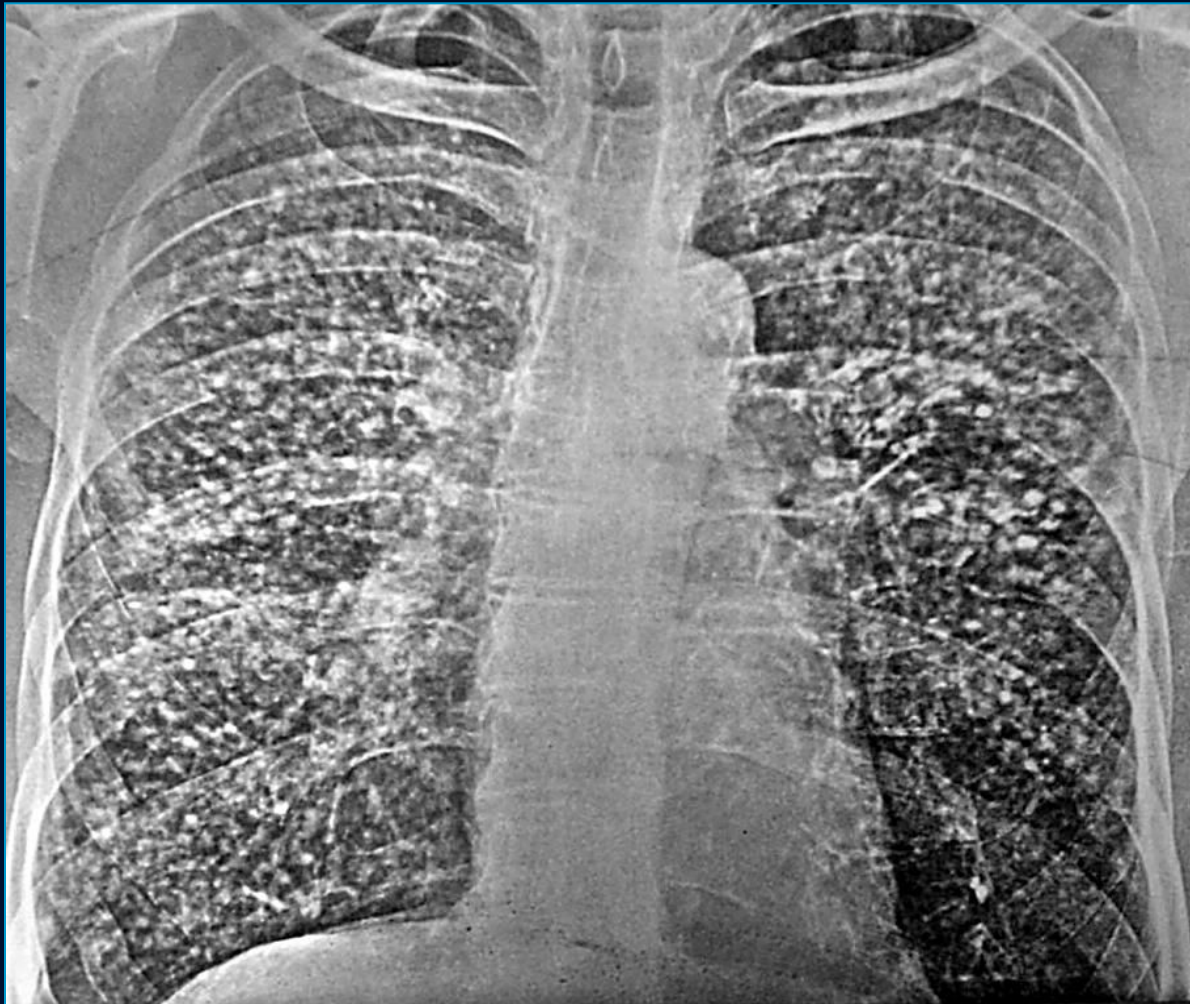
■ Виден синдром
тотальной
мелкоочаговой
диссеминации

Пневмокониоз



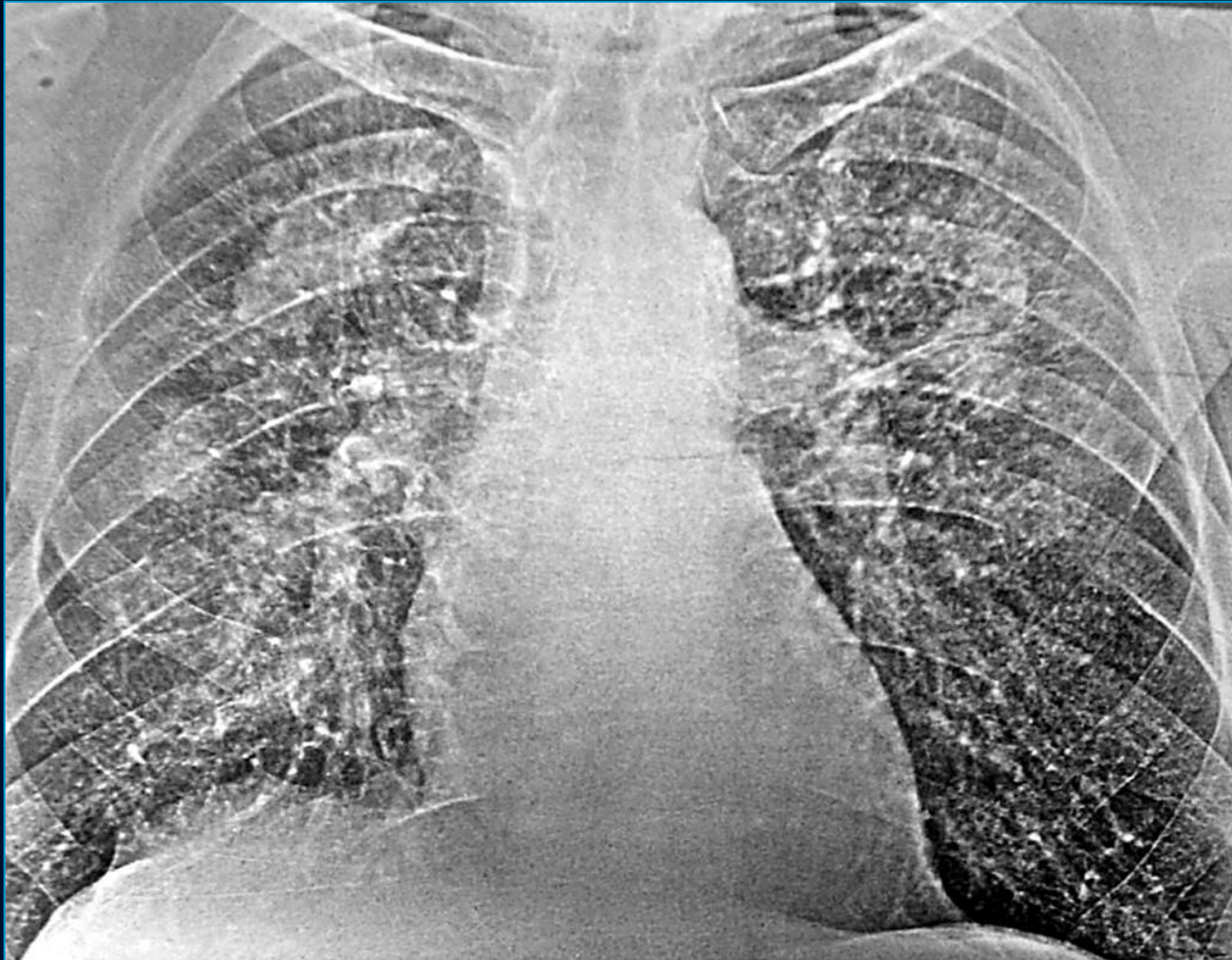
- Узелковая форма пневмокониоза (3q)

Пневмокониоз



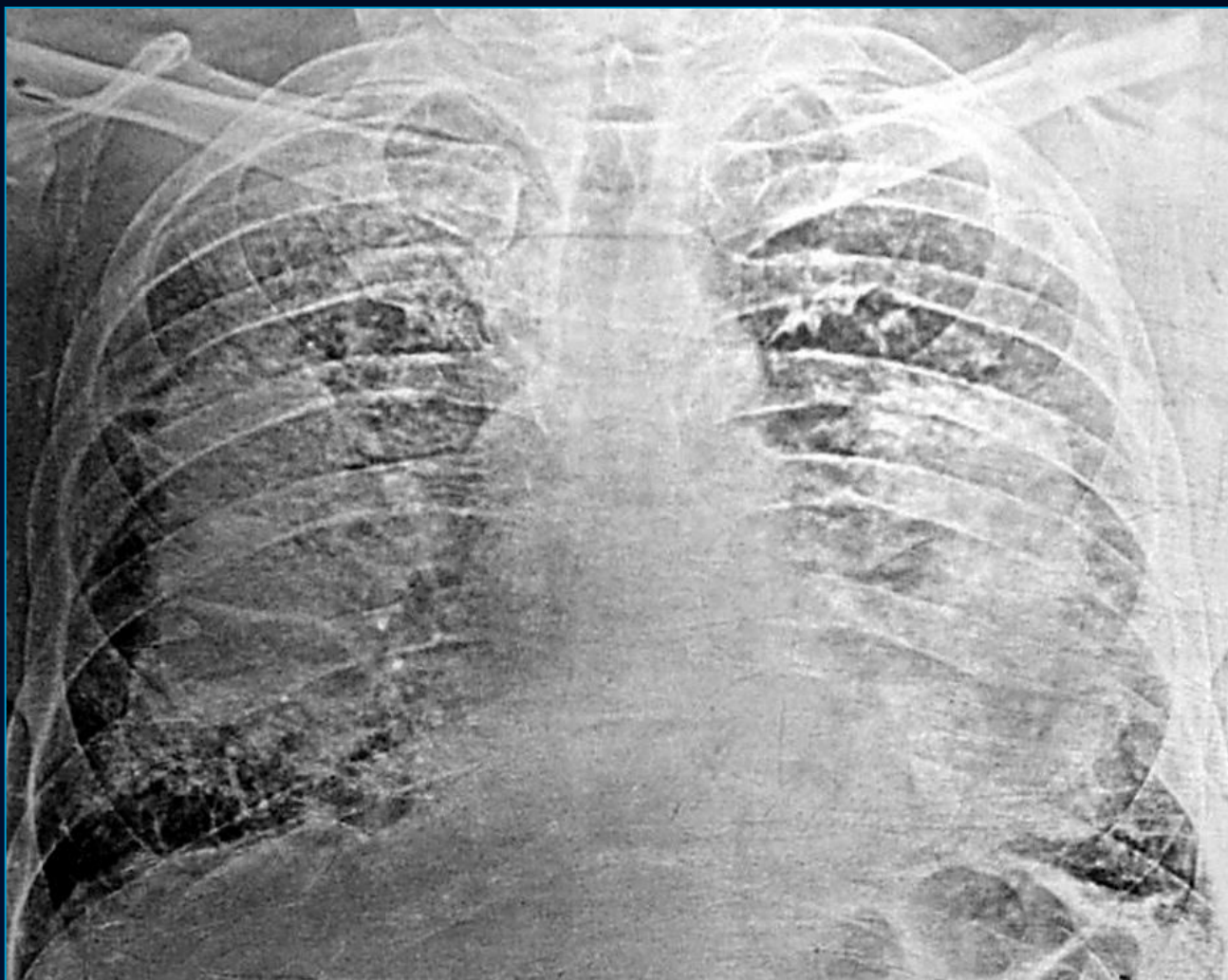
- Узелковая форма пневмокониоза (3r)

Пневмокониоз



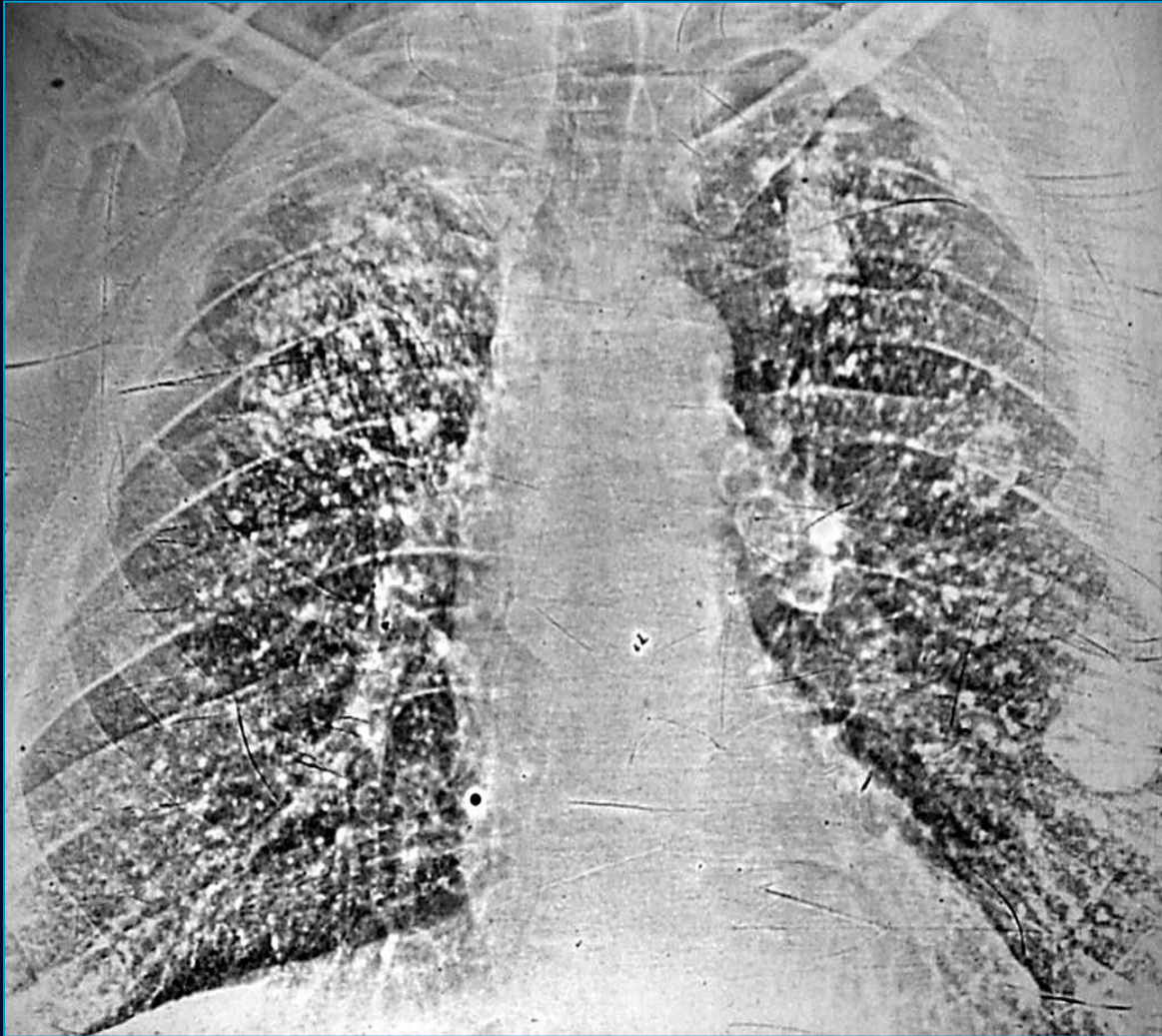
- Мелкоузловатая форма пневмокониоза (А)

Пневмокониоз



- Конгломеративная форма пневмокониоза (С)

Кониотуберкулез



- Обызвествление узелков
- Скорлупообразное обызвествление лимфоузлов