

Симптомы рака желудка,  
методы раннего выявления,  
симптоматология заболеваний  
кишечника. Рак кишечника,  
колит, энтерит.

# Рак желудка.

- ▶ Рак желудка занимает первое место в структуре общей заболеваемости злокачественными новообразованиями.
- ▶ Чаще заболевают мужчины в возрасте от 40 до 60 лет.

# Этиология

- ▶ Этиология и патогенез окончательно не выяснены.
- ▶ В качестве предрасполагающих факторов указывается на неблагоприятное влияние чрезмерно горячей, грубой пищи, а также алкоголя, курения.
- ▶ В патогенезе рака желудка важное значение имеют **предраковые заболевания**
  - хронический атрофический гастрит с перестройкой слизистой оболочки желудка.
  - длительно не рубцующиеся язвы желудка.
  - полипы и полипоз желудка.

# Патологическая анатомия

- ▶ Локализация (наиболее часто)
  - в пилорическом отделе
  - препилорическом отделе желудка.
- ▶ По характеру роста различают
  - экзофитные (полипоидный, блюдцеобразный)
  - эндофитные (язвенно-инфильтративный, диффузно-инфильтративный) формы.
- ▶ По гистологическому строению рак делится на
  - железистый (аденокарцинома).
  - солидный.
  - коллоидный (слизистый).

# Патологическая анатомия

- ▶ В зависимости от преобладания в опухоли раковой паренхимы или стромы выделяют
  - медуллярный (мозговик)
  - фиброзный (скирр) рак.
- ▶ Метастазы рака желудка распространяются лимфатическим и кровеносным путями. Чаще всего наблюдаются метастазы в регионарные лимфатические узлы.
  - лимфатические узлы слева в надключичной ямке (Вирховская железа).
  - печень.
  - яичник (опухоль Крукенберга).
  - прямую кишку.

# Клиническая картина:

- ▶ В ранней стадии заболевания выделяют «синдром малых признаков», состоящий из следующих симптомов:
  - немотивированная общая слабость.
  - снижение трудоспособности.
  - психическая депрессия.
  - снижение аппетита.
  - появление желудочного дискомфорта (чувство тяжести, распираания, переполнения желудка).
  - беспричинное прогрессирующее похудание.

# Клиническая картина:

- ▶ Выраженная клиническая картина при раке желудка неоднородна — она зависит от локализации и анатомического характера опухоли.
- ▶ Местными симптомами являются:
  - боль, (боли при раке желудка в отличие от язвенных носят постоянный характер).
  - диспепсия (нарушение аппетита вплоть до полного отвращения к пище, извращение аппетита, чувство тяжести и давления в эпигастральной области, сопровождающееся тошнотой, рвотой).
  - наличие пальпируемой опухоли.

# Клиническая картина:

- ▶ В зависимости от локализации:
  - При локализации рака в кардиальном отделе желудка преобладают дисфагические жалобы.
  - При локализации в области привратника—стенотические.
  - Рак, развившийся на большой кривизне, долгое время ничем не проявляется.
  - При наличии скирра больные жалуются на уменьшение возможности принимать пищу в обычном количестве (микрогастрия).



# Клиническая картина:

## ► Общие симптомы

- Повышение температуры тела до субфебрильных цифр. (в редких случаях температура повышается до 39-40 С)
- Анемия (гипохромная) Начальный рак желудка может проявляться кровотечением, обычно небольшим, в редких случаях — массивным. Кровотечение возникает, как правило, в результате изъязвления слизистой оболочки. Появляются клинические симптомы, связанные с анемизацией больного, в анализах кала определяется скрытая кровь.
- Отеки связана с выраженным нарушением белкового баланса.

# Осмотр

- ▶ При осмотре больного отмечается
  - похудание.
  - бледность кожных покровов с землистым оттенком.
  - падение тургора кожи.
  - уменьшение блеска и живости глаз.
  - язык бывает обложен, иногда напоминает хантеровский.
  - при наличии значительной анемии и кахексии у больного могут наблюдаться отеки лица, туловища, конечностей.

# Пальпация живота.

- ▶ Исследование необходимо проводить в положении больного лежа и стоя, так как рак малой кривизны доступен пальпации только при вертикальном положении больного.
- ▶ Прощупать раковую опухоль можно лишь в том случае, если она достигает определенной величины (со «сливу» по В. Х. Василенко).
- ▶ Пальпируемая опухоль бывает различной консистенции в зависимости от ее анатомического строения.
- ▶ Болезненность отсутствует.

# Пальпация живота.

- ▶ Так как в подложечной области можно пропальпировать опухоль, исходящую из другого органа (левая доля печени, сальник, селезенка, поджелудочная железа), следует помнить характерные признаки опухоли желудка:
  - она находится в зоне тимпанического звука желудка,
  - подвижна при дыхании и пальпации, а при локализации опухоли на задней стенке над ней появляется шум плеска;
  - при наполнении желудка опухоль плохо прощупывается.

# Пальпация.

- ▶ Окончательно вопрос о локализации опухоли решается путем применения дополнительных методов исследования.
- ▶ Метастазы при раке желудка можно обнаружить в виде плотных лимфатических узлов слева в надключичной ямке (вирховская железа). Иногда плотный лимфатический узел может быть обнаружен в левой подмышечной области.

# Инструментальные методы

- ▶ Рентгенологическое исследование.
  - при раке желудка обнаруживается характерный рентгенологический признак — дефект наполнения,
  - отсутствие перистальтических движений в пораженной области.
  - контуры желудка изъедены.
- ▶ Гастроскопия. Ценность данного метода увеличилась за последнее время в связи с появившейся возможностью одновременно с осмотром слизистой оболочки производить прицельную биопсию с последующим морфологическим исследованием.
- ▶ Желудочное зондирование: анацидное состояние, молочная кислота, атипичные клетки.

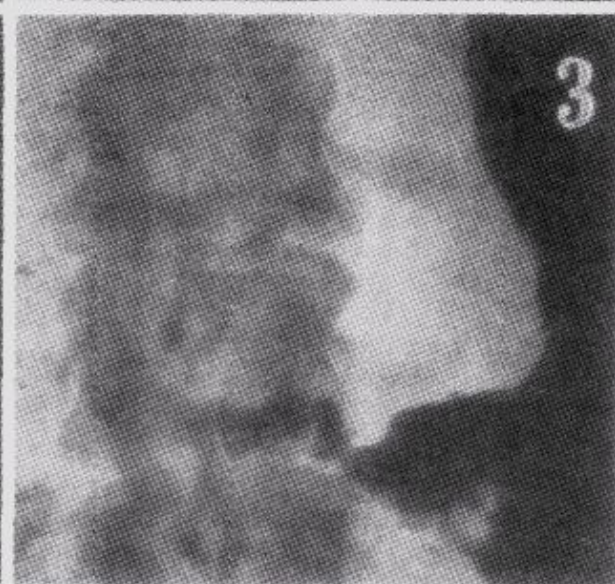
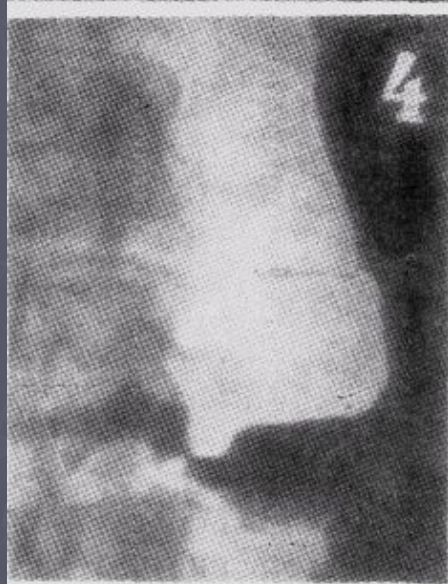
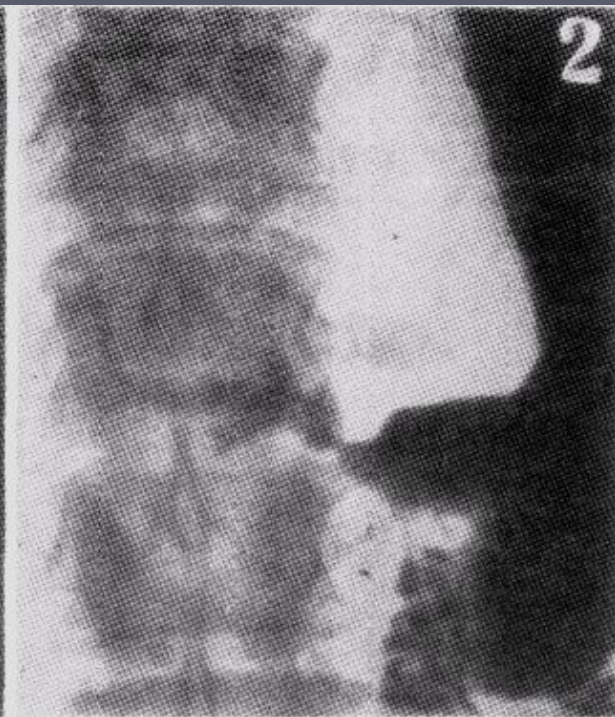

# Лабораторные исследования

- ▶ Анализ кала на скрытую кровь ( реакция Грегерсена)
- ▶ ОАК гипохромная анемия, ускорение СОЭ.



Язва малой кривизны  
желудка





# Осложнения.

- ▶ обильные желудочные кровотечения.
- ▶ прободение стенки желудка.
- ▶ образование фистулы между желудком и толстой кишкой.
- ▶ изъязвление раковой опухоли может способствовать возникновению поддиафрагмального, внутрипеченочного абсцессов.

## **Лечение хирургическое.**

При невозможности применить операцию прибегают к рентгено- и химиотерапии.

# Целиакия.

- ▶ Целиакия - хроническое и прогрессирующее заболевание, характеризующееся диффузной атрофией слизистой оболочки тонкой кишки, которая развивается в результате непереносимости белка (глютена) клейковины злаков.

# Этиология и патогенез

- ▶ Повреждающий эффект оказывает глиадиновая фракция глютена.
- ▶ Ведущая роль в патогенезе отводится ферментной недостаточности, а именно дефициту специфических ферментов из группы пептидаз в кишечной стенке, которые расщепляют глиадин.
- ▶ В результате дефицита этих ферментов всасываются продукты неполного расщепления глютена, оказывающего токсическое действие.

# Этиология и патогенез

- ▶ Большое значение в патогенезе имеет состояние гиперсенсibilизации в ответ на введение в организм глютена. Крайней степенью аллергической реакции является «глиадиновый шок».
- ▶ В патологический процесс более интенсивно вовлекается проксимальная часть тонкой кишки, где в основном происходит переваривание и всасывание глютена.
- ▶ Глютеновая энзимопатия может быть первичной (врожденной) и вторичной, возникающей при ряде заболеваний тонкой кишки (спру нетропическая, энтериты и др.).

# Клиническая картина.

- хроническая диарея, полифекалия (вес фекалий превышает 300 г/сут.)
- стеаторея,
- абдоминальные боли, иногда схваткообразные.
- похудание
- витаминная и минеральная недостаточность (дефицит витаминов В1, В6, РР, железа и т.д.)
- апатия, мышечная слабость, гипотония, парестезии, судороги, миалгии, оссалгии, артралгии.
- тяжесть заболевания оценивается в зависимости от выраженности синдрома мальабсорбции и продолжительности болезни.

# Физикальный статус

- дефицит массы тела и роста с признаками «интестинального инфантилизма». (задержка не только в физическом, но и в интеллектуальном и половом развитии)
- вздутие (увеличение) живота.
- разлитая абдоминальная пальпаторная болезненность.
- пелагроидная пигментация кожи
- трофические изменения кожи и слизистых.

# Диагностика.

- ▶ В связи с различными вариантами течения заболевания (от крайне тяжелого до латентного) диагноз всегда должен базироваться на результатах эндоскопического исследования с взятием биоптатов из тощей или из дистальных отделов двенадцатиперстной кишки.
  - При этом обнаруживают увеличение количества межэпителиальных лимфоцитов, наличие атрофии СО с резким укорочением ворсинок или полной их атрофией с удлинением крипт (атрофия СО гиперрегенераторного типа).



# Диагностика.

- ▶ При лабораторных исследованиях выявляется значительное повышение концентрации антител к фракции глиадина (повышение титра антиглиадиновых антител у нелеченных больных - самый чувствительный диагностический тест).
- ▶ наличие железодефицитной анемии (снижение концентрации сывороточного железа, ферритина, гемоглобина, гематокрита).
- ▶ стеаторея (потеря жира с калом может достигать 30-40 г/сут).

# Диагностика

- ▶ Косвенным методом диагноза глютеновой болезни считается глиадинотолерантный тест (тест с нагрузкой глиадином). Пероральное введение глиадина вызывает повышение глутамина в крови, чего не наблюдается у здоровых. Наиболее убедительным диагностическим признаком является благоприятное действие аглютеновой диеты и возникновение рецидива при введении продуктов, содержащих глютен.

# Болезнь Крона

# Определение:

- ▶ Болезнь Крона (регионарный илеит, энтерит) — неспецифический воспалительный гранулематозный процесс, локализующийся в любом отделе тонкого кишечника (но чаще в терминальном отрезке подвздошной кишки), ведущий к образованию некротических участков, язв, гранулем с последующим сужением просвета кишки и рубцеванием.

# Клинические симптомы

## ▶ Острая форма.

- нарастающие боли в правом нижнем квадранте живота.
- тошнота.
- рвота.
- повышение температуры тела с ознобом.
- метеоризм.
- понос, иногда с примесью крови.
- прощупывается утолщенный, болезненный терминальный отрезок тонкой кишки.

# Клинические симптомы

## ▶ Хроническая форма.

- Периодические, а позже постоянные тупые боли (при поражении двенадцатиперстной кишки—в правой эпигастральной области, тощей кишки — в левой верхней и средней части живота, подвздошной кишки—в правом нижнем квадранте живота).
- Стул полужидкий, жидкий, пенистый, иногда с примесью слизи, крови.
- При стенозировании кишки — признаки частичной кишечной непроходимости (схваткообразные боли, тошнота, рвота, задержка газов, стула).

# Клинические симптомы

- При пальпации живота—болезненность и «опухоль» в терминальном отделе подвздошной кишки, при поражении остальных отделов — боли в околопупочной области.
- Формирование свищей внутренних, открывающихся в брюшную полость (ректальных, периректальных, межпетлевых, между подвздошной кишкой и слепой, сигмовидной, желчным и мочевым пузырем), и наружных, открывающихся в поясничную и паховую области.
- Возможны кишечные кровотечения (мелена).

# Клинические симптомы

- ▶ Общие симптомы:
  - слабость, недомогание, снижение работоспособности, повышение температуры тела до субфебрильной, похудание,



# Клинические симптомы

- ▶ Внекишечные проявления:
  - гиповитаминоз (кровоточивость десен, снижение сумеречного зрения, трещины в углах рта).
  - отеки (за счет потери белка),
  - боли в костях и суставах (обеднение солями кальция).
  - трофические нарушения (сухость кожи, выпадение волос, ломкость ногтей).
  - Увеиты

# Клинические симптомы

- недостаточность надпочечников (пигментация кожи, гипотония).
- недостаточность щитовидной железы (заторможенность, одутловатость лица).
- недостаточность половых желез (нарушение менструации, импотенция).
- недостаточность паращитовидных желез (тетания, остеомалация, переломы костей).
- недостаточность гипофиза (полиурия с низким удельным весом мочи, жаждой).

# Клинические симптомы

- Односторонний сакроилеит, коксартрит.
- Узловая эритема

# Лабораторные данные:

- ▶ ОАК: признаки анемии, нейтрофильный лейкоцитоз, увеличение СОЭ.
- ▶ БАК: гипоальбуминемия, увеличение содержания  $\alpha_2$ - и  $\gamma$ -глобулинов, гипокальциемия, гипокалиемия, гипопротромбинемия, гипохлоремия.
- ▶ Копроцитограмма: стеаторея, эритроциты, слизь.

# Инструментальные исследования

- ▶ **Рентгеноскопия кишечника:** ригидность пораженных петель кишечника, сужение просвета, мозаичная картина с мелкими дефектами наполнения за счет отека и линейных язв, «симптом струны» (резкое сужение просвета конечного отдела подвздошной кишки).
- ▶ **Колоноскопия, ректороманоскопия исследование биоптатов тонкой кишки:** гранулематозное воспаление всех слоев, некротизация, изъязвление.

# ХРОНИЧЕСКИЙ НЕСПЕЦИФИЧЕСКИЙ ЯЗВЕННЫЙ КОЛИТ

# КЛАССИФИКАЦИЯ ХРОНИЧЕСКОГО НЕСПЕЦИФИЧЕСКОГО ЯЗВЕННОГО КОЛИТА

I. По клиническому течению:

Острая форма.

Хроническая рецидивирующая форма:

а) фаза обострения;

б) фаза затухающего обострения;

в) фаза ремиссии.

3. Хроническая непрерывно рецидивирующая форма.

II. По распространенности процесса:

Тотальное поражение.

Сегментарное поражение:

а) правостороннее;

б) поперечноободочное; в) левостороннее.

# КЛАССИФИКАЦИЯ ХРОНИЧЕСКОГО НЕСПЕЦИФИЧЕСКОГО ЯЗВЕННОГО КОЛИТА

III. По тяжести процесса:

- а) легкая степень;
- б) средняя степень;
- в) тяжелая степень.

IV. По характеру поражения толстой кишки

- ▶ Поверхностное.
- ▶ Глубокое (язва, псевдополипоз, склероз стенок толстой кишки).



# КЛАССИФИКАЦИЯ ХРОНИЧЕСКОГО НЕСПЕЦИФИЧЕСКОГО ЯЗВЕННОГО КОЛИТА

Осложнения;

1) Местные:

- а) перфорация;
- б) токсическая дилатация;
- в) кровотечение;
- г) рак;
- д) стриктуры.

2) Общие:

- а) гепатит, холангит;
- б) артрит (синовит);
- в) стоматит, глоссит;
- г) кожные изменения;
- д) конъюнктивит, ирит.

# Макроскопические признаки неспецифического язвенного и гранулематозного колита

<b>Признаки</b>	<b>Неспецифический язвенный колит</b>	<b>Гранулематозный колит Крона</b>
<b>1. Распространение поражения</b>	<b>а) Непрерывное б) Диффузное в) Поражена вся окружность</b>	<b>а) Чередование пораженных и непораженных зон б) Сегментарные в) Неодинаковое поражение стенок</b>
<b>2. Вовлечение в процесс прямой кишки</b>	<b>Более 90%</b>	<b>Менее 40%</b>
<b>3. Поражение подвздошной кишки</b>	<b>Менее 10%</b>	<b>Более 50%</b>
<b>4. Укорочение толстой кишки</b>	<b>Выраженное, диффузное</b>	<b>Незначительное, ограниченное (сегментарное)</b>
<b>5. Серозная оболочка</b>	<b>Нежная (за исключением токсического мегаколона)</b>	<b>Фиброзно утолщенная</b>

# Макроскопические признаки неспецифического язвенного и гранулематозного колита

Признаки	Неспецифический язвенный колит	Гранулематозный колит Крона
6. Переход процесса на серозную оболочку брыжейки	Отсутствует	Четко выражен
7. Стриктуры	Редко	Часто
8. Слизистая оболочка	а) Язвы, псевдополипы б) Отсутствие фиссур (трещин)	а) Продольные язвы б) Поперечные фиссуры
9. Толщина стенок	Умеренно утолщенные	Резко утолщенные
10. Спонтанные свищи	Редко	Очень часто
11. Анальные трещины и фистулы	Менее 10%	Более 80%
12. Токсический мегаколон	1-2%	Очень редко
13. Злокачественные перерождения	3-4%	Очень редко

# Гистологическая картина при неспецифическом язвенном и

Признак	Неспецифический язвенный колит	Гранулематозный колит Крона
Распространенность воспаления	Слизистая оболочка и подслизистый слой	Все слои кишечной стенки
Подслизистый слой	Поверхностный фиброз, выраженная васкуляризация	Глубокий фиброз, незначительная васкуляризация
Очаговая лимфоидная гиперплазия	Слизистая оболочка, иногда подслизистый слой	Все слои кишечной стенки
Эпителиоидно-клеточные гранулемы	Отсутствуют	Обнаруживаются в 70-75% наблюдений

Фиссуры	Наблюдаются редко, распространяются только до подслизистого слоя	Наблюдаются часто, трансмуральные
Криптогенные абсцессы	Всегда	Изредка
Образование слизи	Отчетливо понижено	Слегка понижено
Воспалительные псевдополипы	Часто	Реже
Облитерирующий эндангит	Относительно часто	Редко
Изменения анальной области	Неспецифичны	Гранулемы
Регионарные лимфатические узлы	Неспецифическая реактивная гиперплазия	Гранулемы (около 50% случаев)

# Пиелонефрит абсцедирующий

