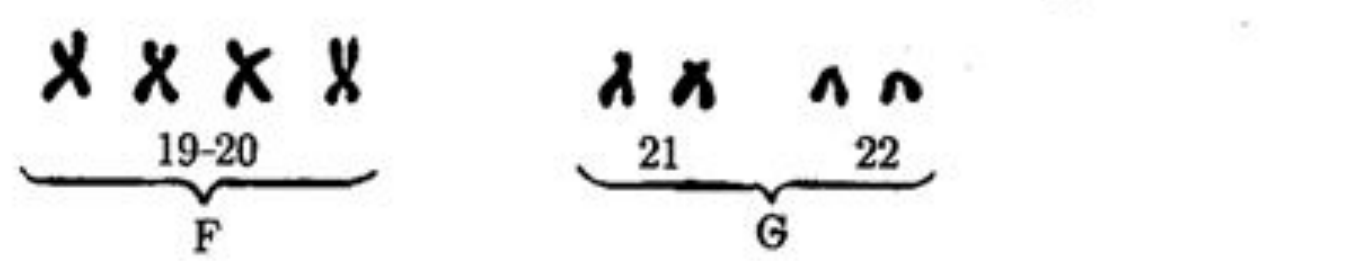

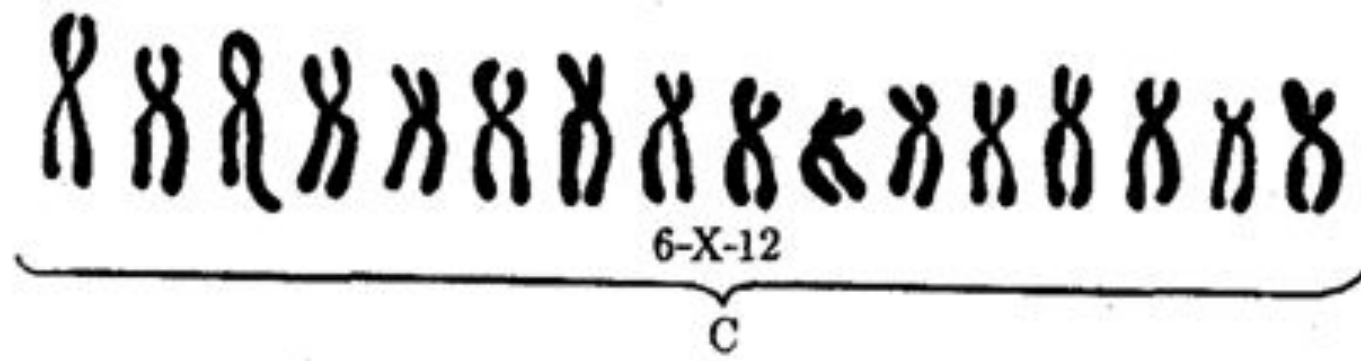
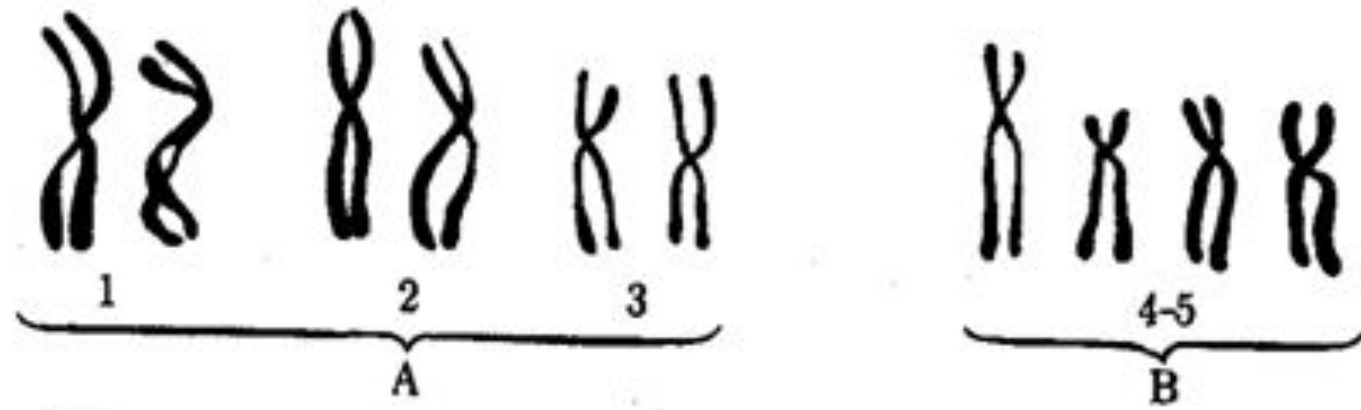


Презентация по теме «Синдром Эдвардса»

Подготовил: студент Коржавин М. А.
45 группа 4 курс лечебный
факультет
Кафедра медицинской генетики

Синдром Эдвардса (кариотип
47, XX, +18, 47, XY, +18)

Синдром Эдвардса (СЭ) – синдром
трисомии 18 – встречается с
частотой примерно 1:7000
новорожденных.



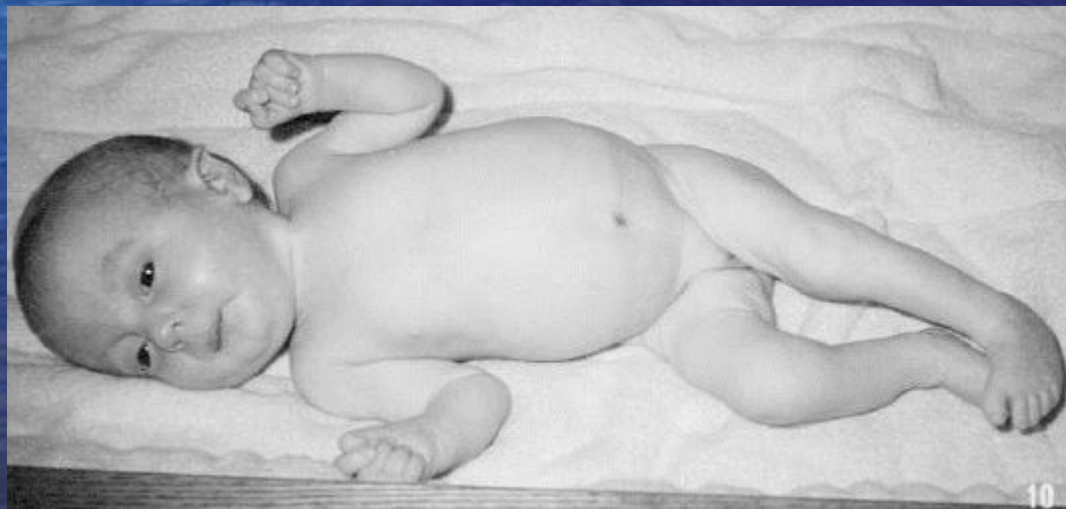B

Цитогенетически синдром Эдвардса представлен трисомией 18 (90%), в 10 % случаев наблюдается мозаицизм.

Мозаицизм - состояние, при котором в организме присутствуют ткани генетически различных типов, например, нормальные клетки и клетки имеющие три хромосомы

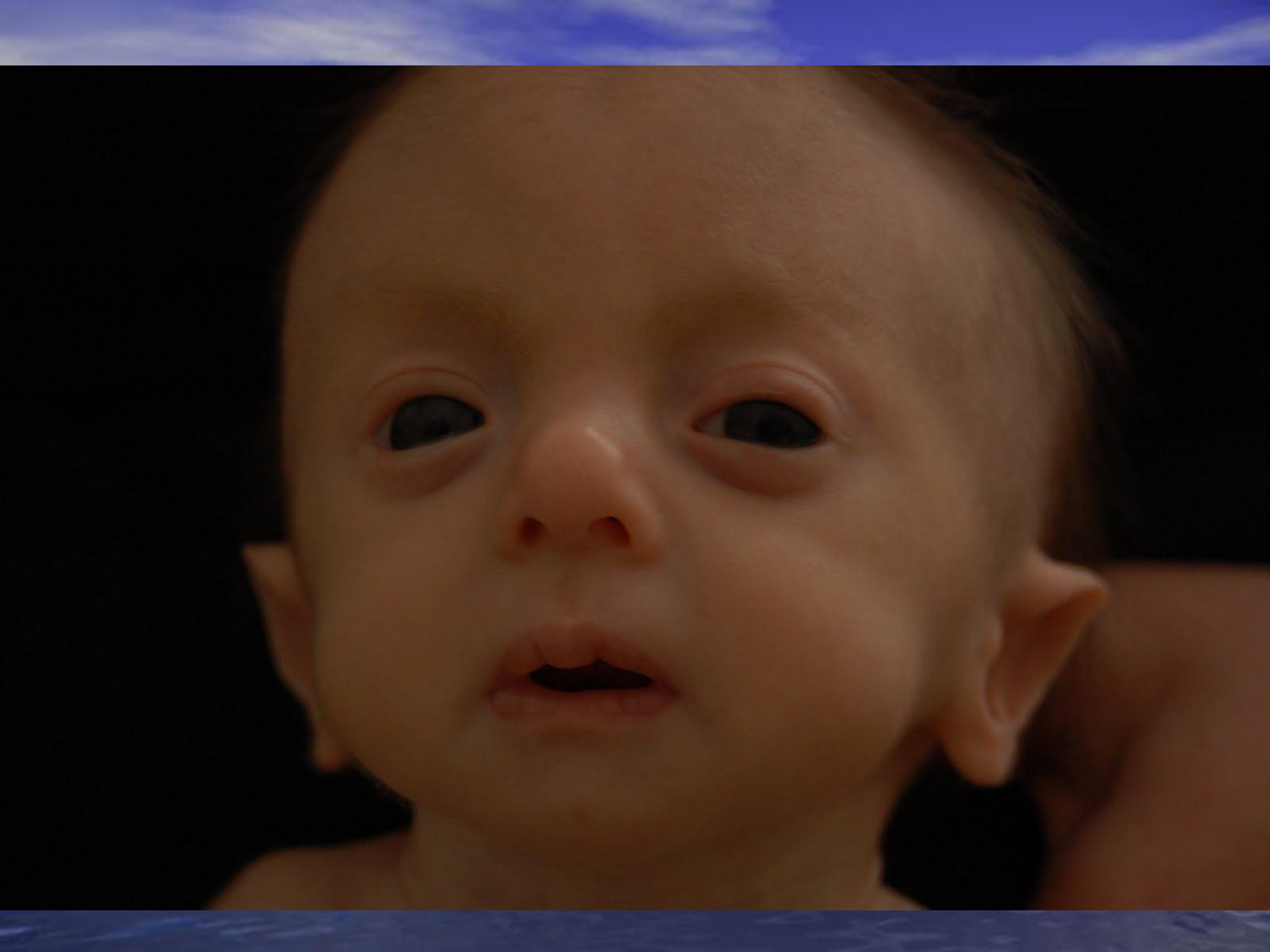Дети с трисомией 18 чаще
рождаются у пожилых матерей.
Для женщин старше 45 лет риск
родить больного ребенка
составляет 0,7%

Дети с трисомией 18 рождаются с низкой массой тела при доношенной беременности, осложненной многоводием, гипоплазией плаценты, единственной пупочной артерией, слабой активностью и гипотрофией плода.



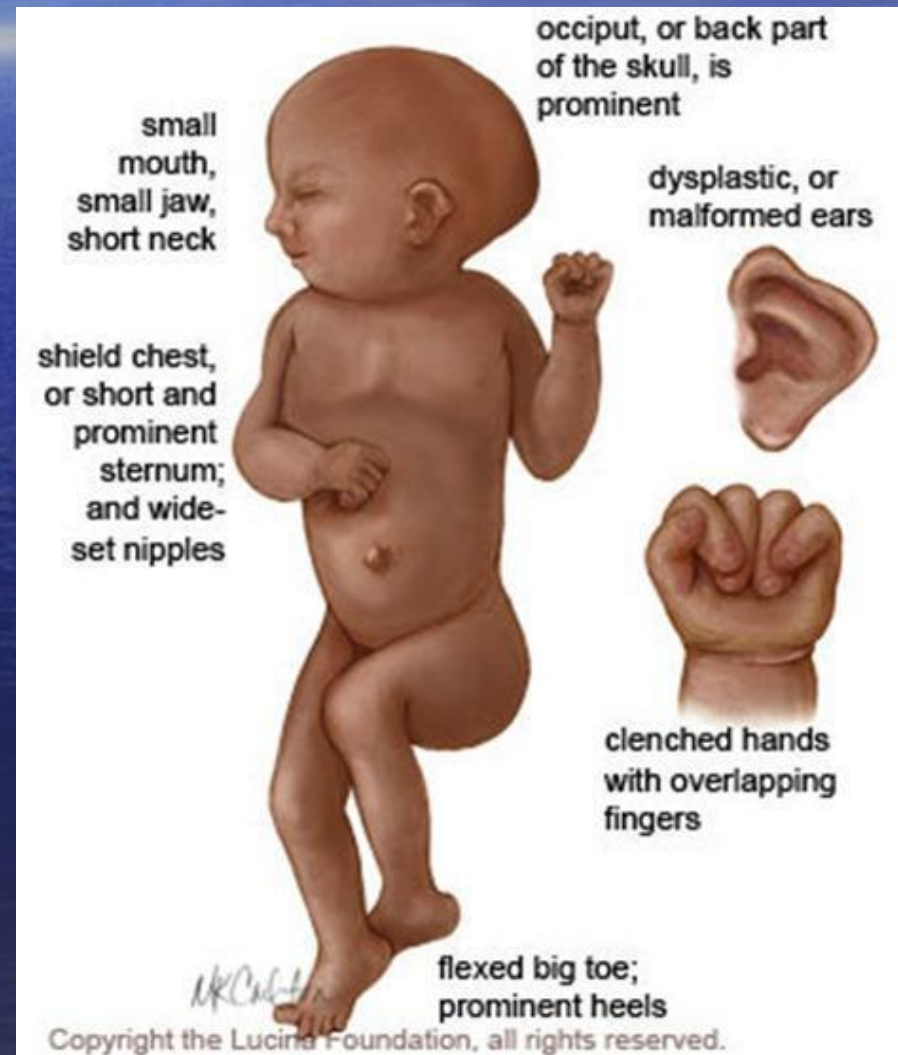Фенотипические проявления синдрома Эдвардса

- 1) Аномалии мозгового и лицевого черепа, долихоцефалическая форма черепа.
- 2) Микрогнатия, микростомия, высокое нёбо, короткая верхняя губа
- 3) Глазные щели узкие и короткие, птоз
- 4) Ушные раковины деформированные, низкорасположенные. Наружный слуховой проход сужен, иногда отсутствует.



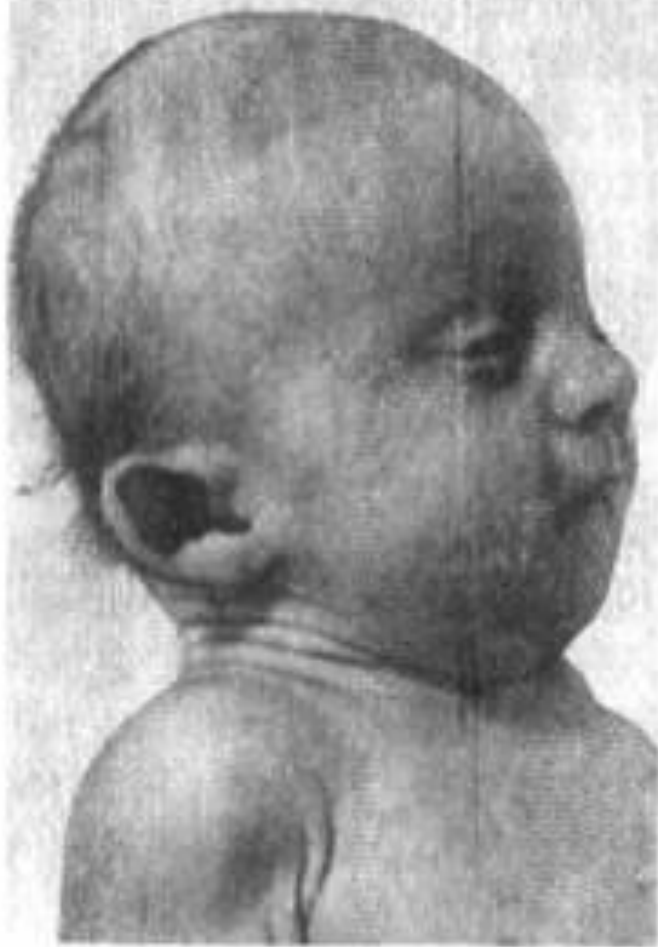Фенотипические проявления синдрома Эдвардса

- 5) Грудина короткая, межреберные промежутки уменьшены, грудная клетка шире и короче по сравнению с нормой
- 6) Гипоплазия сосков, сосковый гипертелоризм

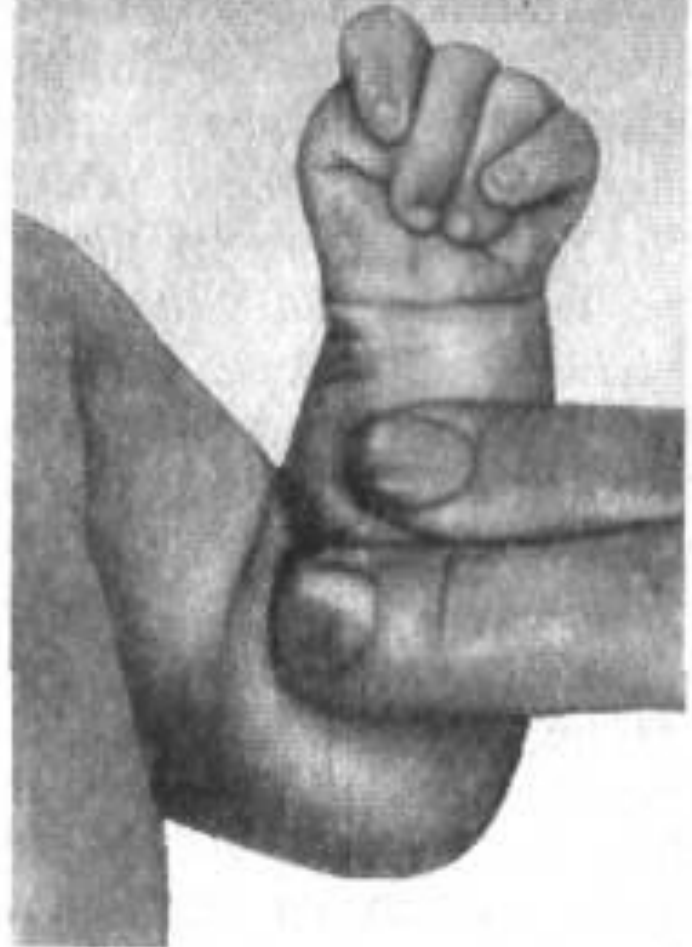

Фенотипические проявления Синдрома Эдвардса

7) В 80% наблюдается ограничение движений в тазобедренных суставах (отведения), косолапость, сгибательные деформации пальцев рук, синдактилия, перекрывание V пальцем IV, II пальцем III, короткий I палец стопы, гипоплазия ногтей, стопа-качалка (пятка выступает, свод провисает), большой палец утолщен и укорочен.



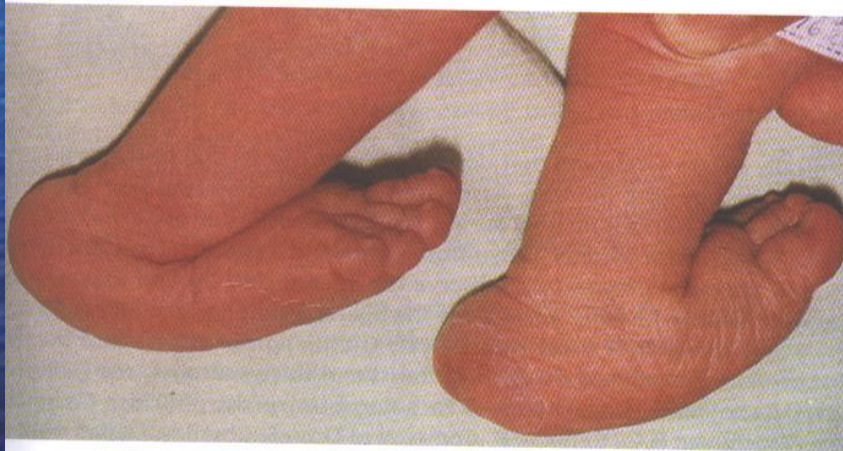
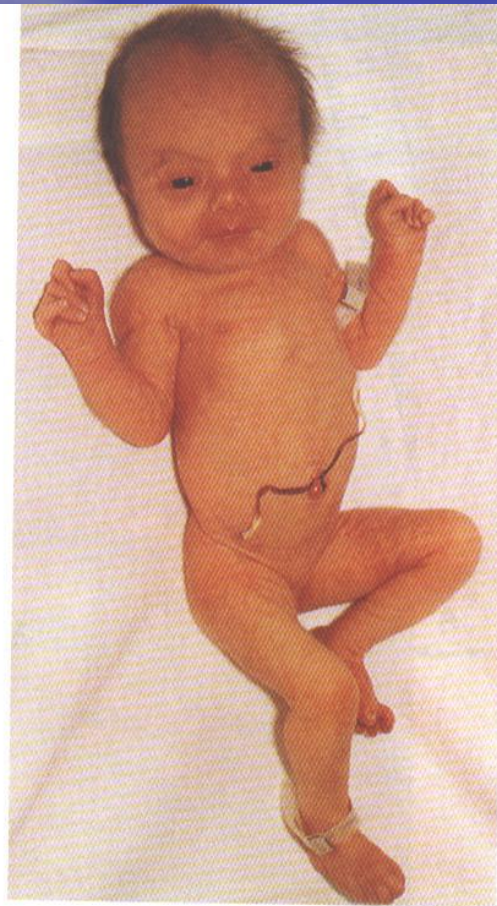
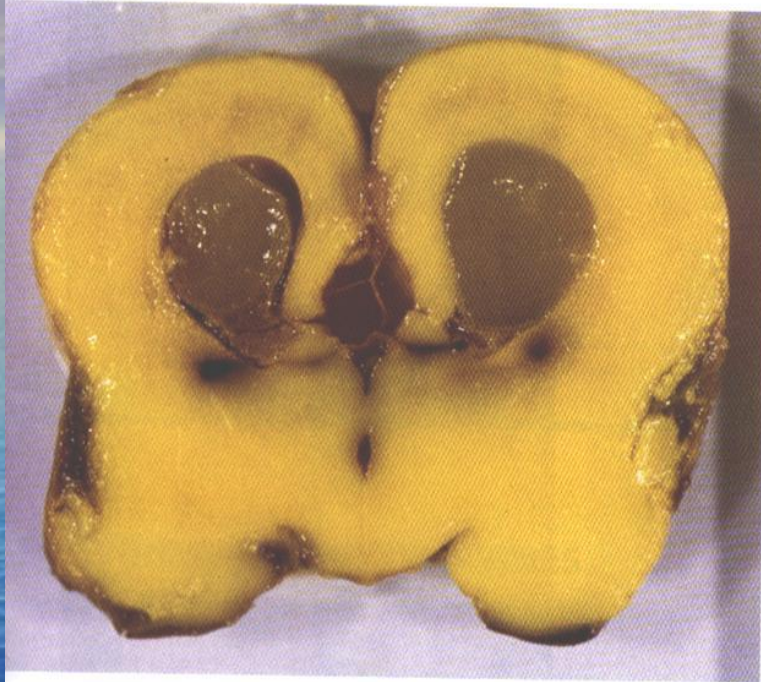a



б

Рис. X.8. Синдром Эдвардса (синдром трисомии хромосомы 18):

a — долихоцефалия, низко посаженные деформированные ушные раковины, короткие глазные щели, микростомия, короткая шея, выступающий затылок; *б* — сгибательная деформация пальцев, перекрывание пятым пальцем четвертого, гипоплазия ногтей



Фенотипические проявления Синдрома Эдвардса

- 8) Из дефектов внутренних органов отмечаются пороки сердца и крупных сосудов (дефект межжелудочковой перегородки, аплазии одной створки клапанов аорты и легочной артерии), пороки развития мочеполовой системы, желудочно-кишечного тракта (незавершенный поворот кишечника, выпадение прямой кишки, дивертикул Меккеля), паховые, пупочные грыжи. Наблюдается гипоплазия мозжечка и мозолистого тела.

Фенотипические проявления Синдрома Эдвардса

9) У всех больных отмечаются выраженная умственная отсталость, мышечная гипотония, сменяющаяся гипертонусом

Прогноз

Продолжительность жизни детей с синдромом Эдвардса невелика: 60 % детей умирают в возрасте до 3 мес, до года доживает лишь один ребенок из десяти.



Спасибо за
внимание!