

Склерома ЛОР органов.

---

Выполнил: студентка 4  
курса  
Педиатрического  
факультета  
3 группы  
Жулатова Альбина.

**Склерома** (риносклерома, склерома дыхательных путей, склеромная болезнь) - хроническая инфекционная болезнь,

---

вызываемая палочкой Фриша-Волковича (*Klebsiella pneumoniae rhinoscleromatis*), характеризуется образованием в стенках верхних дыхательных путей (главным образом носа) гранулем, подвергающихся в дальнейшем фиброзу и рубцовому сморщиванию, приводящему к стенозированию отдельных участков дыхательных путей.

- Код по МКБ-10

## ● Эпидемиология склеромы

Заболевание распространено по всему миру в виде больших, средних и малых очагов. Эндемичными по склероме считают Центральную и Восточную Европу, в том числе Западную Украину и Белоруссию, Италию, Центральную и Южную Америку. Африку, Юго-Восточную Азию, Египет, Индию, Дальний Восток. Местность, эндемичная по склероме, имеет определенные характеристики. Прежде всего, это низменные участки суши с редколесьем и болотами, где в основном проживает население, занятое сельским хозяйством. Склерома чаще встречается у женщин. Отмечены случаи заболевания склеромой в некоторых изолированных сёлах. Часто поражены члены одной семьи, где болеют 2-3 человека. Заболевание связывают с низким социально-экономическим статусом, и в развитых странах, например США, оно встречается очень редко. Ситуация может меняться в связи с миграцией населения.

До настоящего времени не установлены точные механизмы и условия заражения человека. Большинство исследователей считают, что

---

передача инфекции от больного происходит контактным путём и через предметы общего пользования. Отмечено, что при бактериологическом исследовании материала из поражённых органов членов одной семьи, больных склеромой, выделяют *Klebsiella pneumoniae rhinoderomatis* с однотипными характеристиками.

## ● Профилактика склеромы

Профилактические мероприятия должны быть направлены на предотвращение возможности передачи инфекции от больного человека. Это предполагает улучшение условий жизни, повышение благосостояния, соблюдение правил общей и индивидуальной гигиены, изменение природных условий в очаге поражения.

Про видимые в данном направлении мероприятия в некоторых районах за последние годы дали значительное уменьшение числа случаев заболевания склеромой.

## ● **Скрининг**

В случае хронических ринитов, особенно в эндемичных по склероме областях, необходимо помнить о возможном поражении слизистой оболочки носа *Klebsiella pneumoniae rhinoscleromatis* и использовать дополнительные специфические методы исследования.

## ● **Классификация**

Склеромный процесс протекает медленно, годы и десятилетия, и проходит несколько периодов своего развития: начальный (скрытый), активный, регрессивный. Начальная стадия характеризуется неспецифическими симптомами ринита. Отличительные черты активного периода инфильтрации или атрофии. Образование рубцов свидетельствует о регрессивной стадии.

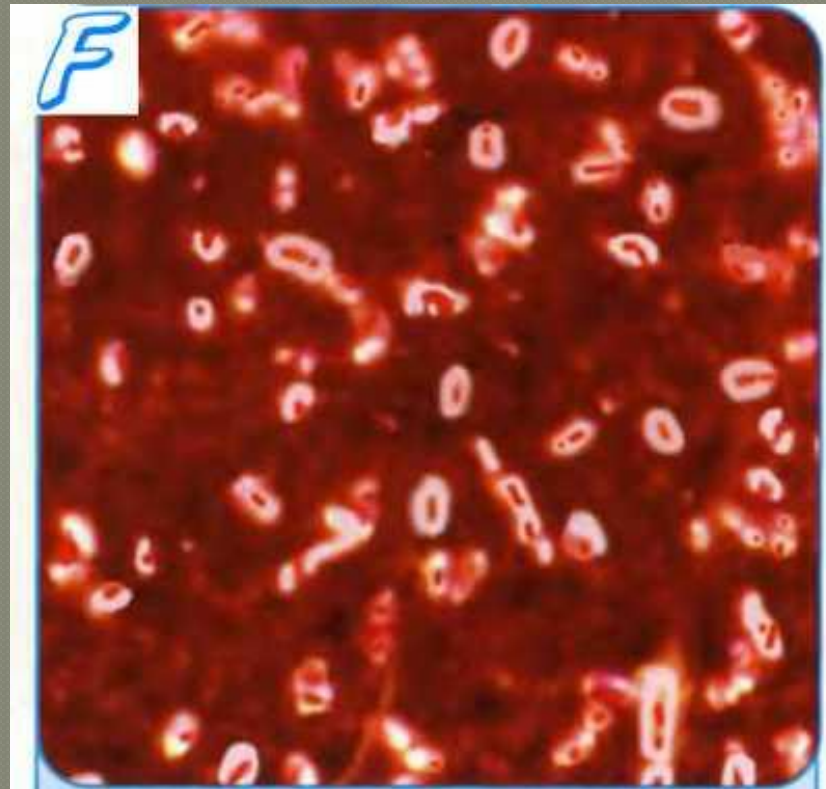
Склерома поражает и основном дыхательные пути, однако процесс может протекать изолированно и любом органе или тотально, поражая нос, глотку, гортань, трахею и бронхи в любых формах проявления, что также используют в классификации.

Основные формы процесса: дистрофическая, продуктивная и смешанная.

## ● Причины склеромы

В настоящее время инфекционная природа заболевания не вызывает сомнений. Это подтверждено природно-очаговым распространением болезни и контактным путём передачи инфекции. Возбудитель склеромы – грамотрицательная папочка Фриша-Волковича (*Klebsiella pneumoniae rhinoscleromatis*), впервые описанная 1882 г. Фришем. *Klebsiella pneumoniae rhinoscleromatis* выявляют у всех больных, особенно в активный период образования инфильтрата и гранулём, дистрофии слизистой оболочки.

# Палочка Фриша-Волковича



**Рис. 3.9б.** Мазок из чистой культуры *Klebsiella pneumoniae*, окраска по Бурри—Гинсу. Видны капсулы — светлые ореолы вокруг палочковидных бактерий



## ● Патогенез склеромы

*Klebsiella pneumoniae rhinoscleromatis* относят к инкапсулированным микроорганизмам.

Наличие капсулы защищает бактерии и тормозит процесс фагоцитоза макрофагами, что

приводит к образованию специфических крупных клеток Микулича, отличающихся

своеобразной пенистой структурой протоплазмы. В начале заболевания местных расстройств в органах дыхательных путей не наблюдают. Во втором, активном периоде,

развиваются изменения в различных отделах дыхательного тракта, которые могут

протекать в форме дистрофических или продуктивных явлений с образованием инфильтрата, гранулёмы в различных участках дыхательных путей. Эпителий, покрывающий склеромный инфильтрат, как правило, не повреждён.

Инфильтраты могут

иметь эндофитный рост, распространяясь на кожу наружного носа, вызывая его деформацию, или экзофитный, приводящий к нарушению функции дыхания (в полости

носа, носоглотки, гортани и трахеи).

Конечный этап трансформации склеромного инфильтрата - образование рубца, который

резко сужает просвет полостей дыхательных путей на ограниченные участки или на

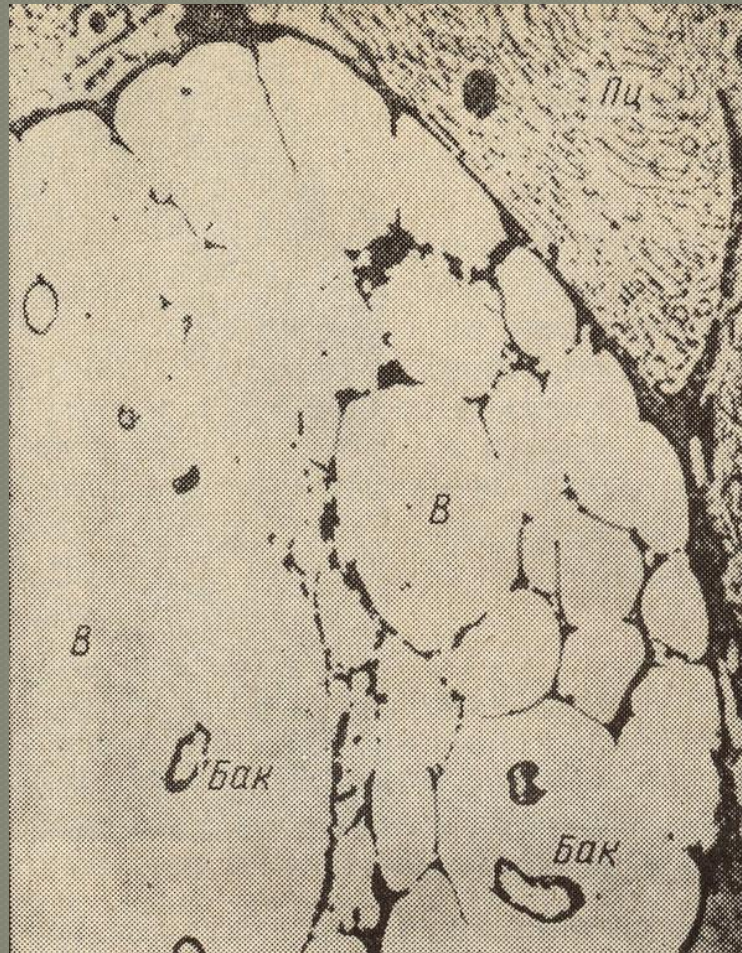
значительном протяжении, приводя к стенозу и резкому нарушению функционального

состояния. В стадии рубцевания преобладают соединительнотканые элементы, палочку

склеромы и клетки Микулича не обнаруживают.

Склерома отличается переходом гранулёмы сразу в рубцовую стадию

# Клетка Микулича при склероме



## ● Симптомы склеромы

В начале заболевания больные жалуются на слабость, утомляемость, головную боль, потерю аппетита, иногда жажду, явления артериальной и мышечной гипотонии. Местных изменений в органах дыхательных путей при этом не наблюдают.

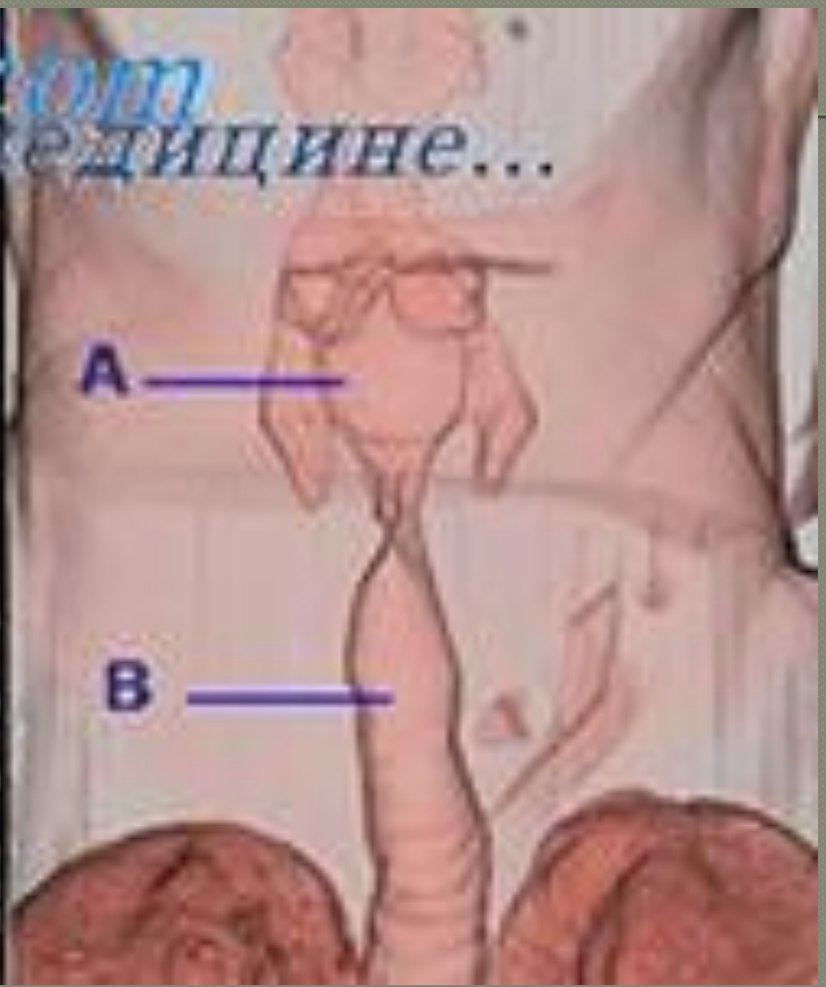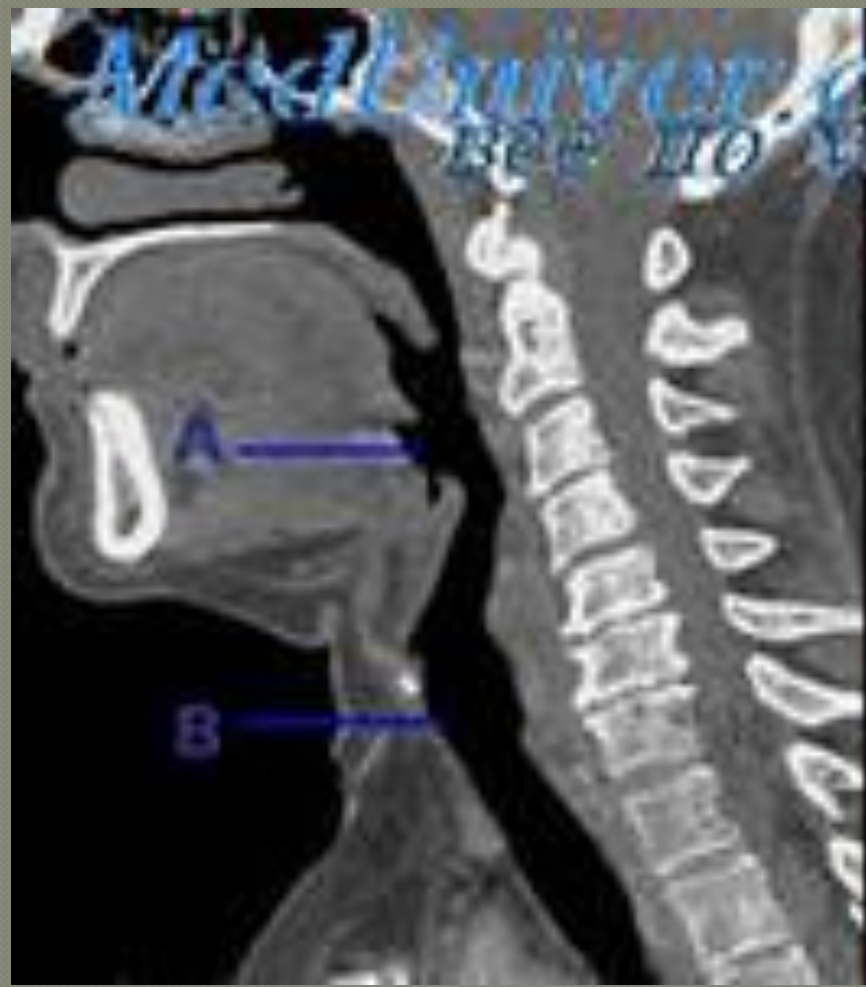Обращает на себя внимание снижение тактильной и болевой чувствительности слизистой оболочки дыхательных путей. Такая симптоматика может отмечаться в течение длительного времени и не иметь специфического характера. Однако, учитывая постоянство, стабильность этих проявлений, можно заподозрить склерому и направить пациента на специфическое бактериологическое обследование. В этот период *Klebsiella pneumoniae rhinoscleromatis* можно обнаружить в материале из любого участка дыхательных путей, чаще со слизистой оболочки полости носа.

Диагностика заболевания на начальной стадии может иметь определяющее значение в отношении эффективности лечения, диспансерного наблюдения и положительного прогноза.

Во втором, активном периоде изменения наблюдают в различных отделах дыхательного тракта, в виде дистрофической или продуктивной форм. Можно выявить атрофию различных участков слизистой оболочки носа, глотки, гортани, образование вязкой слизи и сухих корок. При продуктивной форме отмечают образование инфильтрата, гранулёмы в различных участках дыхательных путей. Размеры поражённых областей варьируют от ограниченных мелких высыпаний до сплошных опухолевидных образований без деструкции слизистой оболочки, без образования атрезий и синехий в местах контакта инфильтратов противоположащих участков слизистой оболочки. Инфильтраты могут иметь эндофитный рост и распространятся на кожу наружного носа, вызывая его деформацию, или экзофитный, приводя к нарушению функции дыхания (в полости носа, носоглотки, гортани и трахее).

Кроме нарушения дыхания, развиваются рефлекторная, защитная, резонаторная дисфункции, в значительной степени снижается обоняние. Отмечаются затруднение дыхания (стеноз гортани), охриплость, снижение защитной функции.





Медиа университет  
ВЕР ПО МЕДИЦИНЕ...

Инфильтраты полости носа чаще наблюдают в передних отделах на уровне переднего конца нижних носовых раковин и на противоположащих участках носовой перегородки. В среднем отделе полости носа они встречаются редко. Чаще инфильтраты располагаются в области хоан с переходом на мягкое нёбо и маленький язычок, верхние отделы дужек нёбных миндалин, приводя к их деформации. При рубцевании инфильтратов образуется неполная атрезия носоглотки.

Характерно, что у одного больного инфильтраты и рубцовые изменения могут одновременно находиться в разных отделах дыхательных путей. Иногда после рубцевания гранулемы можно наблюдать формирование инфильтрата на соседнем участке слизистой оболочки. В гортани инфильтраты чаще локализируются в подскладочном отделе, вызывая нарушение дыхательной, защитной и голосообразовательной функций.

Следует заметить, что у ряда больных при наличии склеромных инфильтратов обнаруживают участки с признаками дистрофии слизистой оболочки (смешанная форма).

Рис. 1. Склерома носа (форма Нebra).

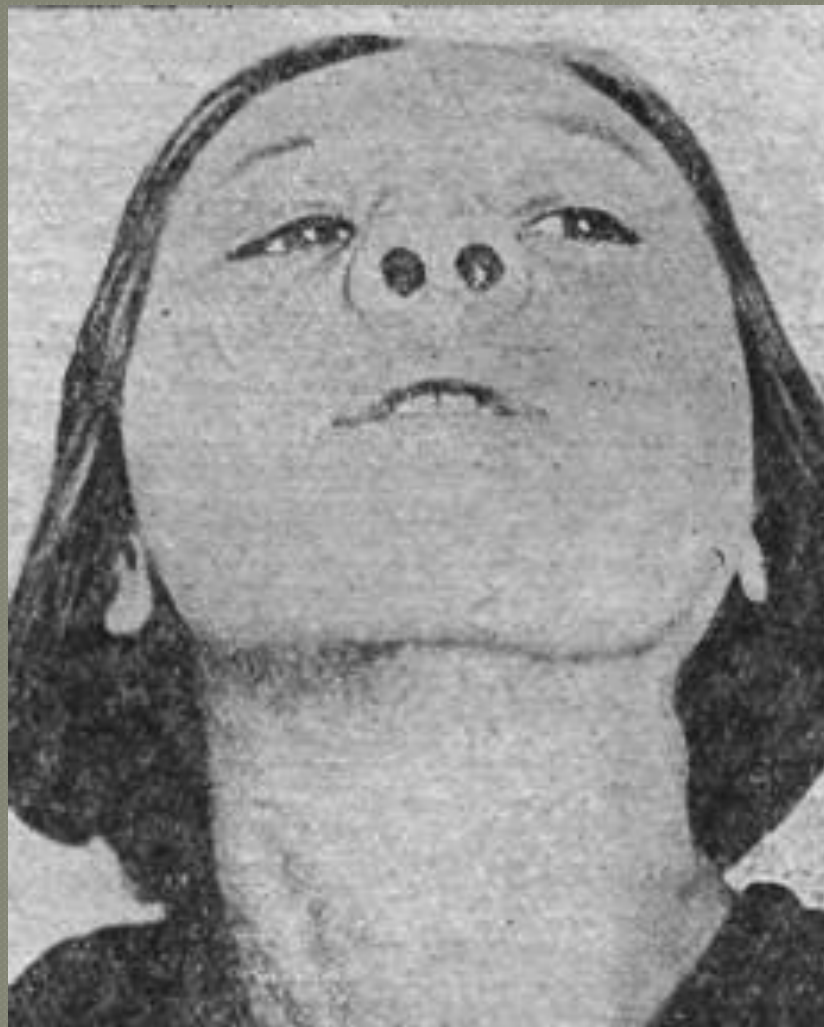Бугристые инфильтраты с серовато-белой ороговевшей поверхностью в некоторых местах заполняют обе ноздри и выпячиваются наружу. Наружная часть носа резко

расширена ■



Рис. 2. Обе ноздри почти целиком выполнены инфильтратами, местами в состоянии фиброзного затвердения.

---





**Клиническая картина** склеромы в активной стадии (явных признаков болезни) зависит от формы процесса. При явлениях атрофии больные жалуются на сухость в носу, вязкие, густые выделения, образование корок, снижение или потерю обоняния. Иногда большое количество корок в полости носа сопровождается появлением сладковато-приторного запаха, который ощущается окружающими, но отличается от такового при озене. При объективном обследовании больного видны участки атрофичной слизистой оболочки, корки.

В случае образования склеромной гранулёмы слизистая оболочка имеет плотные, разной величины инфильтраты желтовато- или серовато-розовой окраски, покрытые неповреждённым эпителием. При образовании рубцовых изменений больные предъявляют жалобы на нарушение функций носа и гортани. Склеромный процесс в области гортани может привести также к стенозу и потребовать срочной трахеотомии.

## ○ **Диагностика склеромы**

Диагностика заболевания основывается на анализе данных анамнеза и жалоб больного. Необходимо обращать внимание: на место проживания, оценивая природно-очаговый характер развития склеромы: на наличие больных среди членов семьи. Важна оценка возраста пациента, так как заболевание часто выявляют в 15-20 лет. У детей склеромный процесс чаще локализован в гортани и может приводить к ее стенозу.

Следует обратить особое внимание на общие жалобы больного (слабость, утомляемость, головная боль) при указанных выше обстоятельствах (эндемический очаг, молодой возраст, наличие в населенном пункте или семье заболеваний склеромой).

При явном проявлении склеромы в области дыхательных путей жалобы определяются формой заболевания (сухость, корки, затруднение дыхания, охриплость и др.).

## Физикальное обследование

При подозрении на склерому следует провести тщательный осмотр всех отделов дыхательного тракта общедоступными методами, применяемыми в оториноларингологии, а также, по возможности, современными эндоскопическими методами (фиброэндоскопия полости носа и носоглотки, глотки, гортани, трахеи и бронхов). В обязательном порядке определяют функциональное состояние дыхательных путей.

## Лабораторные исследования

Необходимо исследовать микрофлору из разных отделов дыхательного тракта.

В сомнительных случаях, при отсутствии роста *Klebsiella pneumoniae rhinoscleromatis*, можно воспользоваться специфическими серологическими реакциями. Проводит также гистологическое исследование биопсийного материала.

## ○ **Инструментальные исследования**

Установлению диагноза может способствовать применение эндоскопических и рентгенологических методов обследования, в частности, КТ.

## ○ **Дифференциальная диагностика склеромы**

Дифференциальную диагностику склеромы проводят с гранулёмными процессами при туберкулёзе, сифилисе, гранулематозе Вегенера. От перечисленных заболеваний склерому отличает отсутствие деструкции и распада инфильтрата, а также трансформация гранулёмы непосредственно в рубцовую ткань. При склероме никогда не поражаются костные ткани. *Klebsiella pneumoniae rhinoscleromatis* находят на поверхности слизистой оболочки и под эпителиальным слоем и толще гранулёмы вместе со специфическими крупными клетками Микулича и свободно лежащими гиалиновыми тельцами Русселя. Эпителий, покрывающий склеромный инфильтрат, как правило, не повреждён.

## ● **Показания к консультации других специалистов**

В случае образования деформации наружного носа за счёт распространения склеромных инфильтратов на кожные покровы крыльев носа показана консультация дерматолога, при вовлечении в процесс слёзоотводящих путей необходима консультация окулиста, в начальной стадии заболевания при общих проявлениях (слабость, утомляемость, головные боли и др.) нужна консультации терапевта.

## ● **Цели лечения склеромы**

Цели лечения - элиминация возбудителя, уменьшение воспаления, предотвращение нарушений дыхания, удаление инфильтратов и рубцов. В настоящее время эти мероприятия могут привести к выздоровлению на любой стадии заболевания.

## ● **Показания к госпитализации**

Показаниями к госпитализации считают необходимость комплексного лечения склеромы, в том числе хирургического, а также выраженное нарушение функции дыхания, требующее проведения бужирования, а в ряде случаев трахеотомии или наложении ларингофиссуры.

## ● Немедикаментозное лечение

Вужирование (раздавливание) инфильтратов, противовоспалительная R-терапия дозами от 800 до 1500.

## ● Медикаментозное лечение склеромы

Стрептомицин назначают в дозе 0,5 г 2 раза в день на курс лечения длительностью 20 дней (максимальная суммарная доза - 40 г).

## ● Хирургическое лечение склеромы

Хирургическое иссечение инфильтратов и рубцов.

## ● Дальнейшее ведение

Больные склеромой нуждаются в диспансерном наблюдении и, при необходимости, повторных курсах медикаментозной терапии. Может потребоваться замена лекарственных средств и устранение новых инфильтративных образований посредством бужирования, раздавливания, R-терапии и т.д.

Сроки нетрудоспособности зависят от степени нарушения функции дыхания и предпринятых методов устранения, составляют приблизительно 15-40 дней.

Необходимо обратить внимание на трудоустройство и экспертизу нетрудоспособности.

Пациенту рекомендуют соблюдать правила личной гигиены.

## ● Прогноз

При своевременно начатом лечении прогноз благоприятный. В литературе в большинстве случаев описывают восстановление функций органов, полную элиминацию палочки склеромы по данным бактериологических исследований, снижение или отсутствие специфических серологических реакций.