

* III СКЛОНЕНИЕ СУЩЕСТВИТЕЛЬНЫХ

1. Мужской род m
2. Женский род f
3. Средний род n

*Автор-составитель: доцент кафедры анатомии человека
Тихонова Лилия Михайловна*

* -o	<u>pulmo</u> , <u>onis</u> m	<u>pulmonalis</u> , e
* -or	humor, oris m	<u>humoralis</u> , e
* -os	flos, oris m	<u>floridus</u> , a, um
* -er	trochanter, eris m venter, tris m	<u>trochantericus</u> , a, um <u>ventralis</u> , e
* -es	pes, pedis m стопа paries, etis m	<u>parietalis</u> , e
* -ex	apex, icis m	<u>apicalis</u> , e

* m

-o -or -os -er -es -ex

* os, ossis n osseus, a, um

* os, oris n oralis, e

* cor, cordis n

* tuber, eris n tuberculum, i n

* Gaster, tris f gastricus, a, um

* pia mater

* dura mater

Слова исключения



* **Alma mater**

Латинисты России, Белоруссии и Украины
на медицинском факультете имени Т.З.Биктимирова,
2009 год



* Alma mater



1	I	лат. unus
5	V	лат. quinque
10	X	лат. decem
50	L	лат. quinquaginta
100	C	лат. centum
500	D	лат. quingenti
1000	M	лат. mille

Римские цифры появились за 500 лет до нашей эры у этрусков. Римских цифр всего семь: **I = 1 V = 5 X = 10 L = 50 C = 100 D = 500 M = 1000**. Черта над цифрами обозначает, что это тысячи, две черты – миллионы

*** Римские цифры**

В анатомии римскими цифрами обозначаются:

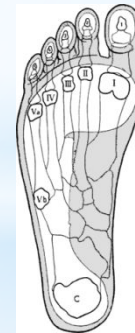
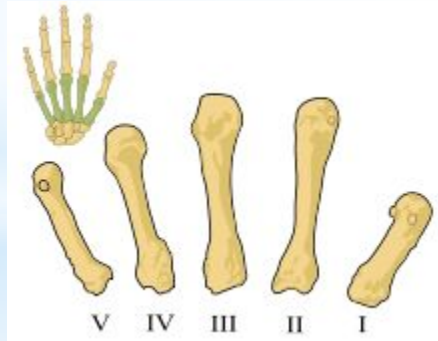
- * Пары нервов, рёбра, позвонки, пальцы, кости пястья и плюсны.**
- * От головного мозга человека симметрично отходят 12 пар черепно-мозговых (черепных) нервов. Выделяют следующие нервы: обонятельный (I); зрительный (II); глазодвигательный (III); блоковый (IV); тройничный (V); отводящий (VI); лицевой (VII); преддверно-улитковый (VIII); языкоглоточный (IX); блуждающий (X); добавочный (XI); подъязычный (XII).**

*** Римские цифры в анатомии**

* Позвонки: I шейный позвонок атлант *Atlas, ntis m*; II шейный позвонок *axis, is m*; VI шейный позвонок (*vertebra prominens*); VIII грудной позвонок (*vertebra thoracica*); III поясничный позвонок (*vertebra lumbalis*) etc.

* Пальцы: I *pollex, icis m*; II *index, icis m*; III *digitus medius*; IV *digitus anularis*; V *digitus minimus*.

Кости пястья:



Кости плюсны

* Римские цифры в анатомии

- * Primus, a, um 1-ый
- * Secundus, a, um 2-ой
- * Tertius, a, um 3-ий
- * Quartus, a, um 4-ый
- * Quintus, a, um 5-ый
- * Sextus, a, um 6-ой
- * Septimus, a, um 7-ой
- * Octavus, a, um 8-ой
- * Nonus, a, um 9-ый
- * Decimus, a, um 10-ый
- * Undecimus, a, um 11-ый
- * Duodecimus, a, um 12-ый

Согласуйте:

vertebra, ae f

digitus, i m

nervus, i m

costa, ae f

Порядковые числительные

- * Apex pulmonis dextri
- * Apex linguae
- * Apex cordis
- * Angulus oris
- * Cortex cerebri
- * Cortex cerebelli
- * Facies pulmonis
- * Fissura horizontalis pulmonis dextri

Переведите

*Слово **musculus** + сущ. III скл. -or, -er

* **musculus abductor** мышца отводящая

* **m. adductor** мышца приводящая

* **m. buccinator** мышца щёчная

* **m. depressor** мышца опускающая

* **m. levator** мышца поднимающая

* **m. masseter (-eris)** мышца жевательная

* * **Наименования мышц по их функции**
* **m. rotator** мышца вращающая

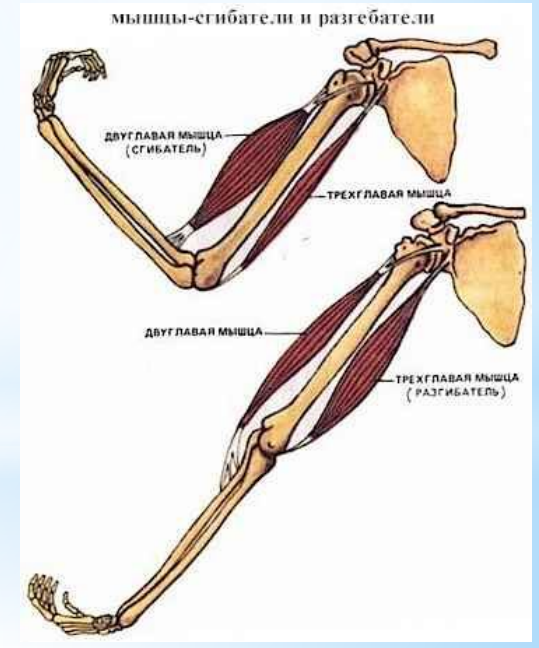
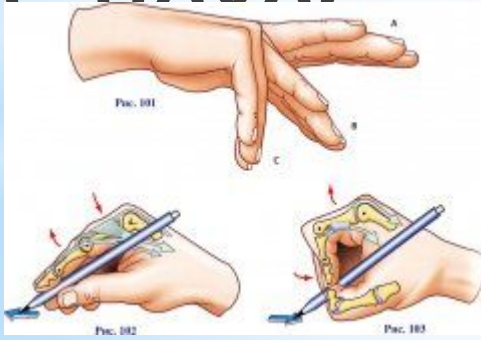
* **m. corrugator** мышца сморщивающая

* **m. cremaster (-eris)** мышца, поднимающая ЯИЧКО

* **m. dilatator** мышца расширяющая

* **m. extensor** разгибатель

* **m. flexor** сгибатель



* **Наименование мышц по их функции**

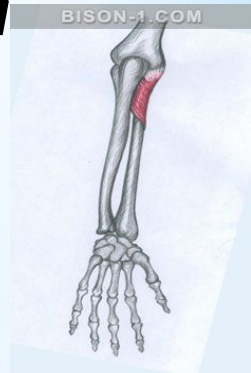
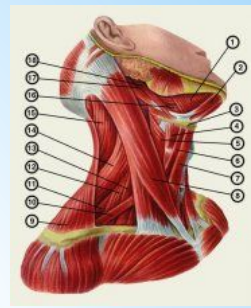
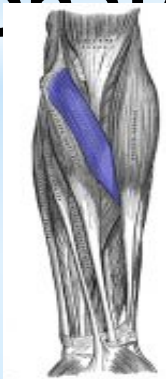*NB!

* m. **constrictor** констрИктор

* m. **sphincter (-eris)** сфинктер (др.-греч. σφιγκτήρ от σφίγγω – «сжимаю») *круговая мышца, сжимающая круглое отверстие*

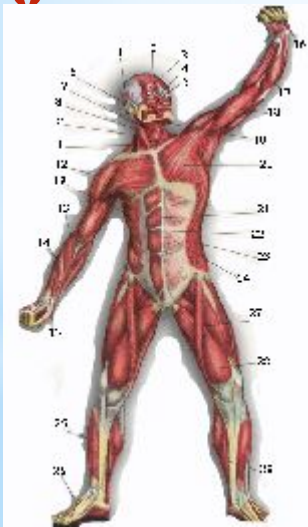
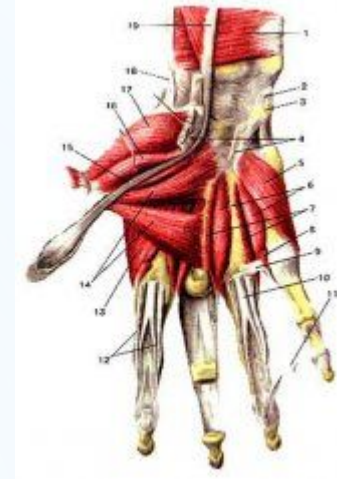
* m. **supinator** [от лат. supinare откидывать]

* m. **pronator** (лат. prono, pronatum вращать
внутри




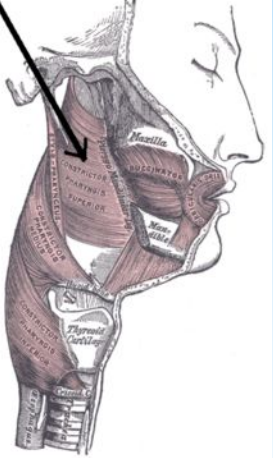
* **Наименование мышц по их функции**

- * m.rotator thoracis (*thorax, acis m*)
- * m.dilatator pupillae (*pupilla.ae f зрачок*)
- * m.flexor digiti minimi
- * m.adductor pollicis
- * m.adductor indicis



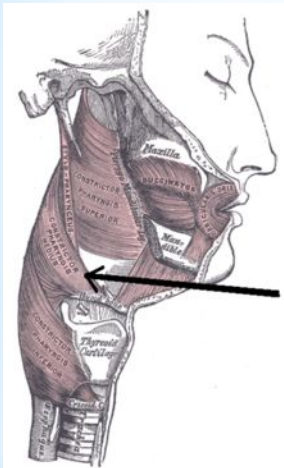
* Наименование мышцы по её функции + существительное в родительном падеже





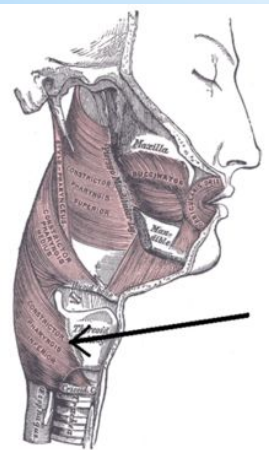
Верхний констриктор глотки

m. constrictor pharyngis superior



Средний констриктор глотки

m. constrictor pharyngis medius



* Нижний констриктор глотки

m. constrictor pharyngis inferior

*m -o -or -os -er -es -ex

*f o s x

-do любая гласная,

-go кроме o кроме e

-io любая согласная

* III склонение (женский род) f

* -do valetudo, **i**nis f

NB! *tendo, **i**nis m*

* hirudo, **i**nis f

* -go cartilago, **i**nis f

*margo, **i**nis m*

* -io articulatio, **o**nis f

* regio, **o**nis f

* -do (-**i**nis) -go (**i**nis)

-io (-**o**nis)

*-as, -**atis**

*tuberositas, atis f **NB!** *pancreas, atis n*

*cavitas, atis f *vas, vasis n*

*extremitas, atis f

*-us, -**udis** (-**utis**)

* *incus, udis f* (наковальня - слуховая косточка)

* *juventus, utis f* молодость

* *juventus, utis f*

* -is, **i**dis iris, **i**ridis f радужка, радужная оболочка глаза

* cuspis, **i**dis f створка, остриё

NB! *sanguis, inis m* кровь

* basis, is f

* cutis, is f кожа

* pelvis, is таз

* auris, is f

* **NB!** *canalis, is m* **Неравносложные и равносложные** *unguis, is m* ноготь

*-es, -is *pubes, is f* лобок, лобковая кость

*pars, partis f

*ars, artis f *Ars longa, vita brevis*

*lens, lentis f хрусталик

*frons, frontis f *frontalis, e (os frontale)*

***NB!** *Dens, ntis m* зуб

* - согл. **S**, -согл. **tis**

*-ax, -acis рах, racis f мир

*NB! *thorax, acis m*



*-ox, -ocis vox, vocis f -голос

*их, ucis нух, nucis f

*NB! *hallux, ucis m* большой палец
стопы

*-ix, icis radix, icis f корень

*cervix, icis f шея, шейка

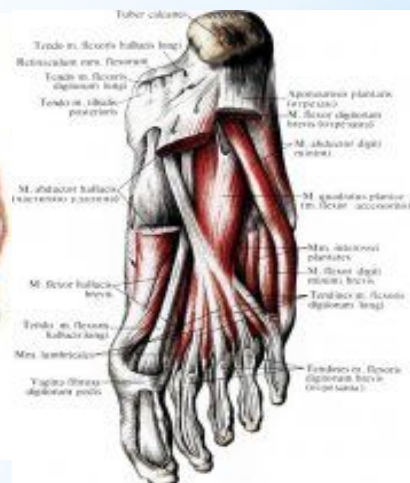
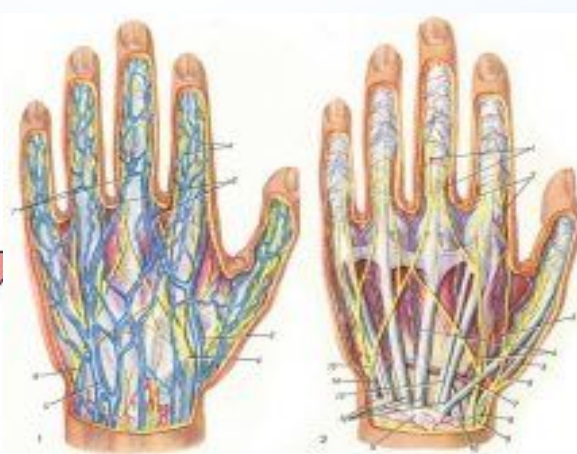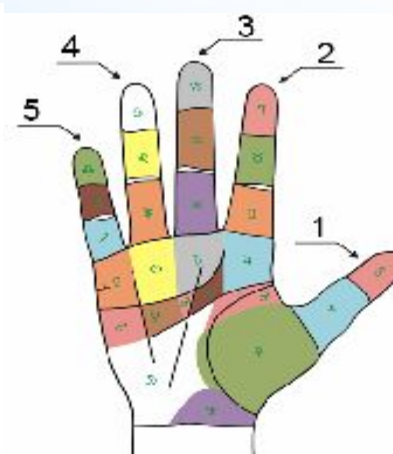
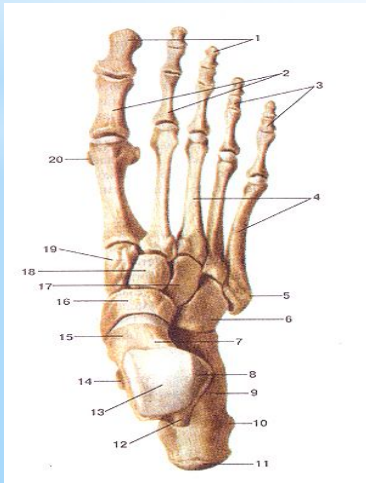
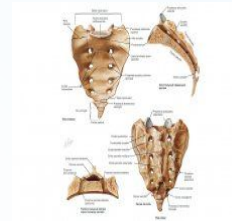
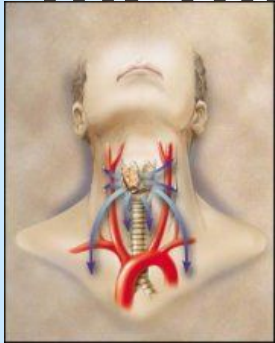
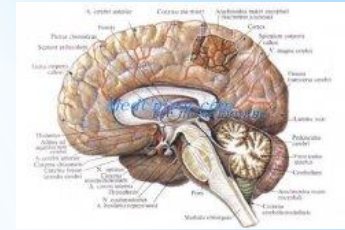
*-ax, -ox, ^{*NB!}их, -ix, согл. свод х

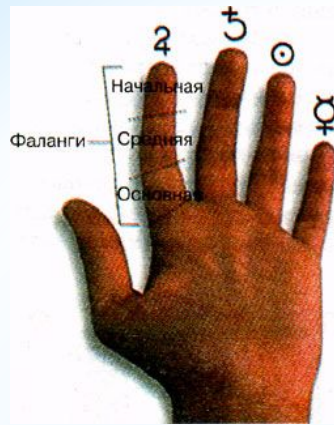* -nx, -ngis (гр.)

* phalanx, ngis f

* meninx, ngis f мозговая оболочка

*NB! *pharynx, ngis m*
larynx, ngis m
coccyx, ygis m



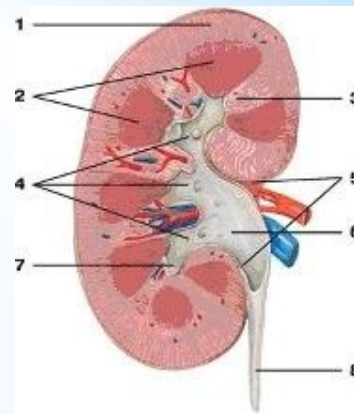


- * **Юпитер.** Указательный палец - **index, icis m.** В древнеримском пантеоне Юпитер был верховным божеством и правителем мира - эквивалент древнегреческого бога Зевса. Полностью в соответствии с этим палец, носящий имя этого бога, ассоциируется с его, способностями к лидерству, амбицией и статусом в мире.
- * **Сатурн.** Средний палец - **digitus medius.** Сатурн считается отцом Юпитера и соответствует древнегреческому богу Кроносу, богу времени. Палец Сатурна ассоциируется с мудростью, чувством ответственности и общей жизненной позицией, например, счастлив человек или нет.
- * **Аполлон.** Безымянный палец - **digitus anularis.** Аполлон, бог Солнца и юности в древнеримской мифологии; в Древней Греции ему соответствовало божество с тем же самым именем. Так как бог Аполлон ассоциируется с музыкой и поэзией, палец Аполлона отражает творческие способности человека и его ощущение благополучия.
- * **Меркурий.** Мизинец - **digitus minimus.** Меркурий, у греков бог Гермес, посланец богов, и этот палец - палец сексуального общения; он выражает, насколько ясен человек, то есть, так ли он честен на самом деле, как он об этом говорит.
- * **Digiti Hippocratis.** Пальцы Гиппократата (барабанные пальцы - пальцы с утолщением последней фаланги, напоминающие барабанные палочки)

* ПАЛЬЦЫ И ФАЛАНГИ

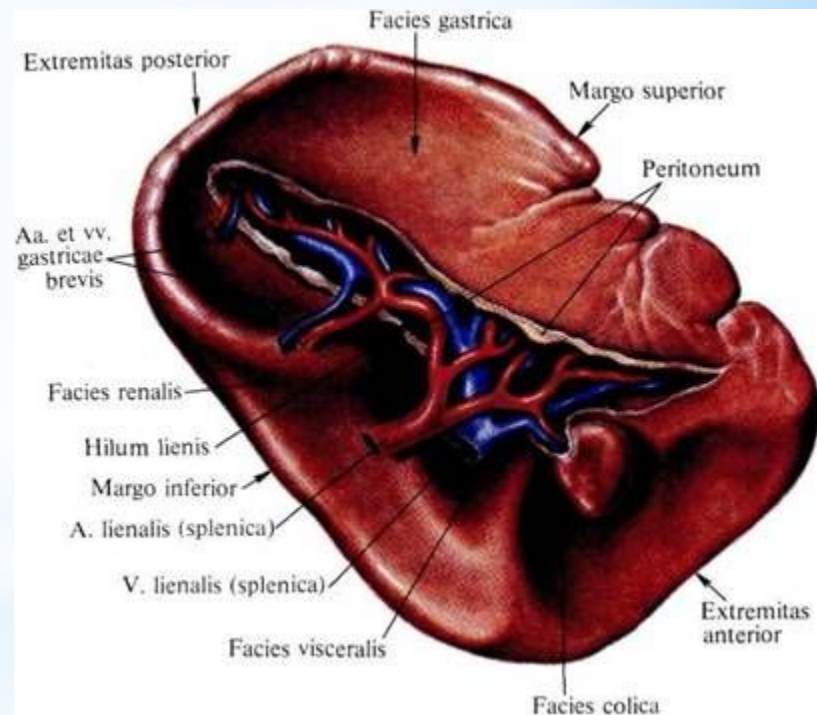
- * -en, -inis n foramen, inis n
- * -us, -oris n corpus, oris n
- uris n crus, cruris n
- eris n viscus, eris n внутренность
- * -ur, -oris n femur, oris n
- * -ma, -atis n derma, atis n (гр.)
- * -e, -is n rete, is n сеть
- * -al, -alis n animal, alis n животное
- * -ut, -itis n caput, itis n
- * -ar, aris n pulvinar, aris n подушка, часть ГОЛОВНОГО МОЗГА
- * -ar, -atis n **III склонение средний род n** hepar, atis n печень

*NB! *ren, renis m*

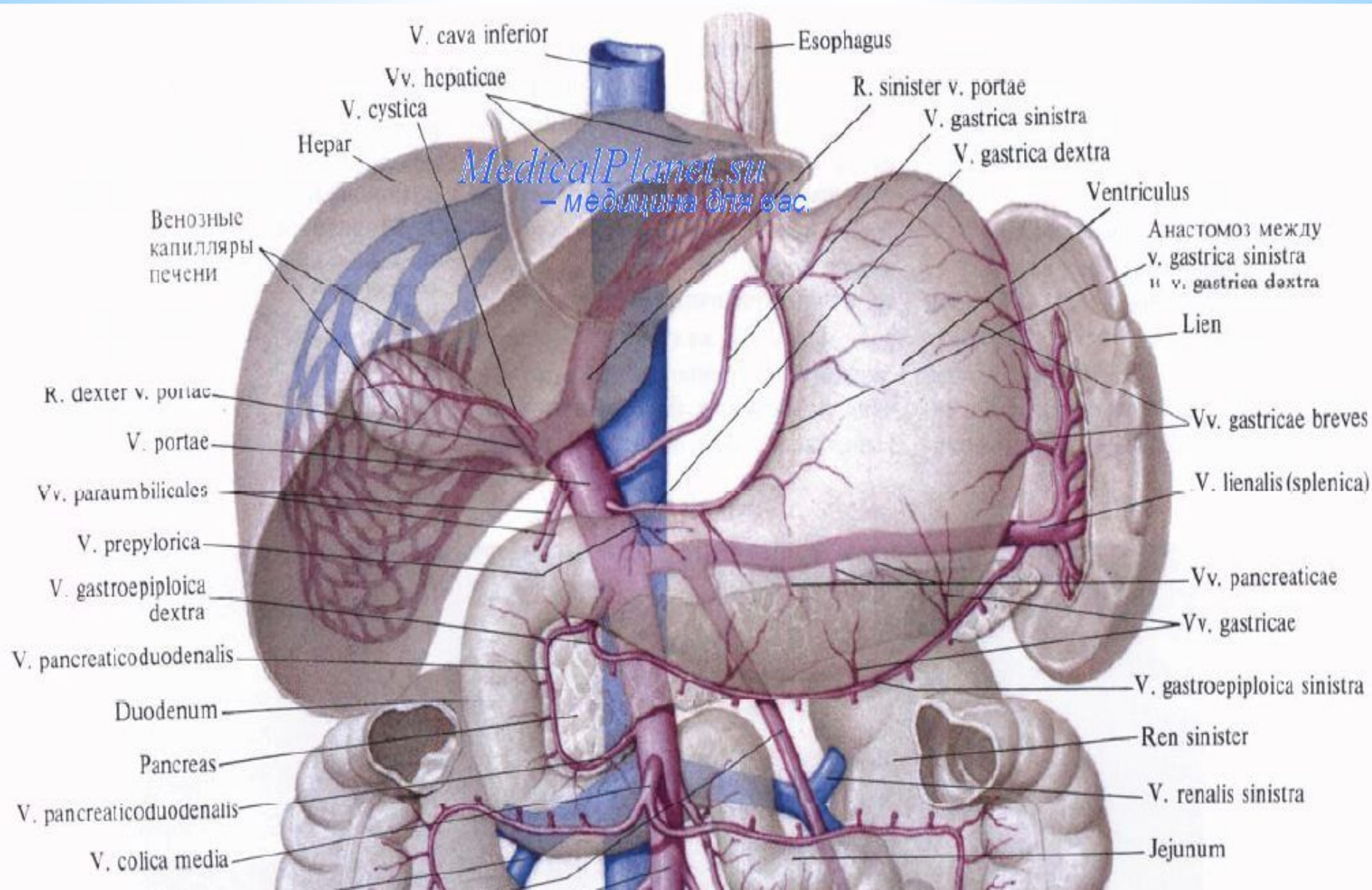


**lien, lienis m*

**splen, splenis m (гр.)*



* ИСКЛЮЧЕНИЯ



MedicalPlanet.ru
- медицина для вас.

V. cava inferior

Esophagus

Vv. hepaticae

R. sinister v. portae

V. cystica

V. gastrica sinistra

Hepar

V. gastrica dextra

MedicalPlanet.ru
- медицина для вас.

Ventriculus

Венозные
капилляры
печени

Анастомоз между
v. gastrica sinistra
и v. gastrica dextra

Lien

R. dexter v. portae

Vv. gastricae breves

V. portae

V. lienalis (splenica)

Vv. paraumbilicales

V. prepylorica

Vv. pancreaticae

V. gastroepiploica
dextra

Vv. gastricae

V. pancreaticoduodenalis

V. gastroepiploica sinistra

Duodenum

Ren sinister

Pancreas

V. renalis sinistra

V. pancreaticoduodenalis

Jejunum

V. colica media

* Abdomen, inis n

* Caput, itis n

* Chiasma, atis n перекрест

* Corpus, oris n

* Crus, cruris n

* Diaphragma, atis n

* Femur, oris n бедро

* Foramen, inis n

* Glomus, **ЛЕКСИЧЕСКИЙ МИНИМУМ** enis n клубок

* Hepar, atis n

* Nomen, inis n

* Occiput, itis n

* Pectus, oris n

* Stroma, **a**tis n *stroma, остов - опорная структура органа*

* Systema, atis n

* Tegmen, inis n

* Tempus, oris n

* Viscus, eris n (*viscera внутренности*)

* Zygoma, atis n

* Почка, селезёнка - **m** **ЛЕКСИЧЕСКИЙ МИНИМУМ**

* Основной тип - **СОГЛАСНЫЙ**

(основа на одну согласную)

* Pulmo, onis m pulmon-

* Articulatio, onis f articulation-

* Foramen, inis n foramin-

* Типы существительных III склонения

*Гласный тип (только **n**)

*N.s. = -e, -al, -ar

*Rete, is n

*Animal, alis n

*Calcar, aris n шпора

*NB! Нераг, atis n - согласный тип

Типы существительных III склонения

*Смешанный тип

*1. равносложные:

**Auris, is f; canalis, is m;
unguis, is m**

*2. с основой на 2 и более согласных:

Dens, dentis m; pars, partis f

*Типы существительных III склонения

*m

*Dens, pons, axis, unguis, larynx,

*Canalis, Atlas, sanguis, pharynx,

*Fornix, thorax, coccyx, ren,

*Hallux, margo, tendo, lien.

*NB! Исключения существительных III склонения

*f

*Mater, gaster.

*NB! Исключения существительных III склонения

*n

*Os, os, tuber, vas,
*Cor, cadaver, pancreas.

*NB! Исключения существительных III склонения



** Gaudeamus igitur,
Juvenes dum sumus!
Post jucundam juventutem,
Post molestam senectutem
Nos habebit humus!*


*Vivat Academia!
Vivant professores!
Vivat membrum quodlibet!
Vivant membra quaelibet!
Semper sint in flore!*

*Vivat et res publica
Et qui illam regit!
Vivat nostra civitas,
Maecenatum caritas,
Quae nos hic protegit!*





* **Максим Наумович Чернявский -**
автор учебника «Латинский язык и основы
медицинской терминологии»
2003 год, г. Москва



1. *Чернявский М.Н. Латинский язык и основы медицинской терминологии: Учебник. - М.: Медицина, 2000. - 336с.: ил.*
2. *Латинский язык и основы терминологии: Учебное пособие / И.С.Архипова, О.Г.Олехнович, УрГМА. - Екатеринбург, 2010. - 182с.: ил.*
3. *Lingua L@tina. Часть I. Анатомическая терминология. - Электронный учебный курс / Л.М.Тихонова. Н.Н. Савельева, Г.С.Аляпышев. - 2011 год. - Гос. рег. № 0321103494*

*** Литература**