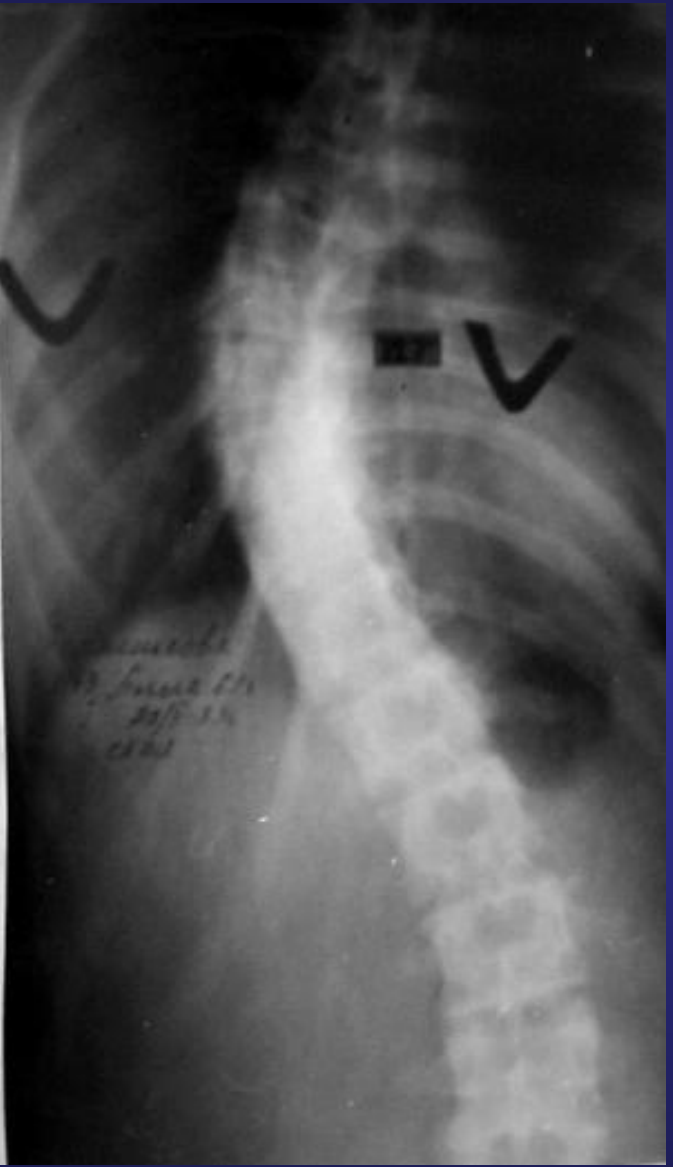
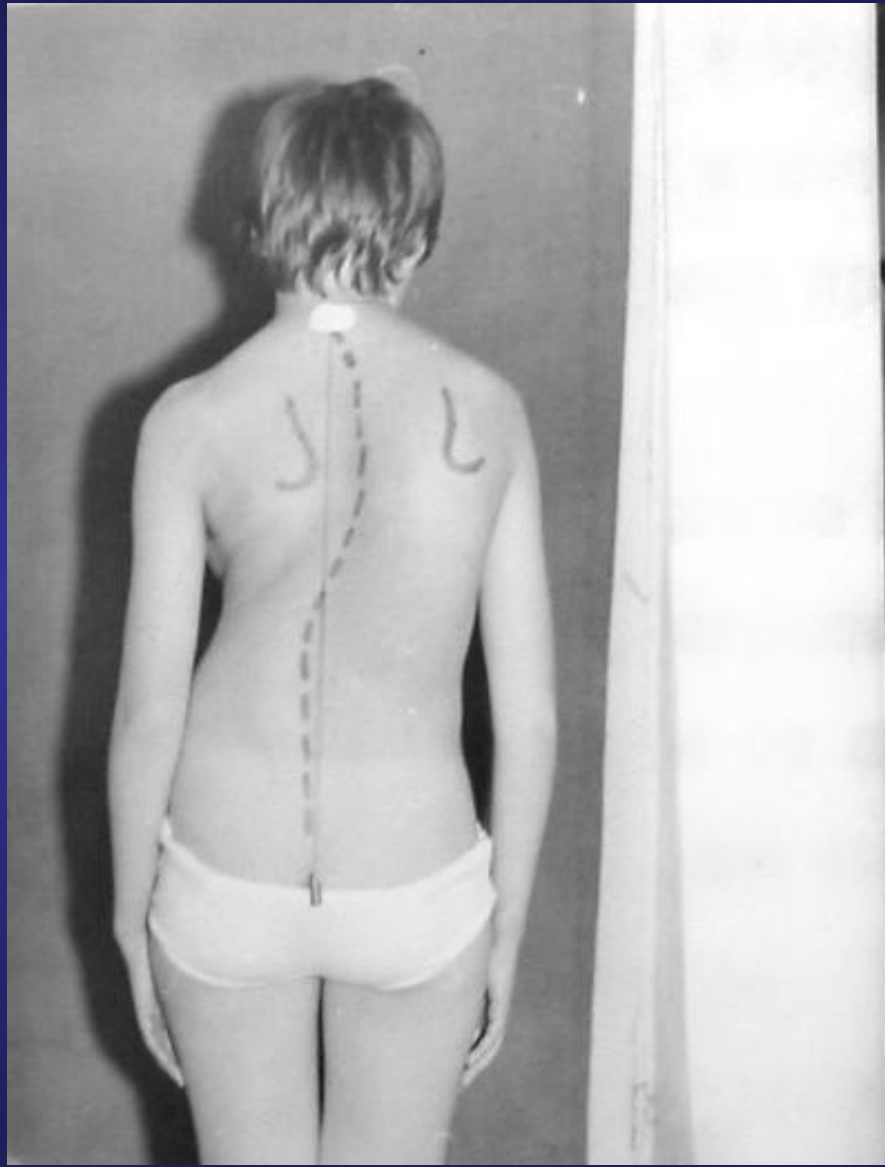
# **Сколиотическая болезнь**

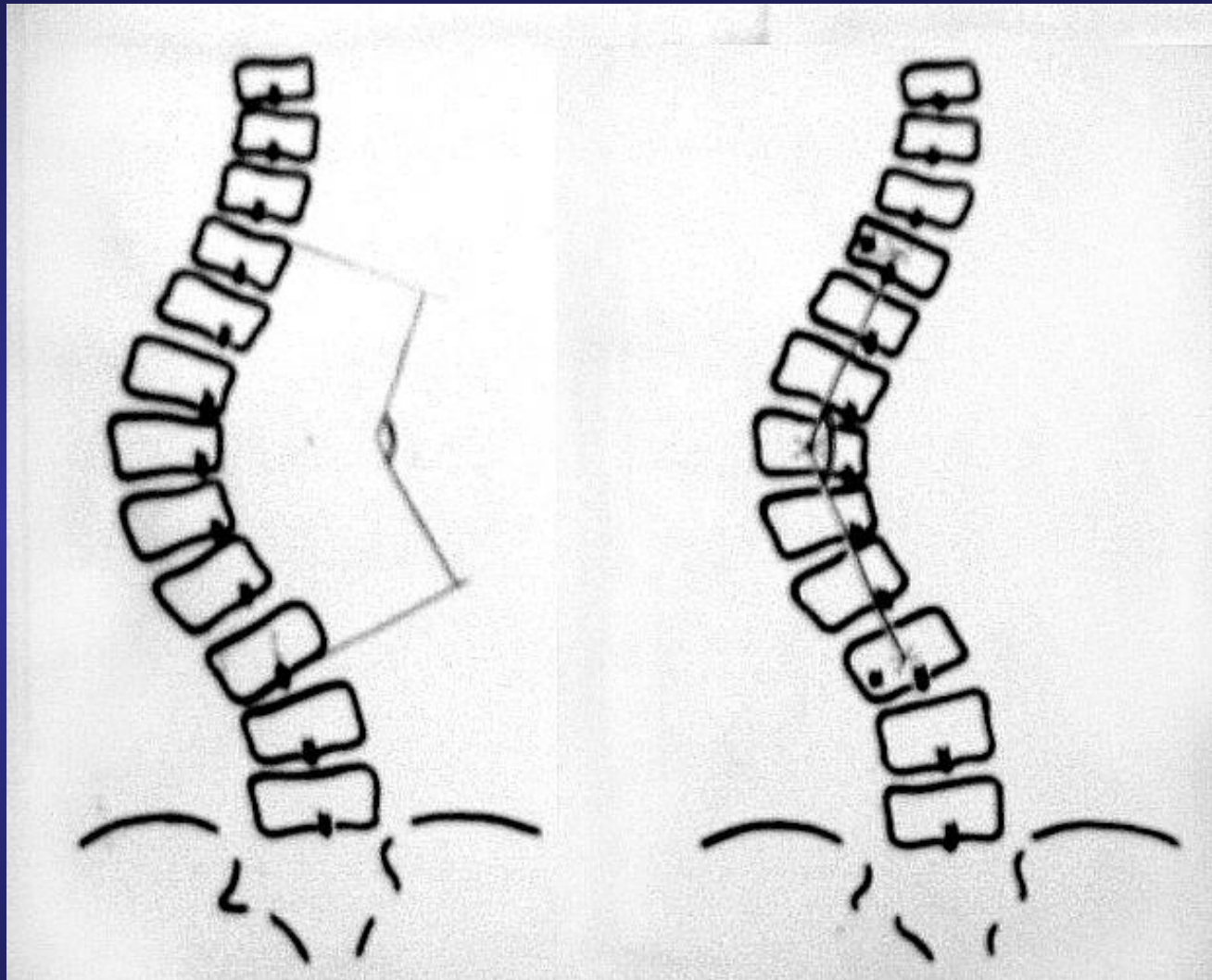
**клиника, диагностика, лечение**



# Этиологическая классификация сколиозов

1. Идиопатический
2. Нейромышечный
3. Врожденный
4. Мезенхимальный (синдром Марфана)
5. Остеохондродистрофический
6. Метаболический (рахит и др.)

# Общий угол



по Cobb

по Ferguson

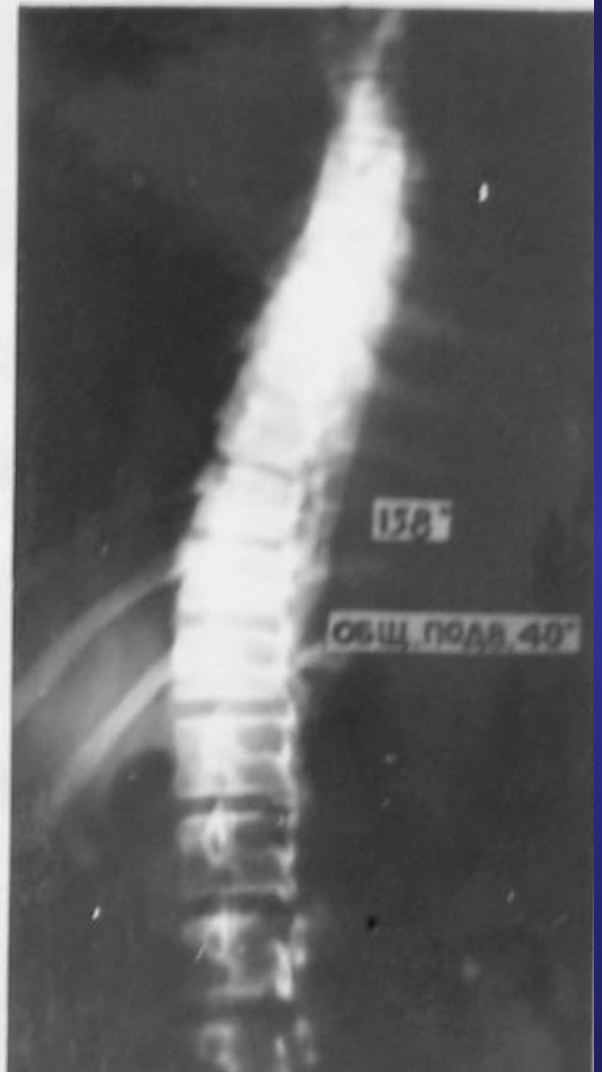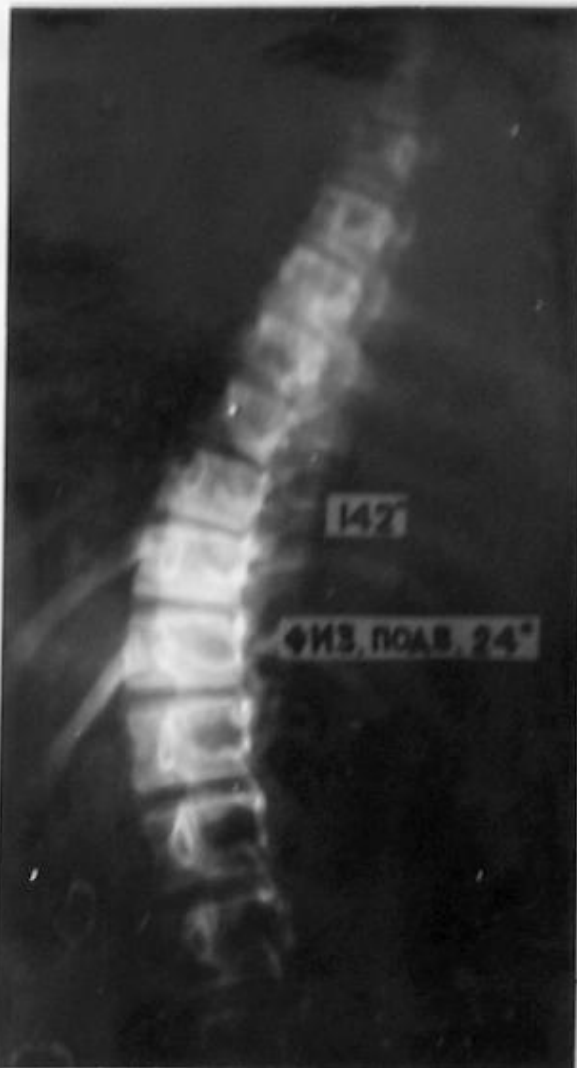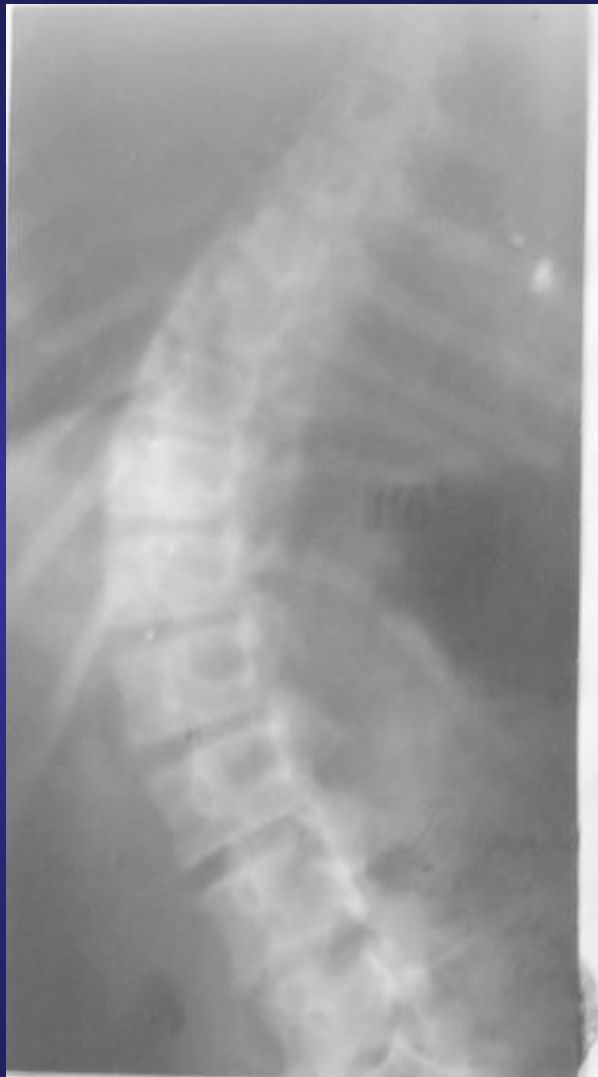# Степень сколиоза

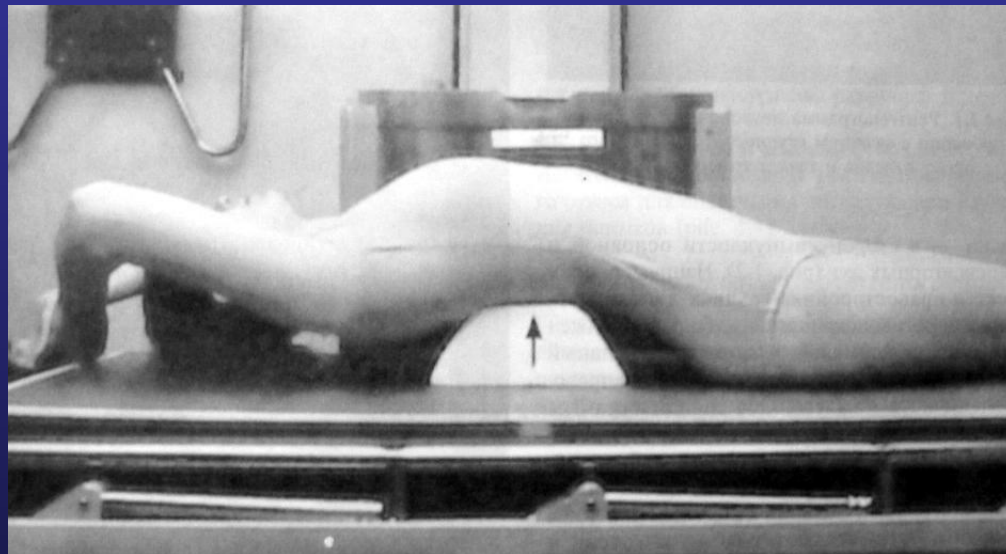
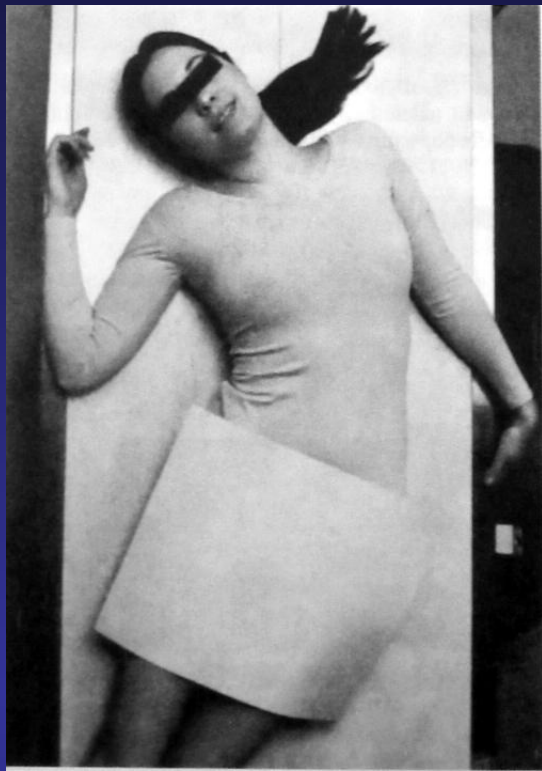I степень -  $0-10^{\circ}$  ( $170^{\circ}$ )

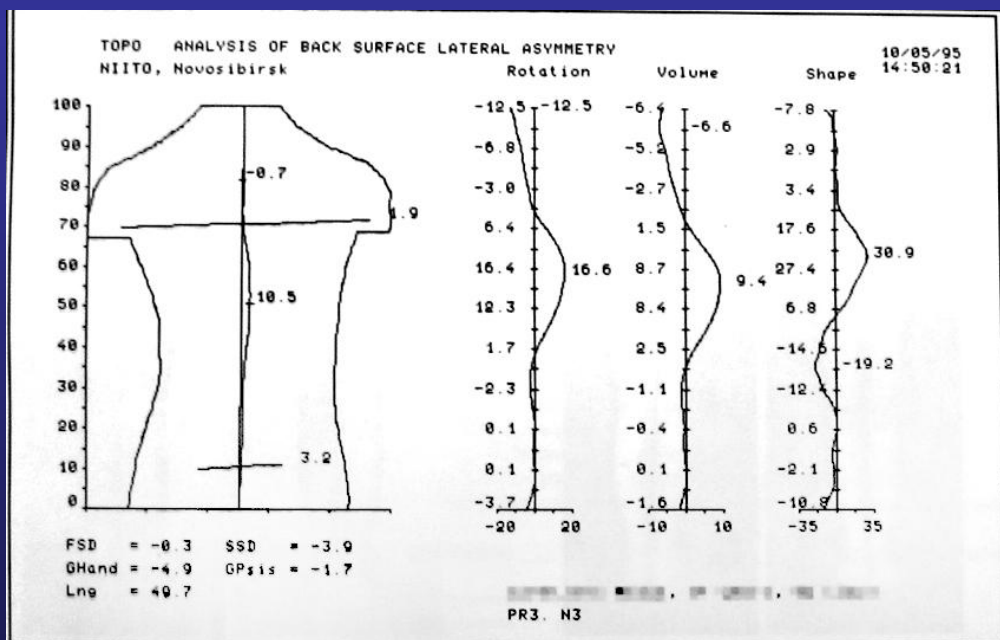
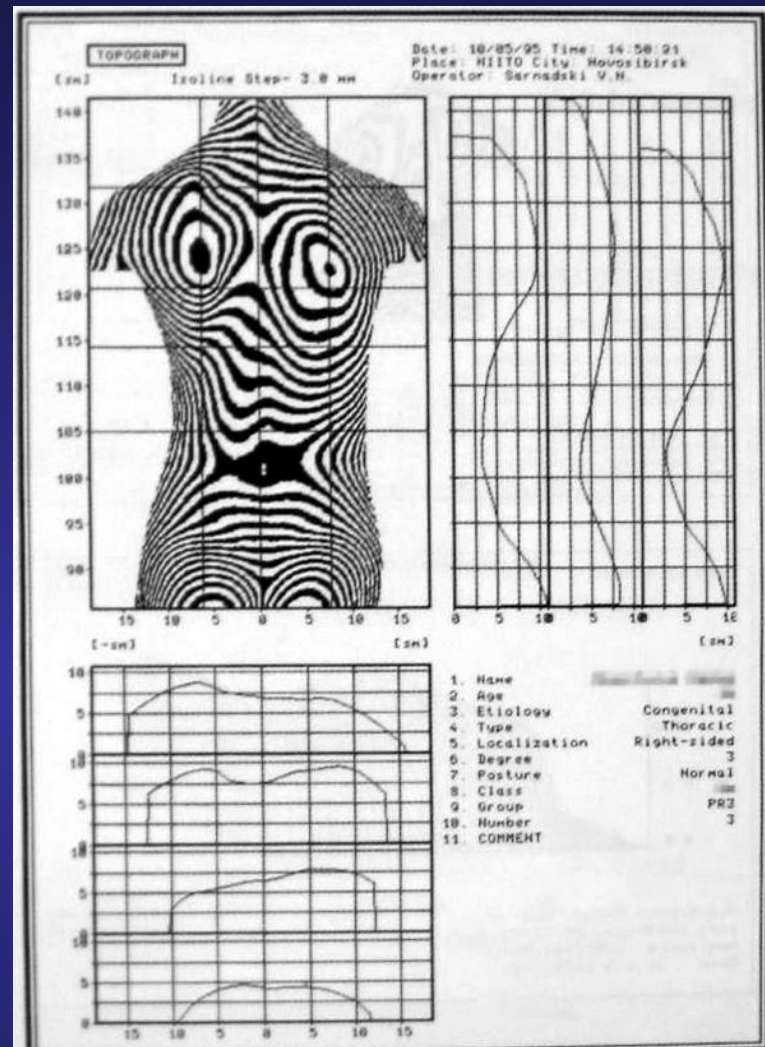
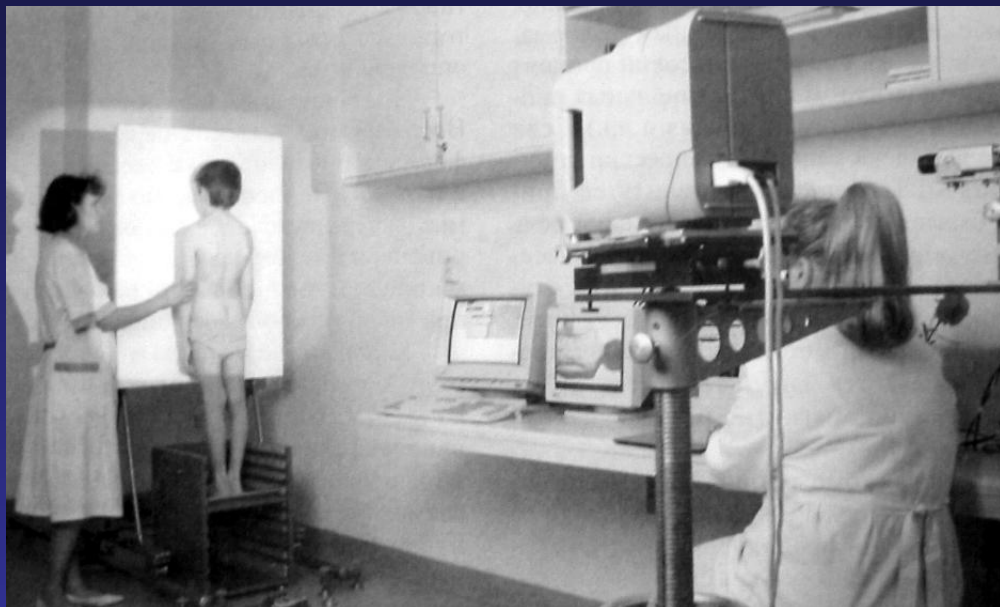
II степень -  $10-25^{\circ}$  ( $170^{\circ}$ )

III степень -  $25-50^{\circ}$  ( $155-130^{\circ}$ )

IV степень - более  $50^{\circ}$  (менее  $130^{\circ}$ )








# Компьютерная оптическая топография

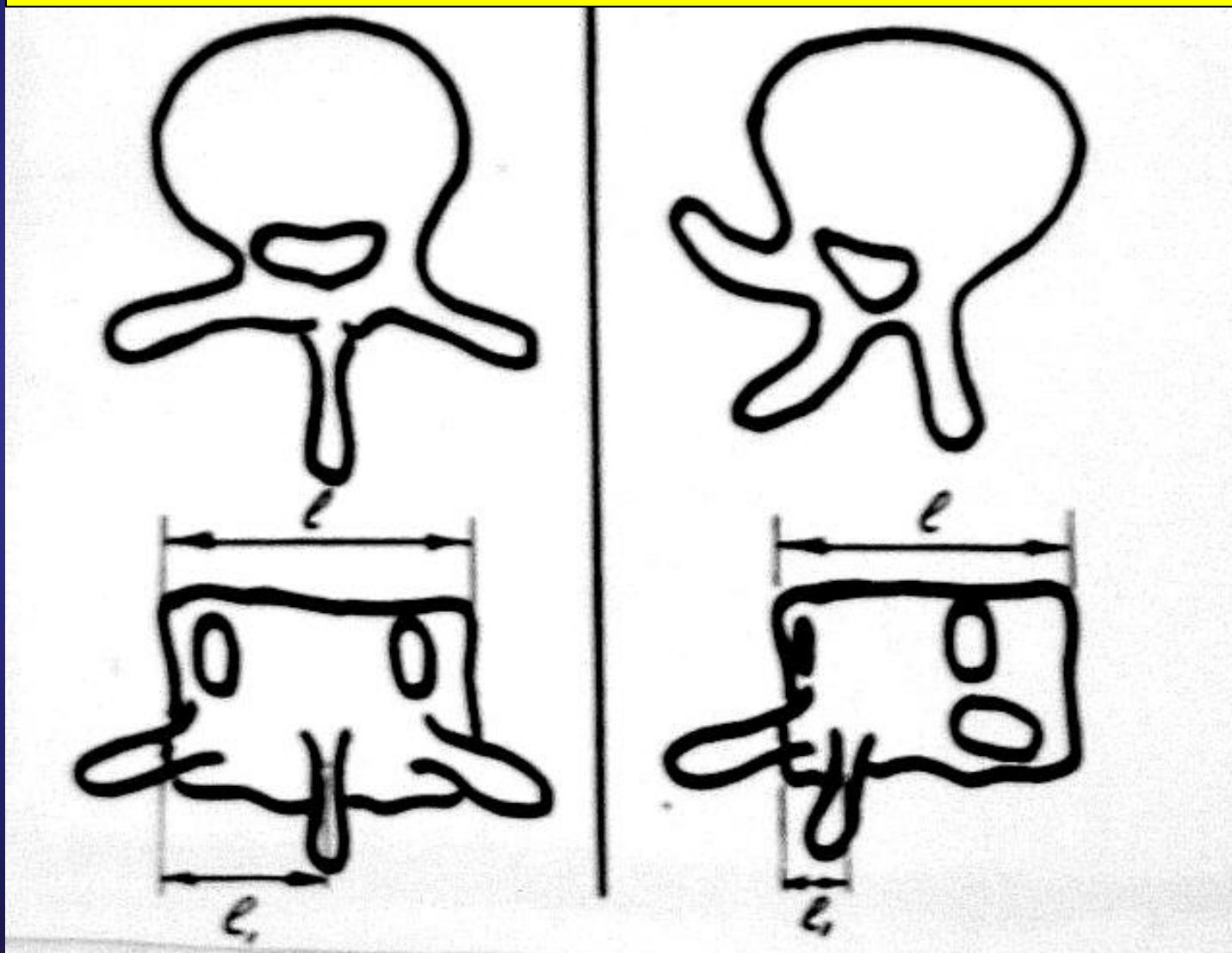


# Центральный угол

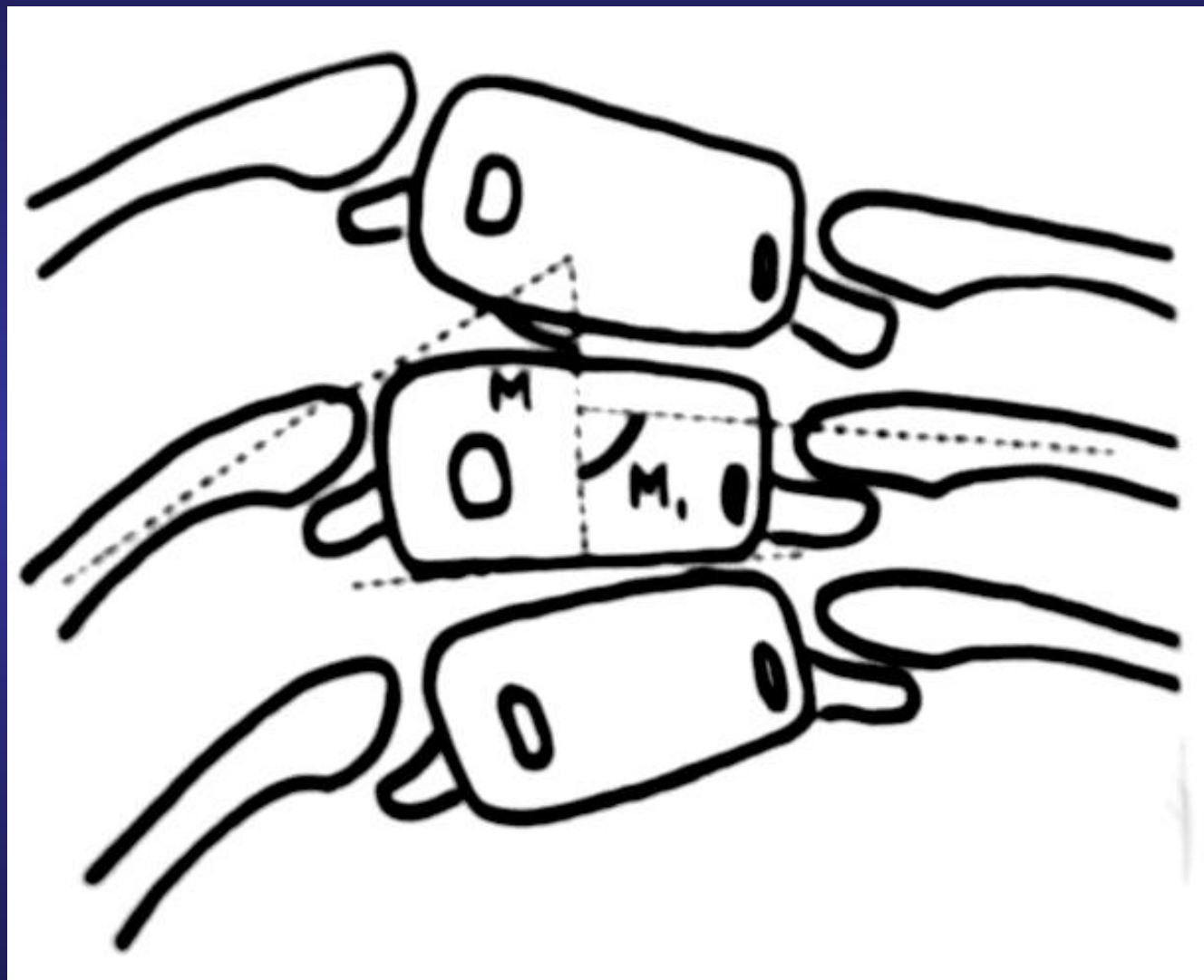


Норма

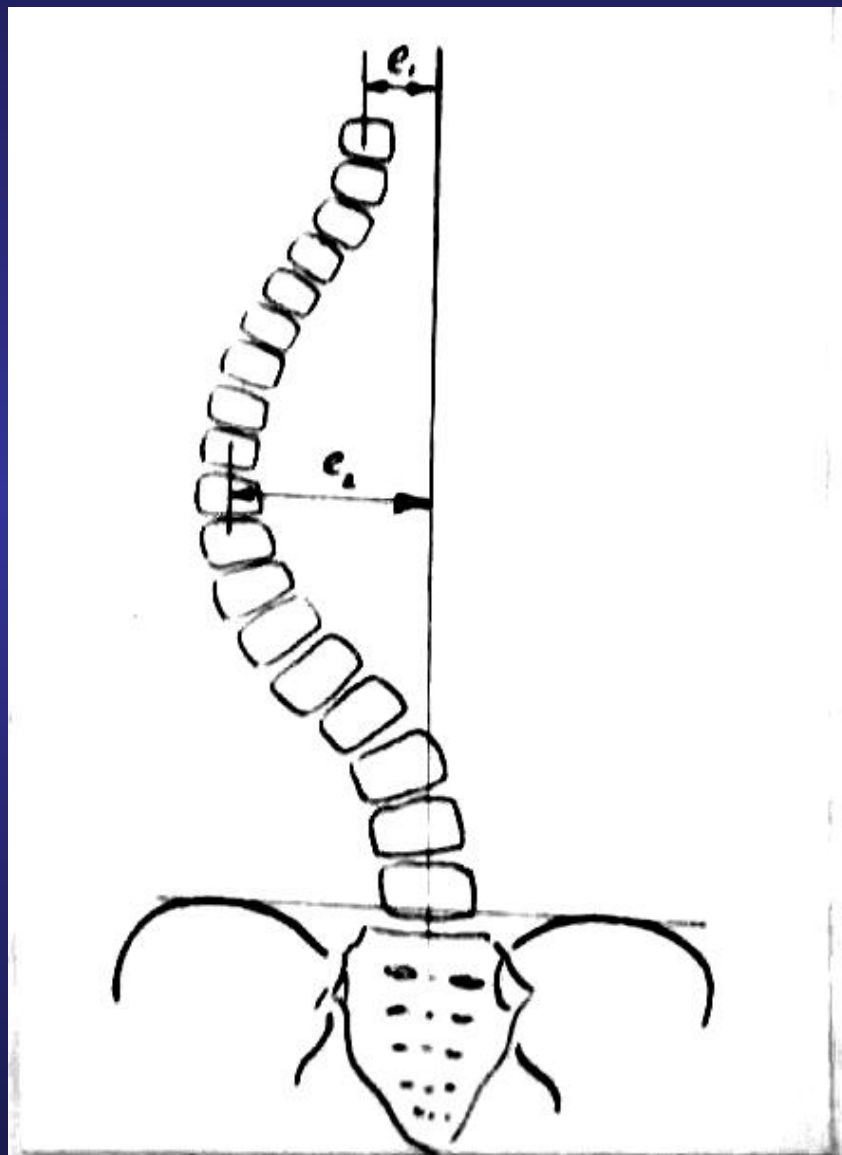
Ротация-торсия



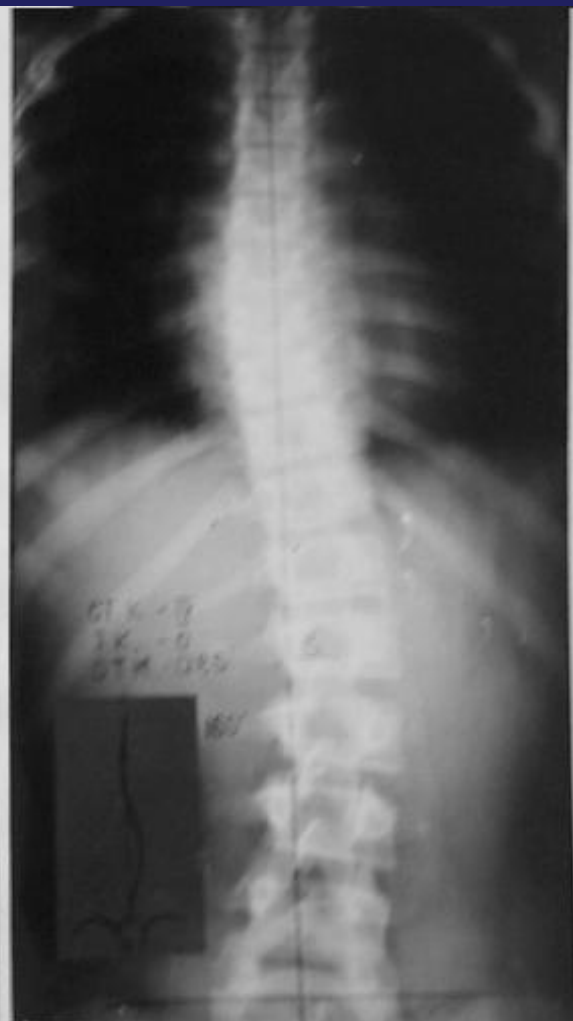
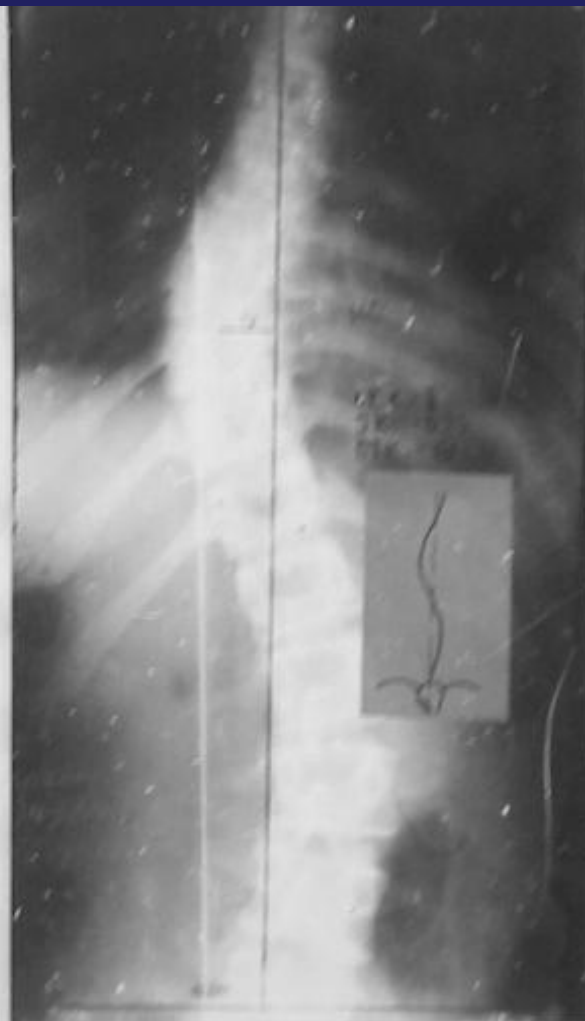
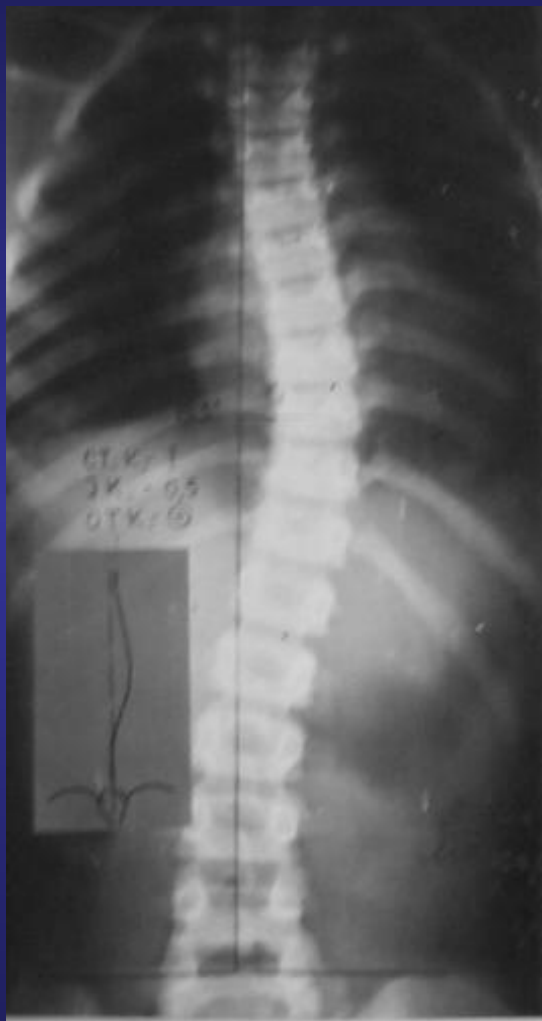# Угол Metha



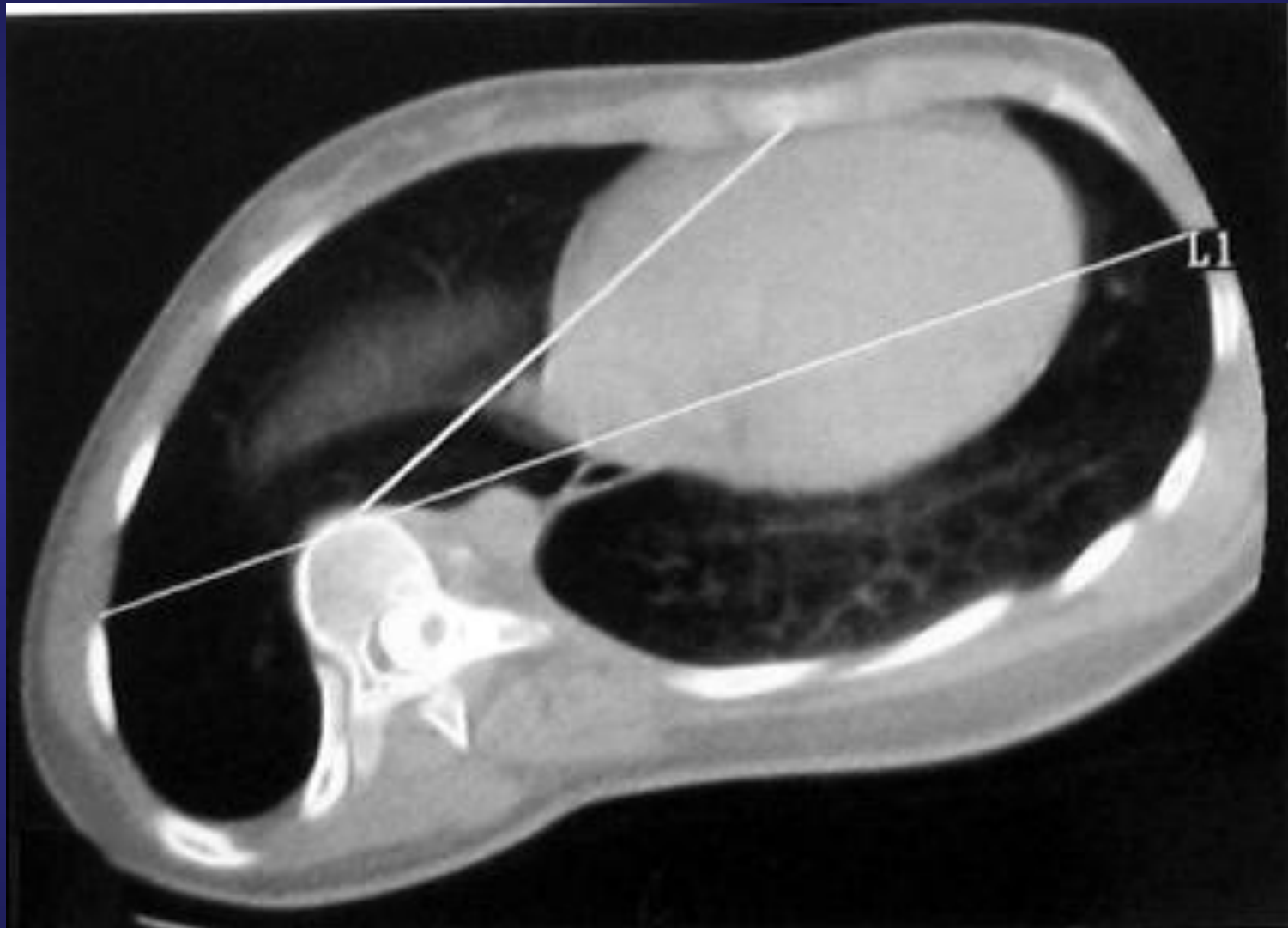# Величина компенсации (баланса)



# Виды компенсации

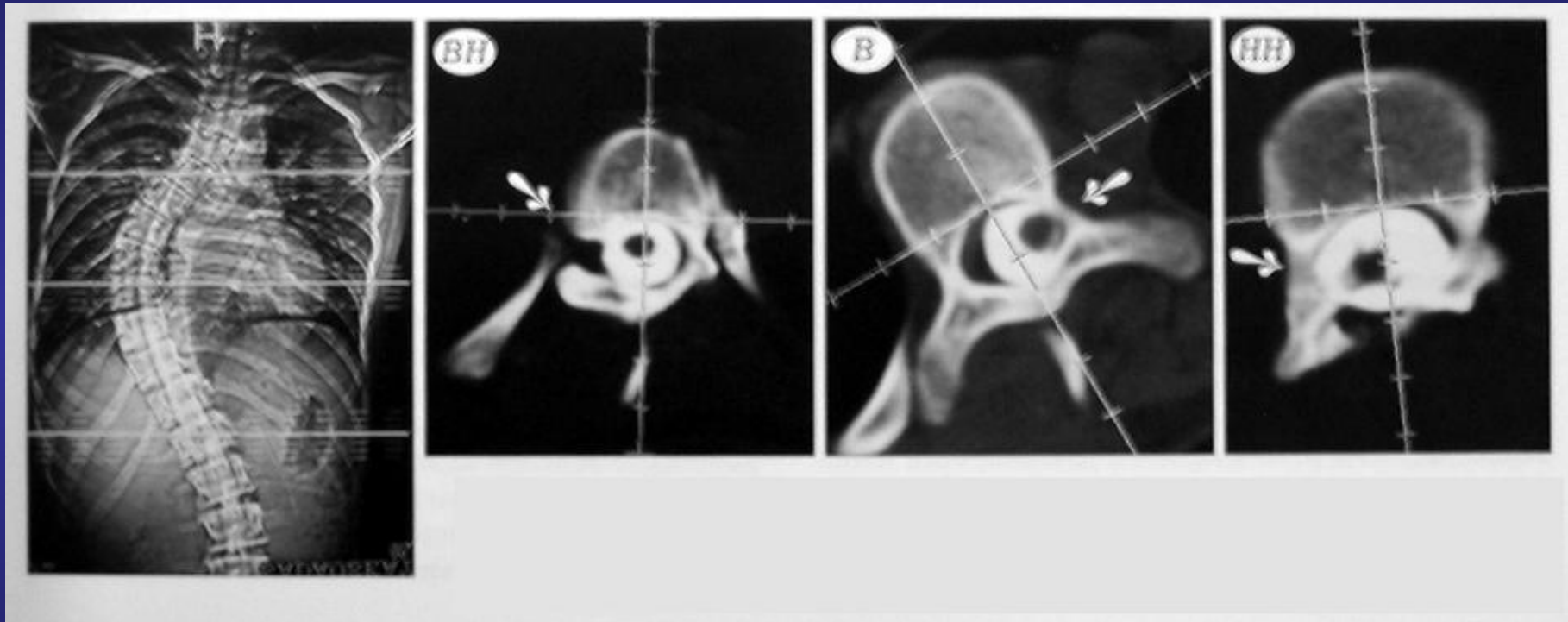


# Компьютерная томография

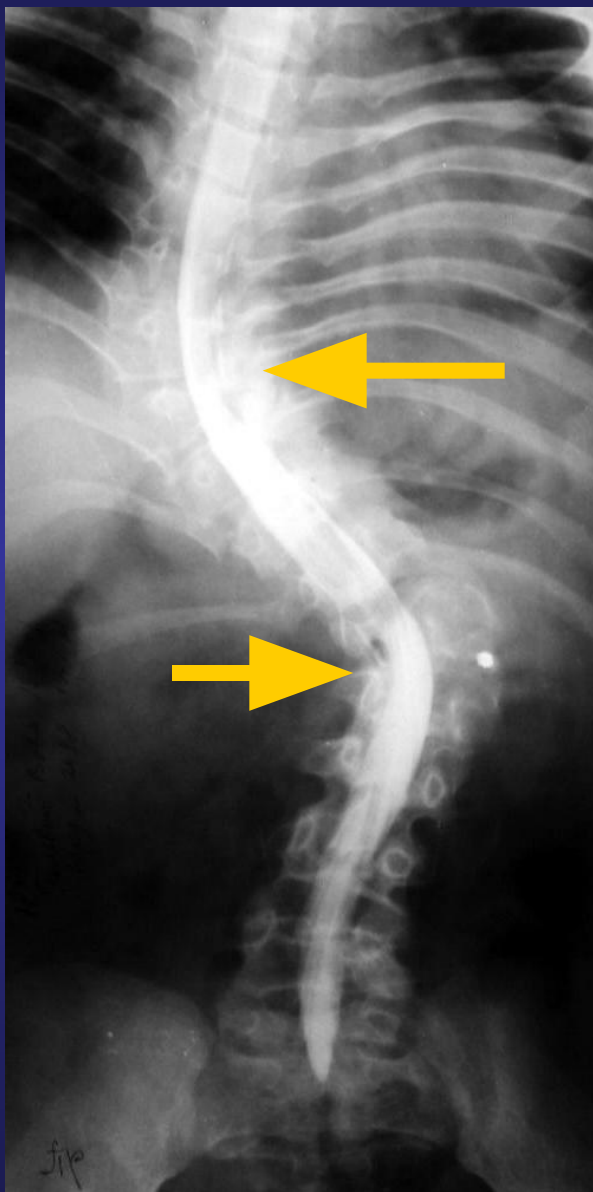


(деформация грудной клетки)

# Компьютерная томография



(деформация позвоночного канала  
со смещением спинного мозга)

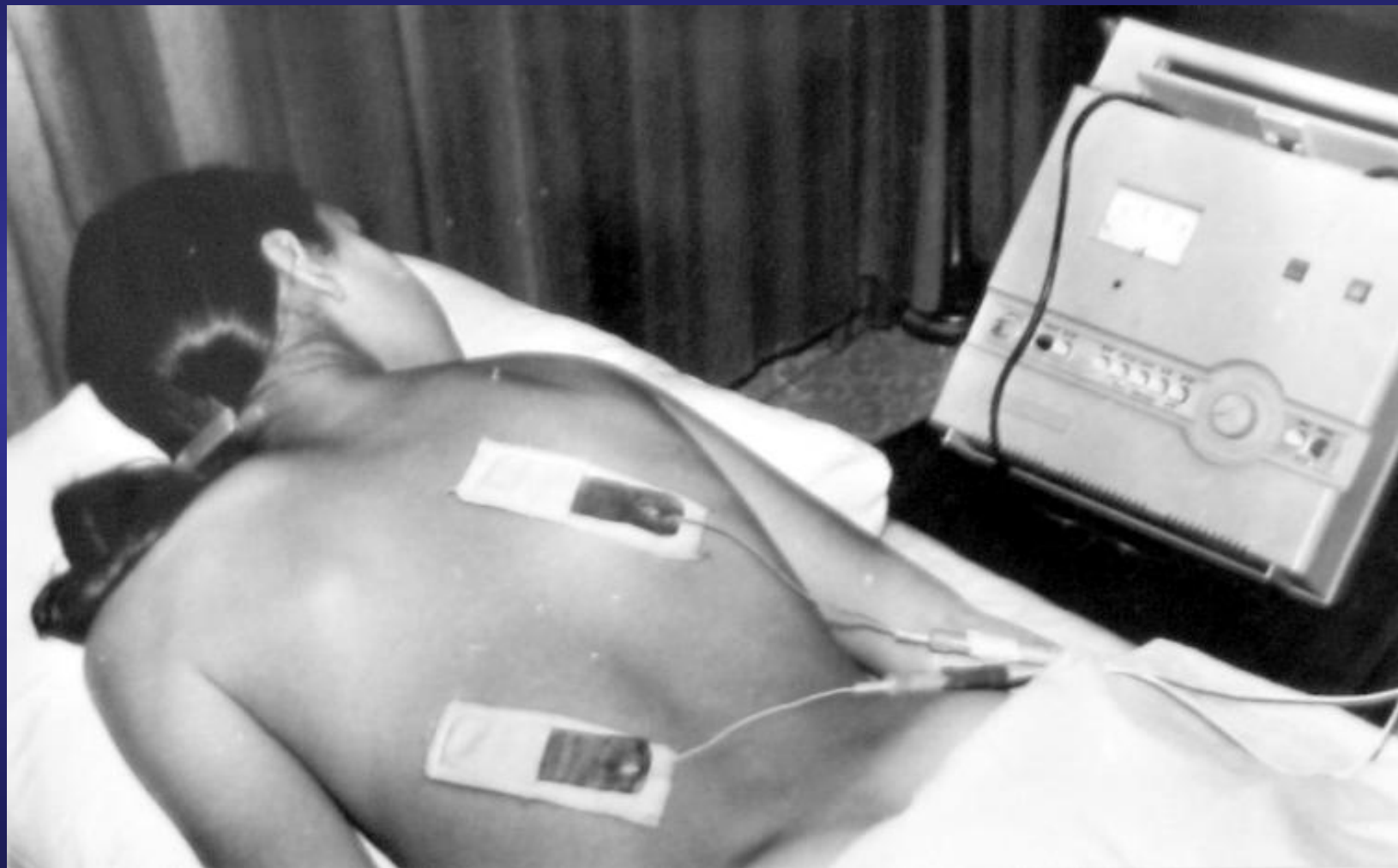

# Миелография

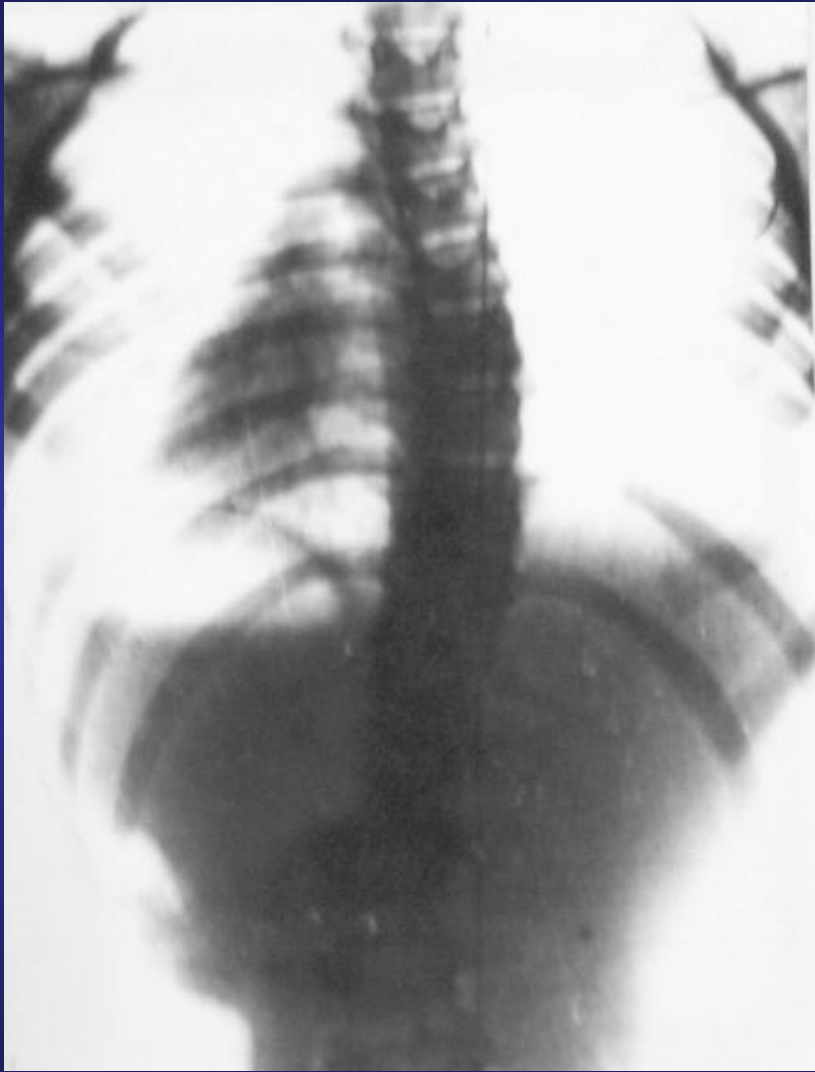
(смещение спинного  
мозга)



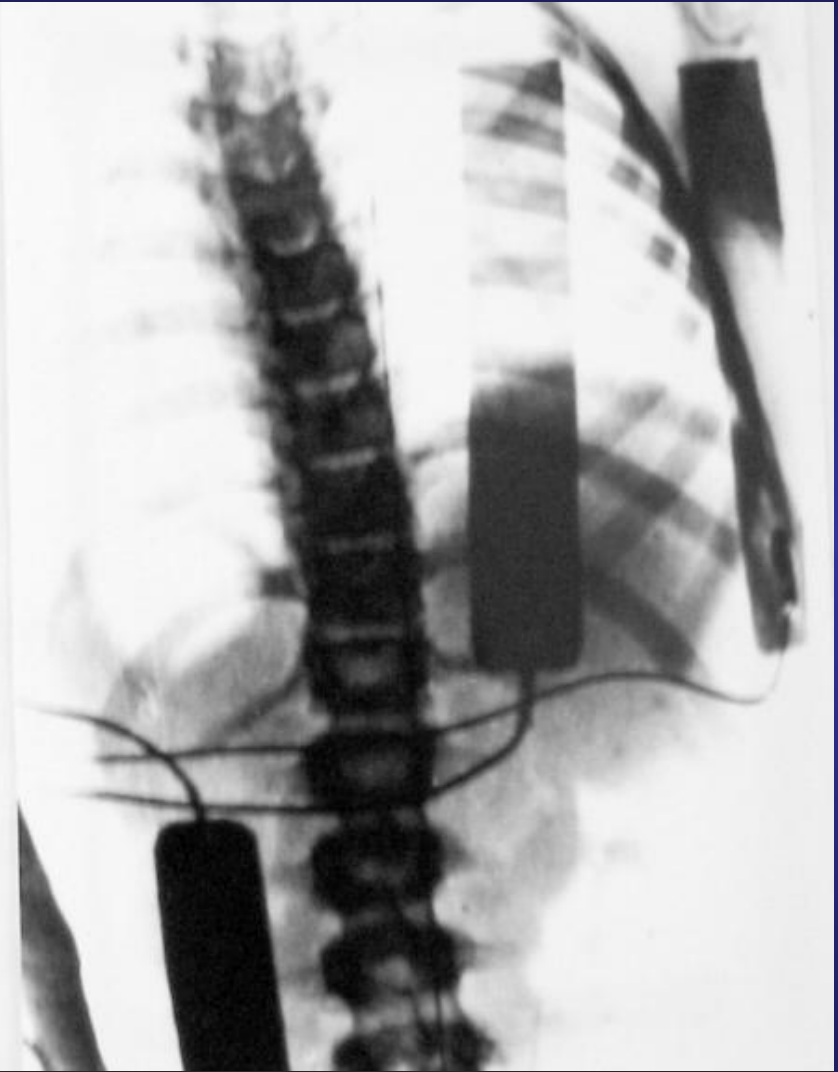# Электростимуляция мышц спины на аппарате "Стимул-1"



# Эффект электростимуляции

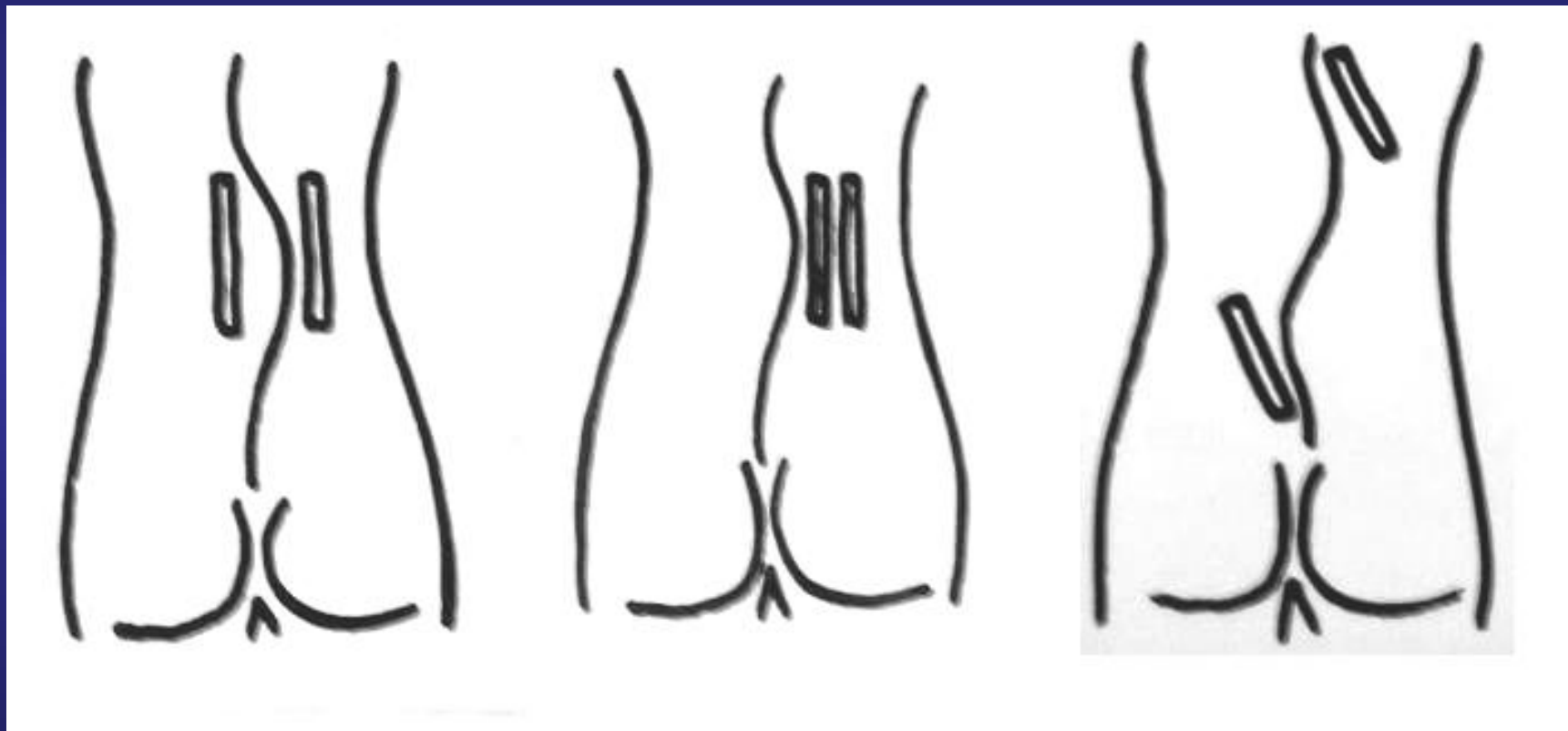


**до импульса**

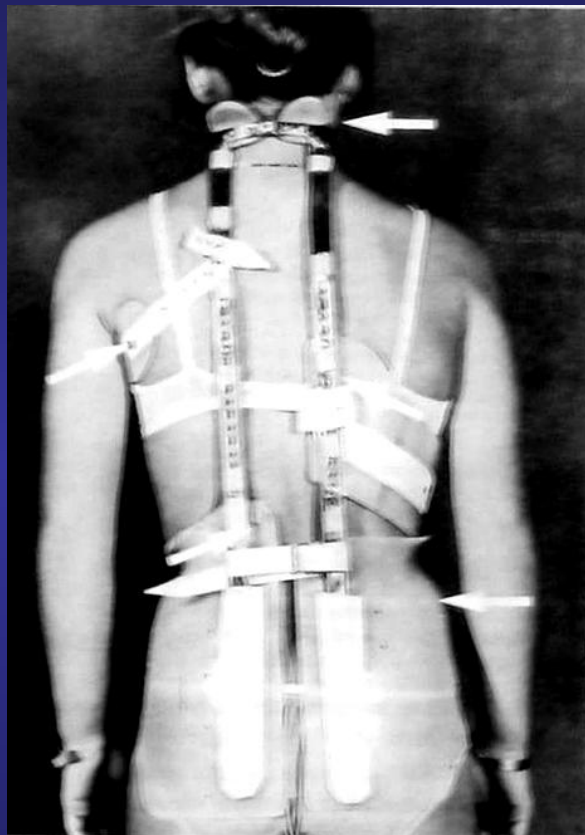


**в момент импульса**

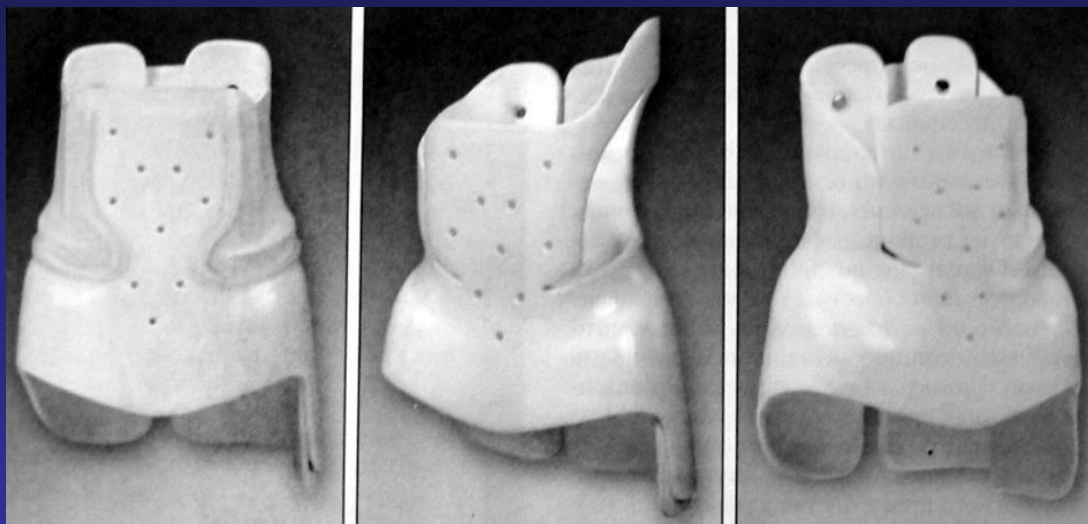
# Схема наложения электродов при электростимуляции



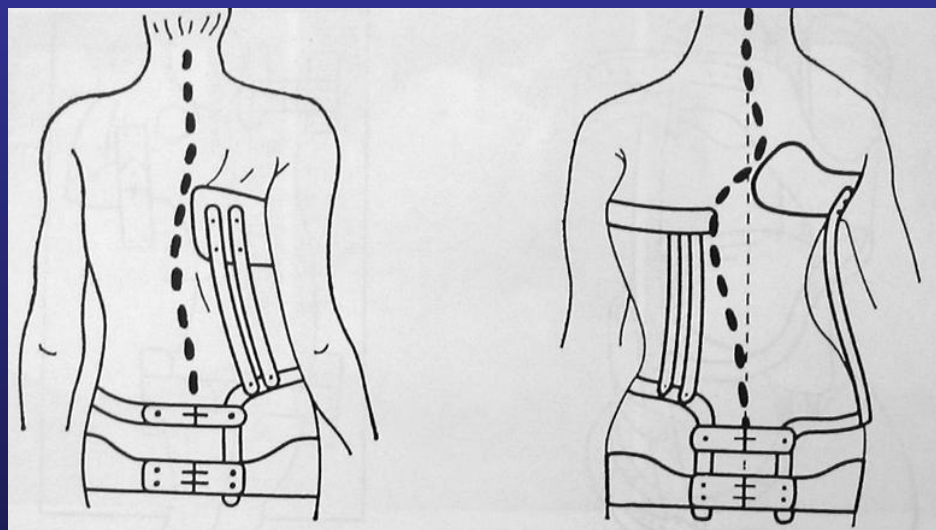
# Виды корсетов



**Мильвоки**



**Бостонский**

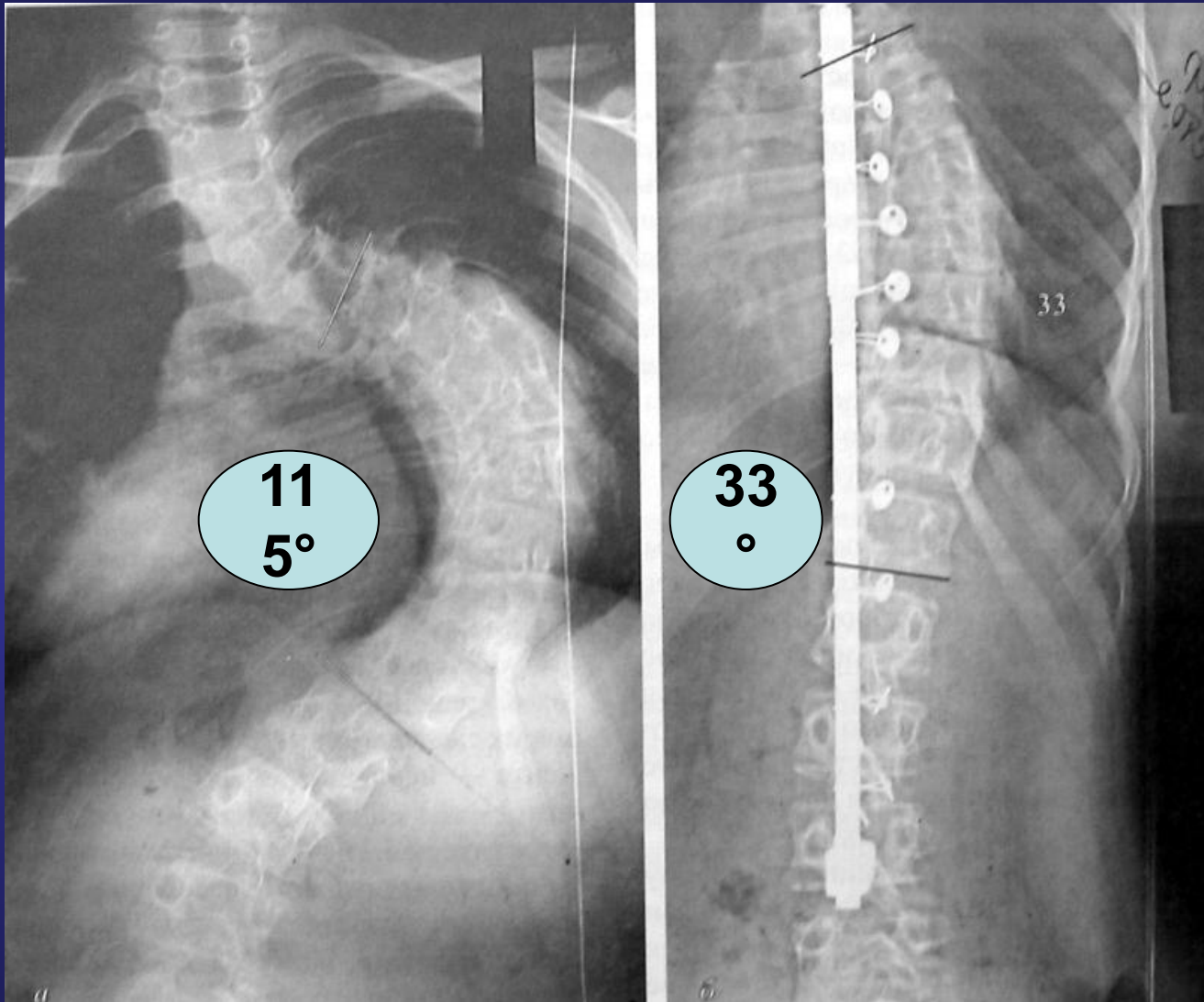


**Шеде**

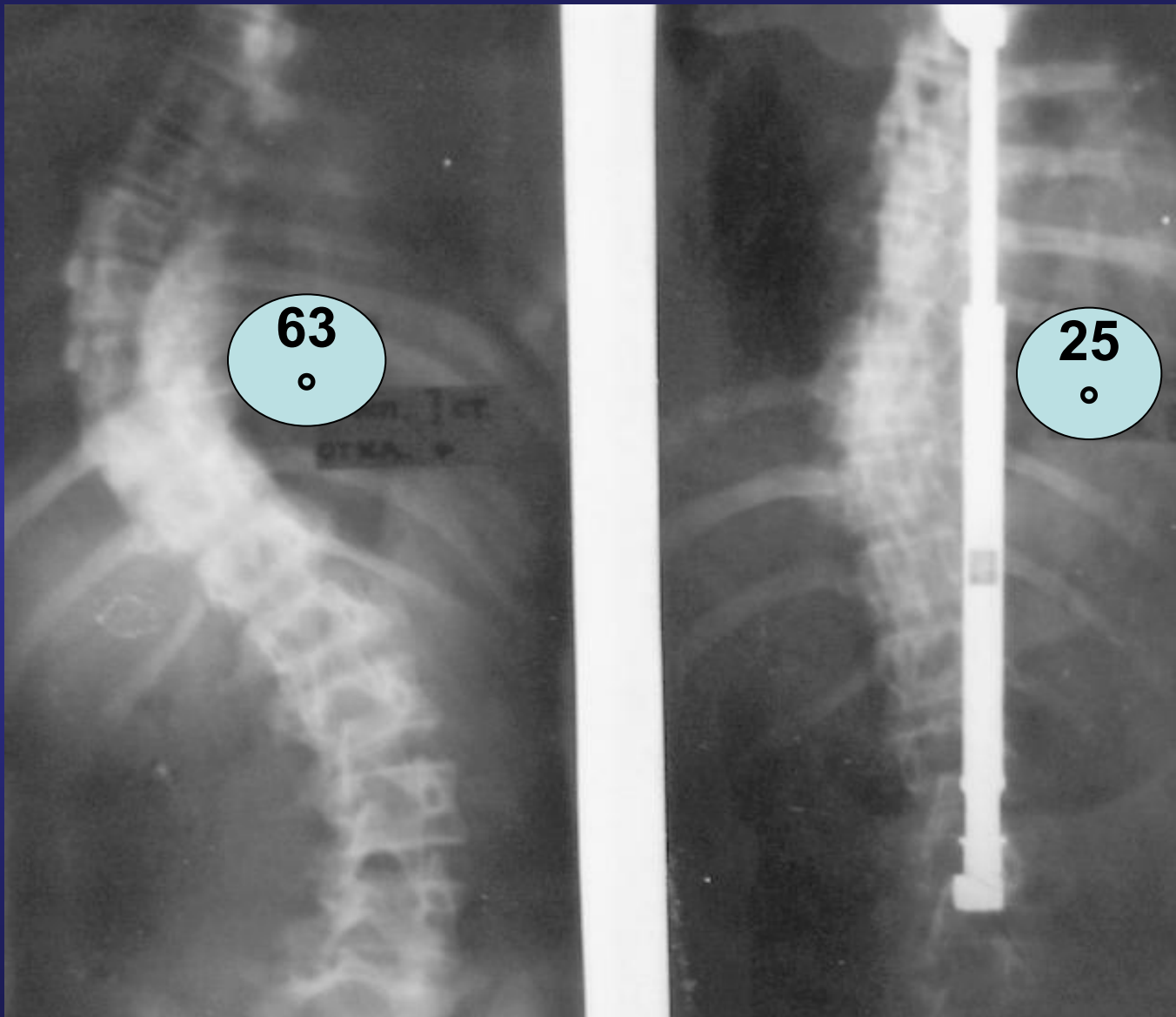
# Показания к операции


- Общий угол - более  $40^\circ$
- Центральный угол - более  $25^\circ$
- Ротация-торсия - более  $40^\circ$

# Метод по Харрингтону



# Метод динамической коррекции






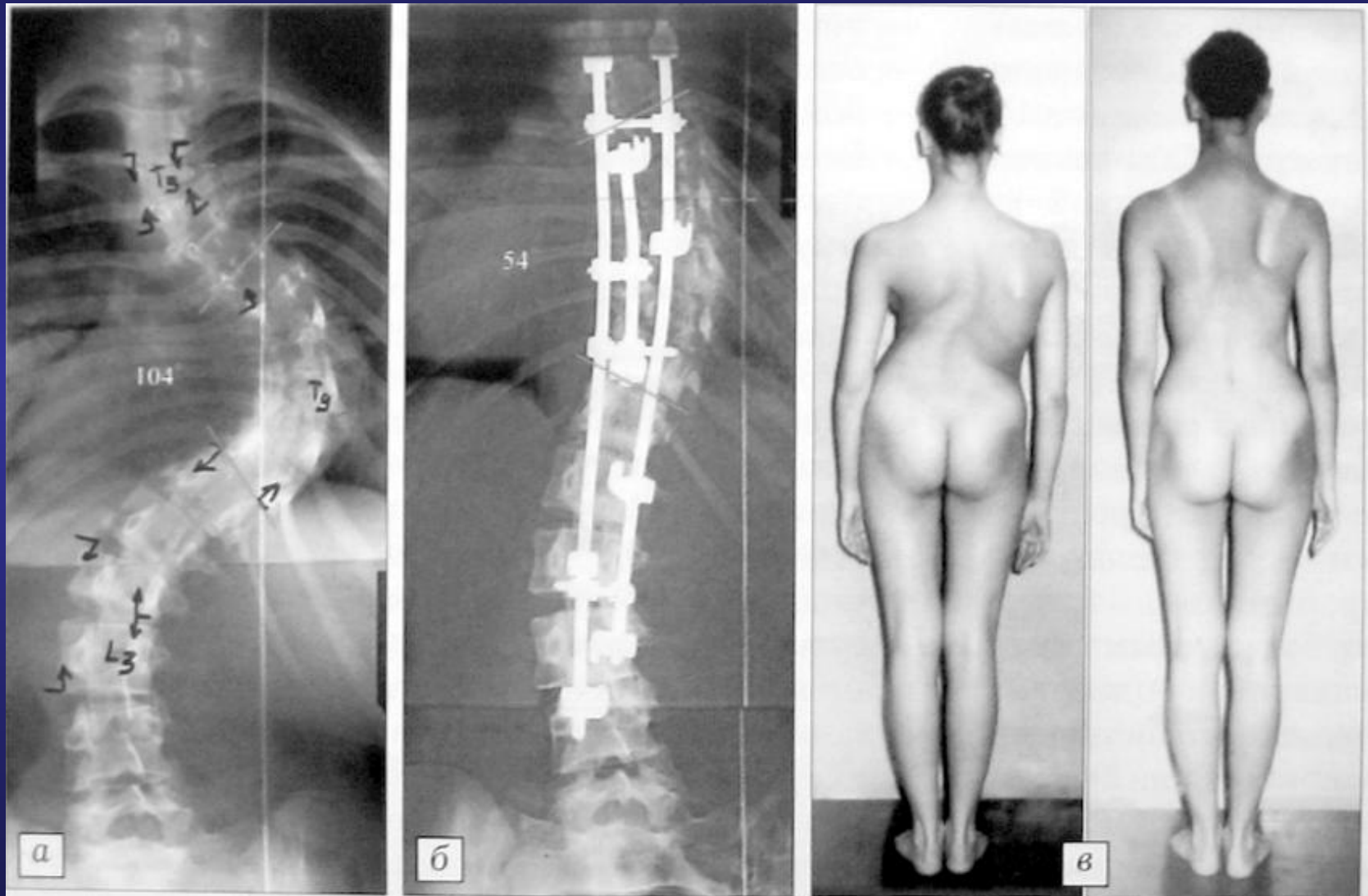
# Динамический дистрактор



# Комплект инструментария для динамической коррекции



# Метод Котреля-Дюбуссе

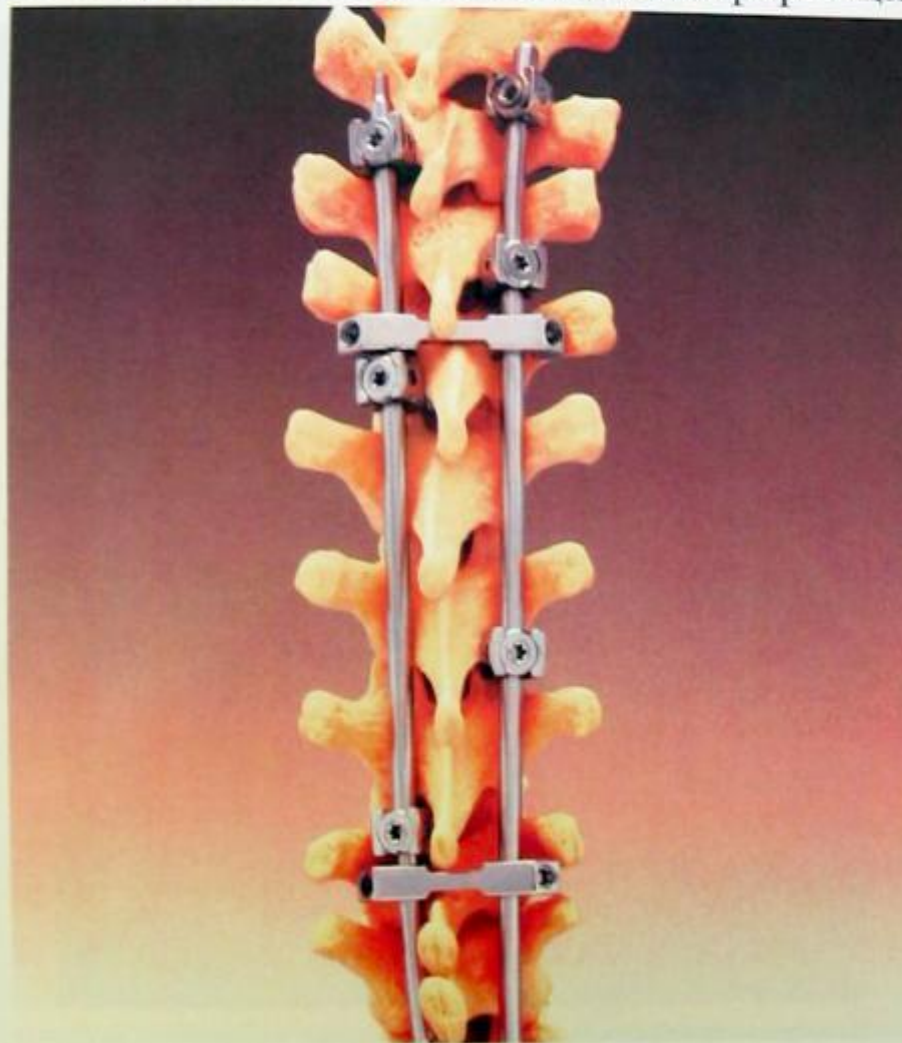


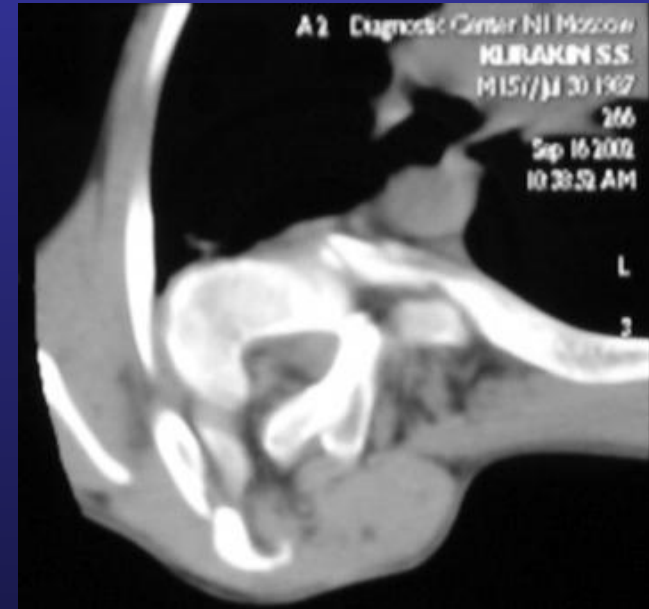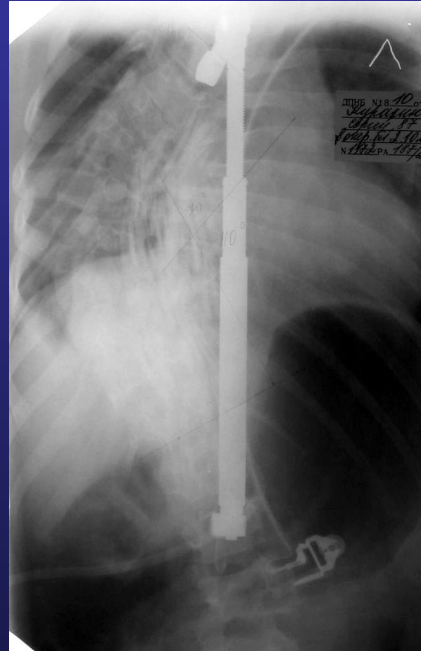
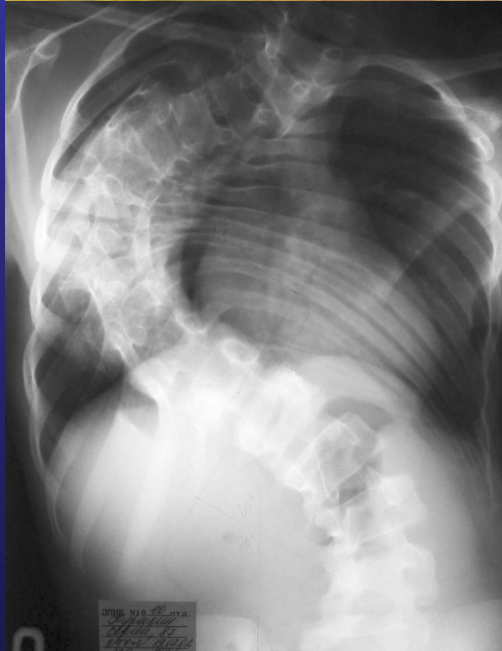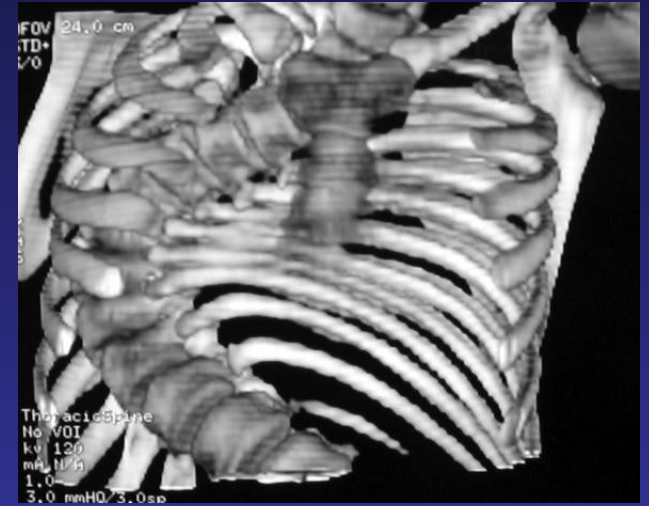
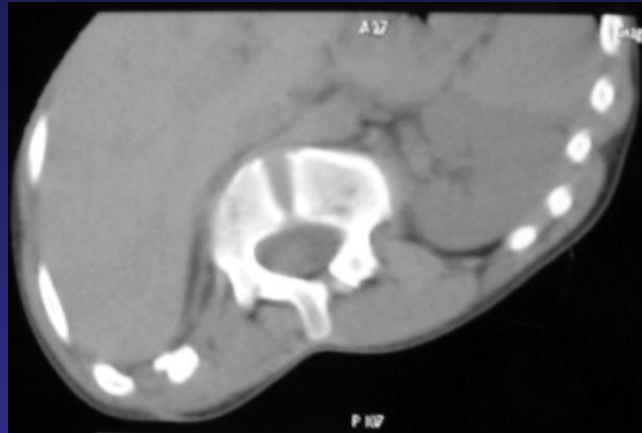


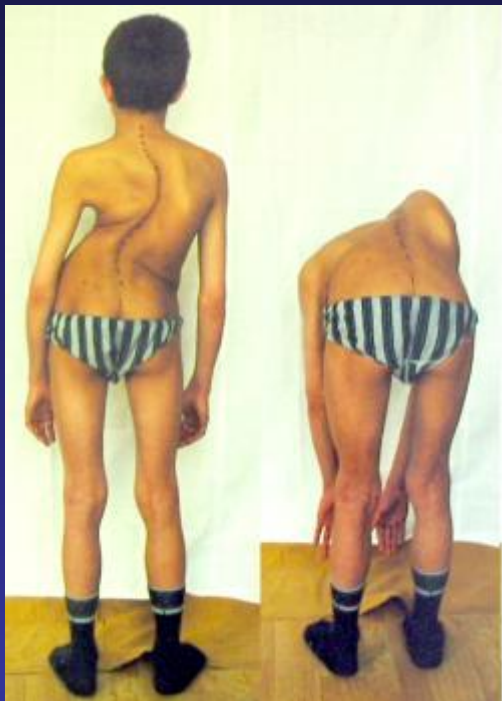**Medtronic**

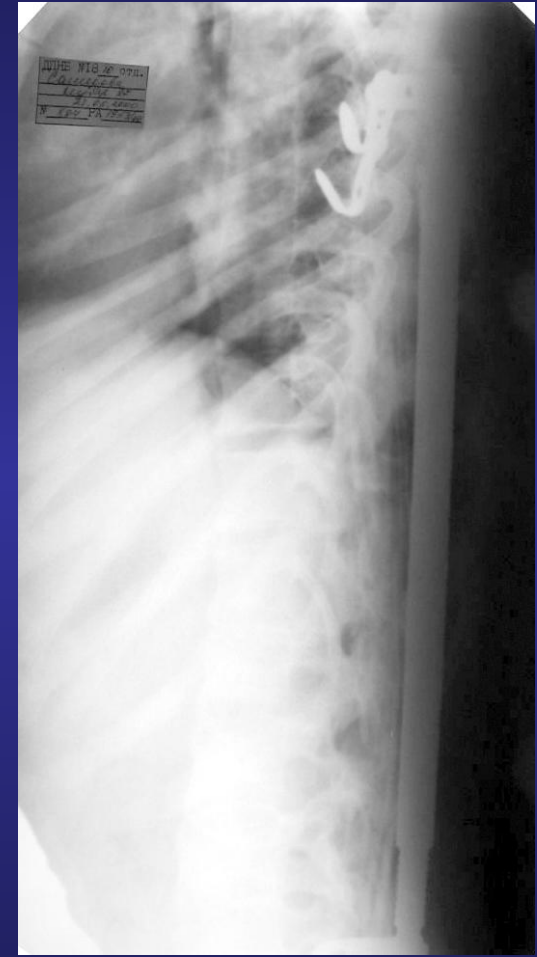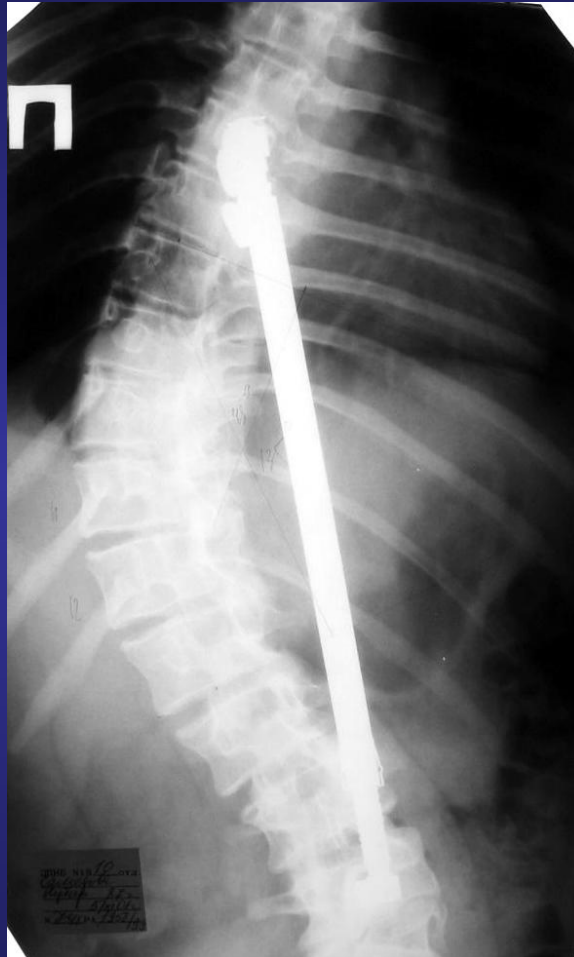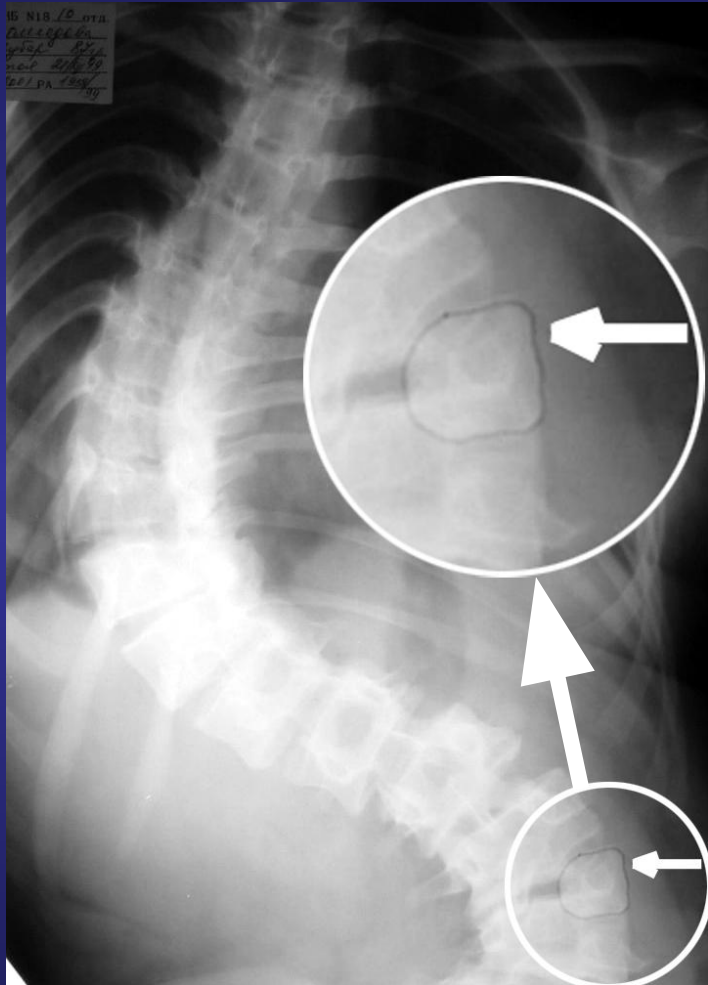
SOFAMOR DANEK

Система Котреля - Дюбуссе "Горизонт"  
для коррекции сколиотических деформаций





# Врожденный сколиоз



# Паралитический сколиоз

