Блок плечевой кости

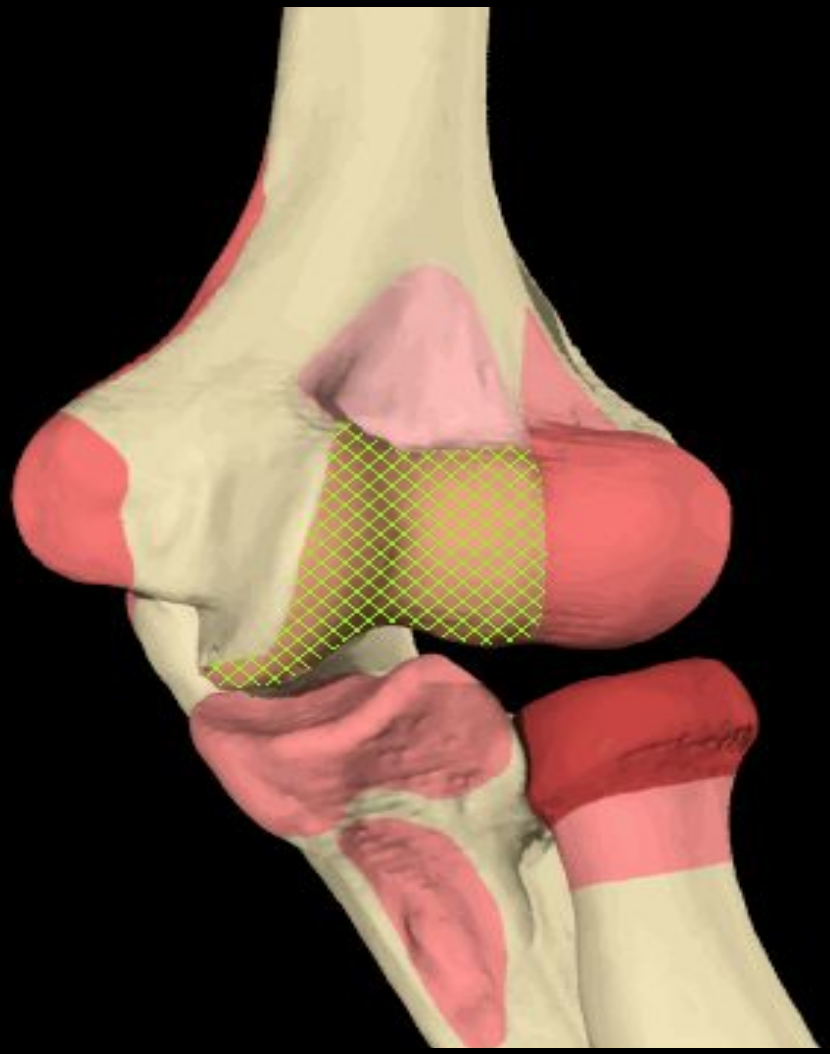

Локтевой отросток

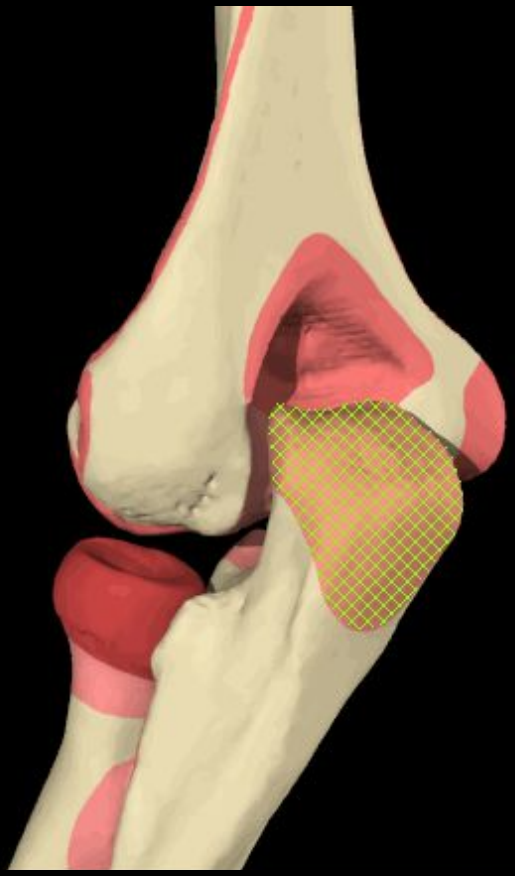

Снимок локтевого сустава в прямой задней проекции



Снимок локтевого сустава в прямой задней проекции

2 – наружный надмыщелок
3 – внутренний надмыщелок
6-7 – ямка локтевого отростка и венечная ямка
23 – локтевой отросток
5 – блок плечевой кости
4 – головчатое возвышение
24 – головка локтевой кости
27 – суставная поверхность локтевой кости
32 – суставная щель плече-локтевого сустава
16 – суставная поверхность лучевой кости
15 – головка лучевой кости
17 – шейка лучевой кости

Снимок локтевого сустава в боковой проекции

Снимок локтевого сустава в боковой проекции

1 – медиальный надмыщелок плечевой кости
2 – ямка локтевого отростка
3 – венечная ямка
4 – венечный отросток
5 – шейка лучевой кости
8 – локтевой отросток

Критерии правильности укладки при съемке локтевого сустава в боковой проекции

Блок и головка плечевой кости проекционно наслаиваиваются друг на друга и определяются в виде концентрическх кругов

Оценка пространственного положения дистального метаэпифиза плечевой кости

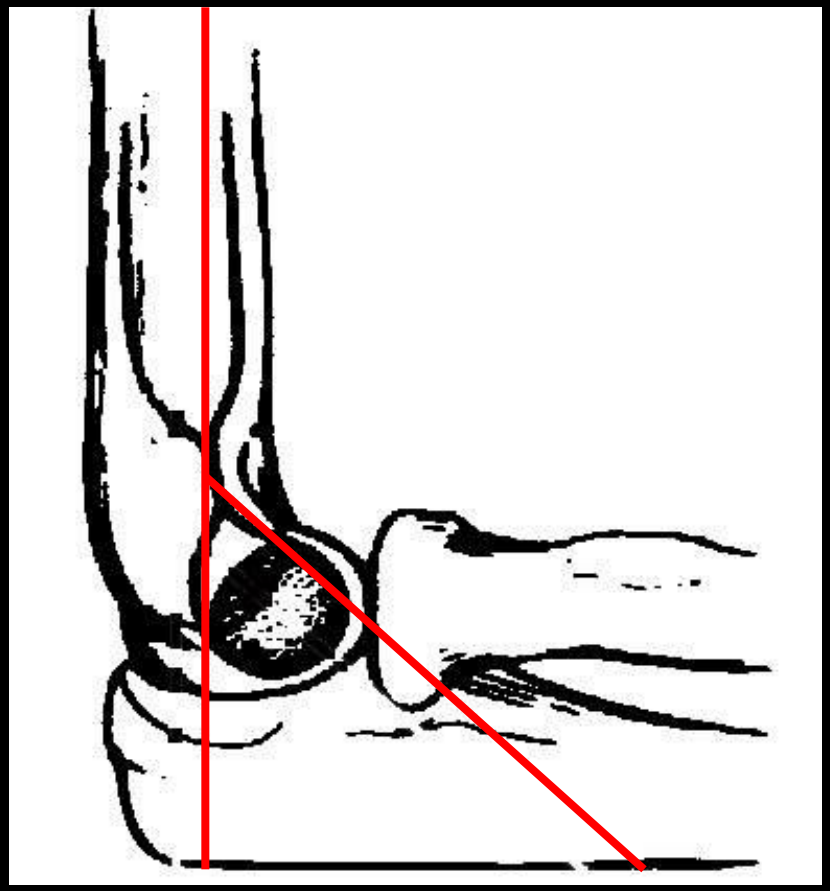

Пространственное расположение метаэпифиза плечевой кости характеризуется величиной угла, образующегося при пересечении продольной оси диафиза и линии, соединяющей дно ямок плечевой кости с центром суставной поверхности латерального мыщелка плеча. Угол открыт в вентральную сторону и равен 35-45 градусам

Снимок локтевого сустава в аксиальной проекции

Снимок локтевого сустава в аксиальной проекции

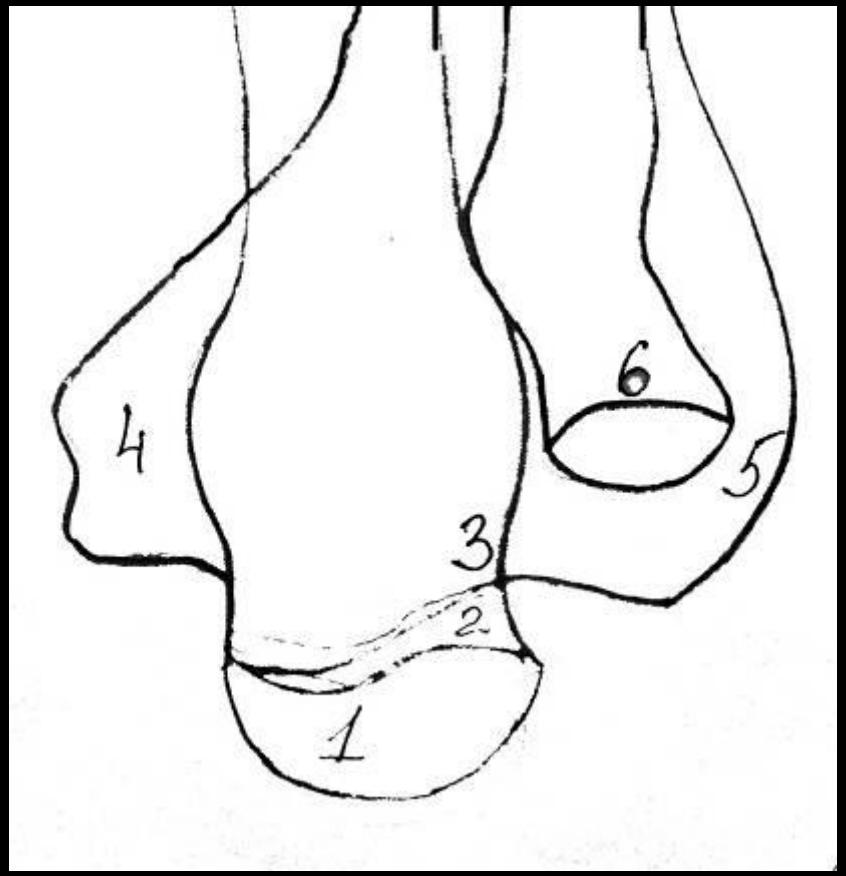

1 – локтевой отросток локтевой кости
2 – рентгеновская суставная щель плечелоктевого сустава
3 – блок плечевой кости
4 – медиальный надмыщелок плечевой кости
5 – латеральный надмыщелок плечевой кости
6 – головка лучевой кости

Развитие локтевого сустава

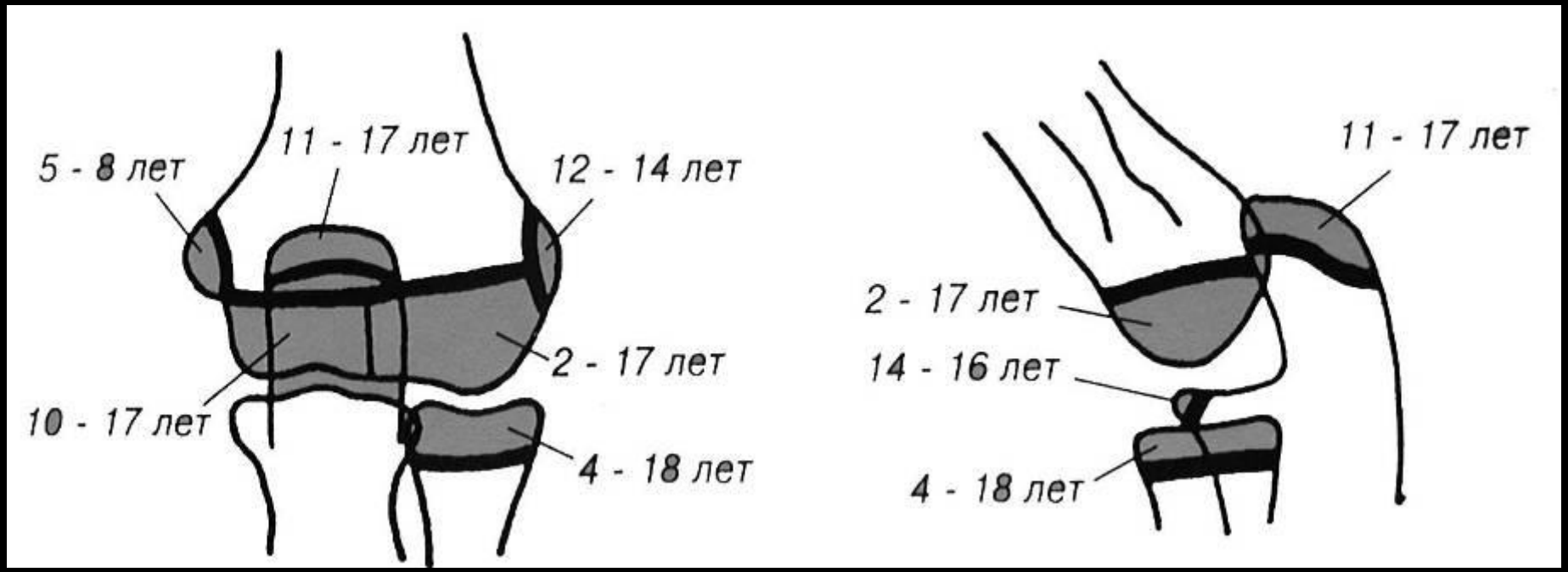

Предплечье

Снимок предплечья в прямой задней проекции

Снимок предплечья в боковой проекции

Снимки предплечья в прямой и боковой проекциях

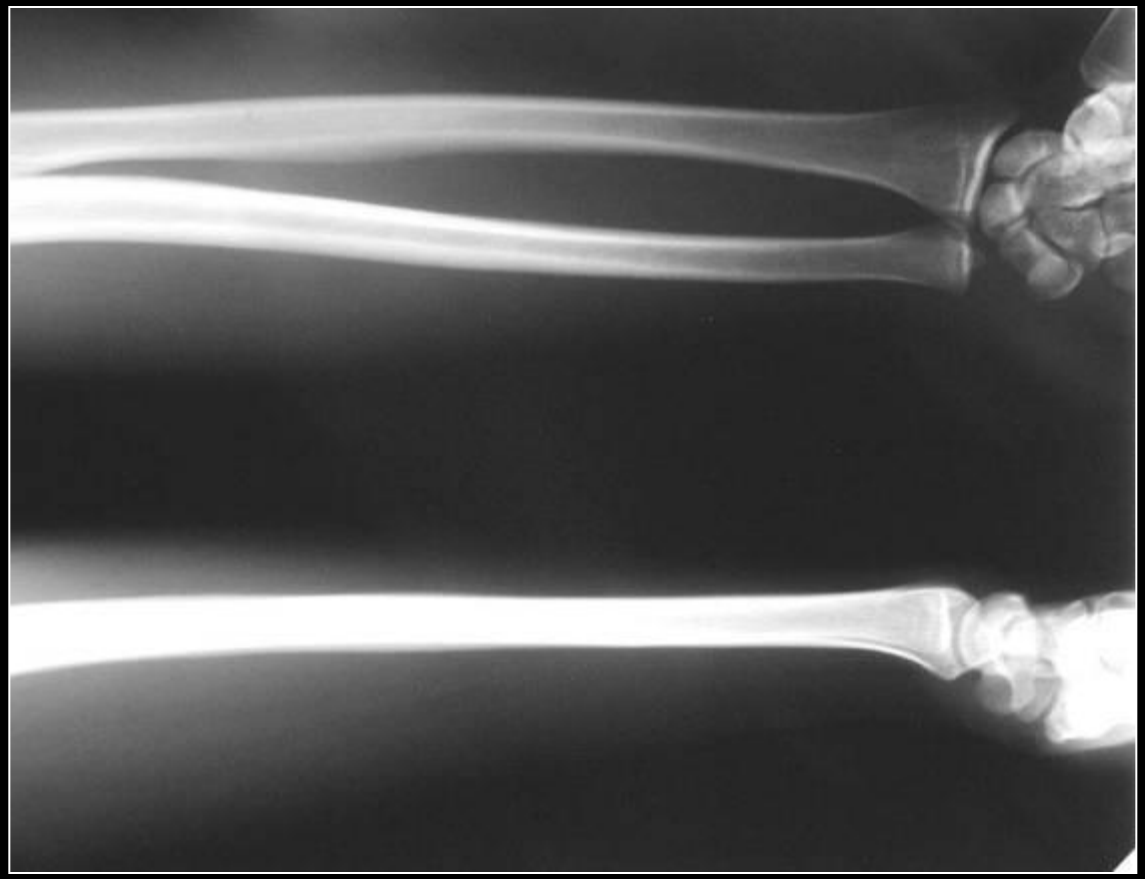

Критерии правильности укладки при съемке предплечья в прямой задней проекции

Изображение костей предплечья не должно наслаиваться друг на друга . Обязательно должны быть видны проксимальные и дистальные метафизы костей

Лучезапястный сустав и шиловидный отросток лучевой кости

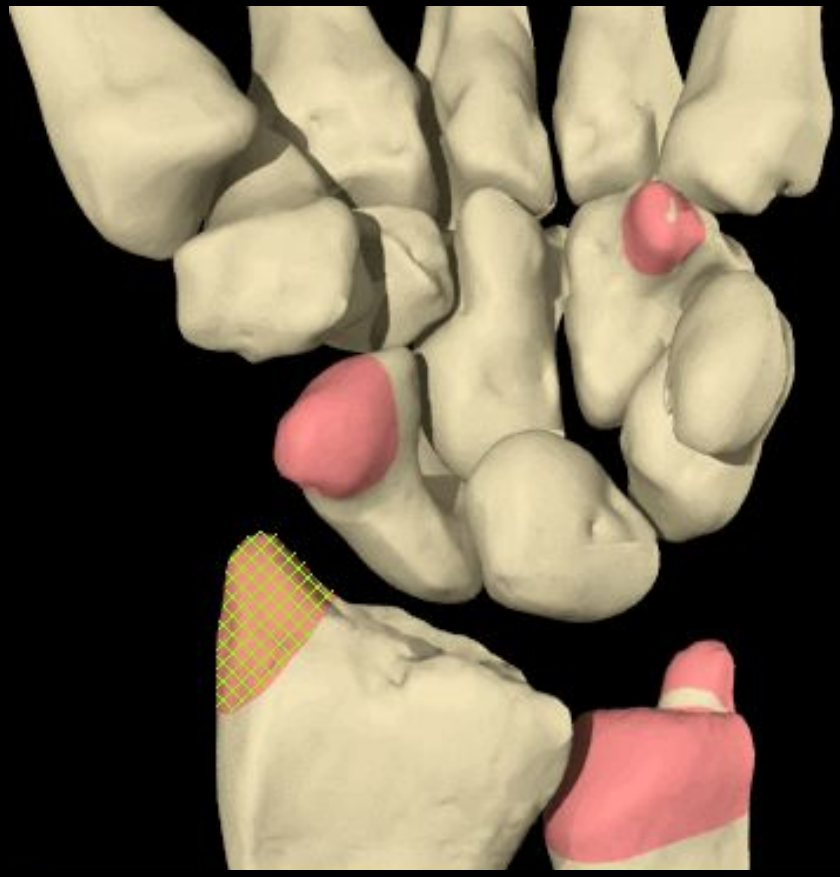

Дистальный эпифиз локтевой кости

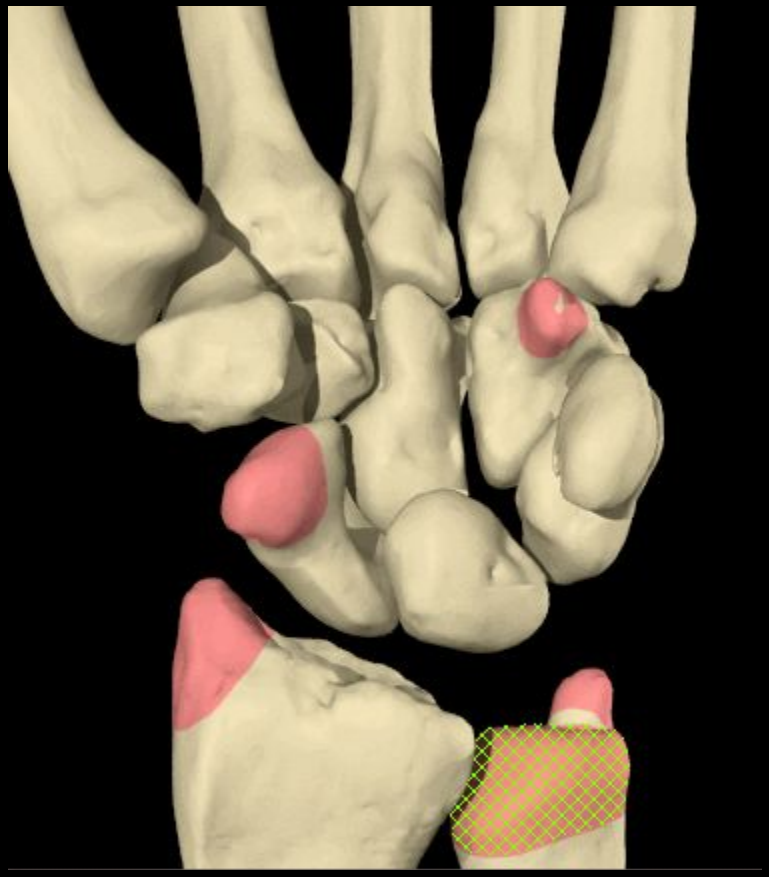

Шиловидный отросток локтевой кости

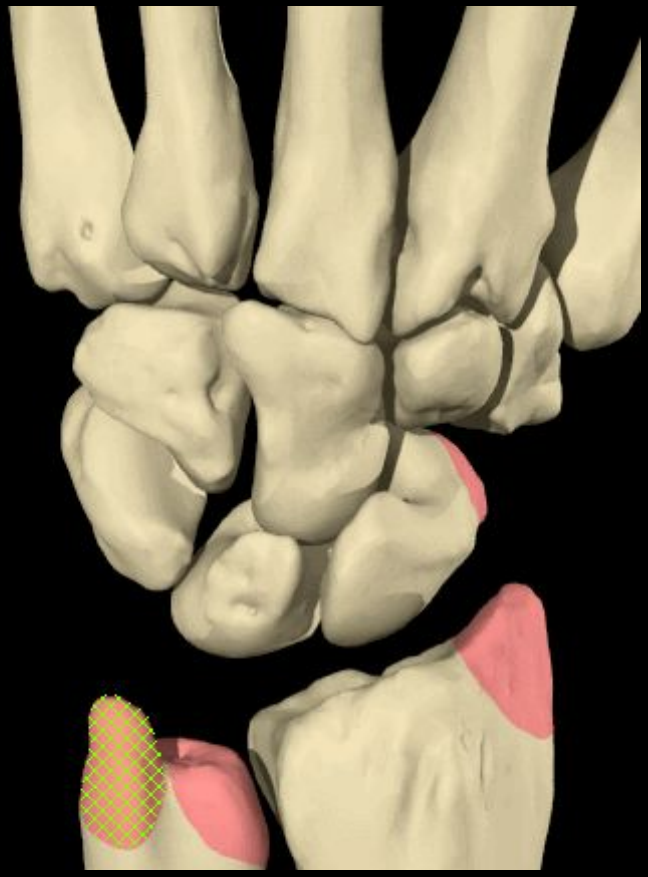

Снимки лучезапястного сустава в прямой и боковой (ульнарной) проекции

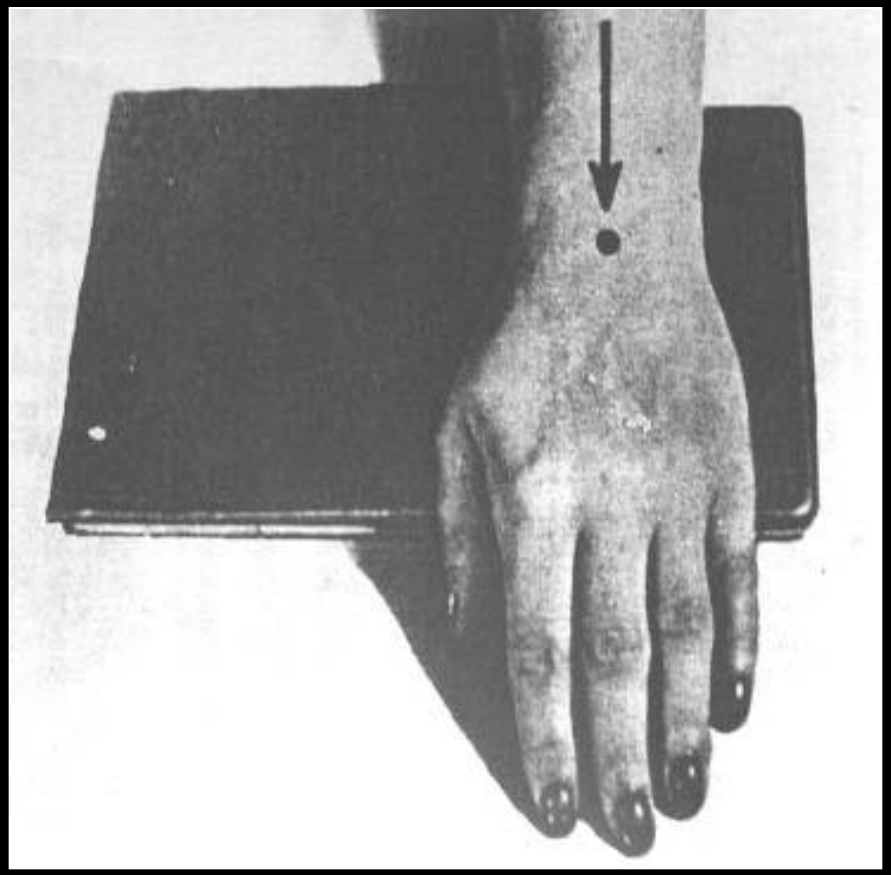

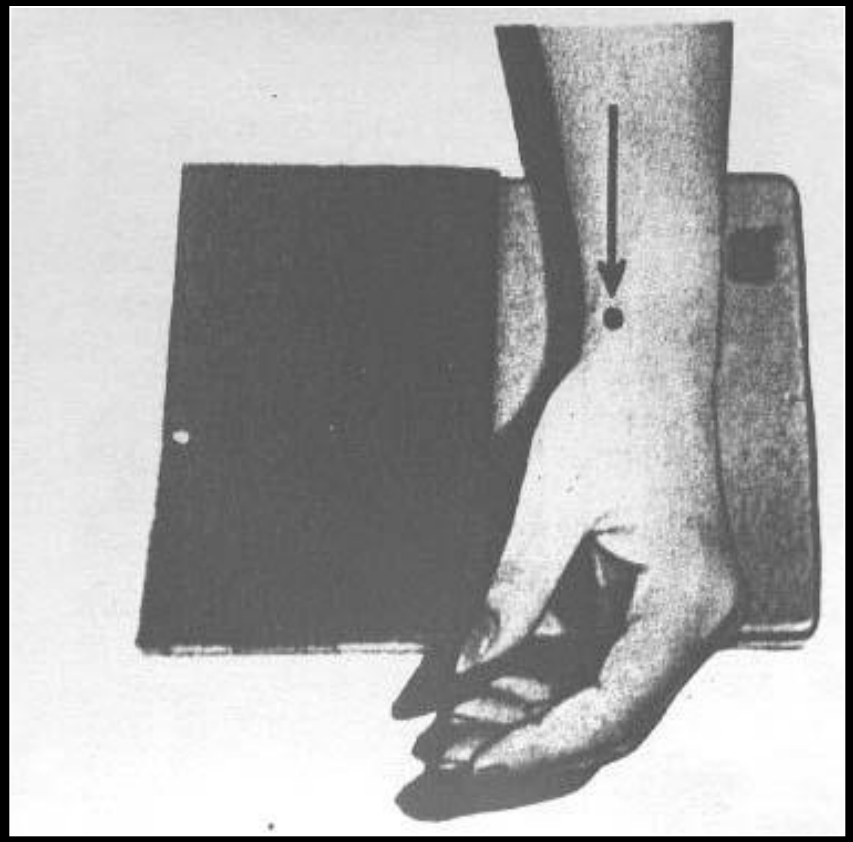

Критерии нормы лучезапястного сустава по данным рентгенографии

- угол «кистевого» сустава в ладонной проекции составляет 72-95 градусов (он формируется пересечением линий, идущих через шиловидные отростки лучевой и локтевой костей, и линии оси диафиза лучевой кости)
- угол «кистевого» сустава в боковой проекции равен 79-94 градусам
- Ширина суставной щели лучезапястного сустава не превышает 2-2,5 мм
- Угол лучезапястного сустава в ладонной проекции составляет около 30 градусов. Этот угол образован перпендикуляром к оси диафиза лучевой кости и линией, идущей через края суставной поверхности эпифиза лучевой кости
- Ширина межзапястного сустава равна 1,5-2 мм
- Ширина запястно-пястного сустава не менее 1-2 мм
- Общая толщина кортикального слоя равна 4-5 мм (измеряют проксимальную фалангу указательного пальца)
- Ширина межфаланговых суставов равна 1-2 мм
- Ладьевидно-полулунный угол (между осями костей) не более 70 градусов
- Продольная ось, проходящая через лучевую кость, головчатую кость и III пястную кость, должны совпадать

Ладьевидная кость

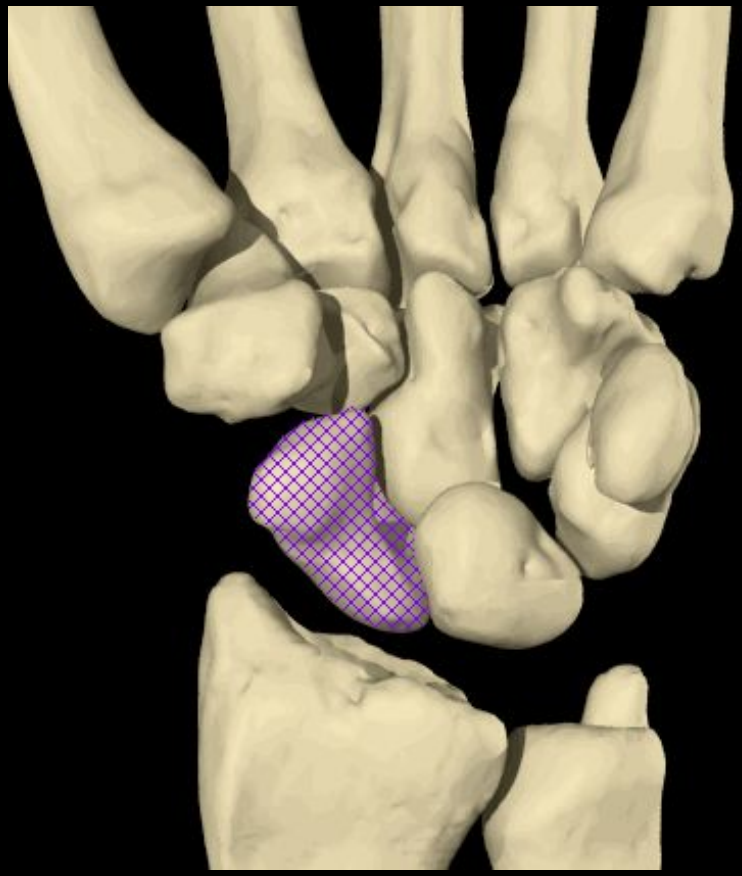

Полулунная кость

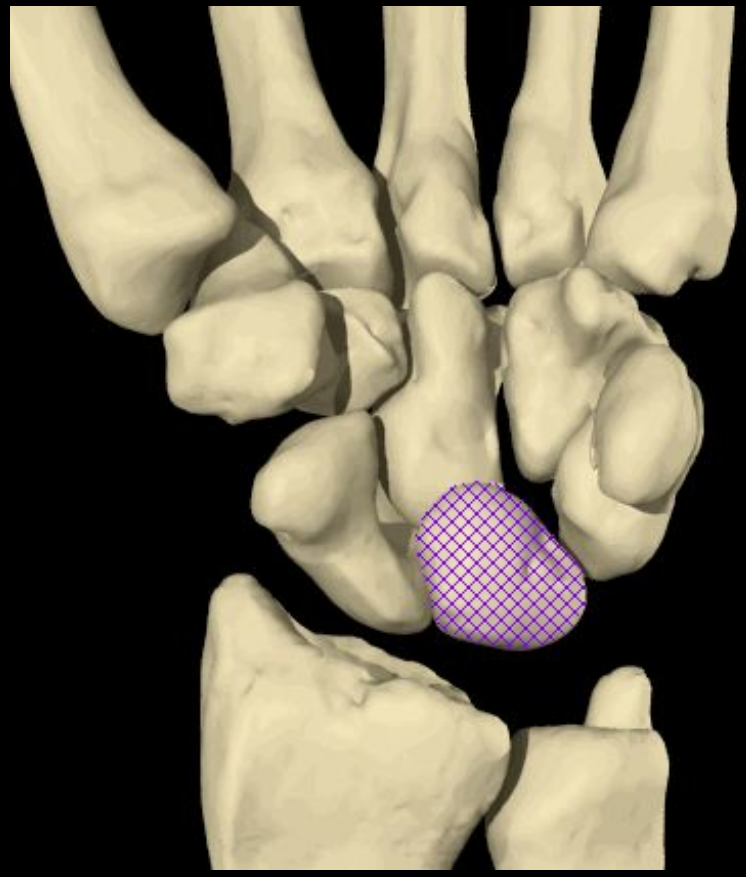

Трехгранная кость

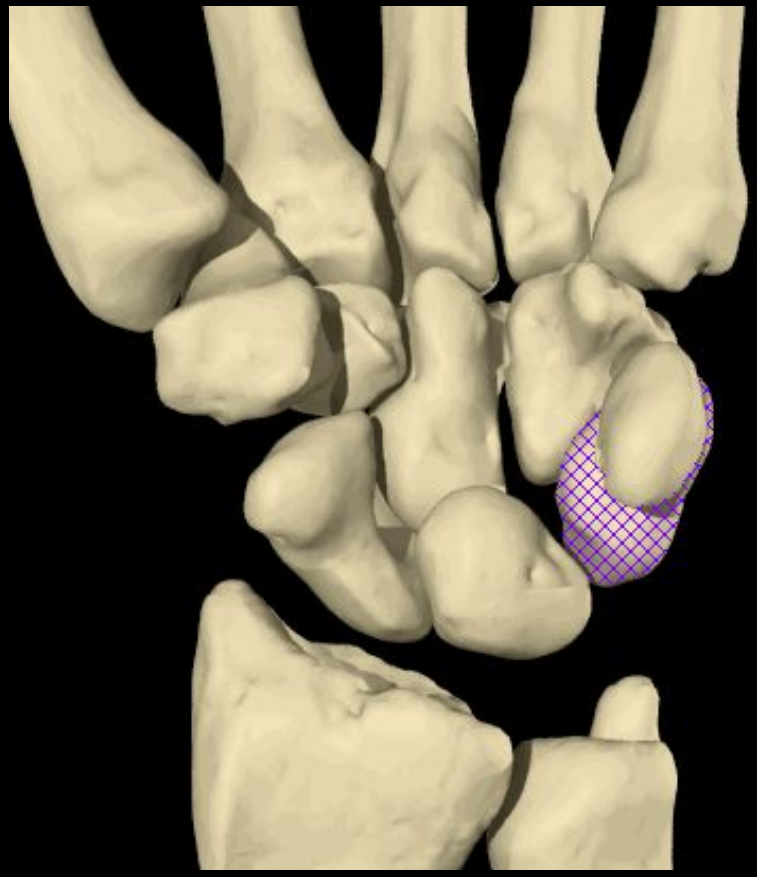

Гороховидная кость

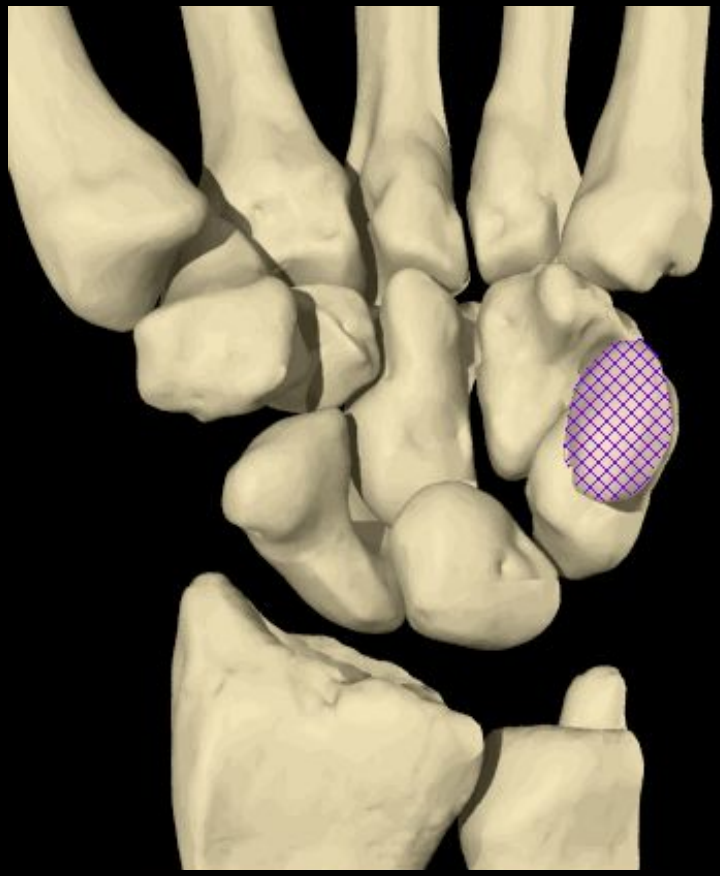

Кость-трапеция

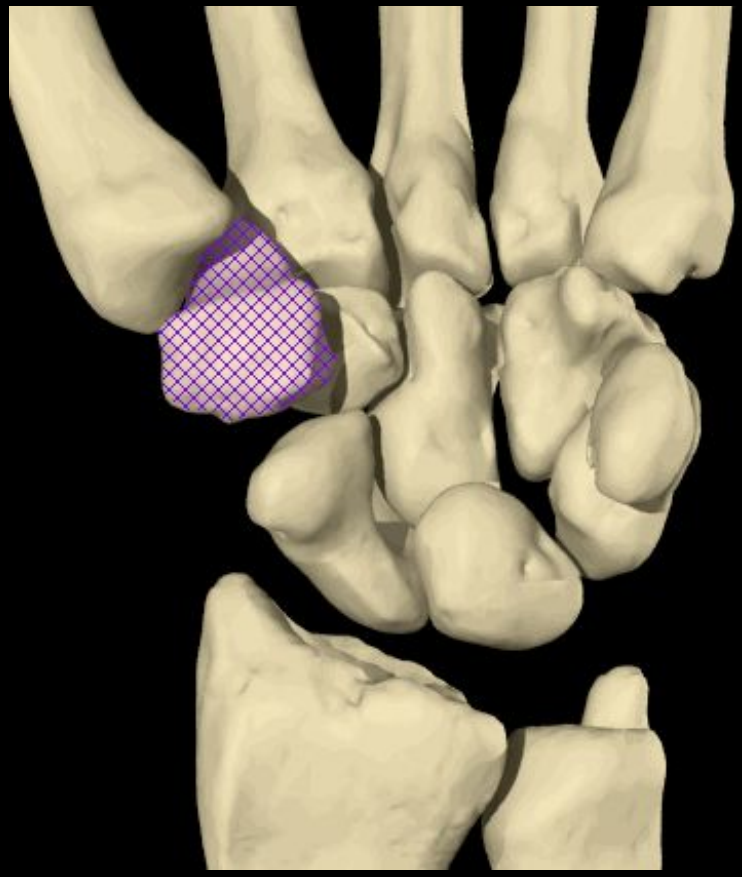

Трапециевидная кость

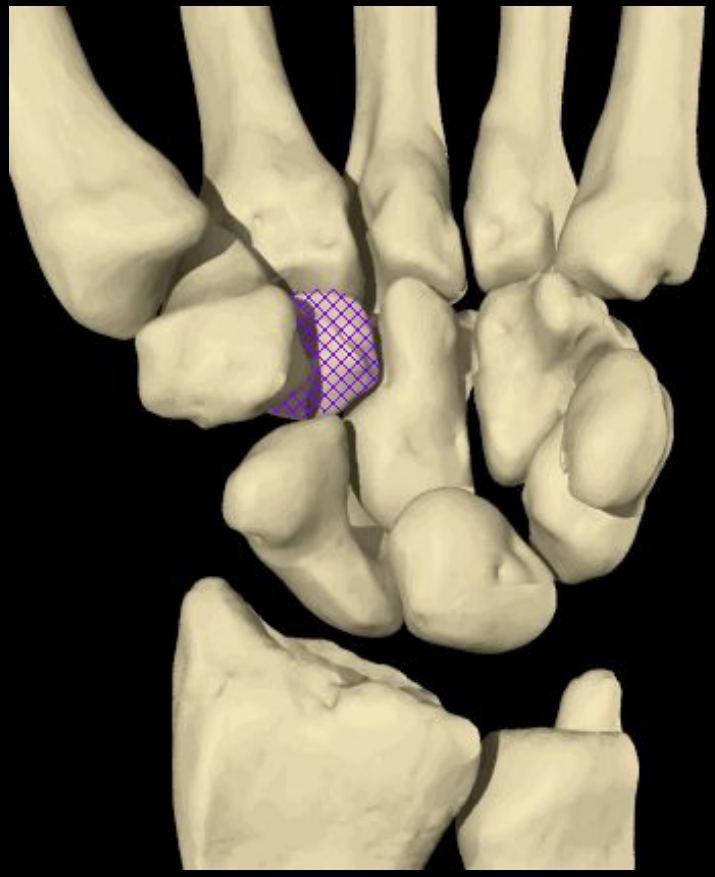

Головчатая кость

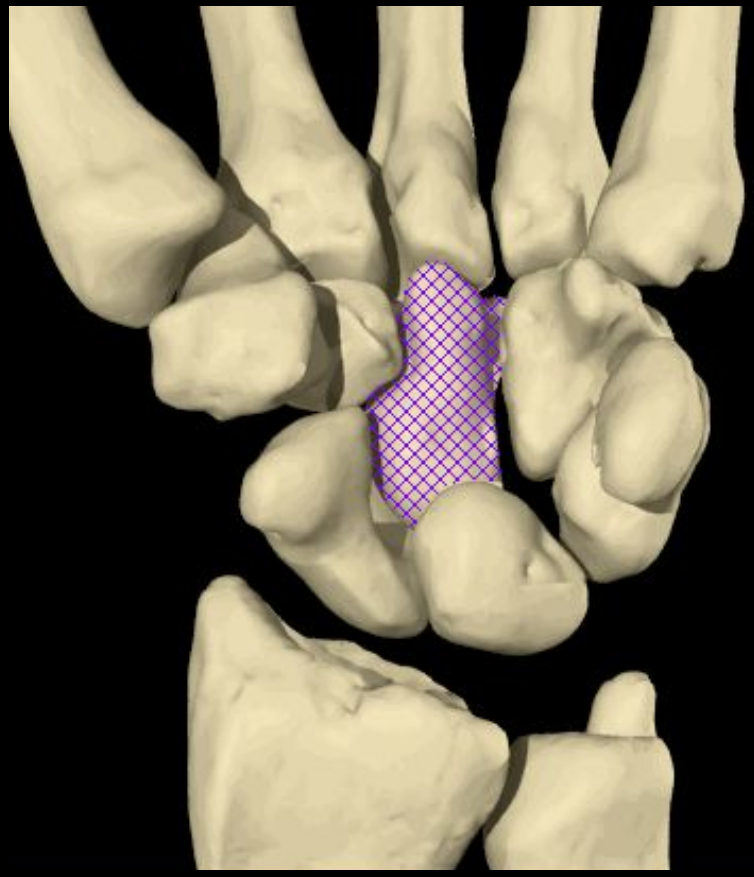

Крючковидная кость

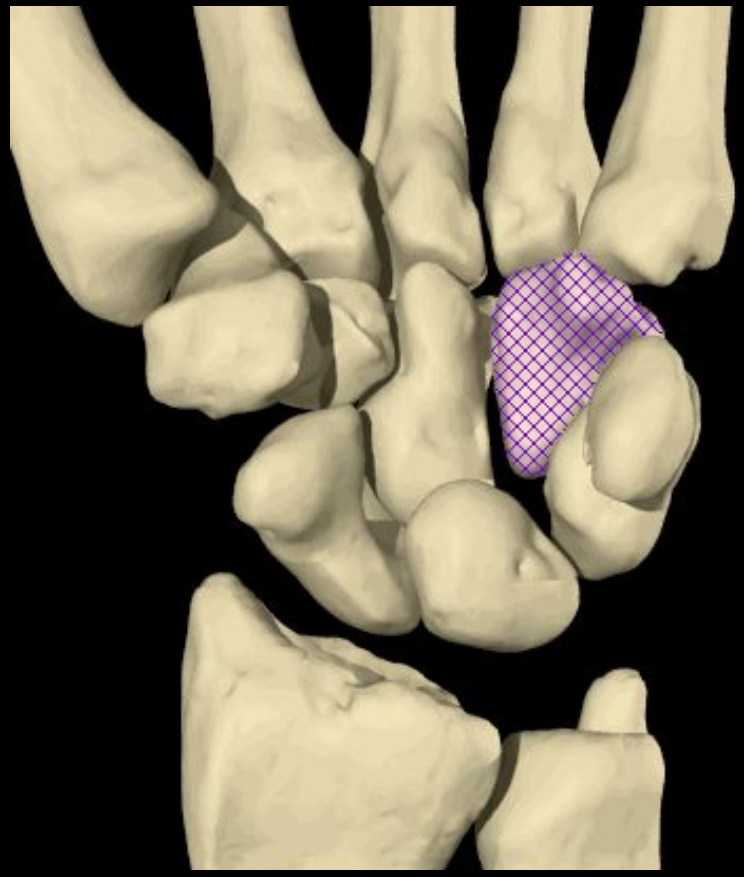

Возрастные особенности кисти

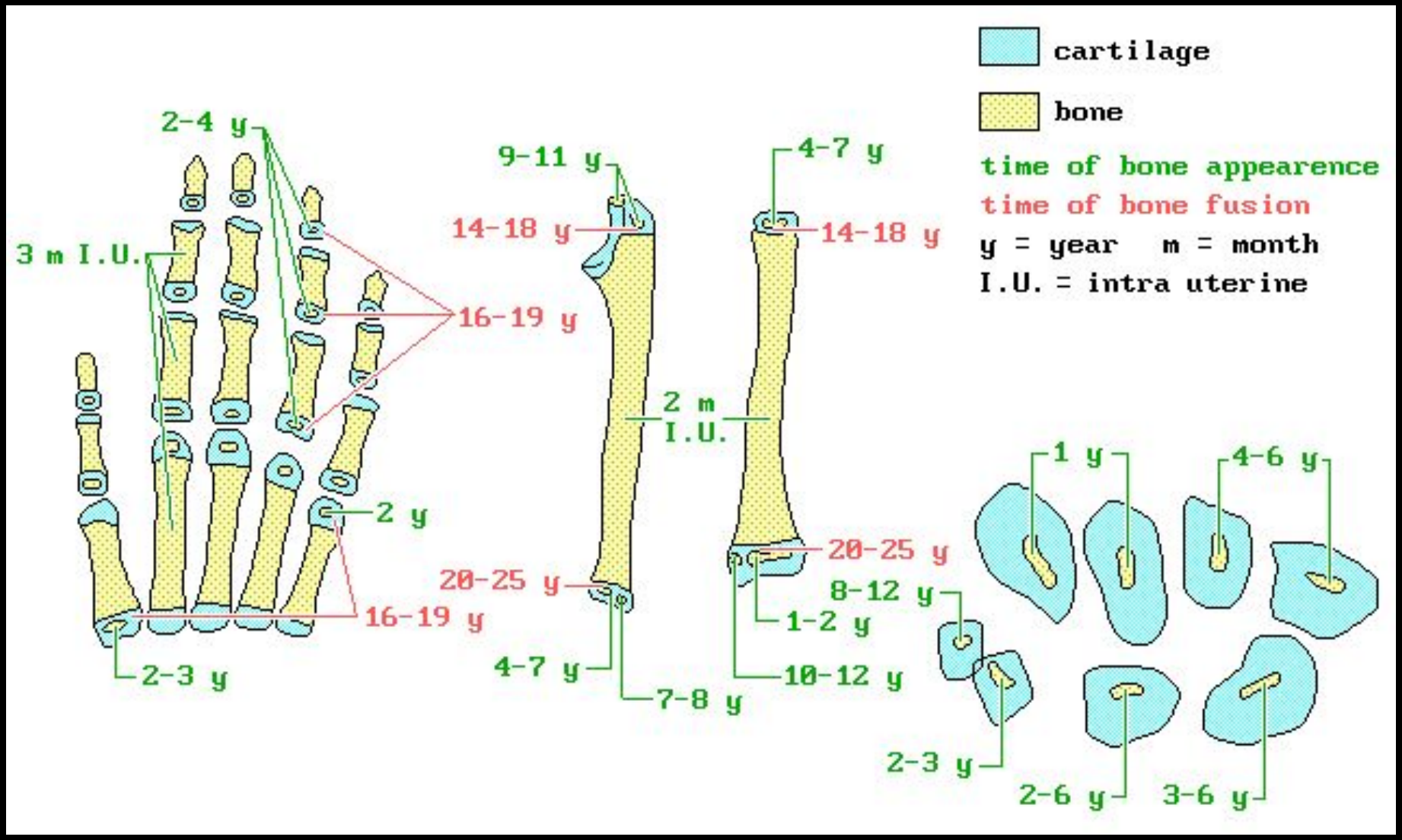

Проксимальная фаланга

Средняя фаланга

Дистальная фаланга

Прямой и боковой снимки пальцев

Частота встречаемости сесамовидных костей

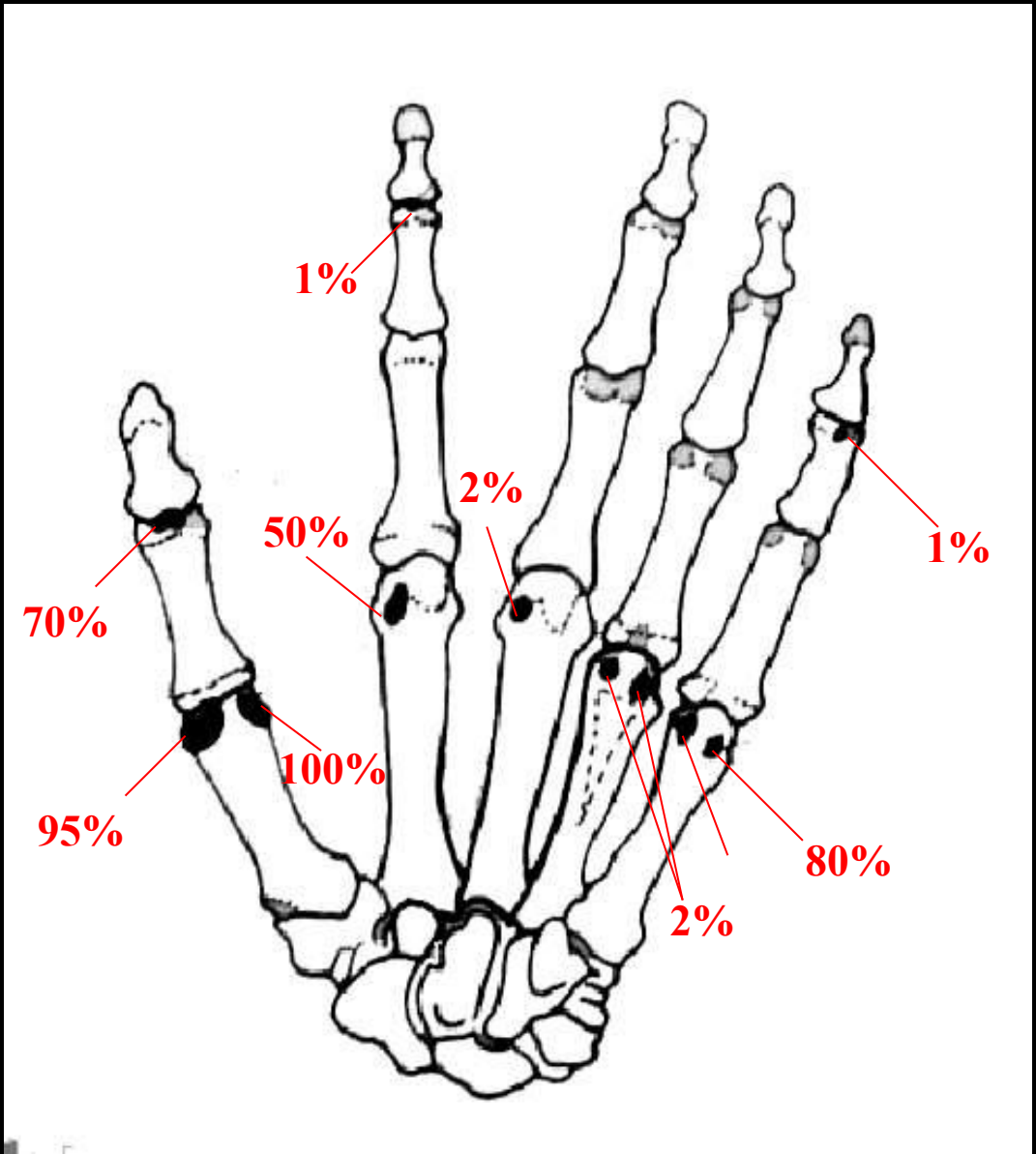



новорожденный 3 мес 6 мес 1 год 1 год 1,5 года 2 года

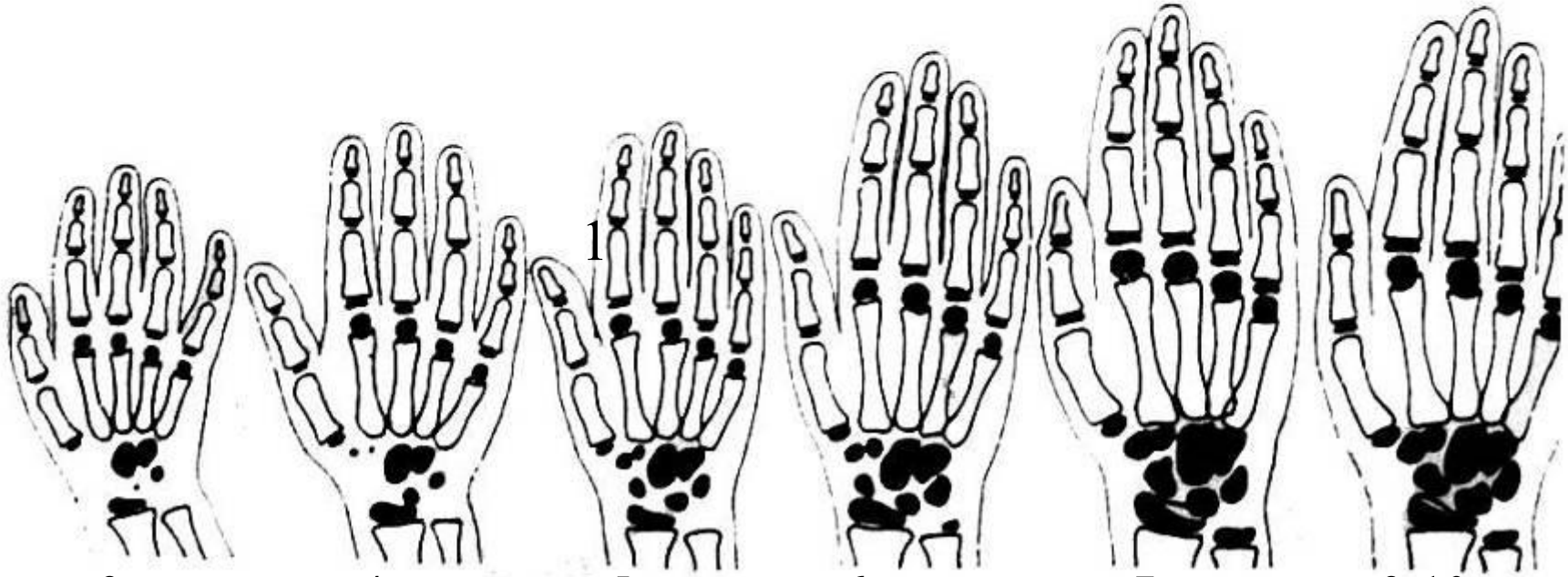

1

3 года 4 года 5 лет 6 лет 7 лет 9-10 лет

- Достоверное определение соответствие локального костного возраста паспортному возрасту ребенка возможно в отношении трех возрастных сроков – 1 года и 4 лет. Показателем такого соответствия в 1 год является наличие ядра окостенения головки плечевой кости,головки мыщелка и латерального вала блока дистального эпифиза плечевой кости, у детей 3 лет – наличие ядра окостенения головки лучевой кости, у детей 4 лет – наличие центров оссификации грудинного конца ключицы

- С 2 мес до 4 лет – появляются центры окостенения головчатой и крючковидных костей запястья (4 мес) и ядро окостенения дистального эпифиза лучевой кости (9 мес)
- 2 года – начало оссификации пястных костей и фаланг пальцев
- 3 года – центр оссификации в трехгранной кости
- 4 года – в полулунной
- 4.5- 7 лет – в трапециевидной, ладьевидной, кости-трапеции
- 8-9 лет – окостенение головки плечевой кости
- 10 лет – в гороховидной кости
- 12-14 лет – окостенение сесамовидной кости пястно-фалангового сустава I пальца (12 лет), синостоз метаэпифизарной ростковой зоны I пястной кости (14 лет)

Рентгенограмма плечевого сустава новорожденного

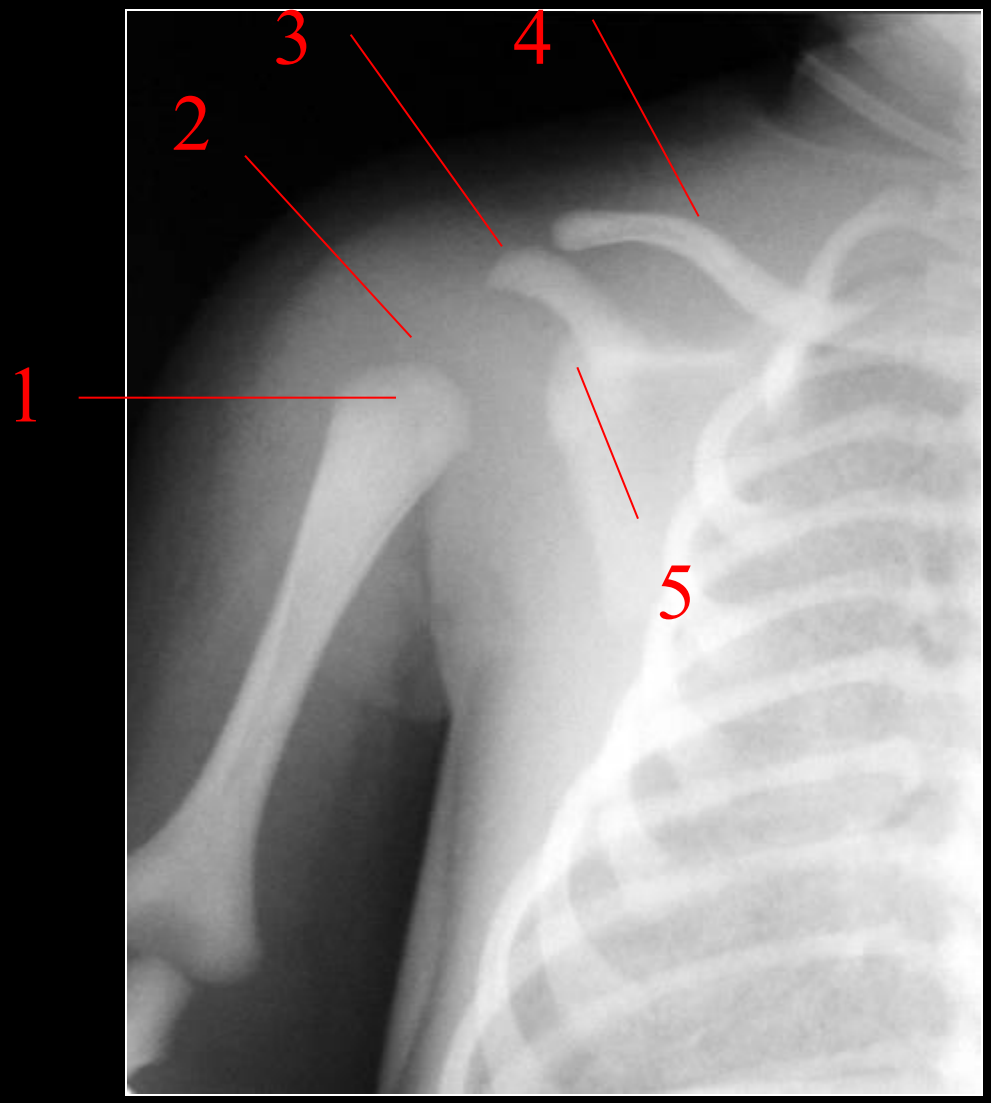

1 – проксимальный метафиз плечевой кости
2 – область хрящевого проксимального эпифиза плечевой кости
3 – акромиальный отросток лопатки
4 – ключица
5 – суставная впадина лопатки

Плечевые суставы (1 год)

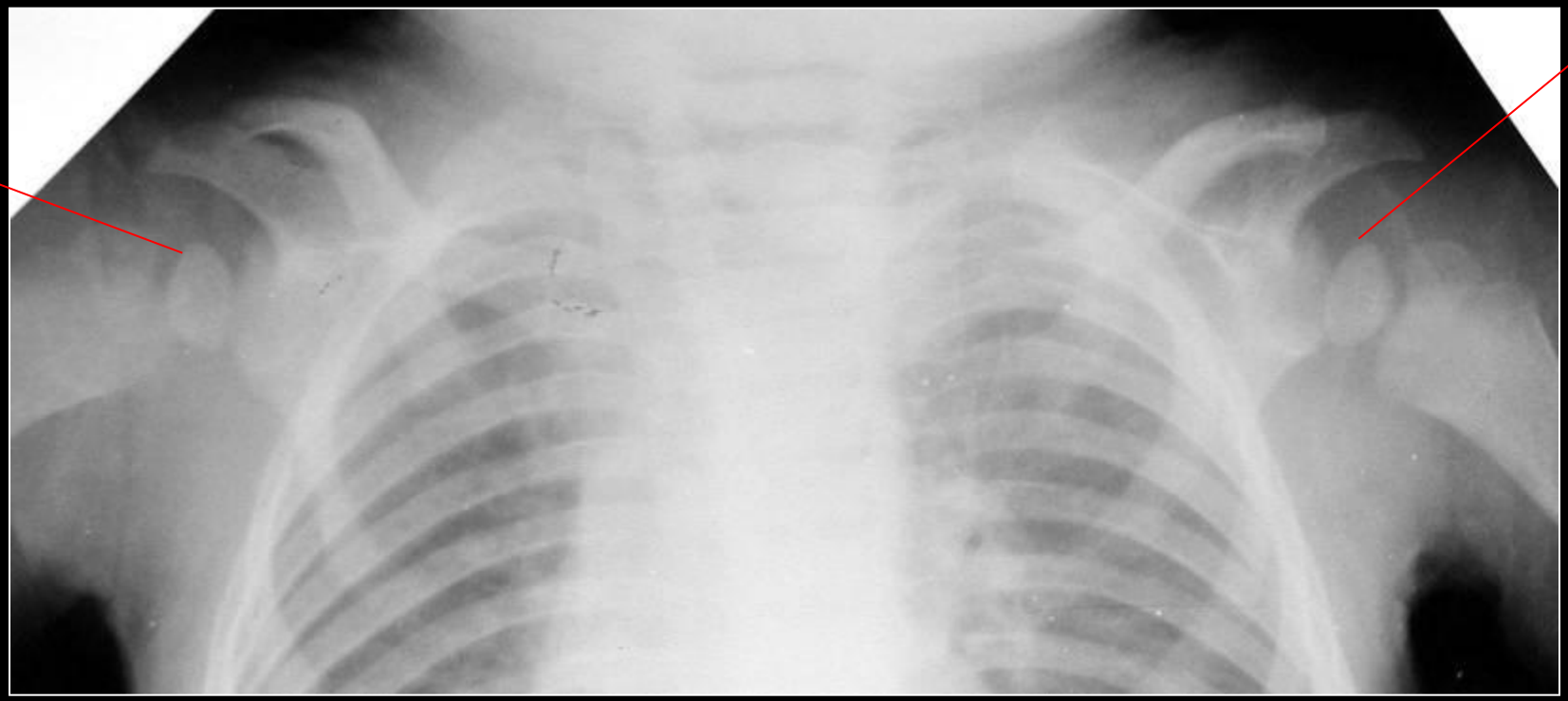

1 - ядра головок плечевой кости

Плечевой сустав (2 года)

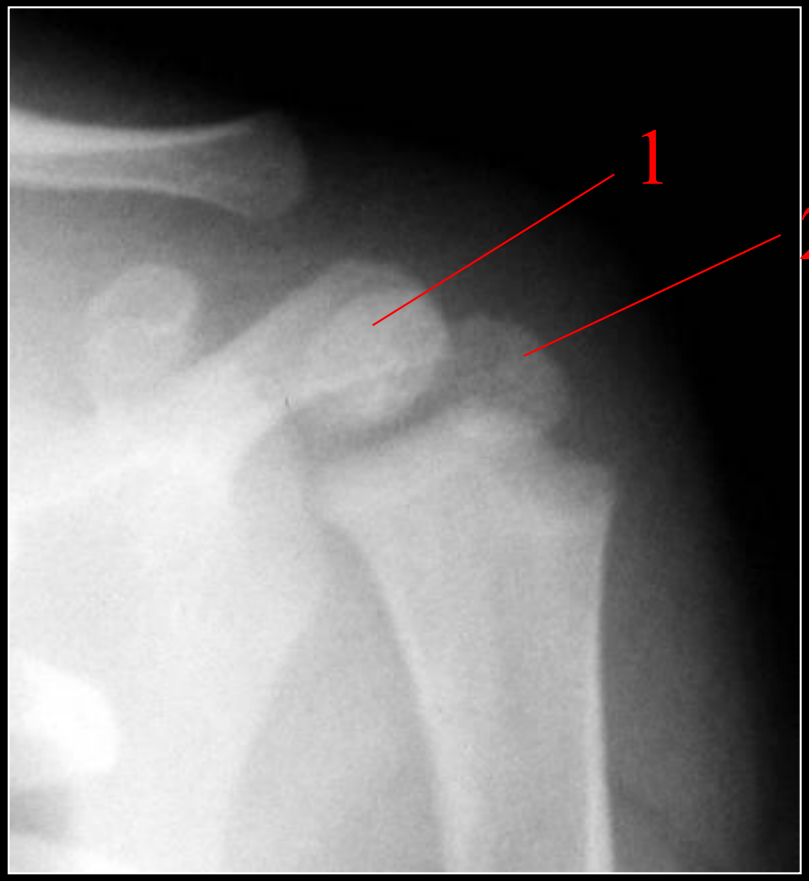

1 и 2 - головка плечевой кости из 2-х ядер оссификации

Плечевой сустав (13 лет)

1 - прослеживается зона роста плечевой кости

Плечевой сустав (взрослый)

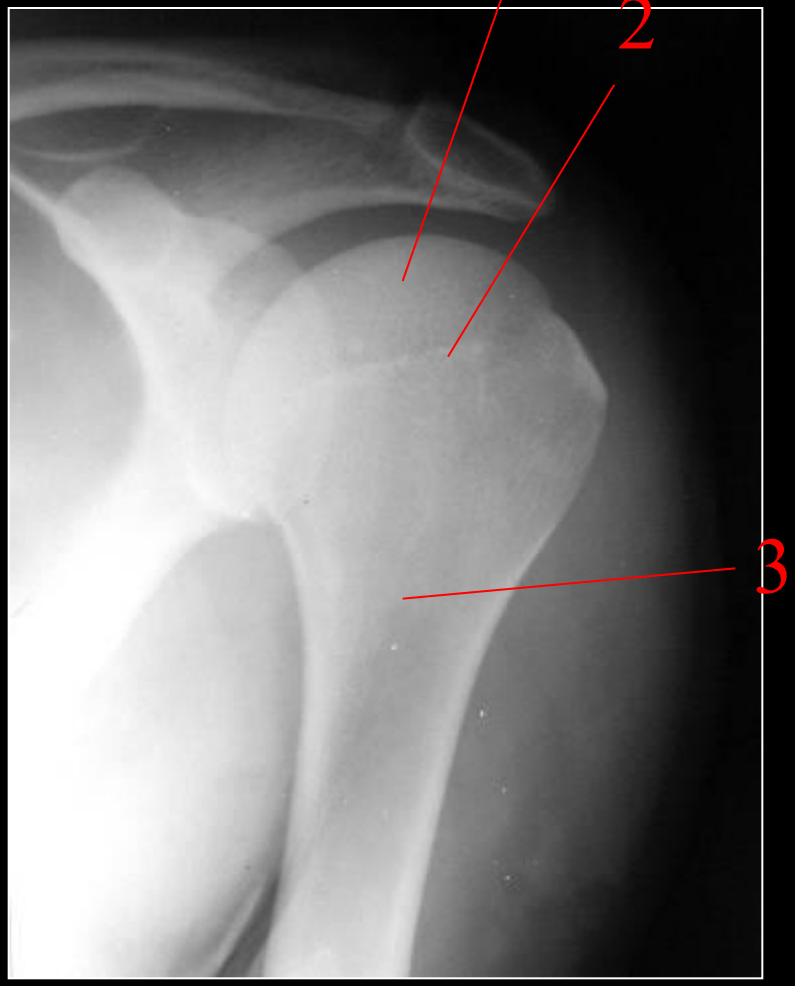

1 - головка плечевой кости
2 - анатомическая шейка плечевой кости
3 - хирургическая шейка плечевой кости

Локтевой сустав (взрослый)

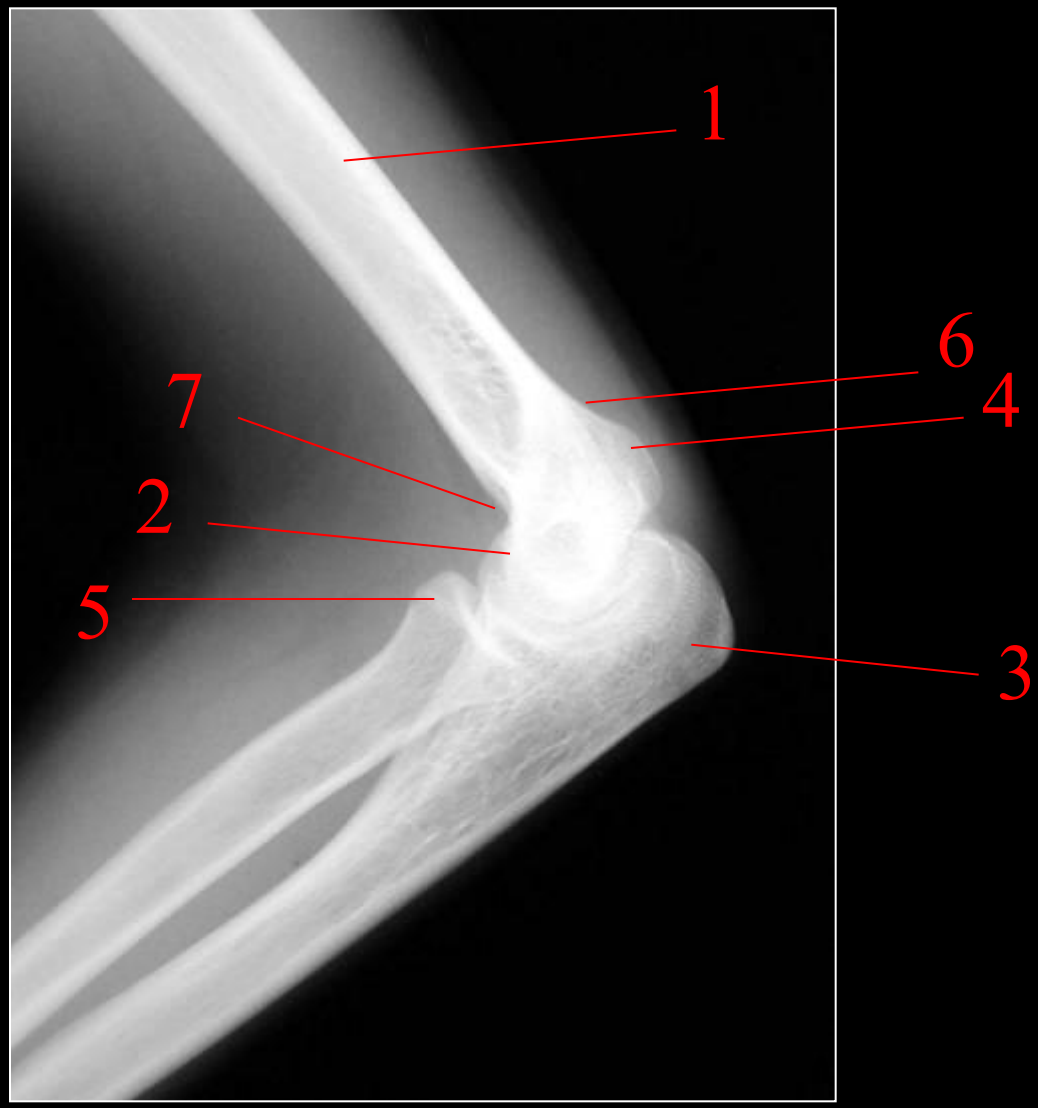

1 - плечевая кость
2 - головка плечевой кости (латеральный мыщелок плеча)
3 - локтевой отросток локтевой кости
4 - медиальный надмыщелок плечевой кости
5 - головка лучевой кости
6 - заднее «жировое тело»
7 - переднее «жировое тело»

Локтевой сустав (12 месяцев)

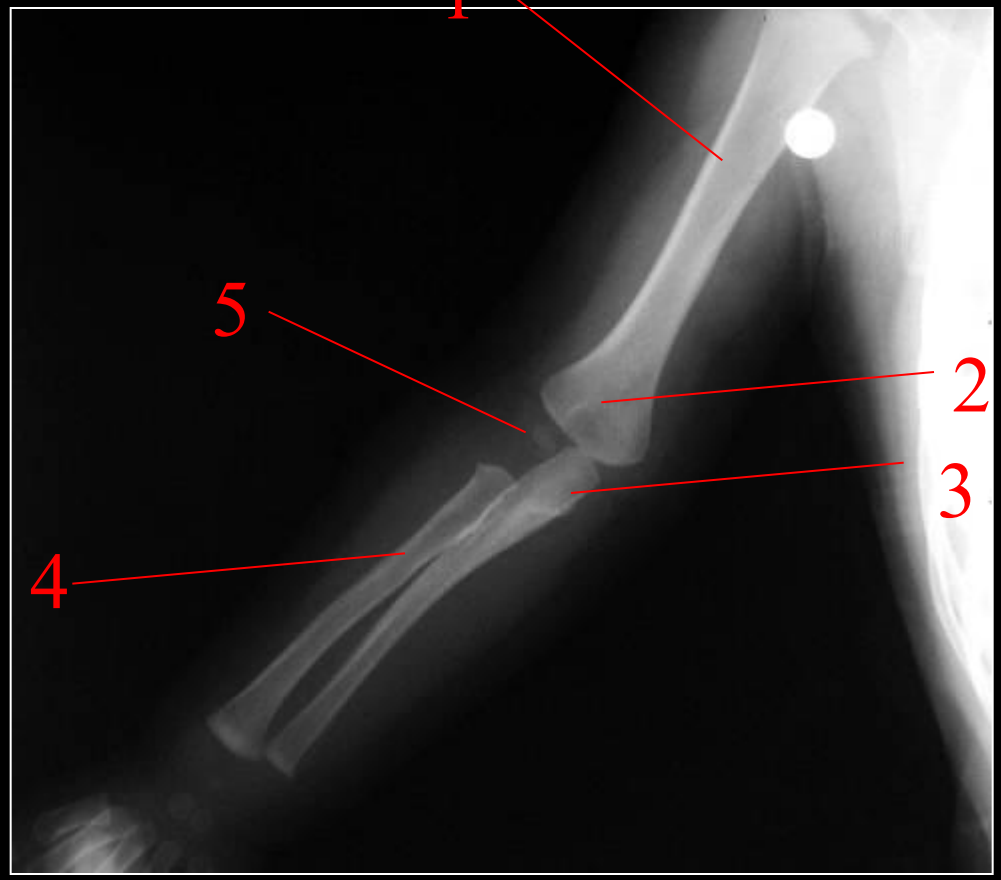

1 - плечевая кость
2 - метафиз плечевой кости
3 - локтевая кость
4 - лучевая кость
5 - ядро оссификации латерального мыщелка плеча

Локтевой сустав (1 год)

1 - появляется ядро оссификации латерального мыщелка плеча

Локтевой сустав (3 года)

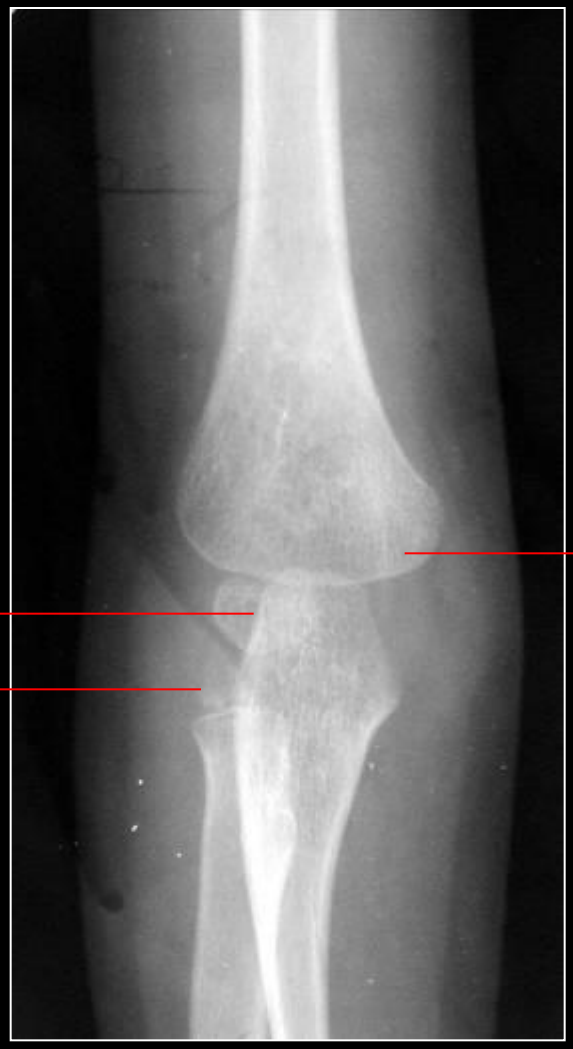

1 - ядро головки латерального мыщелка плечевой кости
2 - область медиального надмыщелка
3 - ядро головки лучевой кости

Локтевой сустав (3 года)

1 - ядро головки латерального мыщелка плечевой кости
2 - область медиального надмыщелка
3 - ядро головки лучевой кости

Локтевой сустав (6 лет)
Появляется ядро медиального надмыщелка

1 - ядро (апофиз) медиального надмыщелка
2 - ядро (апофиз) головки лучевой кости
3 - ядро (эпифиз) латерального мыщелка плечевой кости
4 - метафиз дистальной плечевой кости

Локтевой сустав (6 лет)
Появляется ядро медиального надмыщелка

1 - ядро (апофиз) медиального надмыщелка
2 - ядро (апофиз) головки лучевой кости
3 - ядро (эпифиз) латерального мыщелка плечевой кости
4 - локтевая кость

Локтевой сустав (11 лет)

1 - множественные ядра апофиза локтевого отростка локтевой кости
2 - зона роста мыщелков плечевой кости

Локтевой сустав (14 лет)

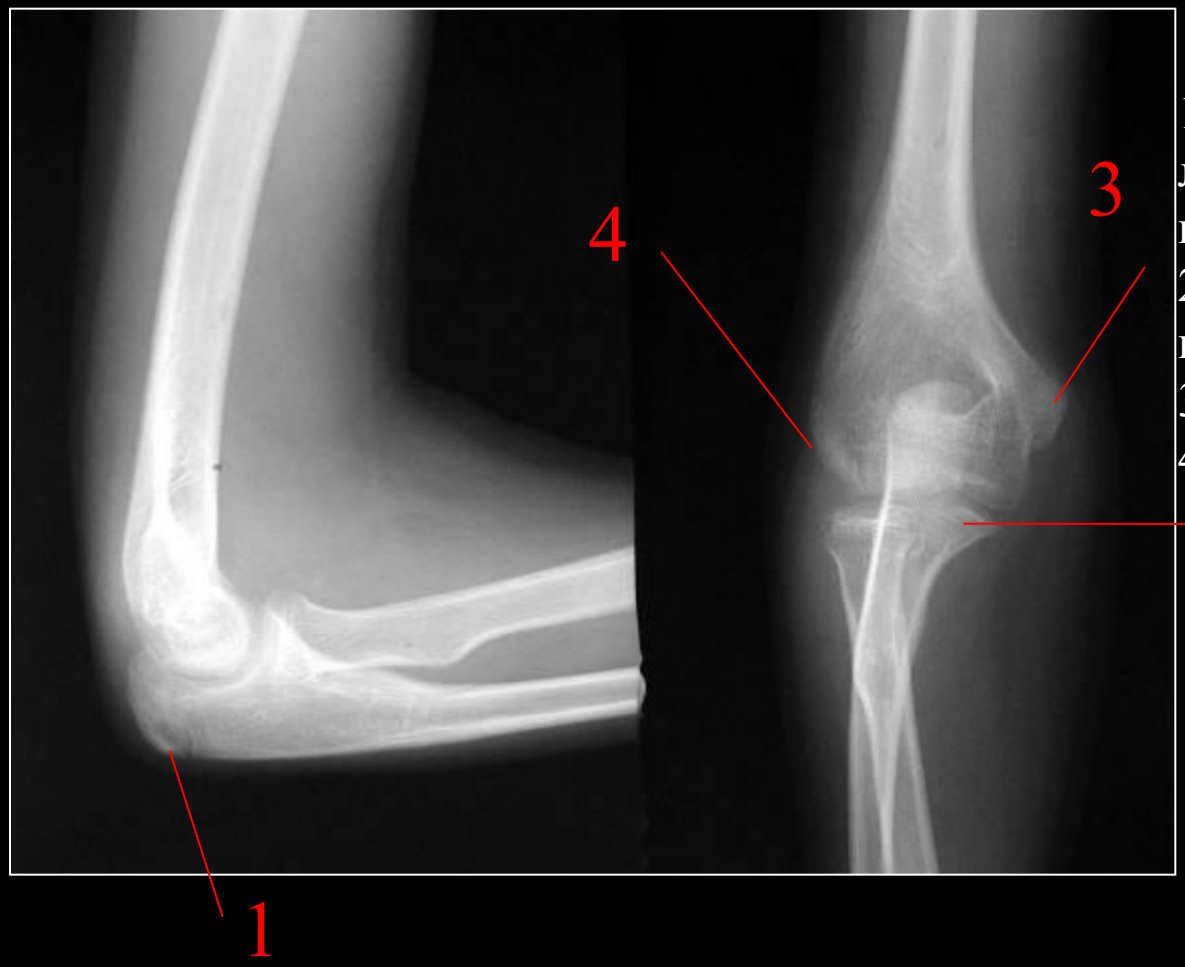

1 - слияние ядер окостенения локтевого отростка локтевой кости
2 - венечный отросток локтевой кости
3 - медиальный надмыщелок
4 - латеральный надмыщелок

Лучезапястный сустав
6 мес

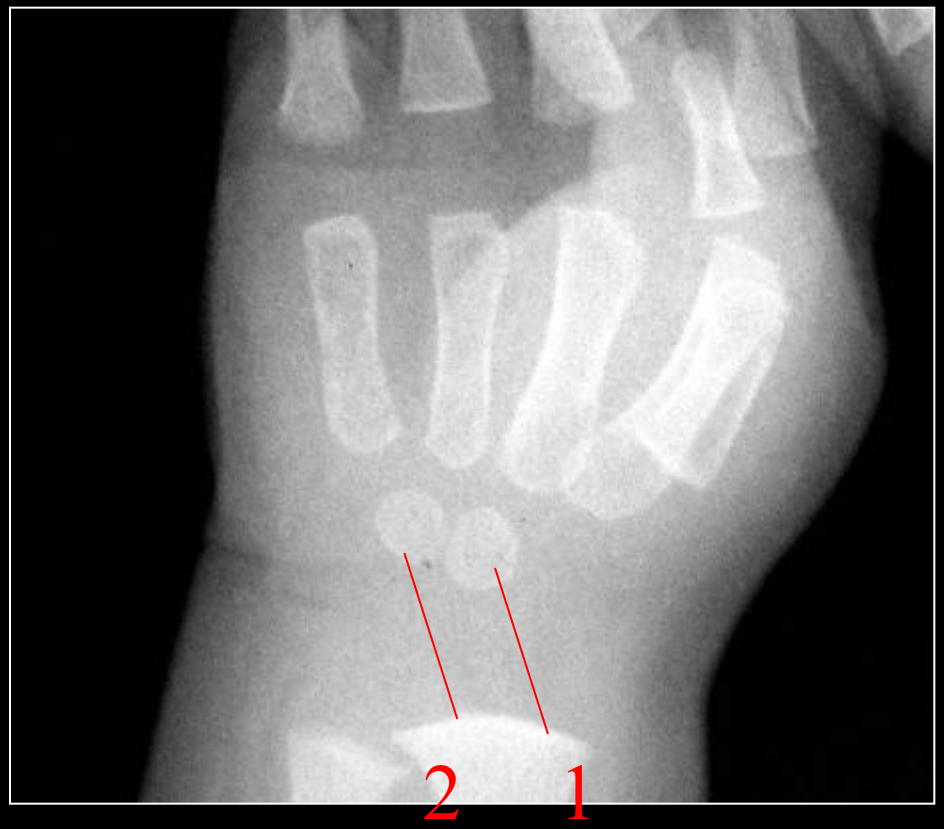

центры оссификации только головчатой и крючковидной костей

1 - головчатая кость
2 - крючковидная кость

Лучезапястный сустав
3 – 4 года

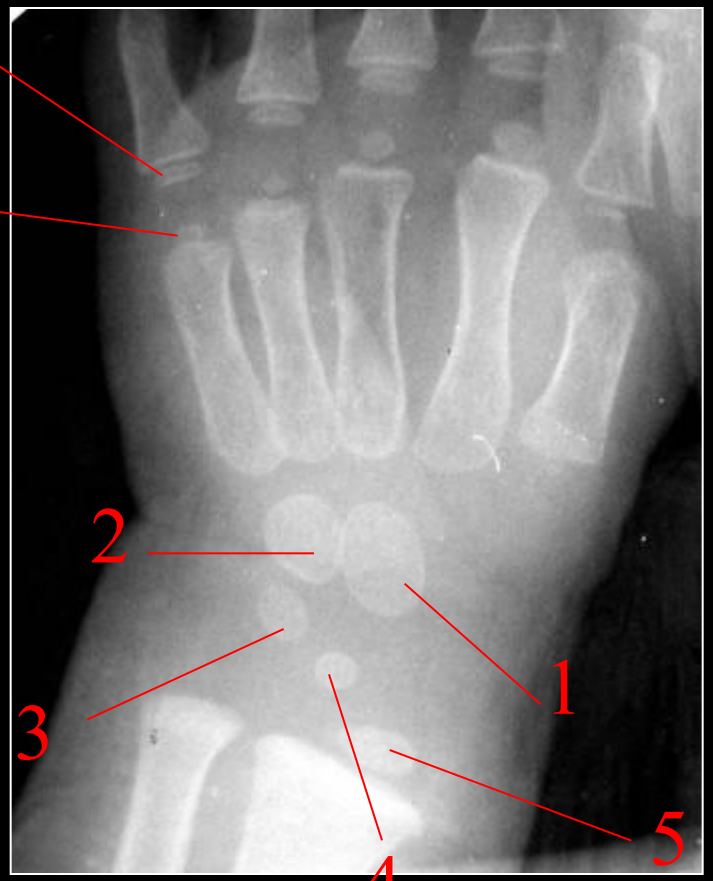

1 - головчатая кость
2 - крючковидная кость
3 - трехгранная кость
4 - полулунная кость
5 - дистальный эпифиз лучевой кости
6 - эпифизы костей запястья
7 - эпифизы проксимальных фаланг пальцев

Лучезапястный сустав
4,5 года – 5 лет

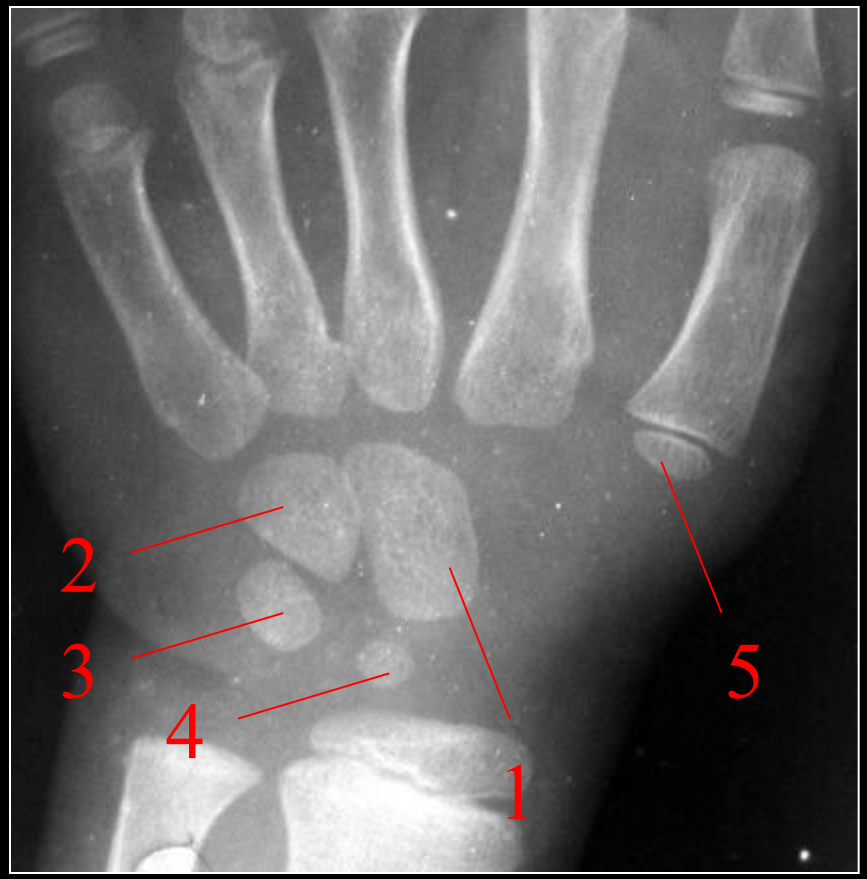

1 - головчатая кость
2 - крючковидная кость
3 - трехгранная кость
4 - полулунная кость
5 - эпифиз основания I пястной кости

Лучезапястный сустав 6 лет

1 - головчатая кость
2 - крючковидная кость
3 - трехгранная кость
4 - полулунная кость
5 - ядро оссификации кости-трапеции
6 - эпифиз основания I пястной кости

Лучезапястный сустав
6 – 7 лет

1 - головчатая кость
2 - крючковидная кость
3 - трехгранная кость
4 - полулунная кость
5 - эпифиз основания I пястной кости
6 - ядро оссификации ладьевидной кости

Лучезапястный сустав
8 – 9 лет

1 - головчатая кость
2 - крючковидная кость
3 - трехгранная кость
4 - полулунная кость
5 - ядро оссификации кости-трапеции
6 - трапециевидная кость
7 - ладьевидная кость
8 - эпифиз локтевой кости

Лучезапястный сустав
10 – 11 лет

1 - головчатая кость
2 - крючковидная кость
3 - трехгранная кость
4 - полулунная кость
5 - кость-трапеция
6 - трапециевидная кость
7 - ладьевидная кость
8 - эпифиз локтевой кости
9 - бугорок эпифиза локтевой кости (шиловидный отросток)

Лучезапястный сустав
12 – 13 лет

1 - головчатая кость
2 - крючковидная кость
3 - трехгранная кость
4 - полулунная кость
5 - кость-трапеция
6 - трапециевидная кость
7 - ладьевидная кость
8 - эпифиз локтевой кости
9 - бугорок эпифиза локтевой кости (шиловидный отросток)
10 - гороховидная кость

Лучезапястный сустав
12 – 13 лет

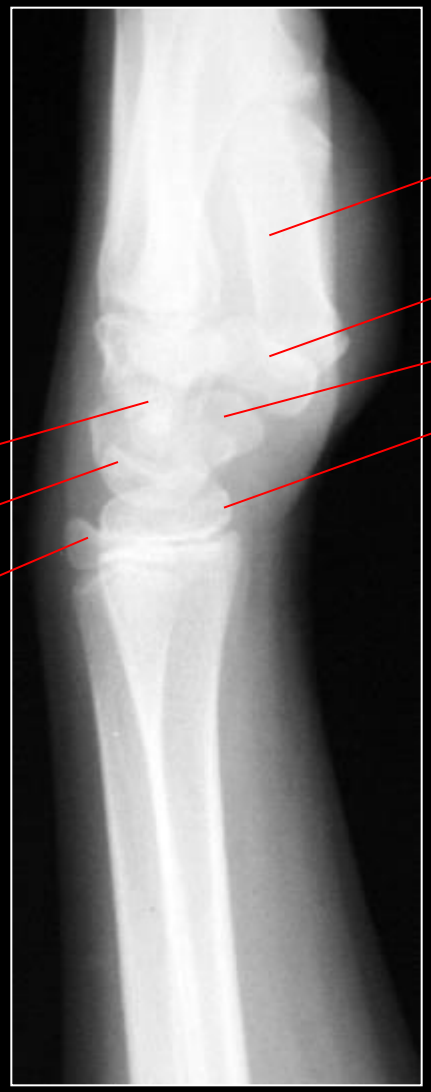

1 - эпифиз лучевой кости
2 - шиловидный отросток и эпифиз локтевой кости
3 - ладьевидная кость
4 - кость-трапеция
5 - полулунная кость
6 - головчатая кость
7 - I пястная кость