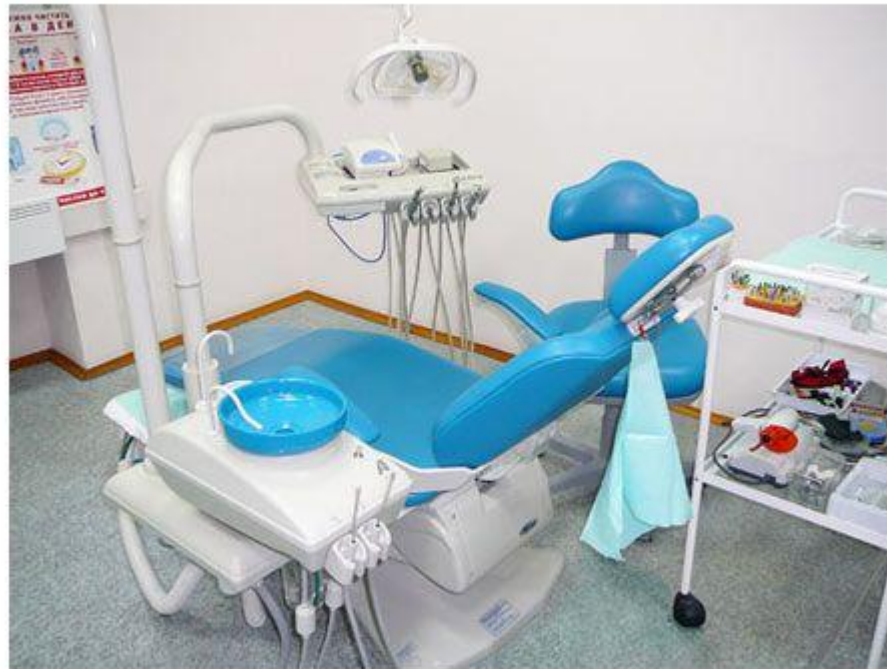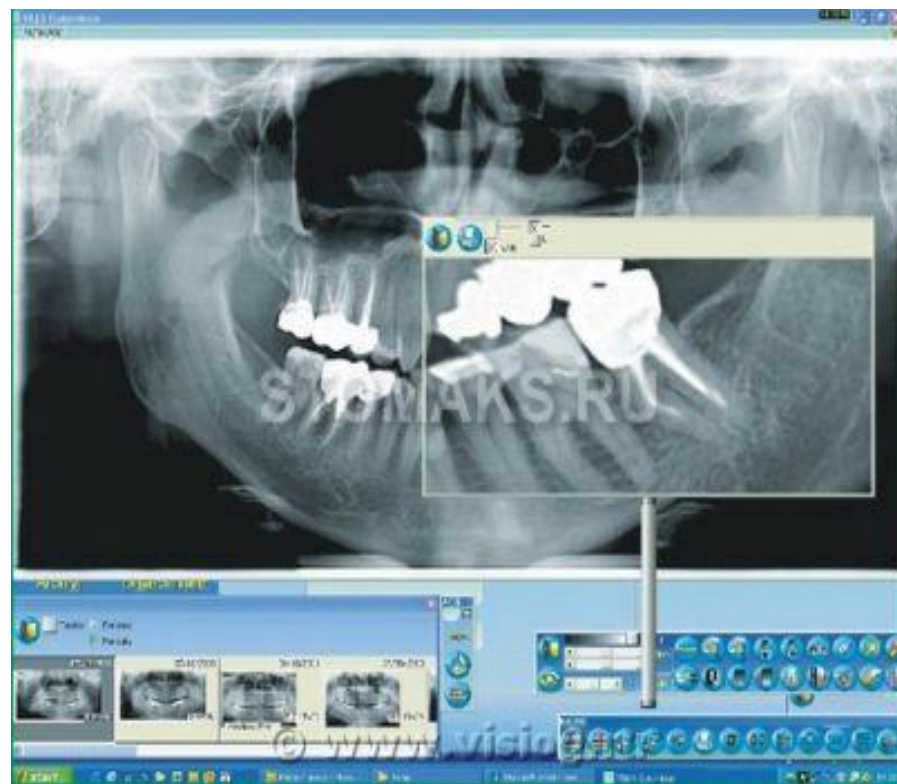
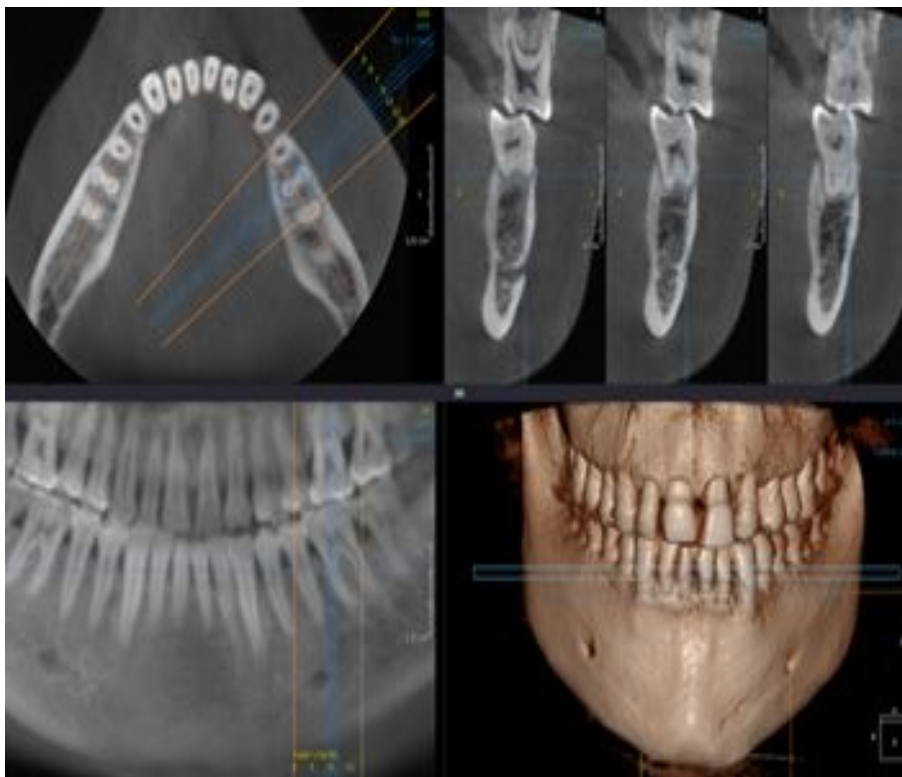




Своевременная лучевая диагностика в стоматологии позволяет проводить лечение на ранних этапах, в самом начале болезни.

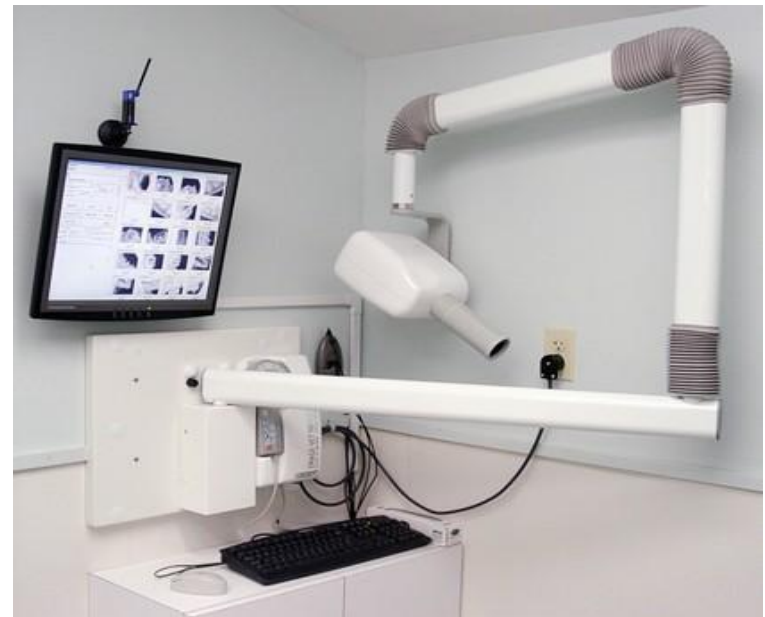Рентгенологический метод занимает ведущее место в комплексе обследования больных с заболеваниями челюстно-лицевой области.

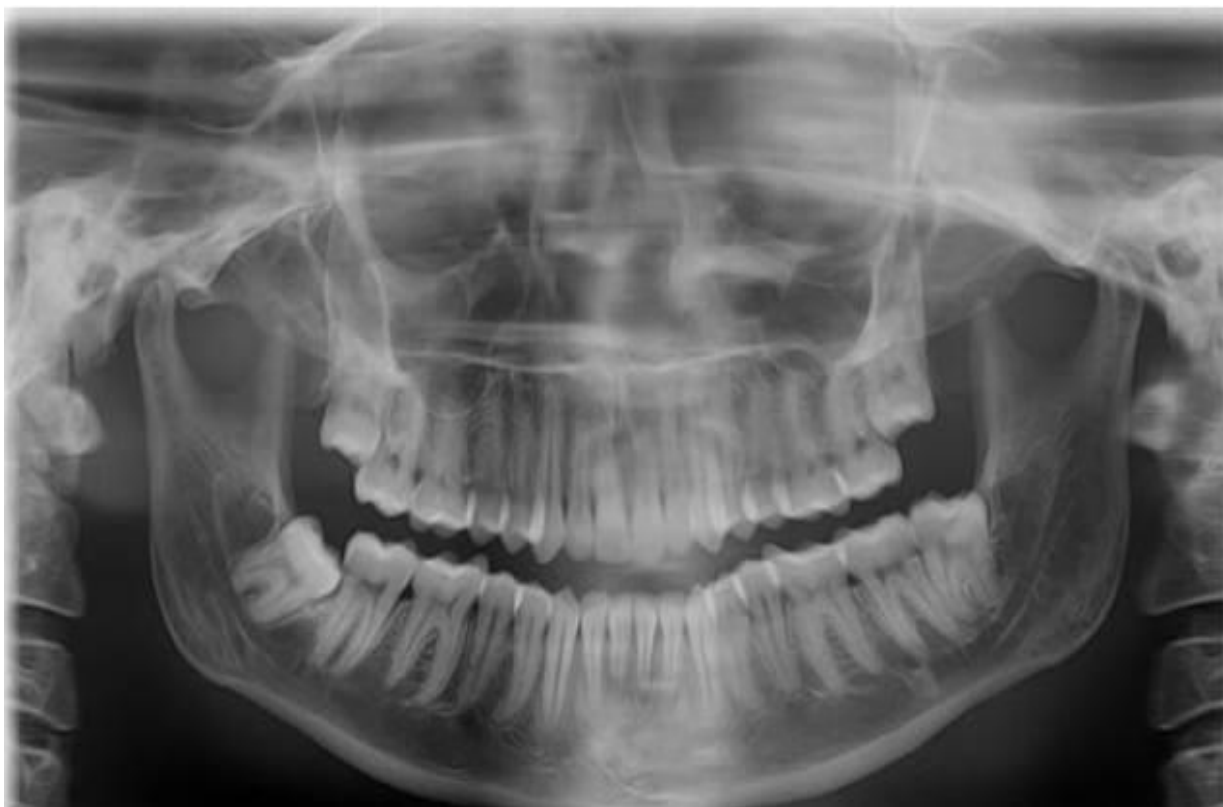

Он позволяет:

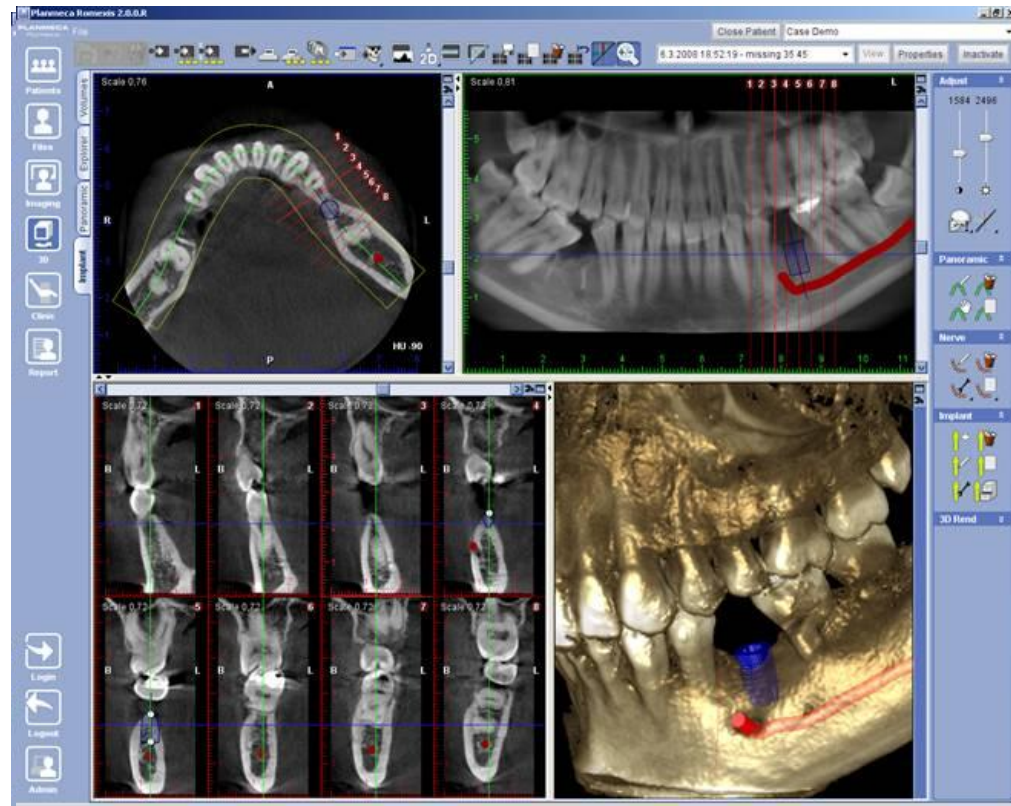
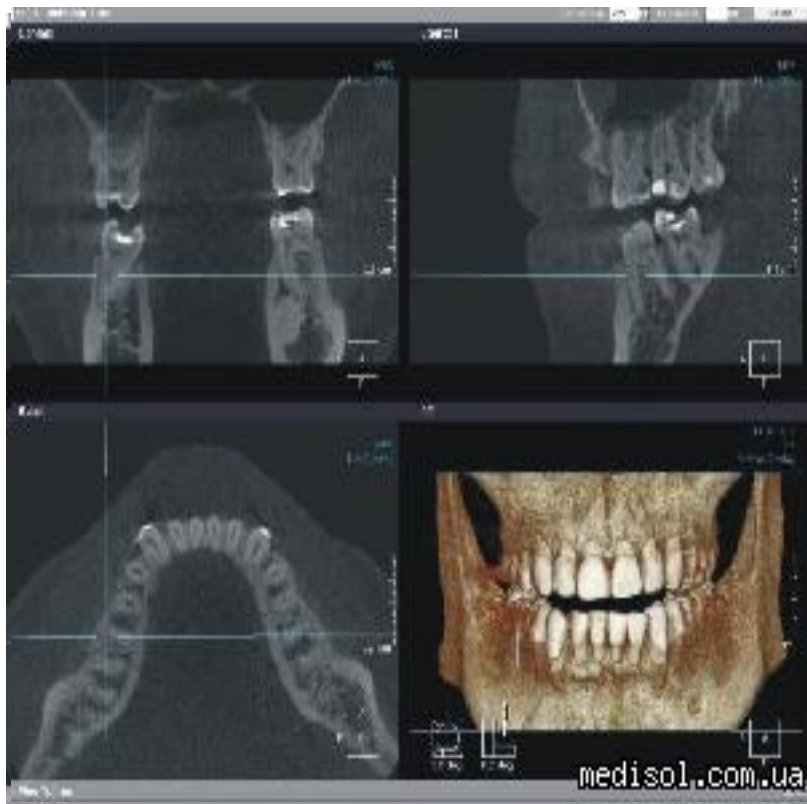- диагностировать заболевания - выявить и визуализировать клинически не определяемые патологические процессы;
- оценить качество и достаточность проводимых лечебных мероприятий;
- своевременно выявить возможные осложнения;
- выполненные в динамике идентичные рентгенограммы дают возможность оценить полученные результаты.

В стоматологической практике наиболее широко применяется рентгенография. Необходимость проведения рентгеноскопии возникает при травме, для определения локализации инородных тел, при ангио- и сиалографии.

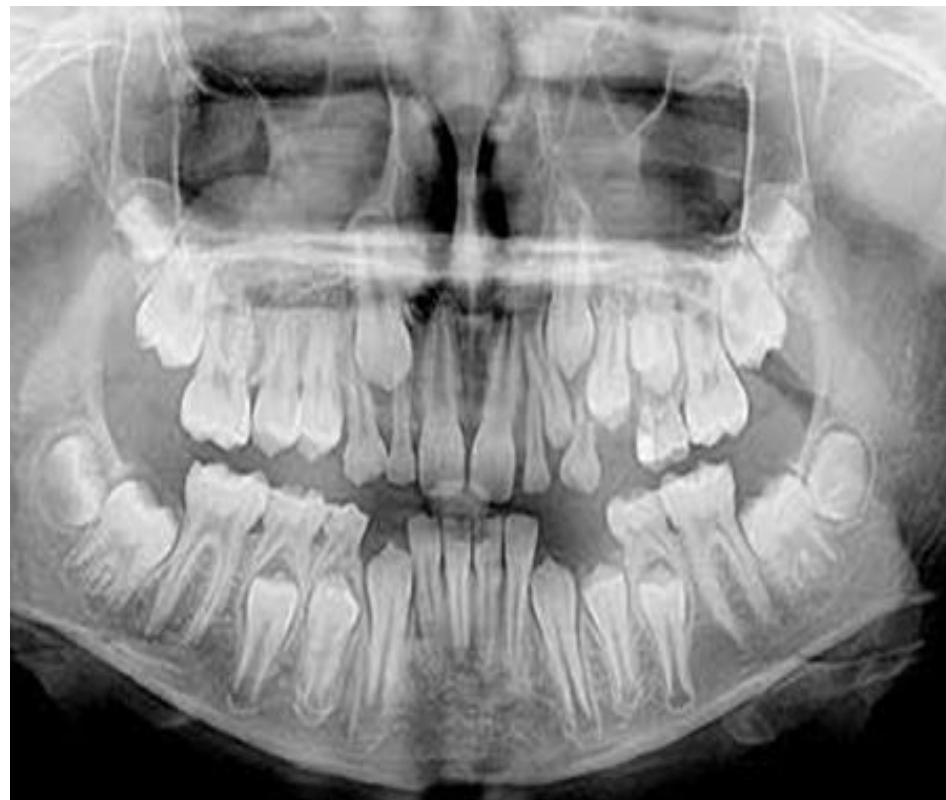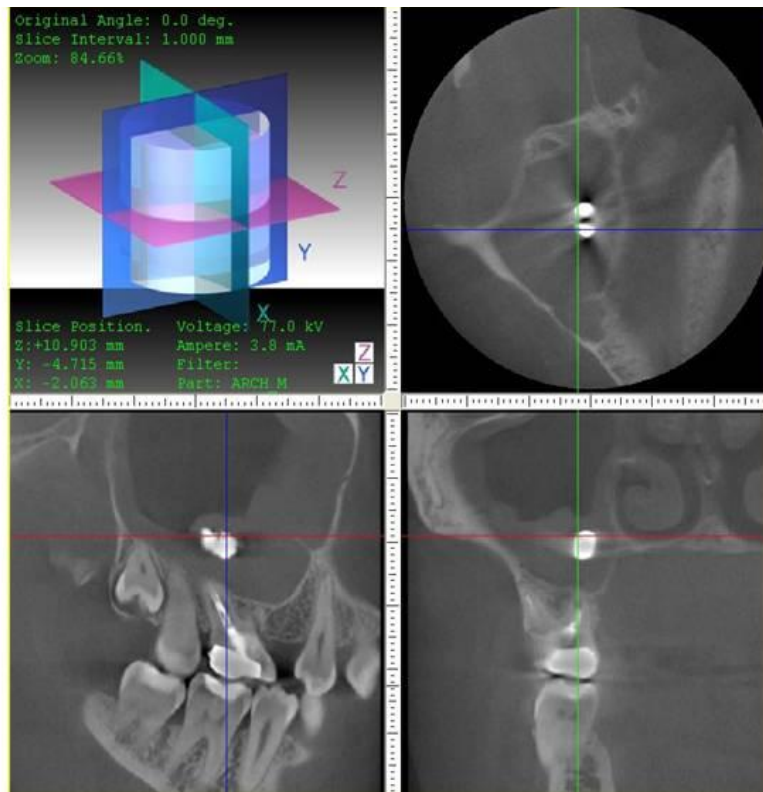




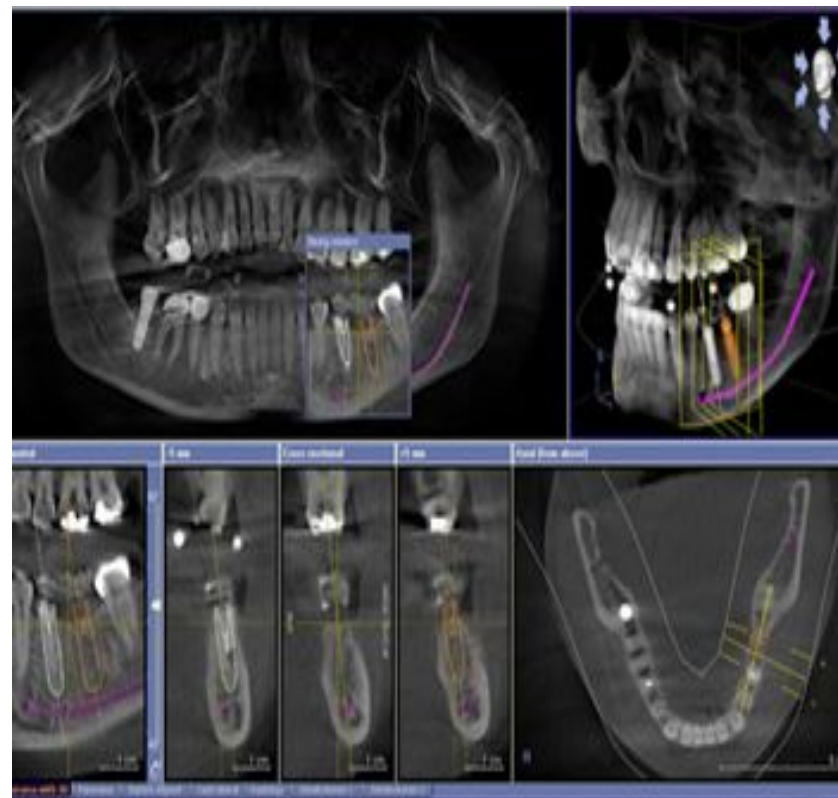
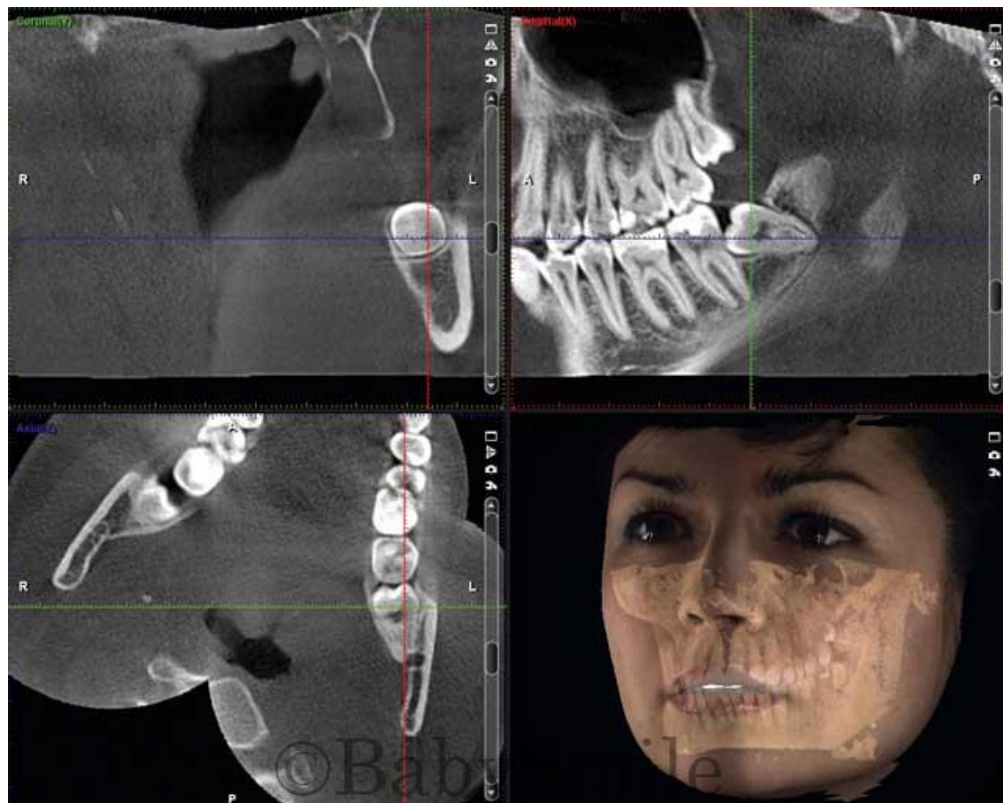
ЗОНОГРАФИЯ – послойное исследование с малым углом качания рентгеновской трубки. Преимуществом зонографии является получение более «толстых» срезов, что позволяет сократить число снимков, сделать процедуру более экономичной и безопасной в плане лучевой нагрузки и получить такую же информацию, какую дает серия томограмм.



КОМПЬЮТЕРНАЯ ТОМОГРАФИЯ позволяет получить поперечное послойное изображение любой области человеческого тела, в том числе черепа. Он основан на регистрации энергии пучка рентгеновского излучения, прошедшего через тело человека под различными углами при вращении трубки, высокочувствительными датчиками, которые преобразуют полученную информацию в



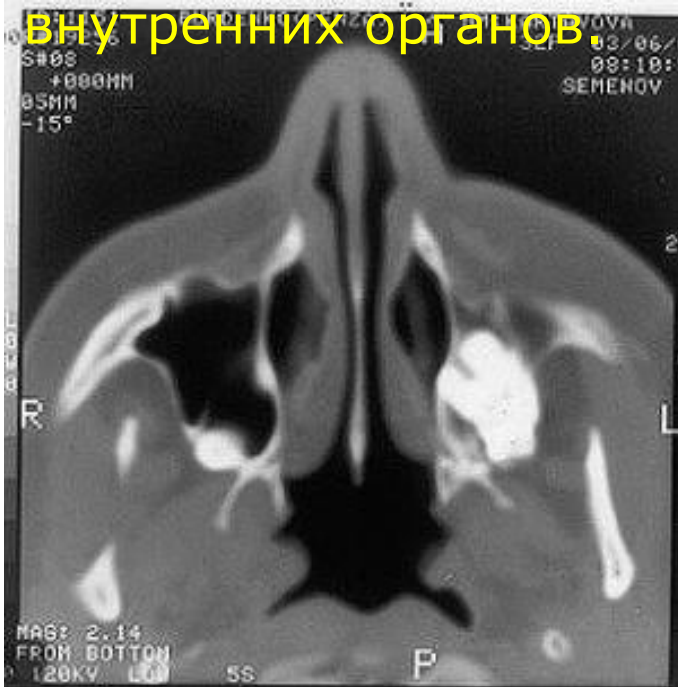Недавно в амбулаторной стоматологической практике появилась новая диагностическая методика – **трехмерная дентальная объемная томография (ЗДКТ)**. Данный метод исследования существенно расширяет возможности рентгенологической диагностики, так как позволяет увидеть рентгеновское изображение анатомической структуры корней и



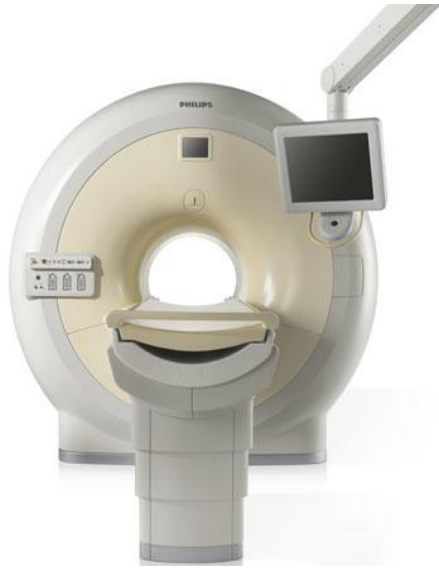Разработка и внедрение в клиническую практику трехмерной дентальной компьютерной томографии 3DX PКТ зубочелюстной системы и челюстно-лицевой области явились крупнейшим достижением науки и техники. Метод позволяет выявить положение, форму, размеры и строение различных структур, определить их топографоанатомические отношения с рядом расположенными органами и тканями. 3Д КТ дает детальную оценку в трех плоскостях (объемная

Рентгеновская компьютерная томография – это метод лучевой диагностики, при котором данные, проведенного обследования, получают рентгеновским методом: пропуская через ткани тела рентгеновские лучи в зависимости от степени их поглощения, при этом на специальном плоском детекторе визуализируются проекции

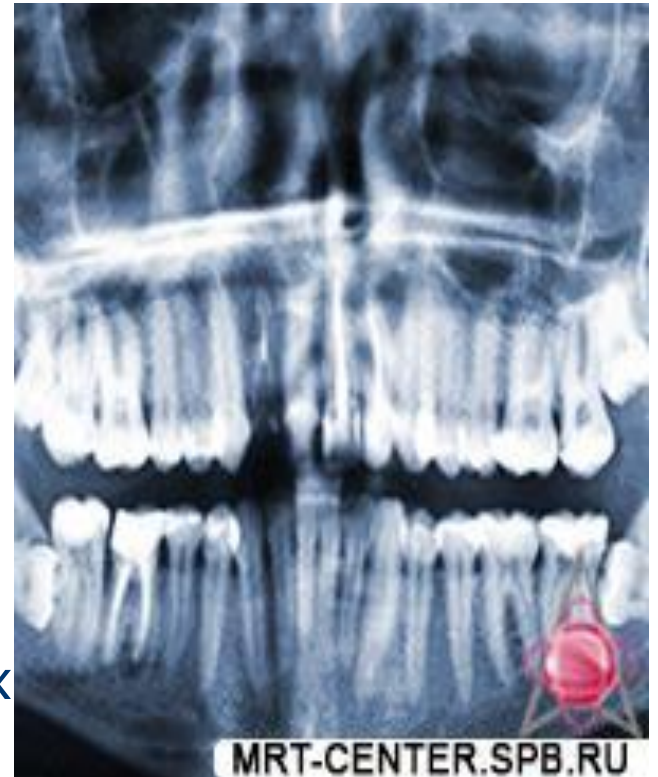внутренних органов.

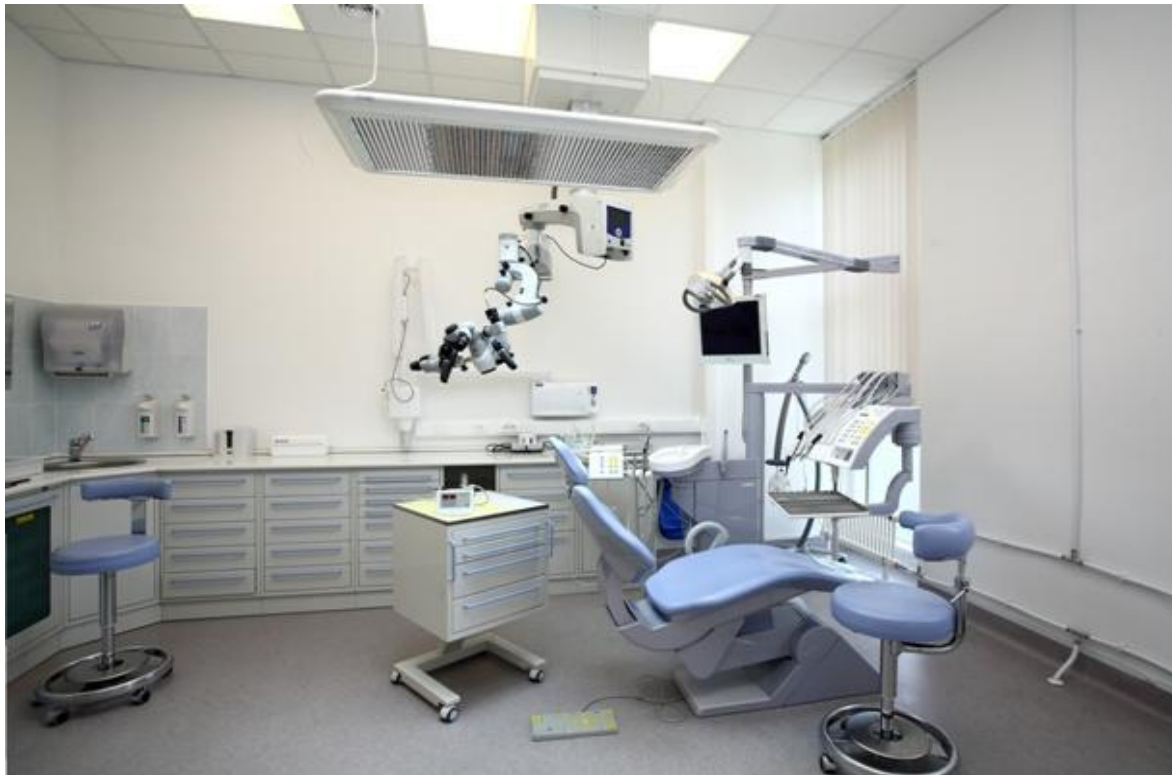


КТ позволяет выявить положение, форму, размеры и строение различных структур с точностью, необходимой для принятия решения по составлению или оценке эффективности плана лечения.



Резонансное возбуждение ядер и эффект спина возникают под воздействием радиочастотных импульсов, генерируемых при взаимодействии магнита, создающего статическое магнитное поле, и дополнительной высокочастотной катушки. Последняя одновременно служит и для регистрации сигнала релаксации.





УЛЬТРАЗВУКОВОЕ ИССЛЕДОВАНИЕ. Метод основан на эффекте регистрации отраженного ультразвукового излучения в пределах 1,0-2,0 МГц и формирования линейного (статического) или многомерного (динамического) изображения. Метод отличается безвредностью и информативностью при изучении мягких тканей. Достаточно широко используется при диагностике заболеваний слюнных желез, патологии мягких тканей шеи, лимфоузлов.