

ҚР ДЕНСАУЛЫҚ САҚТАУ
МИНИСТРЛІГІ
С.Д.АСФЕНДИЯРОВ АТЫНДАҒЫ
ҚАЗАҚ ҰЛТТЫҚ МЕДИЦИНА УНИВЕРСИТЕТІ



МИНИСТЕРСТВО ЗДРАВООХРАНЕНИЯ РК
КАЗАХСКИЙ НАЦИОНАЛЬНЫЙ МЕДИЦИНСКИЙ
УНИВЕРСИТЕТ ИМЕНИ С.Д.АСФЕНДИЯРОВА

СӨЖ

ТАҚЫРЫБЫ: СОЗЫЛМАЛЫ
ГИПЕРПЛАСТИКАЛЫҚ КАНДИДОЗ, МИКОТИКАЛЫҚ
АУЫЗДЫҚ.

Тексерген: Уразбаева Б.М
Орындаған: Сәдуақас А
Факультет: стоматология
Курс: 5

Тобы: 12-001-01

Алматы - 2017 оқу жылы

Жоспар:

I. Кіріспе бөлім

II. Негізгі бөлім:

- ❖ Созылмалы гиперпластикалық кандидоз
- ❖ Этиологиясы, патогенезі, салыстырмалы диагностикасы, емі.
- ❖ Микотикалық ауыздық
- ❖ Этиологиясы, патогенезі, салыстырмалы диагностикасы, емі.
- ❖ Кандидоздардың емі

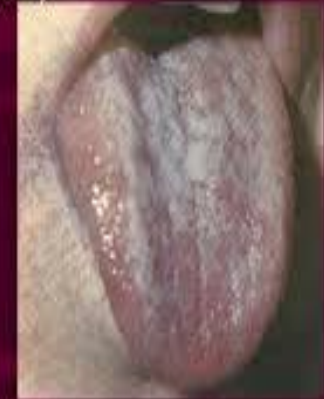III. Қорытынды

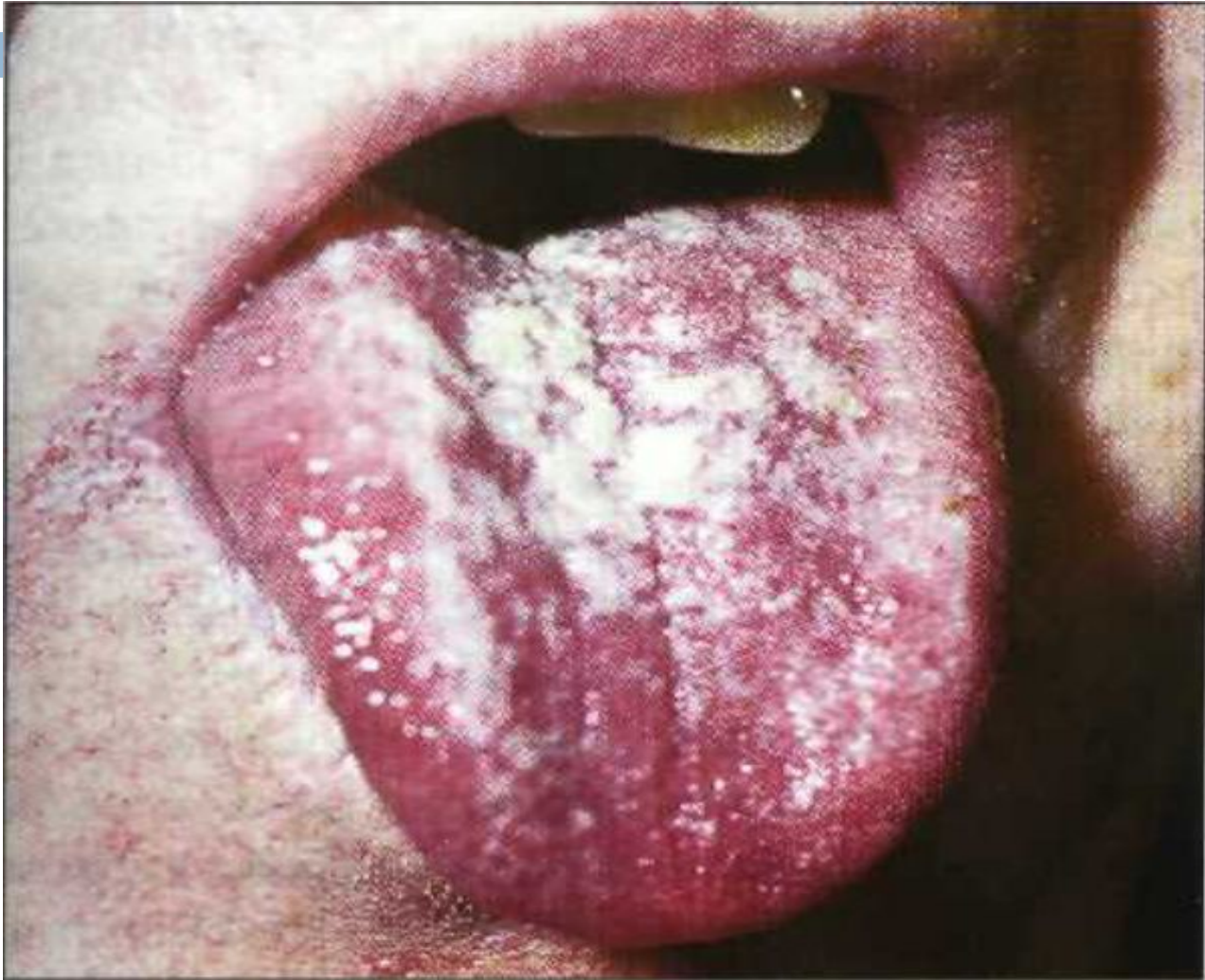IV. Қолданылған әдебиеттер

Созылмалы гиперпластикалық кандидоз

- Созылмалы гиперпластикалы ауыз кандидозы (хронический гиперпластический кандидоз рта – candidosis oris hyperplastica) кезінде қатты қызарған кілегей қабық бетінде түйінге немесе табақшаға (бляшкаға) ұқсас қалың және астындағы тіндермен тығыз байланысқан ақ немесе ақ-сұр түсті қақ пайда болады (сурет). Бұл қақ Candida текті саңырауқұлақтардың эпителий қабатына еніп, көптеп көбеюі нәтижесінде пайда болады және көбіне тілдің үстінде, таңдайда орналасады, қырғанда күшпен алынады және астында қатты қызарып, эрозияланған аймақтың беті ашылады. Ауру ұзақ дамыған кезде қақтың құрамына фибрин сіңіп, сары-сұр түсті жарғаққа айналады («кандидозды лейкоплакия» ошағы).

3. Хронический гиперпластический кандидоз (гиперемированная, отечная слизистая оболочка покрыта бляшками белого цвета, которые со временем сливаются и приобретают желтоватый оттенок)





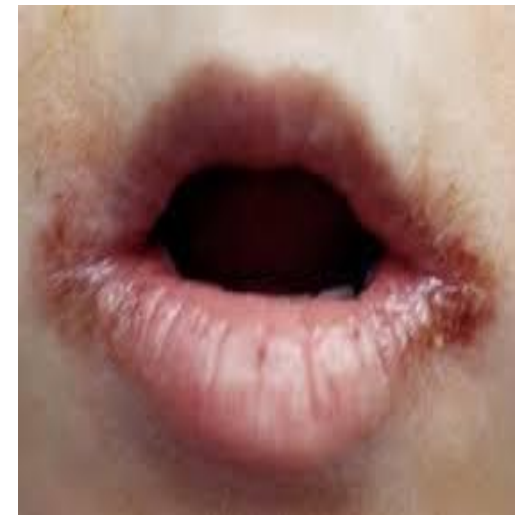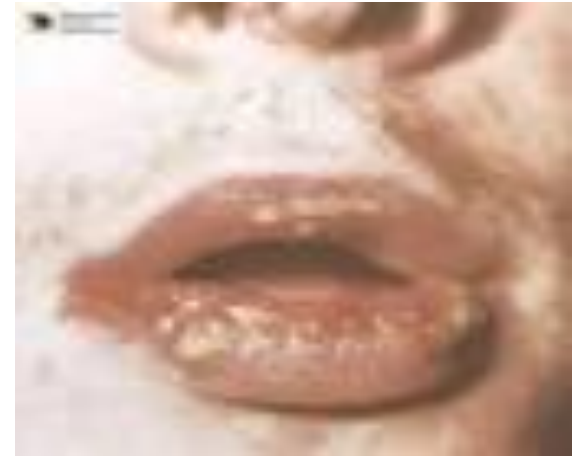- Қатты таңдай жарақаттанған жағдайда бүртікті гиперплазиялану үрдісі (папилломатоз) байқалады. Аурудың бұл түрі ұзақ уақыт кортикостероидты дәрілер, иммунодепресанттар қабылдаған балаларда дер кезінде және тиімді емделмеген жедел түрінен дамиды. Науқас адамдардың ауызының құрғауына, дәм сезудің бұзылуына, ащы тағам қабылдағанда болатын ауыру сезіміне, ауызынан нашар иіс шығуына шағымданады. Бұл кезде тері мен тырнақтар да жарақаттануы мүмкін, аймақтық лимфа түйіндері ұлғаяды.

Созылмалы гиперпластикалы ауыз кандидозының сараптамалы диагностикасы

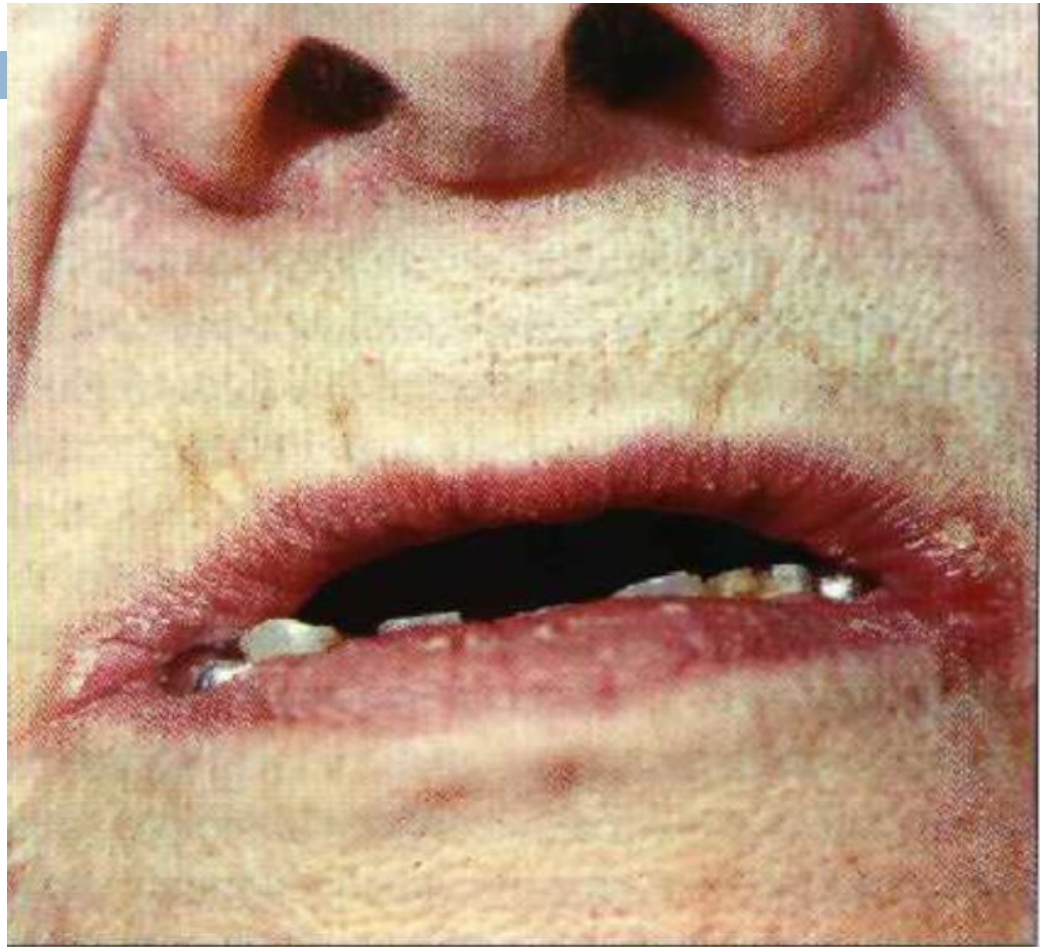- Кандидоздың бұл түрін лейкоплакиядан, қызыл жалпақ теміреткіден ажырата білу керек.
- Лейкоплакия ошағы түсі өзгермеген кілегей қабық бетінде орналасады, гиперкератозданған эпителий қабаты қырғанмен алынбайды.
- Екіншілік папулезді мерез кезінде папулалар ақшыл-сұр түсті, табандары тығыз инфильтраттан тұрады, беттері оңай қырылып, ашық-қызыл түсті эрозияға айналады, полиаденит байқалады және тері де жарақаттануы мүмкін, серологиялық реакциялар оң болады.

Созылмалы кандидоздық ауыздық

- Кандидоздық ауыздық (езу тіліктері-микотическая заеда, син. ангулярный хейлит) 3-10 жас арасындағы балаларда жиірек кездеседі және таңдайдың, тілдің кандидозды қабынуымен қатар дамуы мүмкін. Ауыздың бұрышында жарылулар, олардың шеттері тығыз, ақ түсті қақтармен жабылған, айналасындағы тері тығыздалған, қызарған. Ауызды ашқанда ауырады, соның салдарынан тілінулер қанап тұрады.

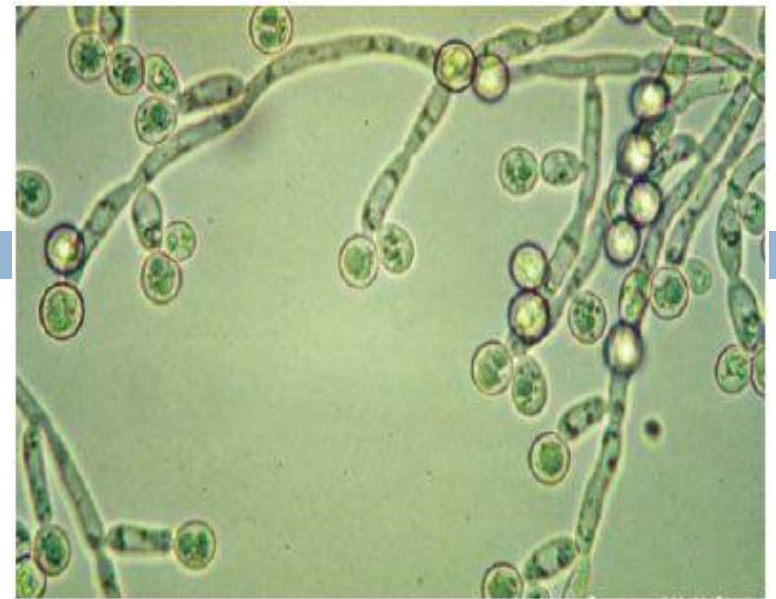
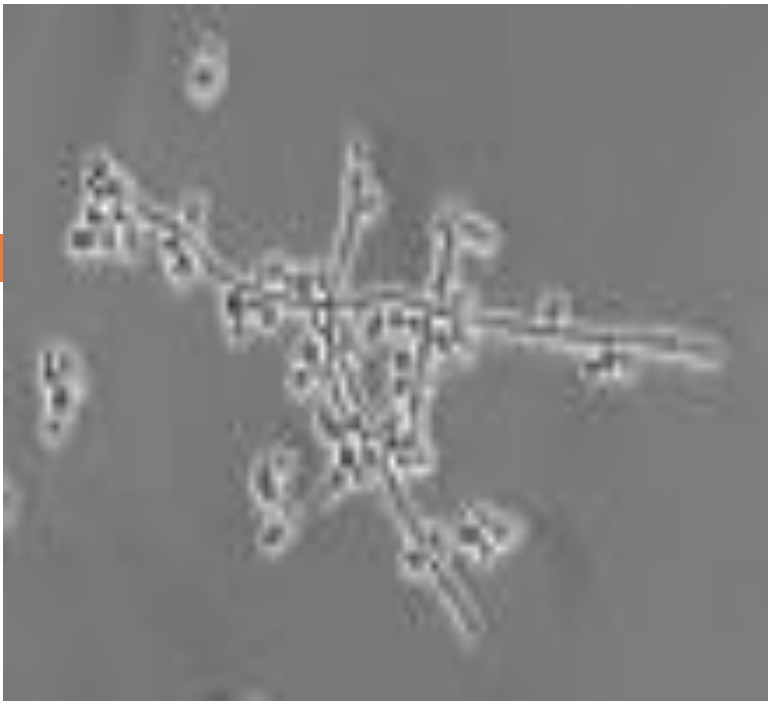


- Науқас адамдар көбінесе езу аймақтарының ысып-күйіне, ауызды ашып-жапқанда ауыратынына шағымданады. Көріп байқағанда екі езу терілері аздап қызарғаны, ақшыл-сұр тұнық қабыршақтарымен, немесе оңай алынатын жұқа қабықшалармен кейде қақпен жабылғанын байқалады. Оларды алып тастаған кезде көбіне құрғақ, аздап қана ылғалданған аса терең емес эрозиялар немесе тіліктер анықталады. Патологиялық үрдіс екі езде орналасады, кейде еріндер кілегей қабығы мен еріндер жиегіне ауысып, еріннің кандидозды қабынуын (кандидозный хейлит) туындатуы мүмкін. Бұл кезде еріндер жиегі құрғап және қызарып, ақшыл-сұр қабыршақтармен жабылады және ұсақ тіліктер пайда болуы мүмкін.
- Кандидоздық тіліктерді микробтық тіліктерден, B2 витамині тапшылығы кезіндегі, мерез папулалары езде орналасқан кезде дамитын тіліктерден ажырата білу керек

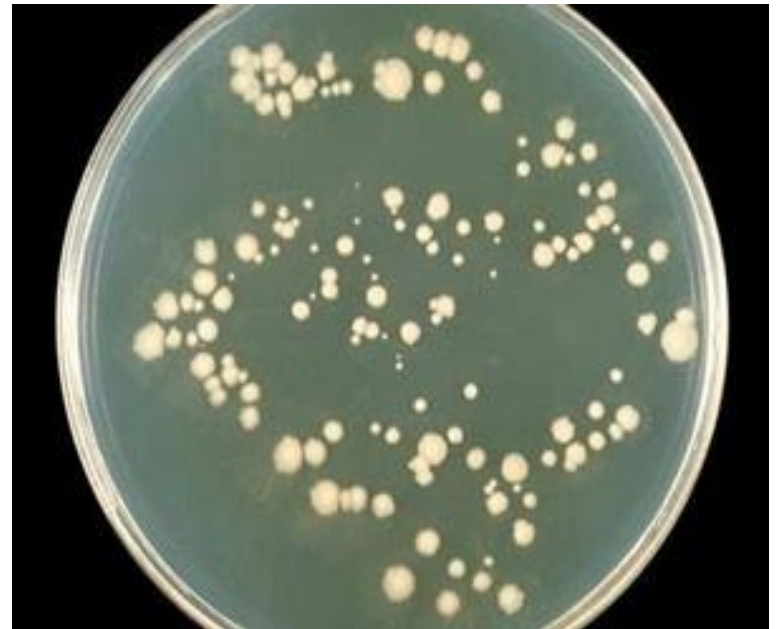
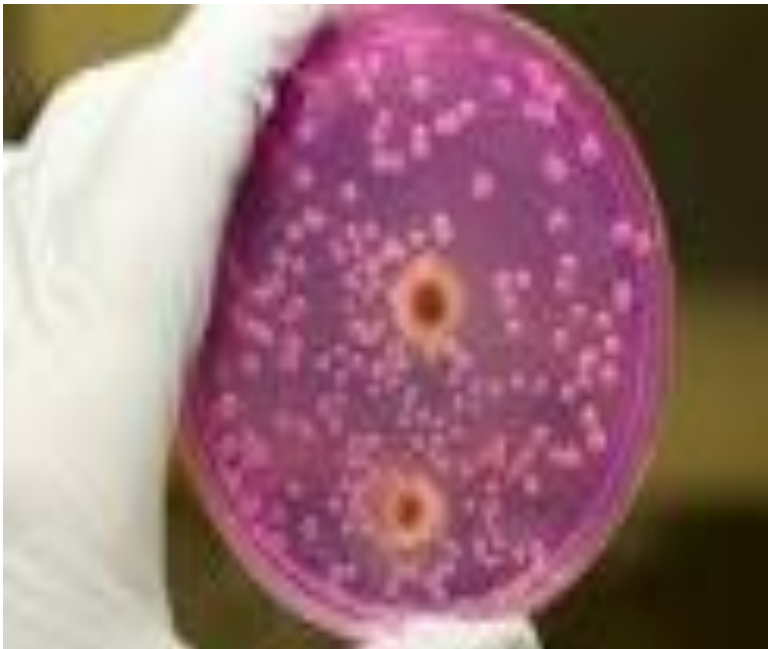
Ауыз кандидозының диагнозын нақтылау

- Ауыз кандидозының диагнозы аурудың клиникалық белгілеріне, лабораториялық зерттеулердің нәтижелеріне сүйену арқылы қойылады. Сонымен қатар қанның жалпы құрамын, қантын анықтатуды да ұмытпау керек, науқастың терісін, саусақтарын мұқият тексереді. Қажет болса, науқасты дәрігер-микологтың, эндокринологтың, гинекологтың тексеруіне жіберу керек.
- Ауыз кандидозының диагнозын нақтылауда кілегей қабық бетіндегі жарақат ошағынан алынған қырманы микроскопиялық зерттеуден өткізудің үлкен маңызы бар. Материалды аш қарынға тістерін тазалағанға дейін немесе ас қабылдап, немесе аузын шайғаннан кейін 4-5 сағат өткен соң кілегей қабық немесе алмалы-салмалы протез бетінен алады. Лабораториялық зерттеу екі бағытта жүргізілуі керек:
- - қырмалу арқылы жасалған жағындыны Грамм әдісімен, азур-эозинмен, метилен көгінің ертіндісімен бояп, микроскоптың көмегімен зерттейді.
- - қырманы немесе ауыз шайындысын арнаулы ортаға (Сабуро, сусло-агар, петпетонды бульон) араластырып, саңырауқұлақтар колониясын өсіреді.



C. albicans в культуре на кукурузном агаре



□ Созылмалы гиперпластикалық кандидоз

- лейкоплакиядан
- Қызыл жалпақ теміреткіден ажырата білу керек.

□ Созылмалы кандидоздық ауыздық

- Микробтық тіліктерден
- В₂ витамині тапшылығы кезіндегі
- мерез папулалары езде орналасқан кезде дамитын тіліктерден ажырата білу керек.

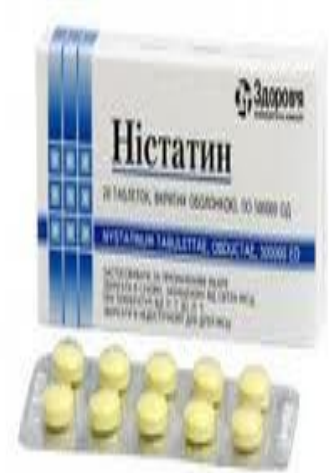□ Ауруды емдеу жоспары:

- - бойындағы негізгі ауруларды анықтау және емдеу (басқа мамандармен – эндокринолог, гастроэнтеролог, терапевтпен бірлесе отырып)
- - организмді қуаттандыратын дәрілер-витаминдер, макро-микроэлементтер жиынтығын тағайындау;
- - көмірсулы тағамдар (тәтті, ұннан, крахмалдан жасалған) шектелген ем-дәм тағайындау.
- - жергілікті иммунитетті көтеруге арналған дәрілер тағайындау;
- - саңырауқұлаққа қарсы дәрілерді жалпылай және жергілікті қолданып емдеу.

Жалпы емі

1) Полиен тобындағы антибиотиктер;

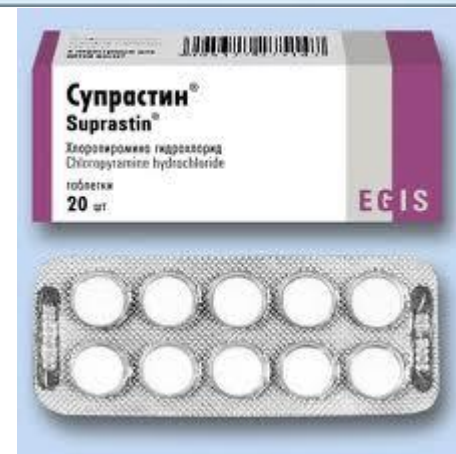- - нистатин 500.000 ЕД күніне 3-4 рет (сөткелік мөлшері 1.5 00 000 – 3. 000. 000 ЕД). Таблетканы ауызда ұстап сорады немесе шайнап жұтады.
- - леворин 500.000 ЕД күніне 2-4 рет (оны да ұртына қойып сорады)
- - амфотерицин В. - өте ауыр ағымды жүйелі микоздар кезінде қолданады, аса уытты дәрі, сондықтан көктамырға құяды немесе ауыз бен жоғарғы тыныс жолдары кандидозы кезінде инголяциялау тәсілімен қолданады.
Ингаляциялауды күніне 1-2 рет 15-20 минөттей уақытша жүргізеді және ертіндіні 50.000 ЕД дәріні 10 мл дистилденген суда еріту арқылы дайындайды.



2) Саңырауқұлаққа қарсы синтетикалық дәрілер (имидазол және триазол туындылары);

- - кетоконазол (низорал) күніне 1-2 түймедақтан (0,2-0,4 г) екі апта бойы, одан кейін толық сауыққанға дейін күніне 1 түймедақтан бір рет қабылдайды
- - миконазол 0,25 күніне 4 рет қабылдайды; канестенді де (клотримазол) осы мөлшерде тағайындайды.

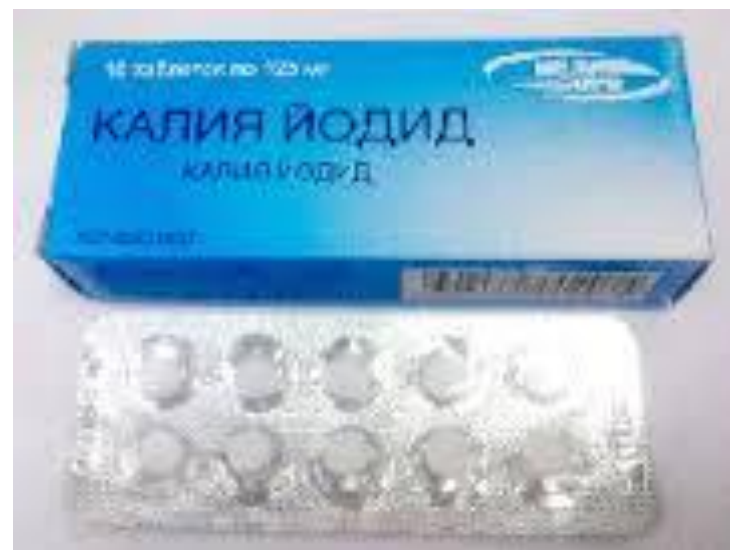- Соңғы шығарылған дәрілер: флуконазол (дифлюкан), орунгал, ламизил саңырауқұлақтарға қарсы жоғары белсенділік көрсетті.
- - декамин карамель құрамында (0,15 мг), әрбір 3-5 сағатта 1-2 карамелден сору керек;
- - миконазол-гель - өлшемді қасық мөлшерінің $\frac{1}{2}$ бөлігін күніне 4 рет қабылдайды және ауызда ұзақ ұстап тұрып жұтады;
- 3) Антигистаминдік дәрілер – супрастин, фенкарол, пипольфен, тавегил 0,025 г күніне 2-3 рет, кларитин бір түймедақтан күніне 1 рет қабылдау керек.



4) *Иодты препараттар*: иодты калийдің 3% ертіндісін, ас қасықпен күніне 3-5 рет қабылдап, соңынан сүт немесе жылы су ішу керек (көбінесе созылмалы кандидоз кезінде қолданылады)

5. *Қорғаныс күшін көтеретін дәрілер*: имудон күніне 3 рет 2 таблеткадан, иммунал 1 таб күніне 2 рет 15-20 күн, интерферон

6. *Витаминдер тобын тағайындау* С, В, А, Е витаминдері, витаминді комплекс.



Жергілікті емі

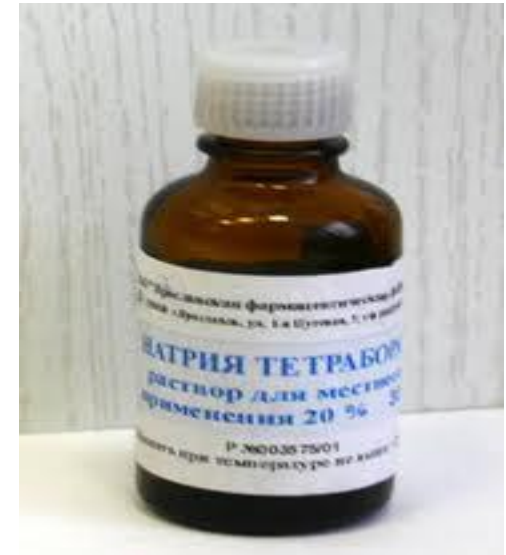1) Жансыздандырғыштар: анестезин, 1% пиромекаин жақпа түрінде

2) Сілтілі ертінділер қолданылады:

- - бураның натрий тетробораты 2-4% ертіндісі; ас содасы, бор қышқылының 2% ертінділері ауызды күніне 2-3 рет шаю үшін, немесе емшектегі баланың аузын өңдеу үшін қолданылады.
- - бураның глицеріндегі немесе өсімдік майларындағы 10-15% сүзбесі жарақат ошағын өңдеу үшін;

3) Анилинді бояулар:

а) метилен көгінің 1-2% судағы ертіндісі, бриллиант жасылы, фукорцин генцианвиолет ертінділерін жарақат ошағын өңдеуге пайдаланады.



б) иод құрамды дәрілер:

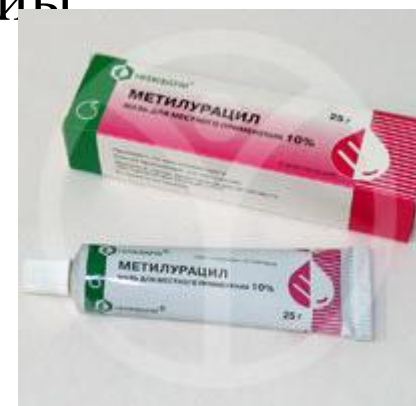- иодиолдың 0,1% ертіндісін, Люголь ертіндісін кандидоздық ауыздықтар пайда болған аймақтарды өңдеу үшін (күніне 3-4 рет) пайдаланады.



3) Саңырауқұлақтарға қарсы жақпалар: нистатин (1%), леворин (5%), декамин (1%), канестен (клотримазол-1%), ламизил (1%), тербизил, т.б. жақпаларды жарақат ошағына бастырма ретінде қолданады немесе жағып сіңіреді.



4) Кератопластиктермен аппликация 20 минуттан 3-4 рет күніне 4-5 күн. Шырғанақ майы, итмурын майы, 5% метилурацил жақпасы, А витаминінің майлы ертінділері, қызыл май жақпасы.



5) Ауыз қуысына санация жүргізу

Ауыз кандидозының алдын алу

- Алдын алудың ең маңызды шаралары: ауыз күтімін (гигиенасын) дұрыс сақтау, ортодонтиялық құрылымдарды дұрыс күтіп пайдалану. Ұзақ уақыт антибиотиктермен, антибактериалды дәрілермен, кортикостероидтермен емдеу курсы жүргізгенде, нистатин немесе леворин (тәулігіне 1500.000 ЕД), витаминдер жиынтығын (В₁, В₂, В₆, С, РР) тағайындайды және ауызды негіздер ертінділерімен (сода, бура) шаю туралы кеңес беріледі.

Қортынды

Кандидозды аурулардың болжамы оңтайлы болып келеді. 100% нәтиже алуға болады. Қорыта айтқанда ауыз қуысындағы аурулардың клиникасын білу, емін жүргізу әрбір терапевт-стоматологтың міндеті болмақ.



Қолданылған әдебиеттер

- Курякина Н.В «Терапевтическая стоматология детского возраста» М:2001 жыл 561-565 беттер
- Мезгілбаева Д.М «Ауыз қуысының кілегей қабық аурулары»
- Зазулевская Л.Я лекция «Кандидоз. Этиология, клиника, диагностика, лечение».
- Yandex.ru, стомфак /ru «Грибковые заболевания слизистой оболочки полости рта у детей».
- Ж.Ф.Таңқыбаева «Терапиялық стоматология»



Назарларыңызға рахмет!!!