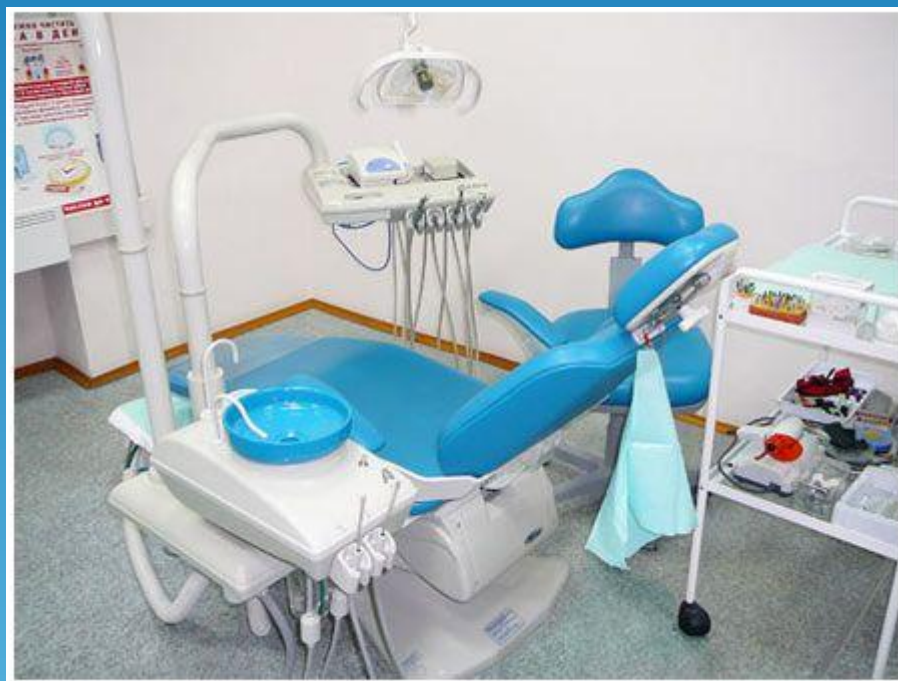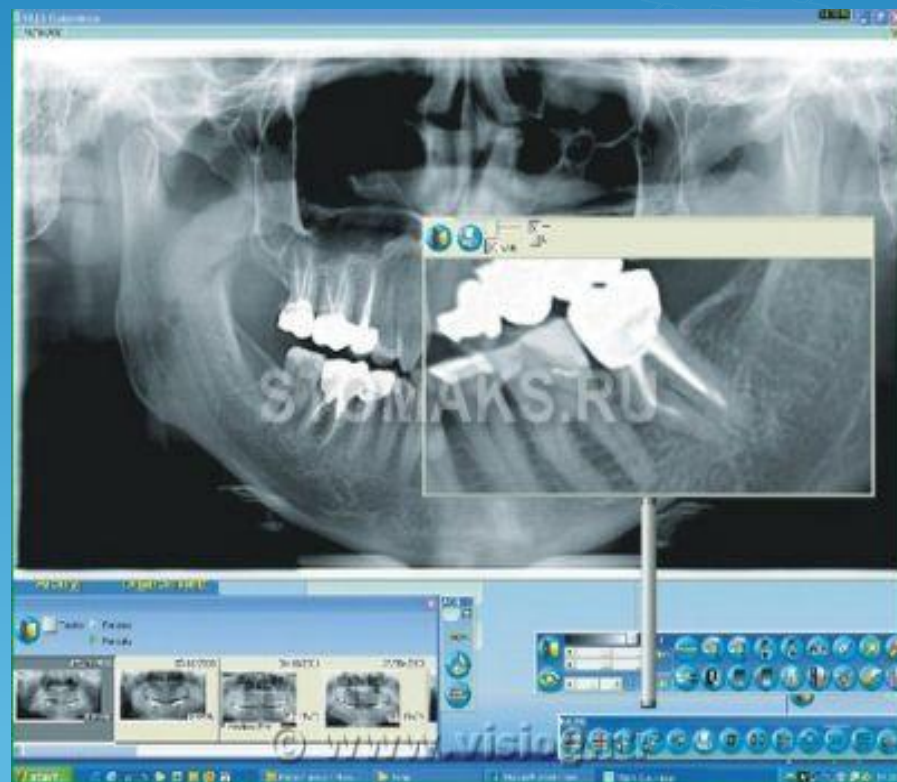
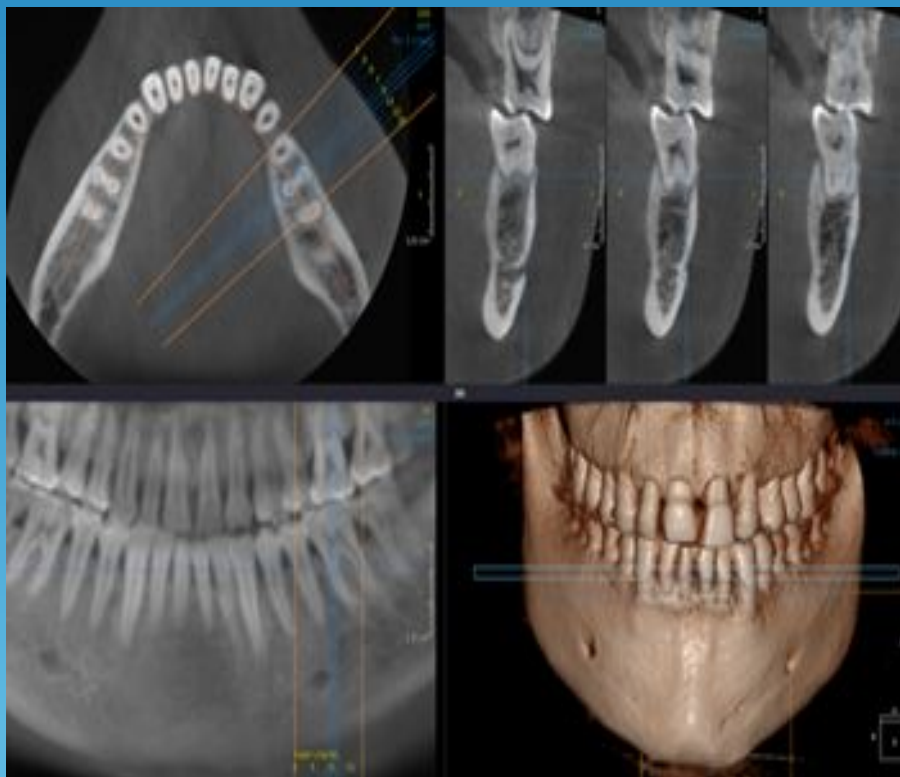


Современные методы и средства лучевой диагностики в стоматологии



Своевременная лучевая диагностика в стоматологии позволяет проводить лечение на ранних этапах, в самом начале болезни.

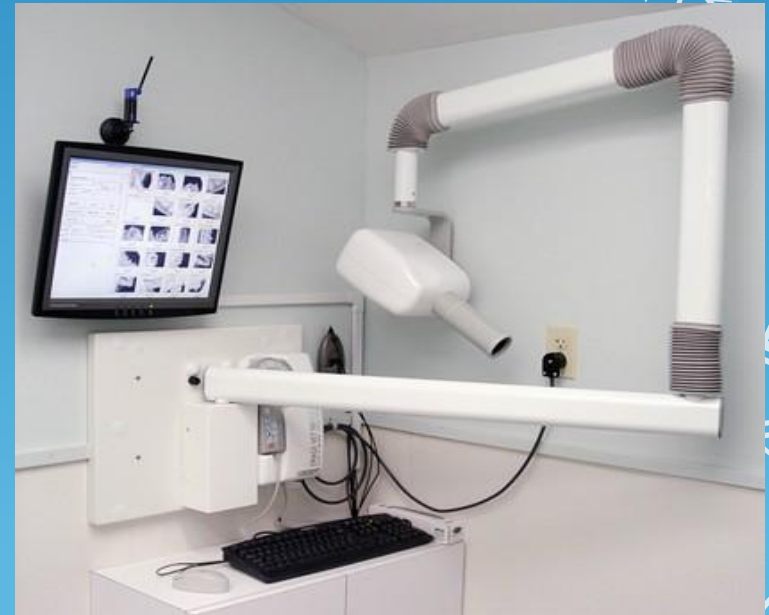Рентгенологический метод занимает ведущее место в комплексе обследования больных с заболеваниями челюстно-лицевой области.

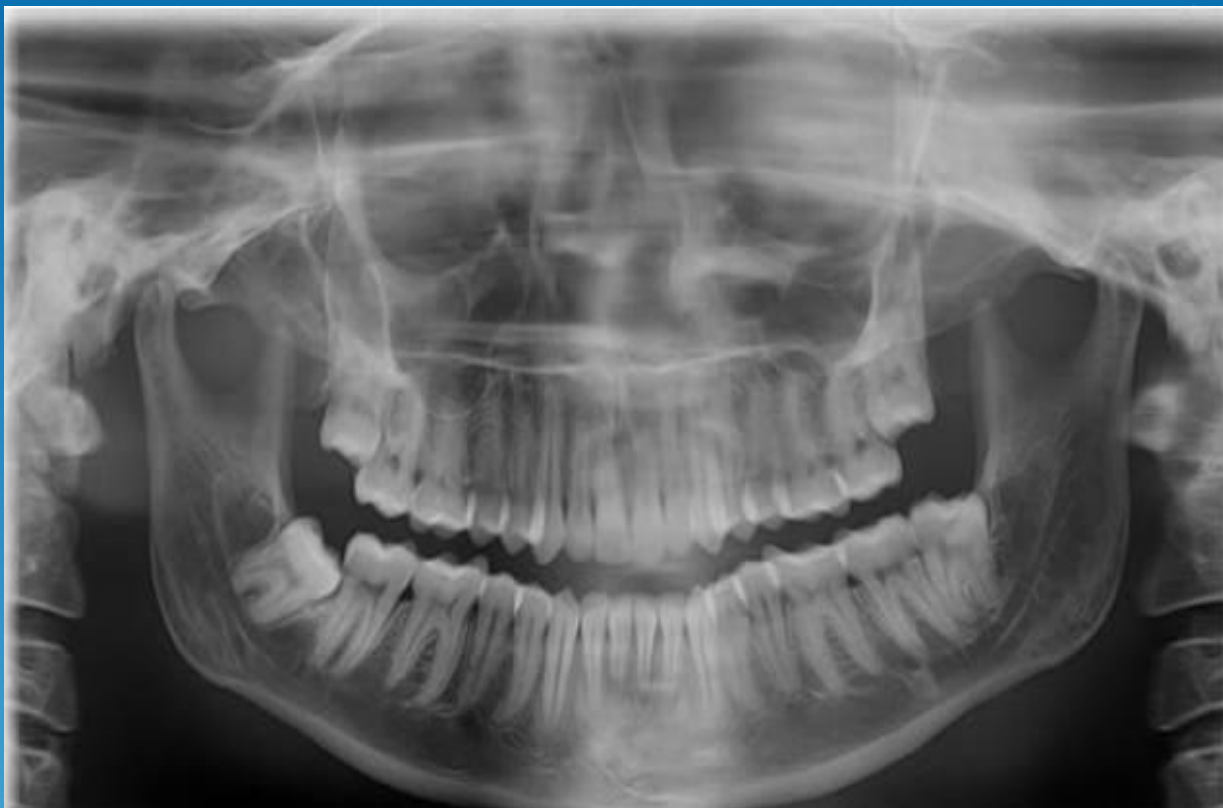

Он позволяет:

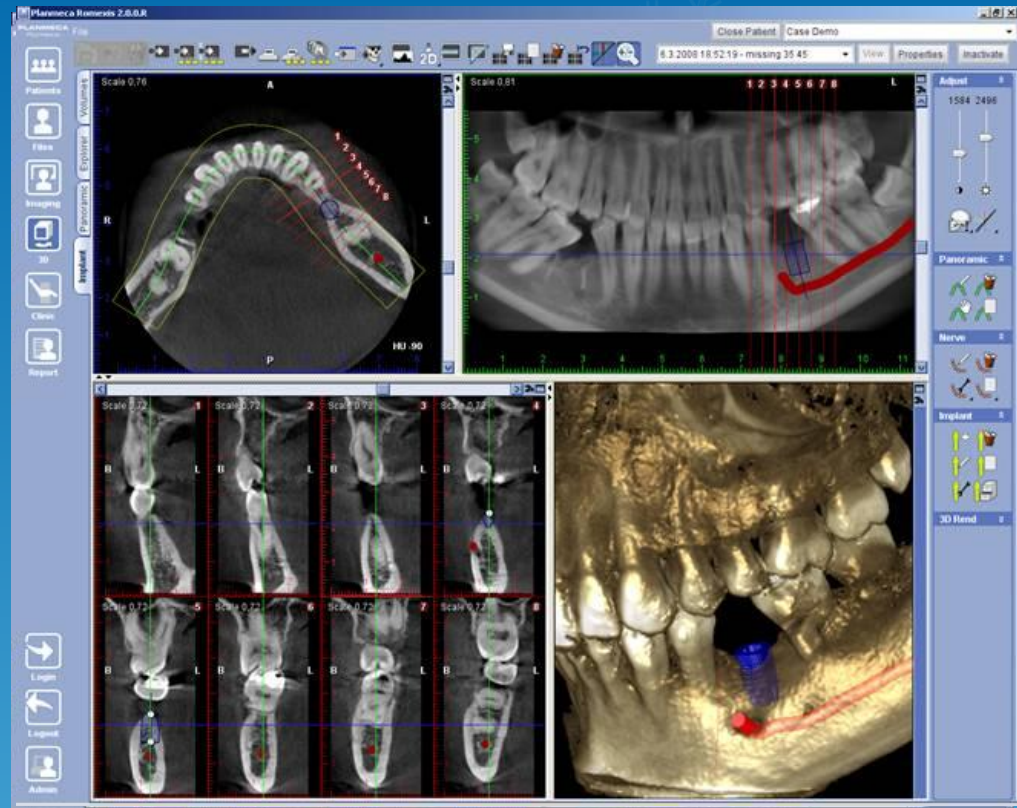
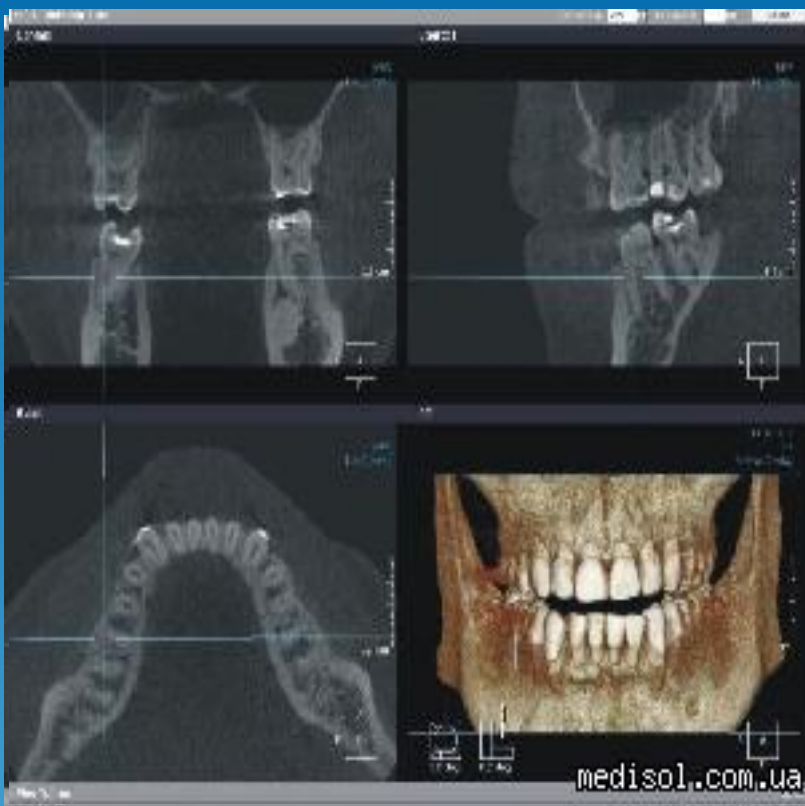- диагностировать заболевания - выявить и визуализировать клинически не определяемые патологические процессы;
- оценить качество и достаточность проводимых лечебных мероприятий;
- своевременно выявить возможные осложнения;
- выполненные в динамике идентичные рентгенограммы дают возможность оценить полученные результаты.

В стоматологической практике наиболее широко применяется рентгенография. Необходимость проведения рентгеноскопии возникает при травме, для определения локализации инородных тел, при ангио- и сиалогграфии.

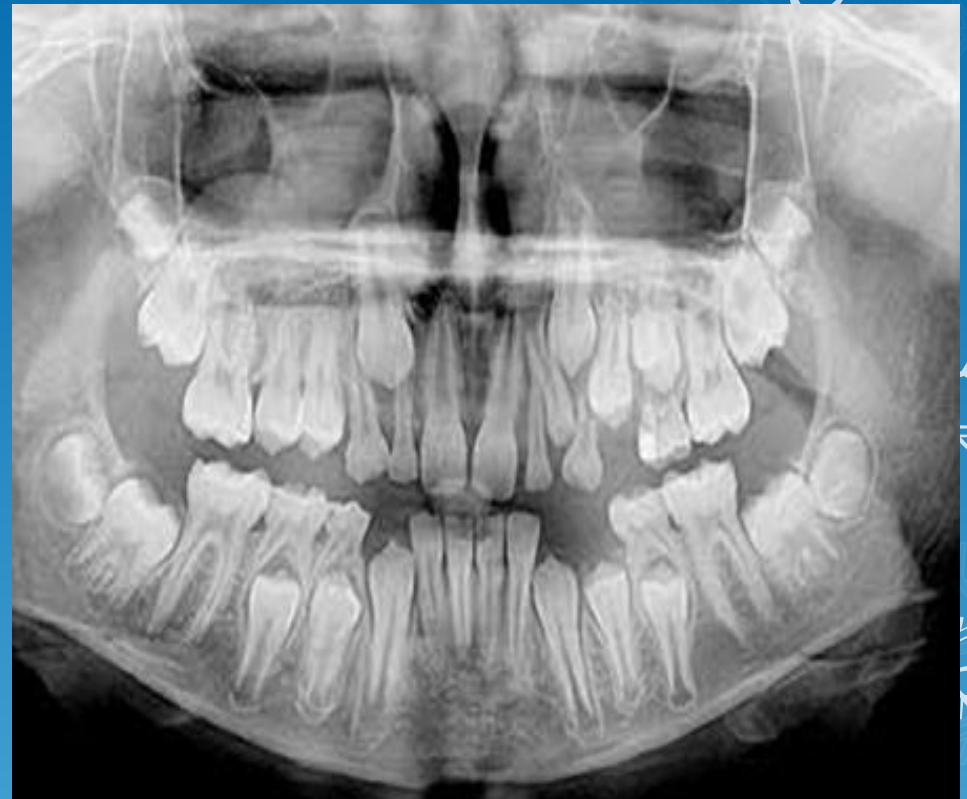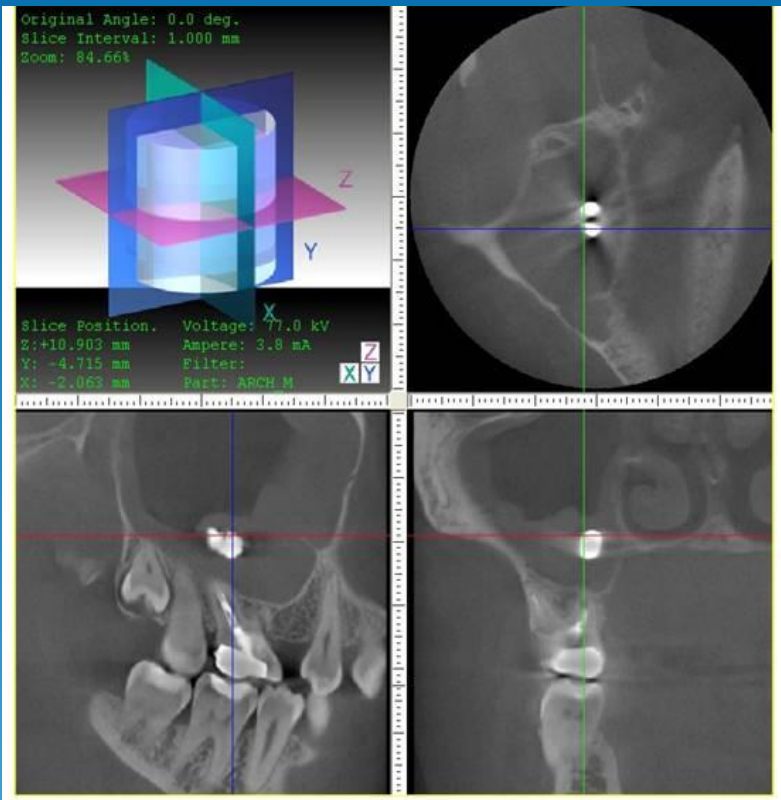




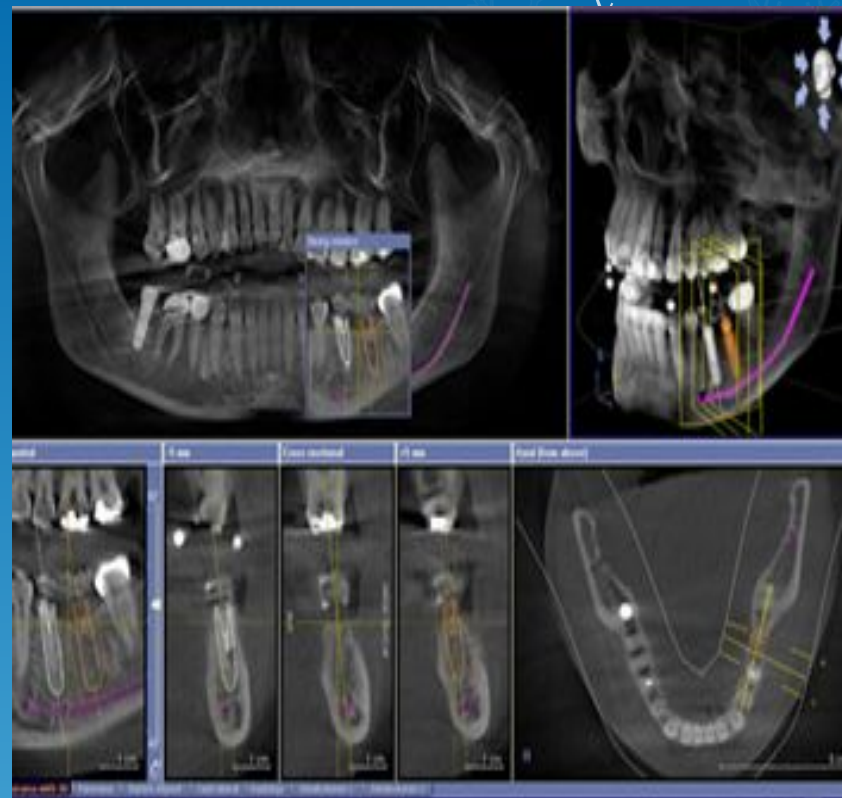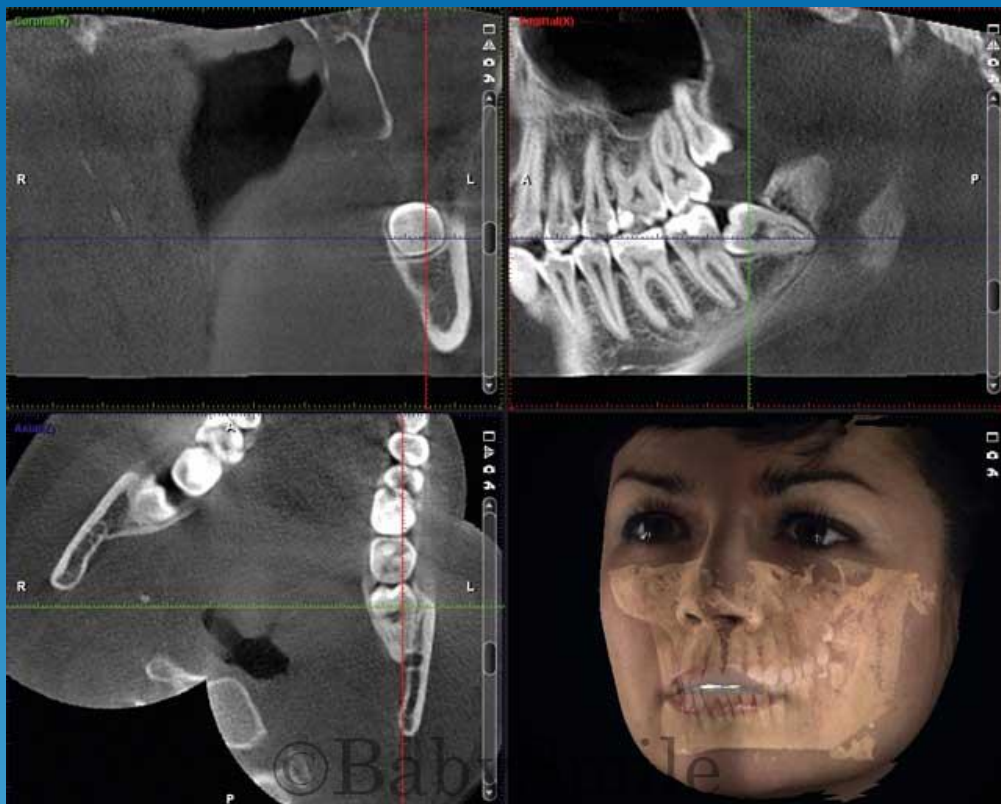
ЗОНОГРАФИЯ – послойное исследование с малым углом качания рентгеновской трубки. Преимуществом зонографии является получение более «толстых» срезов, что позволяет сократить число снимков, сделать процедуру более экономичной и безопасной в плане лучевой нагрузки и получить такую же информацию, какую дает серия томограмм.



КОМПЬЮТЕРНАЯ ТОМОГРАФИЯ позволяет получить поперечное послойное изображение любой области человеческого тела, в том числе черепа. Он основан на регистрации энергии пучка рентгеновского излучения, прошедшего через тело человека под различными углами при вращении трубки, высокочувствительными датчиками, которые преобразуют полученную информацию в электрические сигналы.

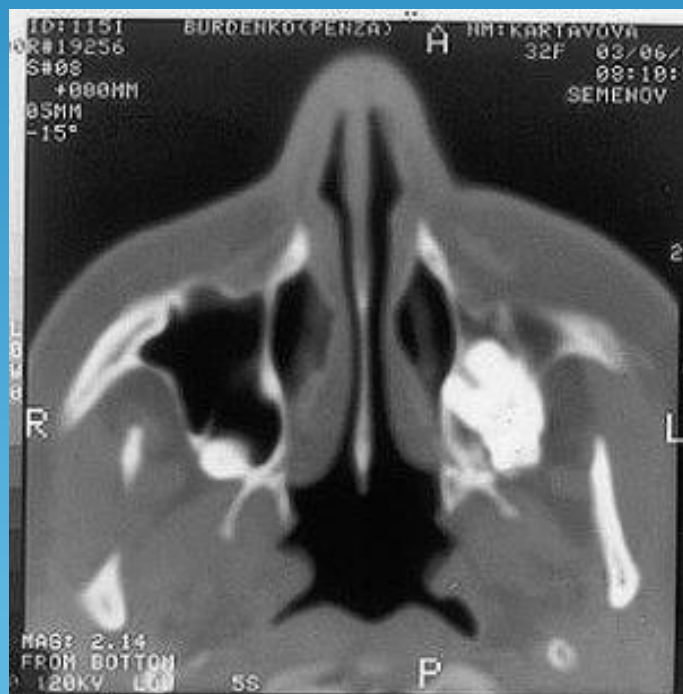

Недавно в амбулаторной стоматологической практике появилась новая диагностическая методика – **трехмерная дентальная объемная томография (ЗДКТ)**. Данный метод исследования существенно расширяет возможности рентгенологической диагностики, так как позволяет увидеть рентгеновское изображение анатомической структуры корней и каналов зубов, альвеолярных отростков челюстей в трех проекциях: фронтальной, сагиттальной и трансверзальной.



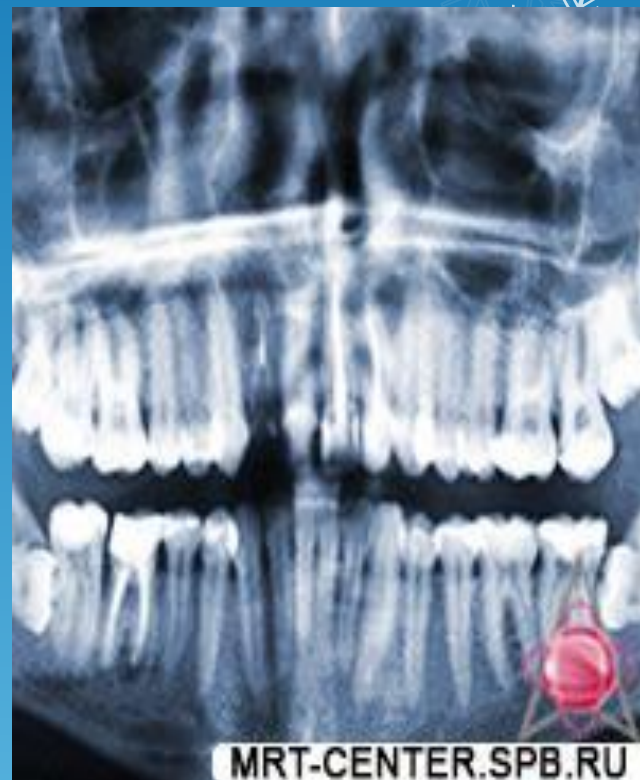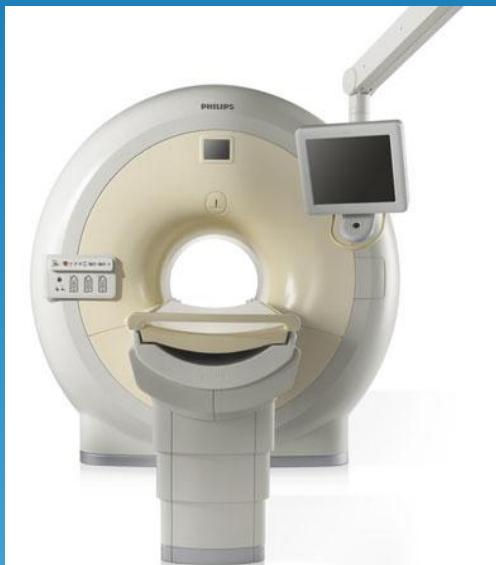Разработка и внедрение в клиническую практику трехмерной дентальной компьютерной томографии 3DX PKT зубочелюстной системы и челюстно-лицевой области явились крупнейшим достижением науки и техники. Метод позволяет выявить положение, форму, размеры и строение различных структур, определить их топографоанатомические отношения с рядом расположенными органами и тканями. 3Д КТ дает детальную оценку в трех плоскостях (объемная характеристика) деструктивных и склеротических изменений костной ткани, позволяет определить размер, направление, характер роста и распространения патологических образований, правильно выбрать метод лечения.

Рентгеновская компьютерная томография – это метод лучевой диагностики, при котором данные, проведенного обследования, получают рентгеновским методом: пропуская через ткани тела рентгеновские лучи в зависимости от степени их поглощения, при этом на специальном плоском детекторе визуализируются проекции внутренних органов.

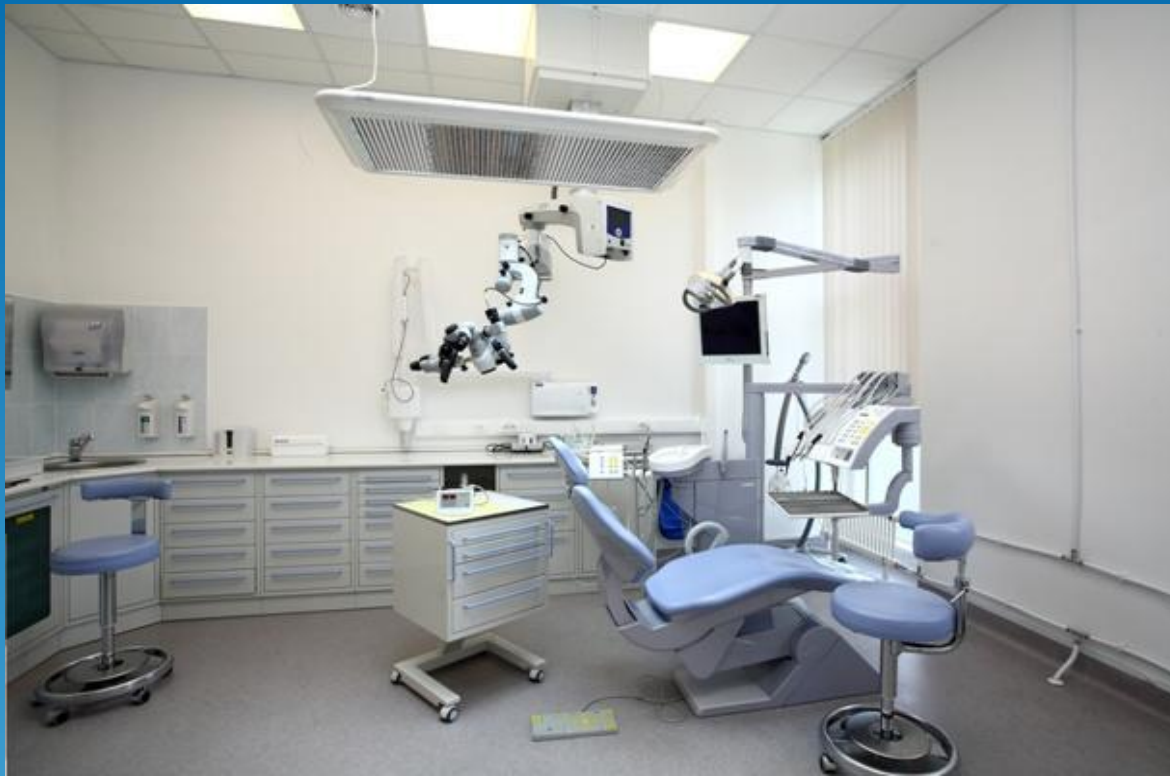


КТ позволяет выявить положение, форму, размеры и строение различных структур с точностью, необходимой для принятия решения по составлению или оценке эффективности плана лечения.

МАГНИТНО-РЕЗОНАНСНАЯ ТОМОГРАФИЯ (МРТ) - метод лучевой диагностики, основанный на регистрации энергии, испускаемой протонами ядер водорода внутренних сред человеческого тела при возвращении их из возбужденного состояния в исходное (т.н. релаксация).



Резонансное возбуждение ядер и эффект спина возникают под воздействием радиочастотных импульсов, генерируемых при взаимодействии магнита, создающего статическое магнитное поле, и дополнительной высокочастотной катушки. Последняя одновременно служит и для регистрации сигнала релаксации. Мощный компьютер анализирует получаемую информацию.



УЛЬТРАЗВУКОВОЕ ИССЛЕДОВАНИЕ. Метод основан на эффекте регистрации отраженного ультразвукового излучения в пределах 1,0-2,0 МГц и формирования линейного (статического) или многомерного (динамического) изображения. Метод отличается безвредностью и информативностью при изучении мягких тканей. Достаточно широко используется при диагностике заболеваний слюнных желез, патологии мягких тканей шеи, лимфоузлов.