

АО МУА
Кафедра пропедевтики внутренних болезней

СРС

ЭКГ-диагностика нарушений ритма сердца

Подготовил: Жылкайдар С.

Группа: 360 ОМ

Проверила: Андрющенко И.С

Астана 2018

План

- Синусовая тахикардия
- Синусовая брадикардия
- Мерцательная аритмия
- Желудочковая экстрасистолия

Синусовая тахикардия

- **Синусовая тахикардия (СТ)** — это увеличение ЧСС больше 100 в мин. при сохранении правильного синусового ритма.

- **Механизм синусовой тахикардии**

Механизмы: повышение автоматизма СА — узла в результате

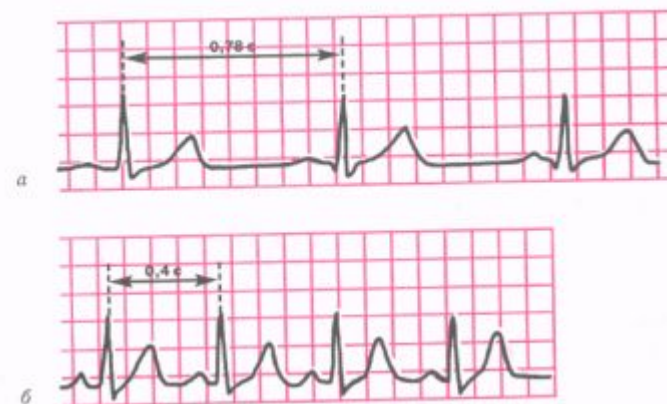1. увеличения тонуса симпатической нервной системы,
2. органического поражения СА — узла,
3. токсических влияний на СА — узел.

Причины синусовой тахикардии

- 1. Экстракардиальная форма СТ: физическая нагрузка, эмоциональное напряжение, лихорадка, тиреотоксикоз, нейроциркуляторная дистония (НЦД), острая сосудистая недостаточность, интоксикация, дыхательная недостаточность.
- 2. Интракардиальная форма СТ: сердечная недостаточность, острый ИМ, тяжелый приступ стенокардии, миокардит и др.

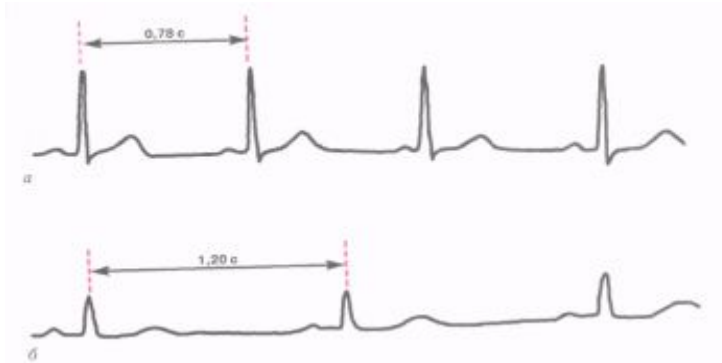ЭКГ

1. Увеличение ЧСС больше 100 в мин
2. сохранение правильного синусового ритма;
3. положительный зубец Р в отведениях I, II, aVF, V4-V6;
4. при выраженной СТ:
 - наблюдается укорочение интервала Р-Q(R)(но не меньше 0.12 с) и продолжительность интервала Q-T,
 - увеличение амплитуды Р в отведениях I, II, aVF,
 - увеличение или снижение амплитуды зубца Т,
 - косовосходящая депрессия сегмента RS-T (но не более 1,0 мм ниже изолинии)



*Синусовая тахикардия.
а — ЭКГ здорового человека,
зарегистрированная в покое (ЧСС 77 в минуту);
б — ЭКГ того же человека после
физической нагрузки
(синусовая тахикардия,
ЧСС 150 в минуту).*

Синусовая брадикардия



*Синусовая брадикардия.
а — ЭКГ здорового человека (ЧСС 77 в минуту);
б — ЭКГ здорового спортсмена, зарегистрированная в покое (синусовая брадикардия)*

На ЭКГ при синусовой брадикардии

- увеличивается интервал R - R, главным образом за счет интервала T - P.
- число сердечных сокращений становится меньше 60 в 1 мин.
- Интервал P - Q нормальной продолжительности, либо может быть несколько больше, чем в норме

Механизмы синусовой брадикардии

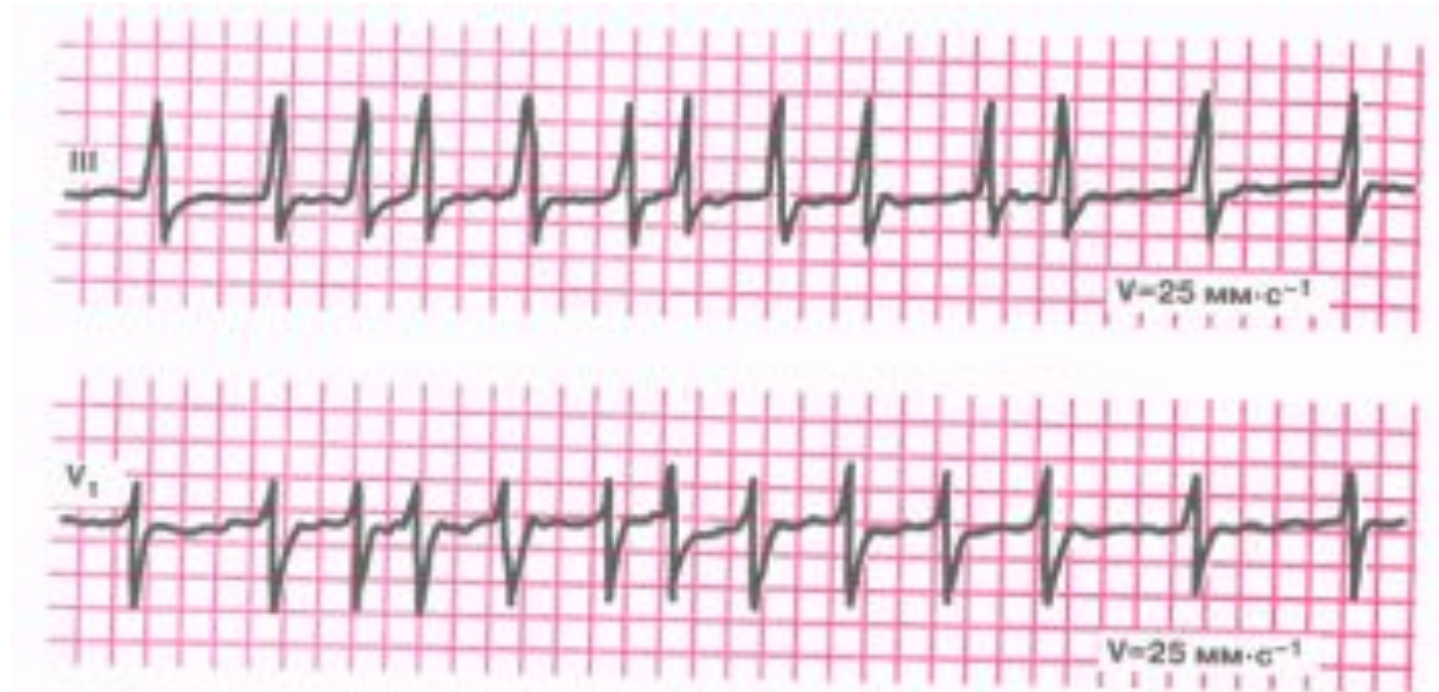
- Механизмы: понижение автоматизма СА — узла в результате
 1. Повышения тонуса парасимпатической нервной системы,
 2. Воспалительных или дегенеративных повреждений СА — узла,
 3. Токсических влияний на СА — узел.

Причины синусовой брадикардии

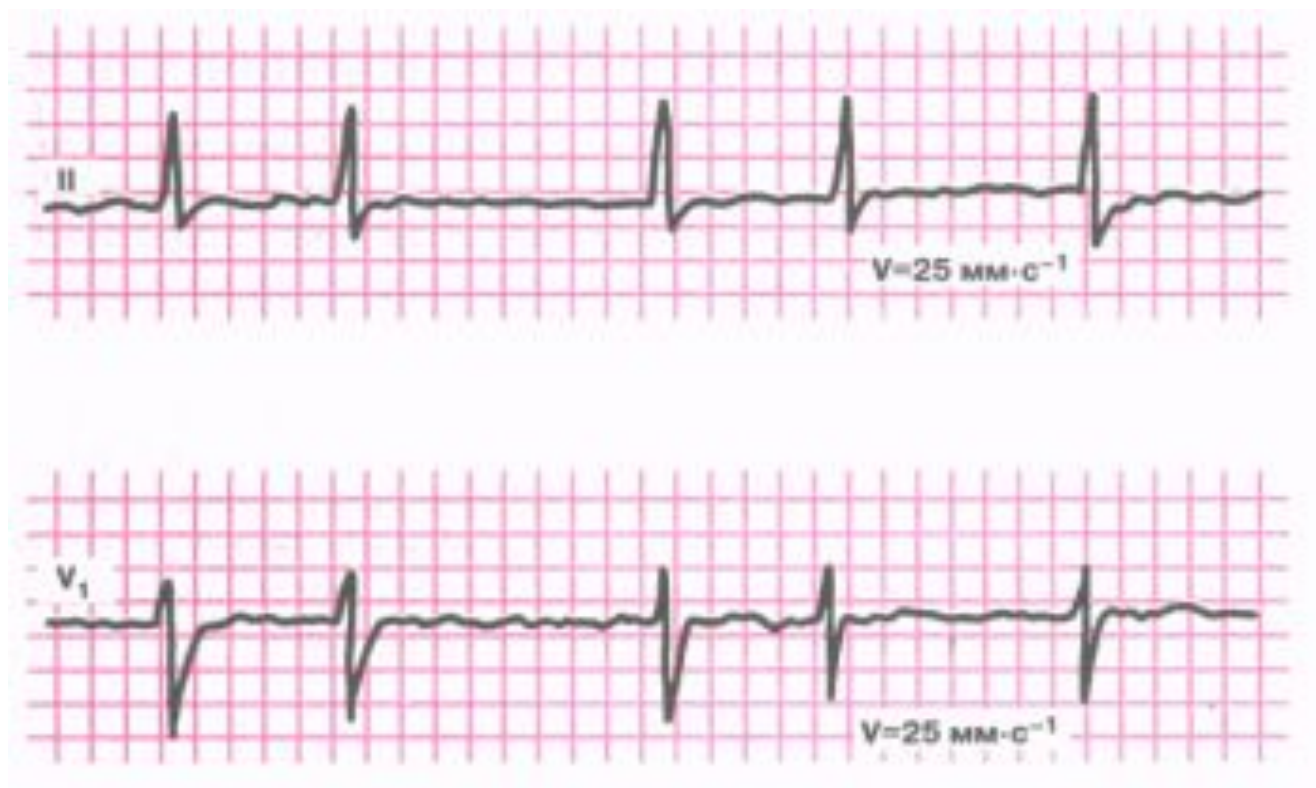- 1. Экстракардиальная форма СБ: ваготония у спортсменов, гипотиреоз, повышение внутричерепного давления, НЦД, передозировка медикаментов (блокаторы β -адренорецепторов, сердечные гликозиды и др.).
- 2. Интракардиальная форма СБ: острый ИМ, атеросклеротический и постинфарктный кардиосклероз, миокардиты.

Мерцательная аритмия (фибриляция предсердий)

- При мерцании (фибрилляции) предсердий или мерцательной аритмии наблюдается частое (до 350 — 700 в мин.) беспорядочное, хаотичное возбуждение и сокращение отдельных групп мышечных волокон предсердий.
- Механизмы: образование в предсердиях множественных волн *micro-re-entry* в результате полной электрической дезорганизации миокарда и местных нарушений проводимости и длительности рефрактерного периода.
- **Причины мерцательной аритмии (фибрилляции предсердий)**
 1. Органические изменения миокарда предсердий при хронической [ИБС](#), остром ИМ, митральном стенозе, ревмокардите, тиреотоксикозе, интоксикации препаратами наперстянки, инфекционных заболеваниях с тяжелой интоксикацией.
 2. Вегетативные дисфункции (реже).



- ЭКГ при мерцании (фибрилляции) предсердий (тахисистолическая форма)



- ЭКГ при мерцании (фибрилляции) предсердий (брадисистолическая форма)

Классификация фибрилляции предсердий (мерцательной аритмии)

- **По времени:**

- постоянная или хроническая, существующая более 7 суток
- приступообразная

По частоте сердечных сокращений:

- нормосистолическая ЧСС 60 — 80 в минуту,
- брадисистолическая ЧСС 60 в минуту,

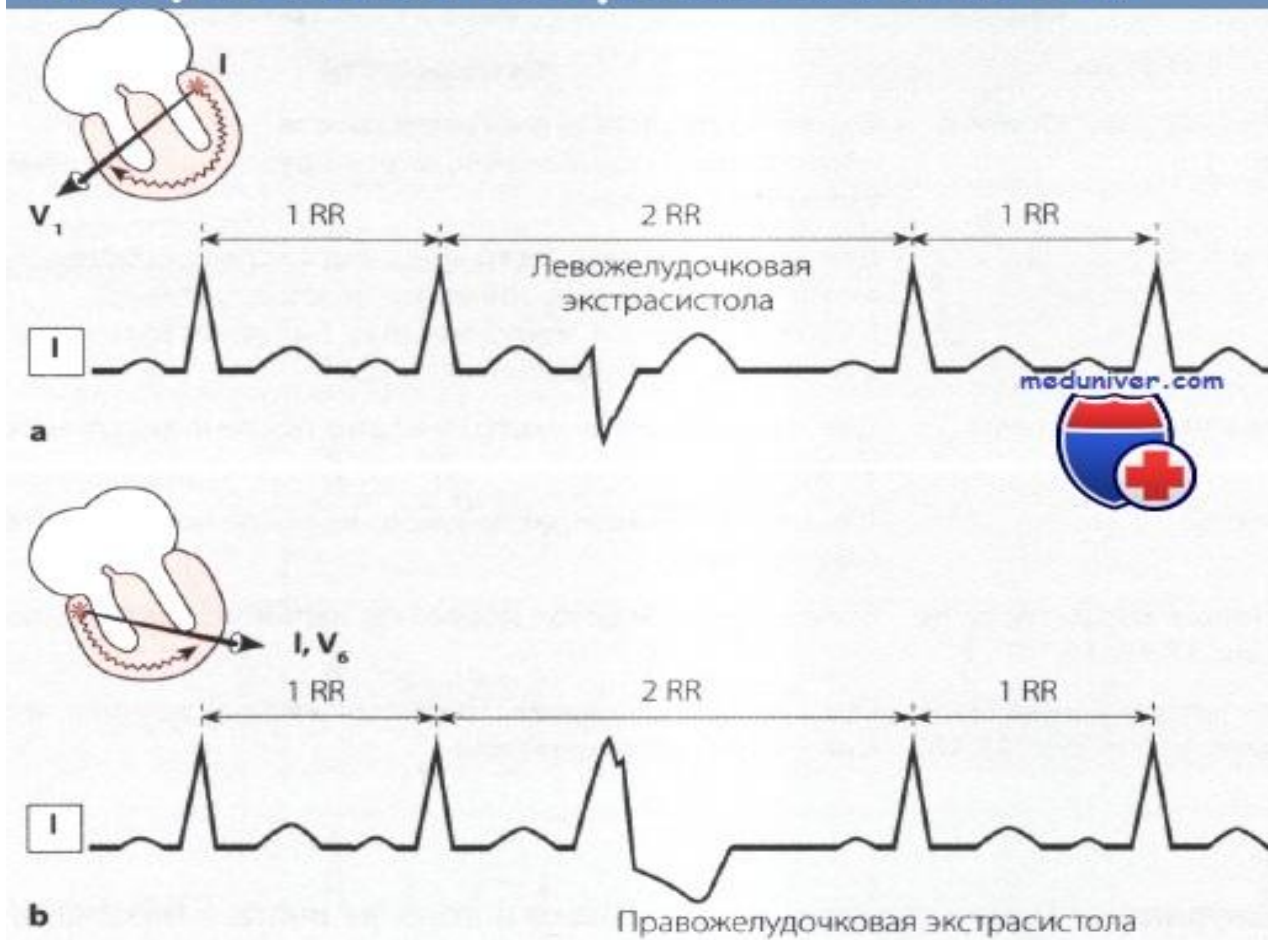
ЭКГ — признаки фибрилляции предсердий

1. Отсутствие во всех ЭКГ — отведениях зубца P.
2. Наличие на протяжении всего сердечного цикла беспорядочных мелких волн f, имеющих различную форму и амплитуду. Волны f лучше регистрируются в отведениях V1, V2, II, III и aVF.
3. Нерегулярность желудочковых комплексов QRS — неправильный желудочковый ритм (различные по продолжительности интервалы R — R).
4. Наличие комплексов QRS, имеющих в большинстве случаев нормальный неизмененный вид без деформации и уширения.

Желудочковые экстрасистолы

- **Желудочковая экстрасистолия (ЖЭ)** — это преждевременное возбуждение сердца, возникающее под влиянием импульсов, исходящих из различных участков проводящей системы желудочков.
- **ЭКГ — признаки желудочковой экстрасистолии**
 1. Преждевременное появление на ЭКГ измененного комплекса QRS
 2. Значительное расширение (до 0,12 сек. и больше) и деформация экстрасистолического комплекса QRS
 3. Расположение сегмента RS — Г и зубца Т экстрасистолы дискордантно направлению основного зубца комплекса QRS
 4. Отсутствие перед желудочковой экстрасистолой зубца Р
 5. Наличие после желудочковой экстрасистолы полной компенсаторной паузы

Желудочковая экстрасистолия на ЭКГ



При левожелудочковой экстрасистоле интервал внутреннего отклонения QRS увеличен в отведении V1, при правожелудочковой — в отведении V6.

Варианты желудочковых экстрасистол

Форма

meduniver.com

Особенности

Бигеминия



Одна желудочковая экстрасистола после каждого нормального сокращения, инициируемого синусовым узлом (повторение)

Тригеминия

Две желудочковые экстрасистолы после сокращения, инициируемого синусовым узлом (повторение).
В США и Англии: 1 желудочковая экстрасистола после 2 нормальных сокращений

Парные экстрасистолы

Две желудочковые экстрасистолы после нормального сокращения

Триплеты

Три желудочковые экстрасистолы после нормального сокращения

Групповые экстрасистолы

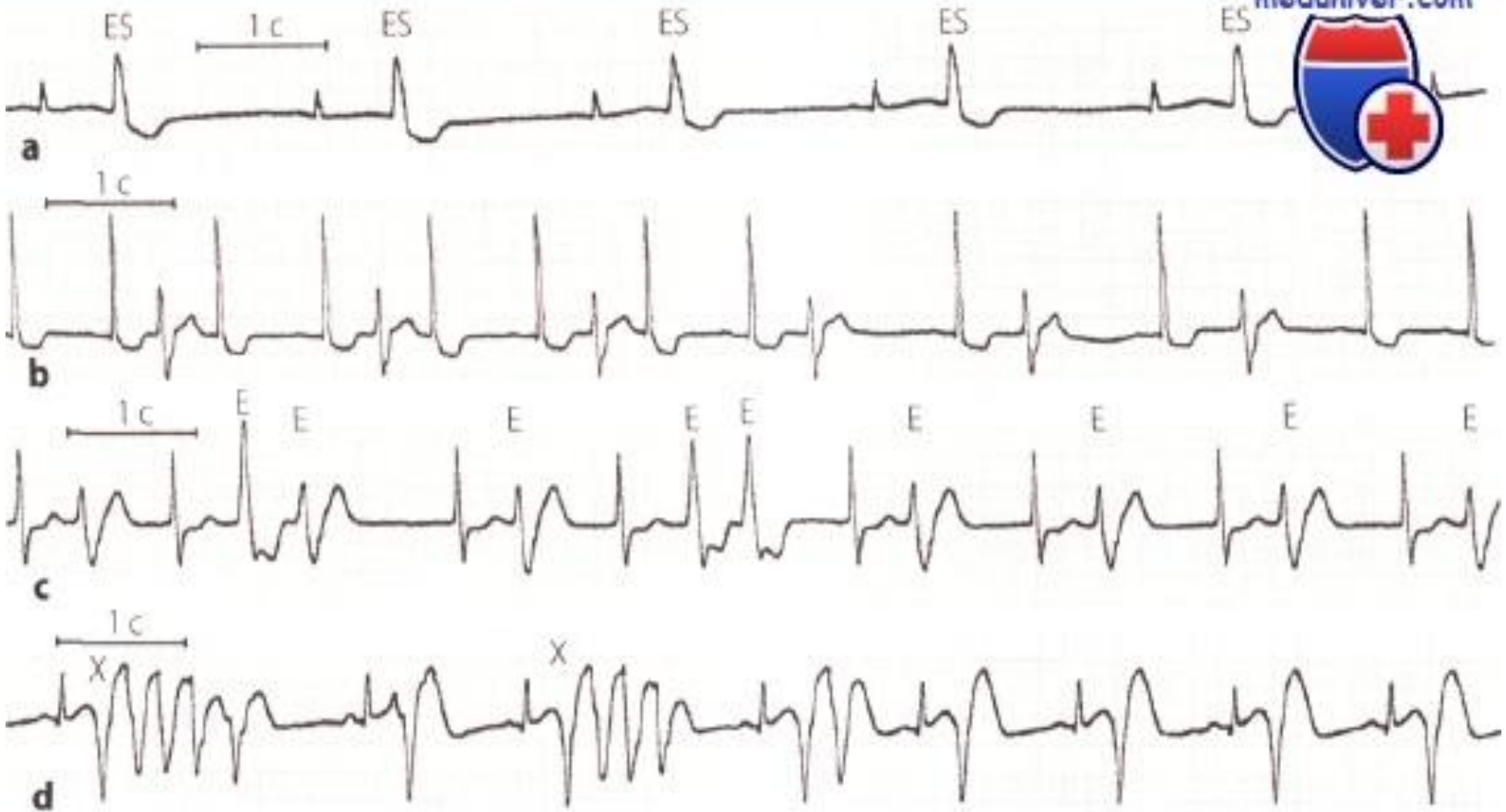
Более 3 экстрасистол после нормального сокращения

Интерполированная экстрасистола

Одна желудочковая экстрасистола между двумя нормальными сокращениями

Желудочковые экстрасистолы на ЭКГ

meduniver.com

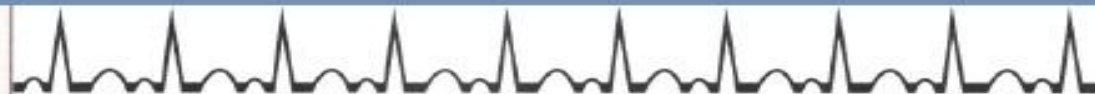

- а Желудочковая экстрасистолия в форме бигеминии. фиксированные спаренные желудочковые экстрасистолы.
- б Интерполированные и неинтерполированные желудочковые экстрасистолы. Последние три желудочковые экстрасистолы не являются интерполированными, имеется компенсаторная пауза.
- с Гетеротопные множественные желудочковые экстрасистолы.
- д Групповые желудочковые экстрасистолы с феноменом «R на T» (x)

- Клиническое значение желудочковой экстрасистолии зависит от того, как часто появляются экстрасистолы и являются ли они одиночными, спаренными или групповыми. Под группой понимают несколько экстрасистол, следующих друг за другом. Далее следует учесть также конфигурацию экстрасистол. Если экстрасистолы имеют одинаковую конфигурацию, то они происходят из одного и того же очага и называются мономорфными или монотопными, если же экстрасистолы по конфигурации разные, то речь идет о полиморфной или политопной экстрасистолии.
- При желудочковой экстрасистолии, в отличие от предсердной экстрасистолии, всегда имеется компенсаторная пауза. Это значит, что суммарная длительность 2 сокращений (до и после экстрасистолы) равна удвоенному интервалу RR нормальных сокращений. Под интервалом RR понимают, как уже говорилось ранее в главе о предсердных экстрасистолах, расстояние от одного зубца R до соседнего зубца R.
- Компенсаторную паузу объясняют следующим образом: возбудимость синусового узла и предсердий при желудочковой экстрасистолии не нарушена. Поскольку возбуждение из синусового узла достигает желудочков в абсолютном рефрактерном периоде, связанном с экстрасистолой, то возбуждение желудочков оказывается невозможным. Только при поступлении следующей волны возбуждения из синусового узла возможно нормальное сокращение желудочков.
- При желудочковой экстрасистолии из-за патологического распространения волны возбуждения появляется также вторичное нарушение реполяризации в виде депрессии сегмента ST и отрицательного зубца

Формы желудочковых экстрасистол на ЭКГ

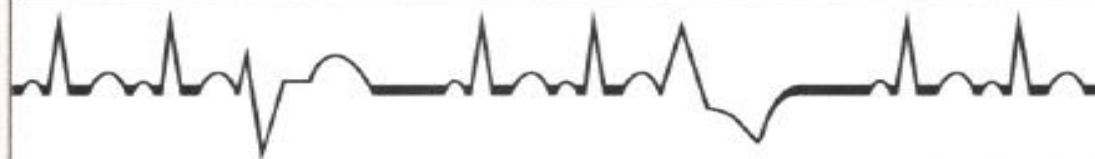Нет ЖЭС



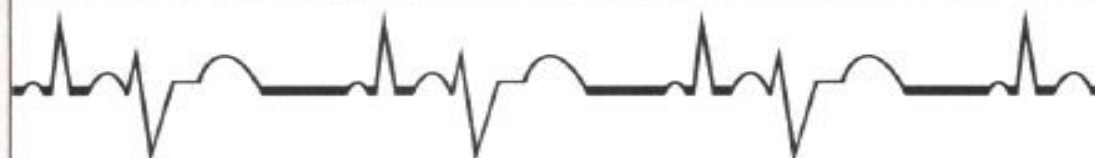Монотопные ЖЭС



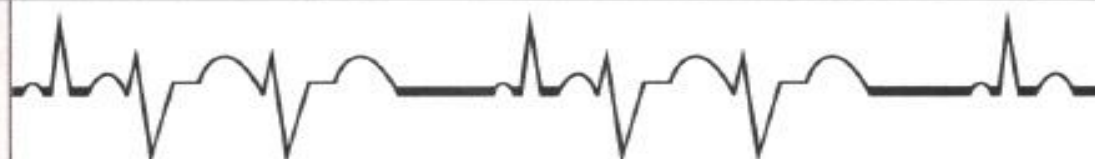Политопные ЖЭС



Бигеминия



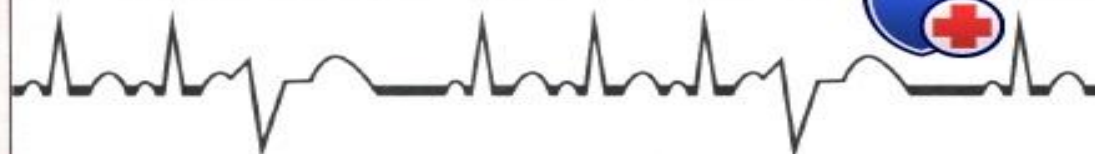Парные ЖЭС



≥3 ЖЭС
Пробежка
желудочковой
тахикардии



R/T



meduniver.com



СПАСИБО ЗА ВНИМАНИЕ !!!

