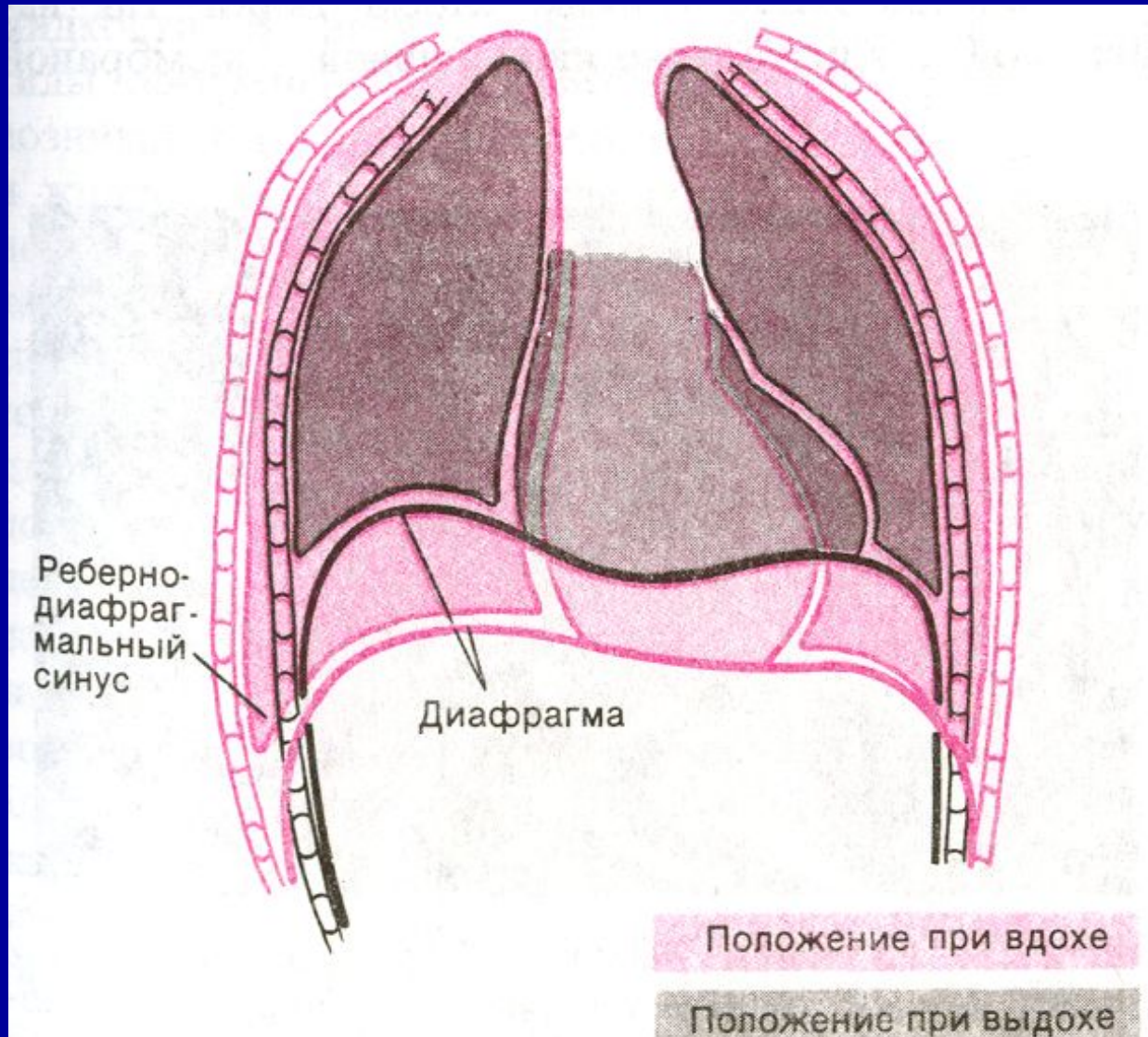
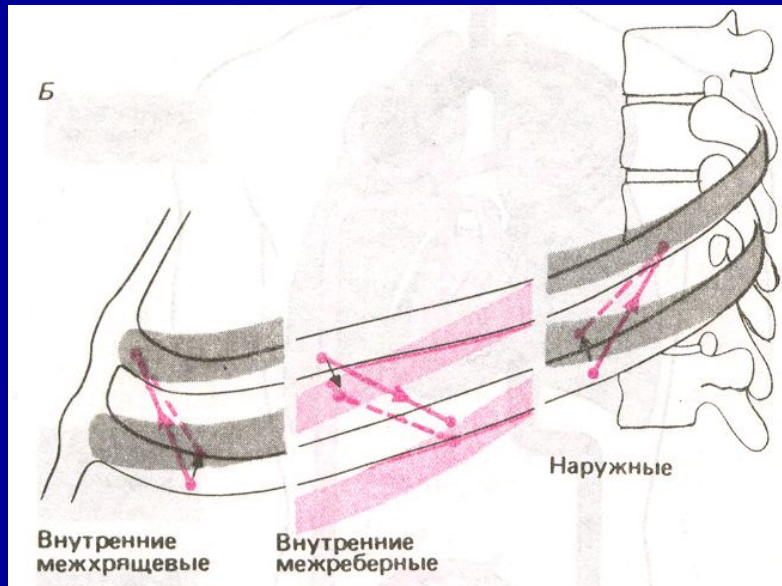


Статическая и  
динамическая механика  
ЛЕГКИХ

# Формы грудной клетки при вдохе и выдохе



# Направление растяжения межреберных мышц



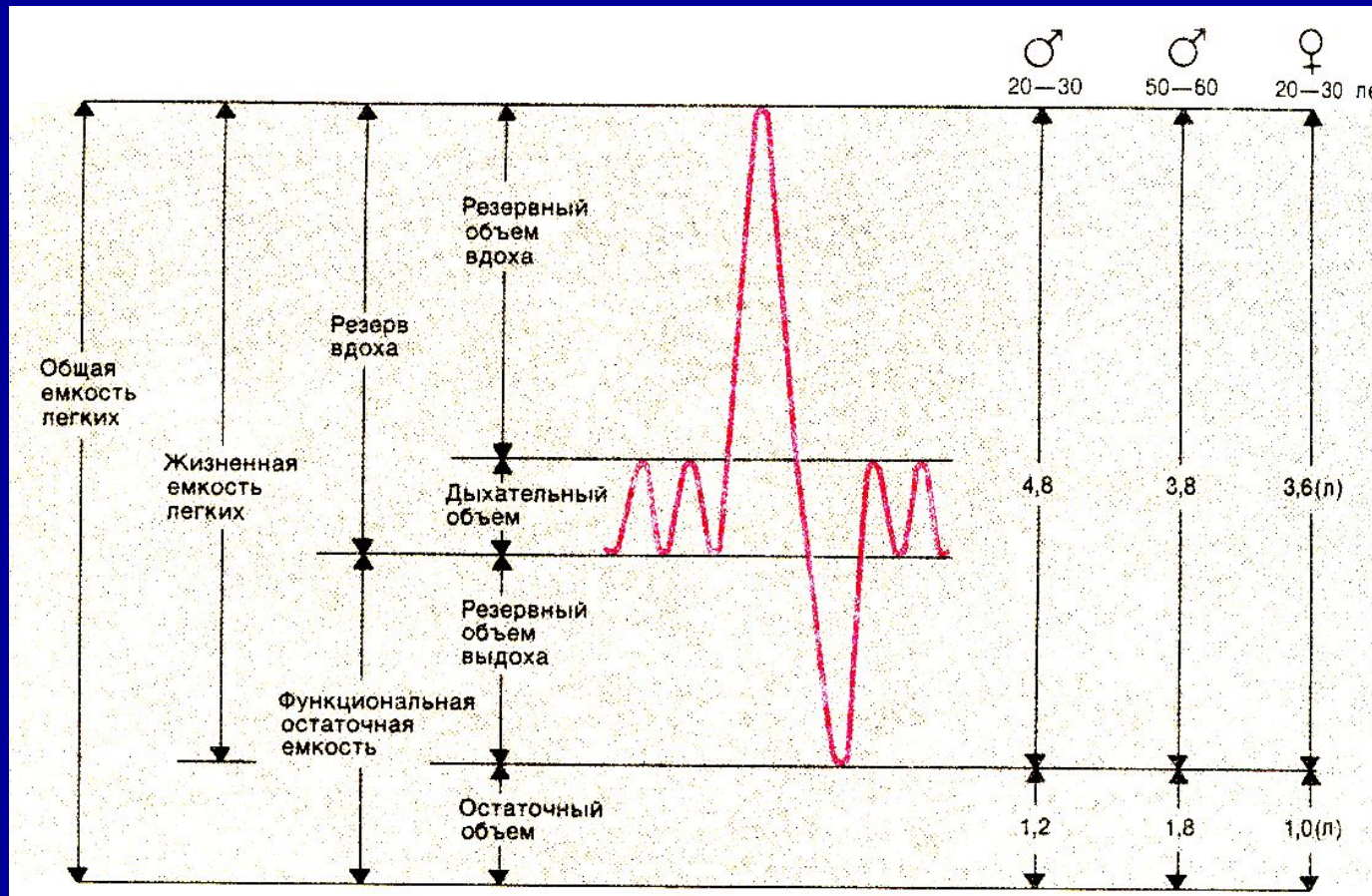
## Вдох:

- наружные межреберные мышцы
- большие и малые грудные
- лестничные
- грудино-ключично-сосцевидные
- зубчатые

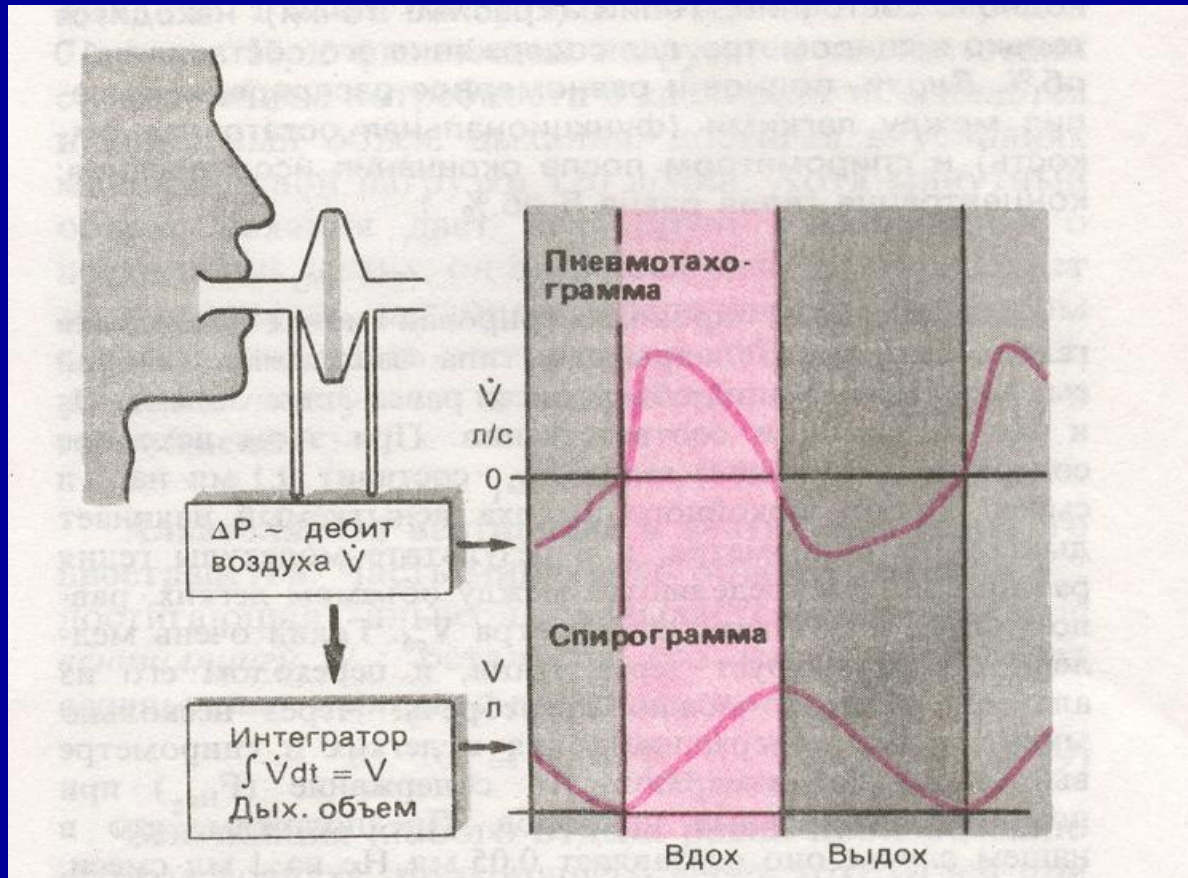
## Выдох:

- внутренние межреберные мышцы
- мышцы живота

# Легочные объемы и емкости



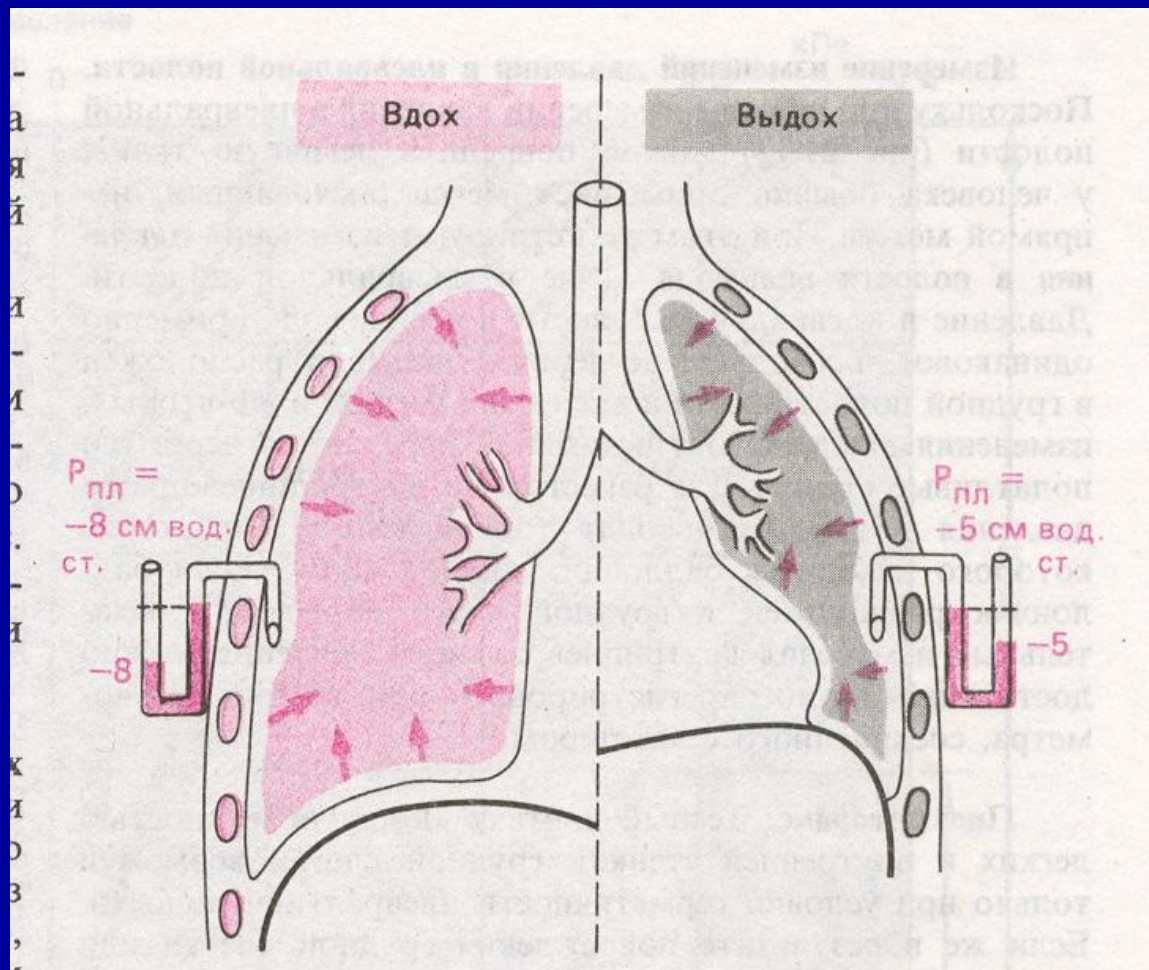
# Принцип действия пневмотахографа



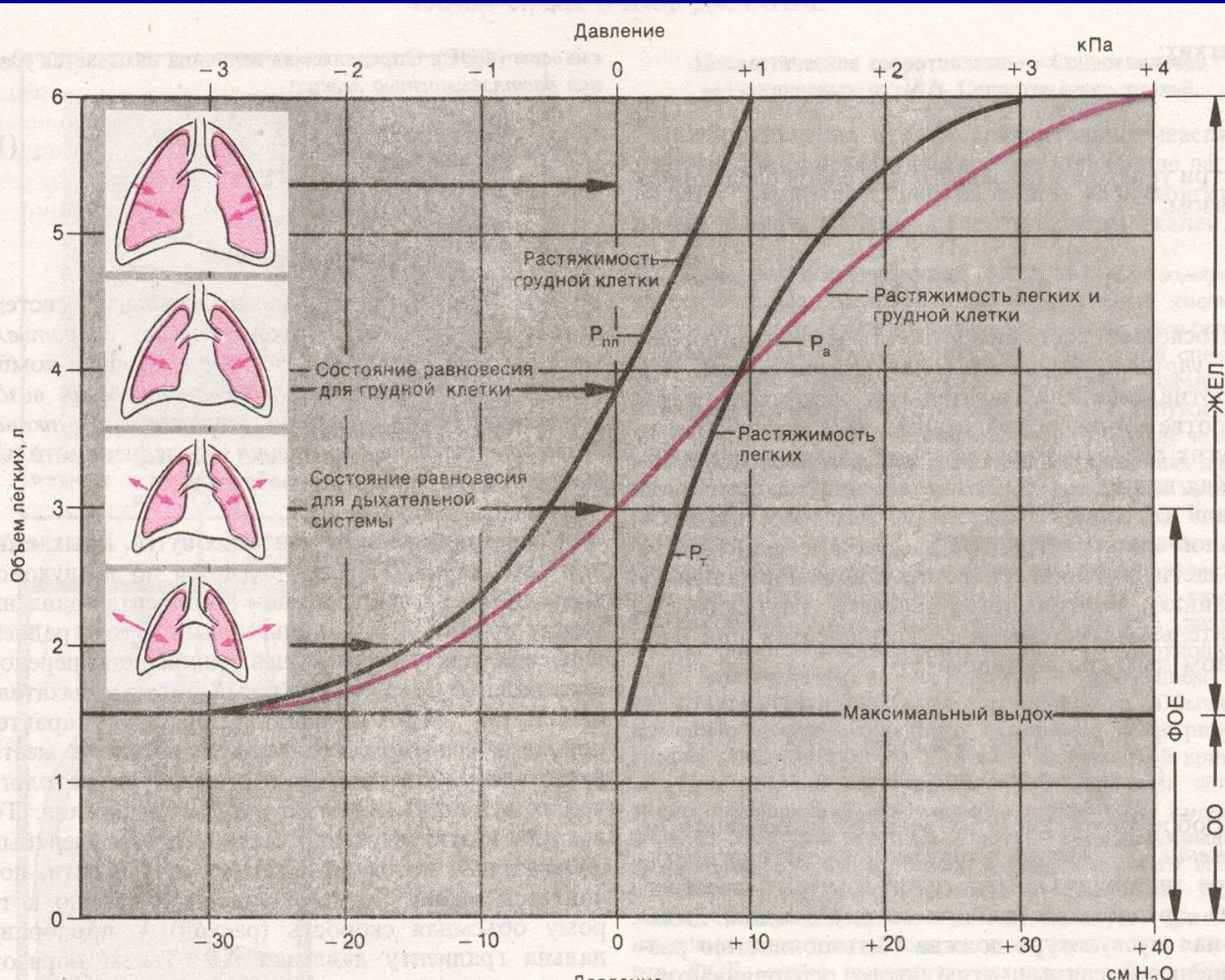
**Спирометрия:** это приборы способные вмещать различные количества воздуха при постоянном давлении.

**Пневмотахография:** кривая изменений этой объемной скорости.

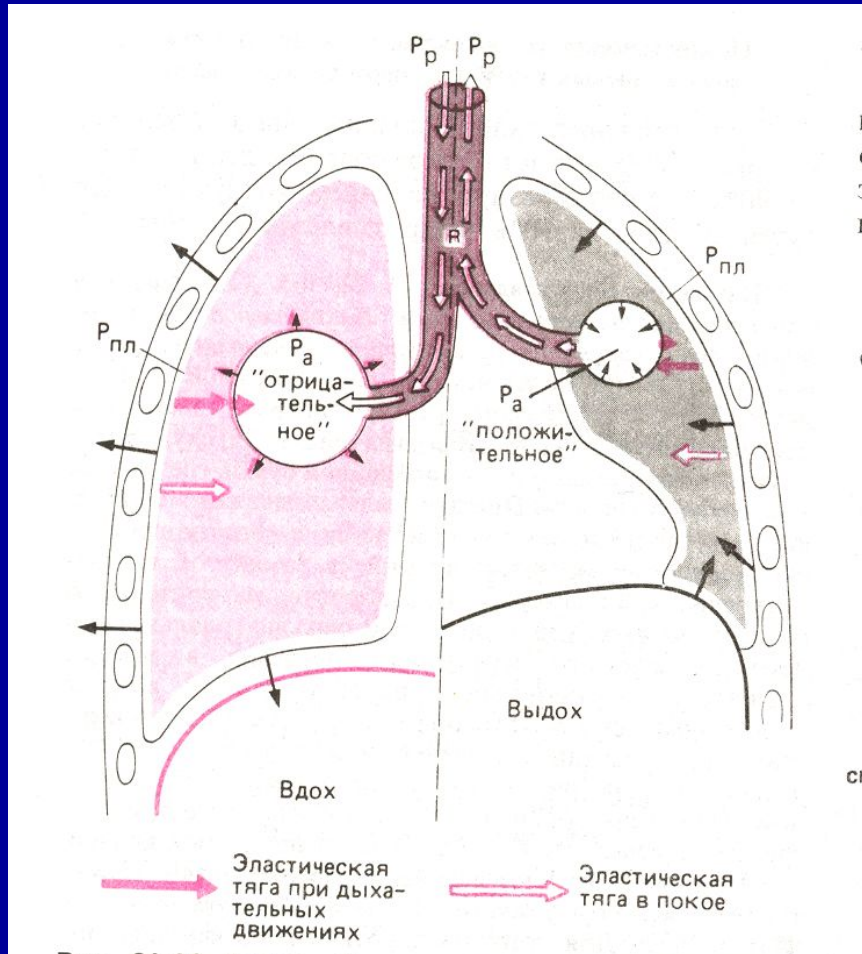
# Плевральное давление на различных фазах дыхания



# Статические кривые объем-давление



# Изменения плеврального и альвеолярного давления при вдохе и выдохе

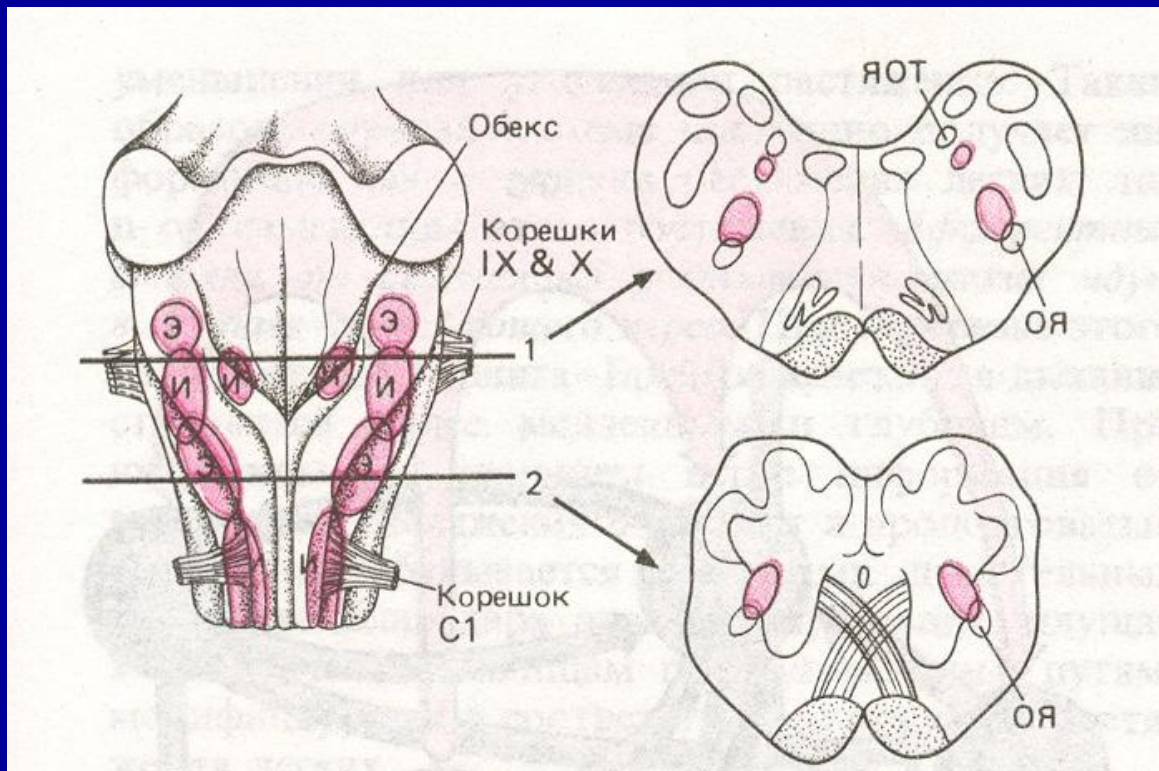


$P_r$ -давление в полости рта

$R$ -аэродинамическое сопротивление воздухоносных путей



# Расположение инспираторных и экспираторных нейронов в продолговатом мозге



Э-экспираторные  
И-ИНСПИРАТОРНЫЕ

ЯОТ-ядра  
ОДИНОЧНОГО  
ТРАКТА

ОЯ-ОБОЮДНЫЕ  
ЯДРА

С1-КОРЕШОК  
ПЕРВОГО ШЕЙНОГО  
СПИННОМОЗГОВОГО  
НЕРВА

# Резюме

- 1 Ритмы генерируются в дыхательном центре.
- 2 В дыхании участвуют инспираторные и экспираторные мышцы.
- 3 Соотношения между давлением и объемом во время дыхательного цикла позволяет судить о сопротивлении в дыхательной системе.
- 4 Изучение механики дыхания дает важную информацию для диагностики легочных заболеваний.