

*Марат Оспанов атындағы Батыс Қазақстан мемлекеттік медицина
университеті*

RVL

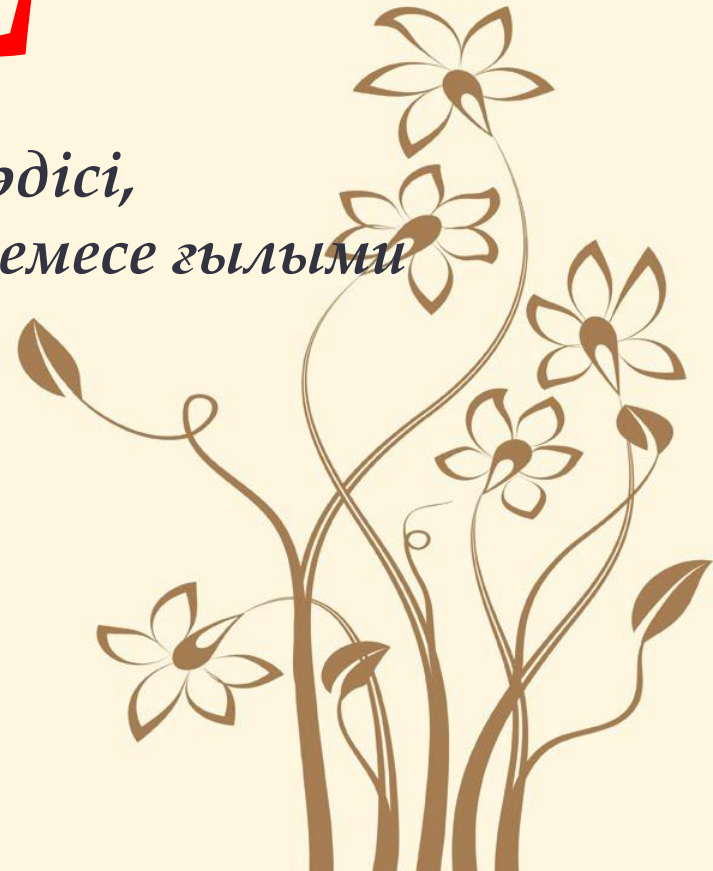*Тақырыбы: Стереотаксис әдісі,
медициналық тәжірибеде немесе ғылыми
зерттеуде қолдану.*

Орындағандар:

Сандыбаева А

Нурадин А

Сулеева М



Мақсаты

- ? *Стереотаксистің негізгі мақсаттарының бірі ол – зерттеуге арналған ми бөліктерінің нысана-құрылымдарының нақты аймағын анықтау болып табылады.*
- ? *Стереотаксистік техника негізінен мидың терең құрылымдарына электродтарды, микропипеткаларды, ұсақ термопарларды немесе басқа да микроинструменттерді дәл енгізу үшін қолданылады.*

Жұмыстың мақсаты:

- ❖ Стереотаксис әдісін анықтау және түсіндіру



Жұмыстың өзектілігі:

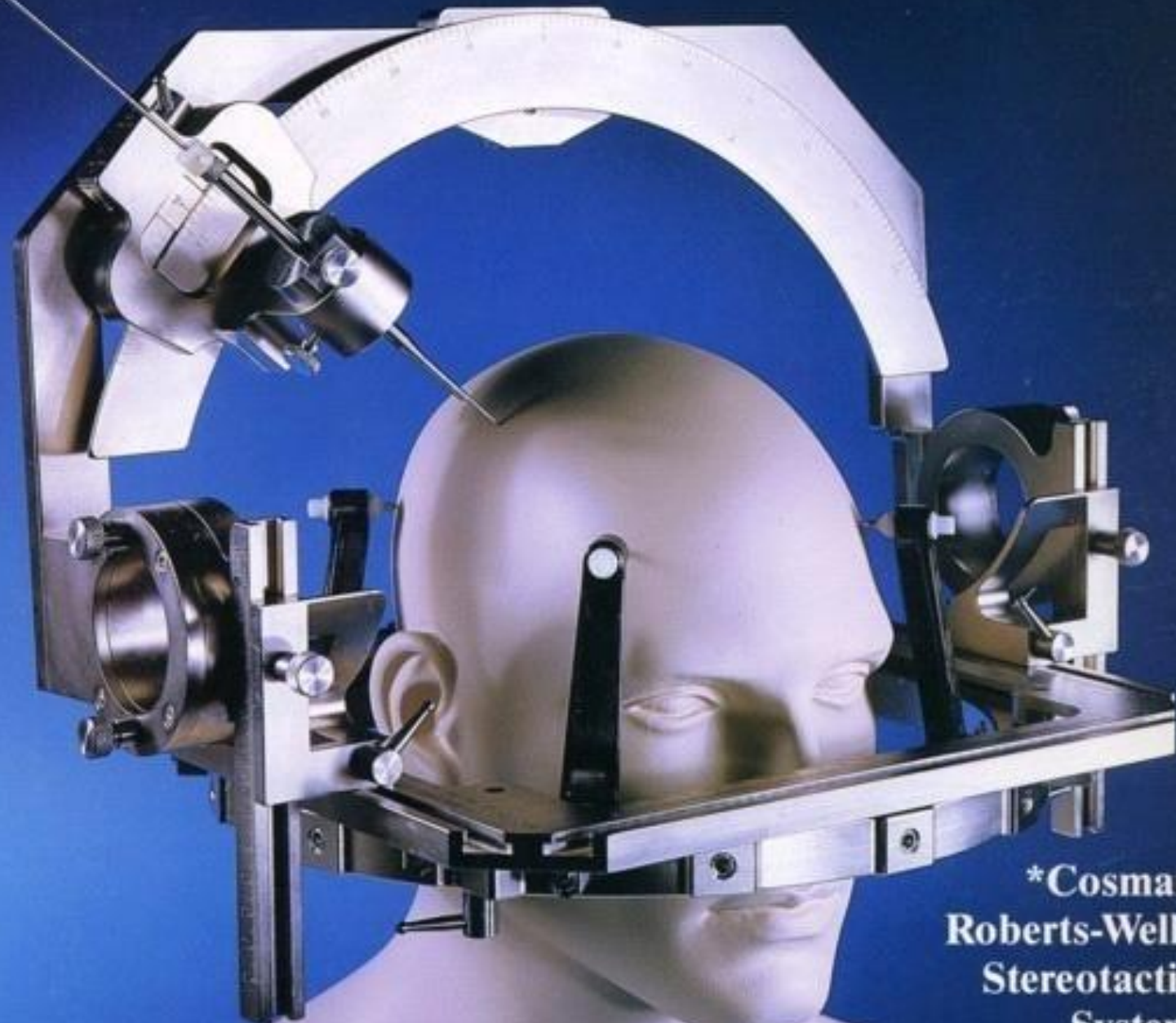
- ❖ Стереотаксис әдісінің маңыздылығы және қажеттілігі
- ❖ Стереотаксистің медицина стандарттарына сәйкестігі
- ❖ Стереотаксис әдісі Қазақстанда даму қарқыны

Жұмыстың барысы:

- ❖ Ғылыми мақалаларға талдау
- ❖ Медициналық әдебиеттерді тақырып бойынша қарастыру
- ❖ Теориялық білімді видео жазба арқылы дәлелдеу

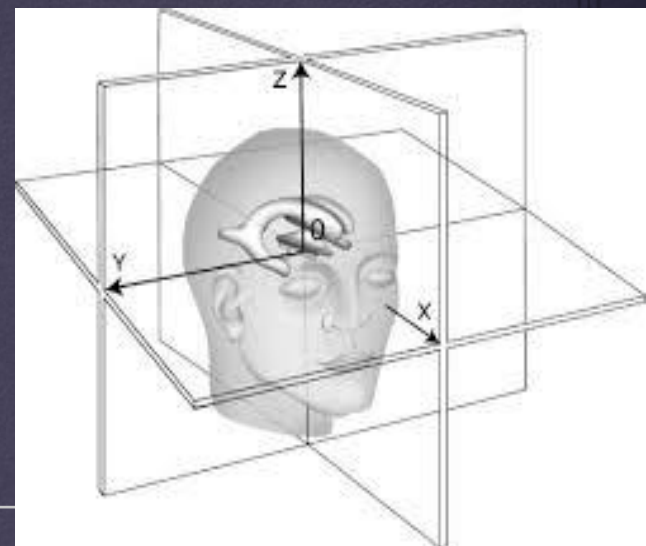
Өзектілігі:

- ? *Стереотаксис дегеніміз* – кіші инвазивті хирургиялық әдіс, ол нейрохирургиялық операциялар кезінде және жануарларға жасалатын нейрофизиологиялық тәжірибелер кезінде мидың немесе жұлынның кезкелген бөлігіне электродтарды немесе микропипеткаларды дәл енгізу әдісі болып табылады.
- ? Стереотаксис әдісін қолдану үшін алдын ала мидың фронтальды кесіндісінен анатомиялық атлас жасалынады. Ол үш перпендикулярлы түзулер (горизонтальды, сагиттальды, фронтальды)



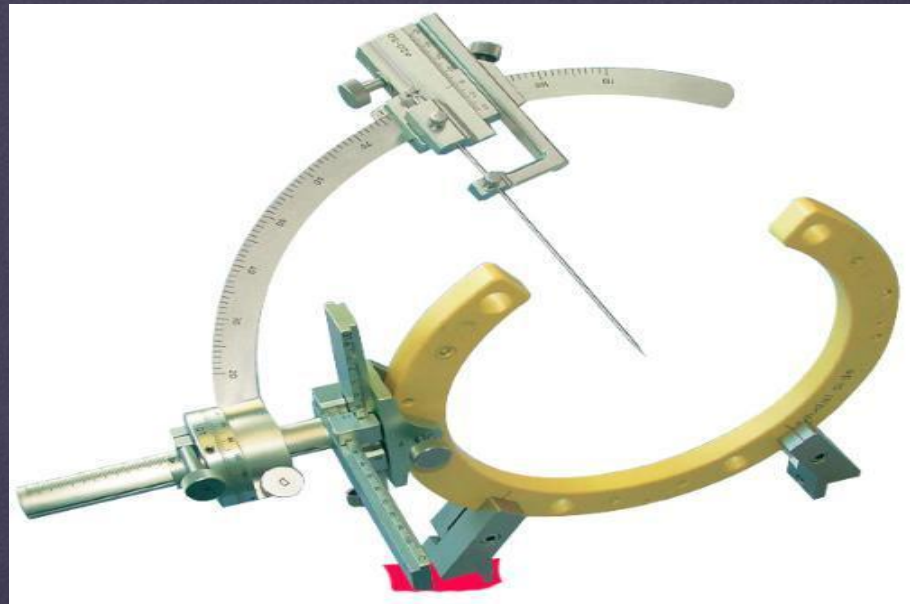

***Cosman-
Roberts-Wells
Stereotactic
System**

Стереотактикалық әдіс (грекше: стерео-кеңістік, такси - орналасу, тәртіп) қазіргі заманғы нейрохирургияның дамуындағы маңызды кезеңдердің бірін сипаттайды.

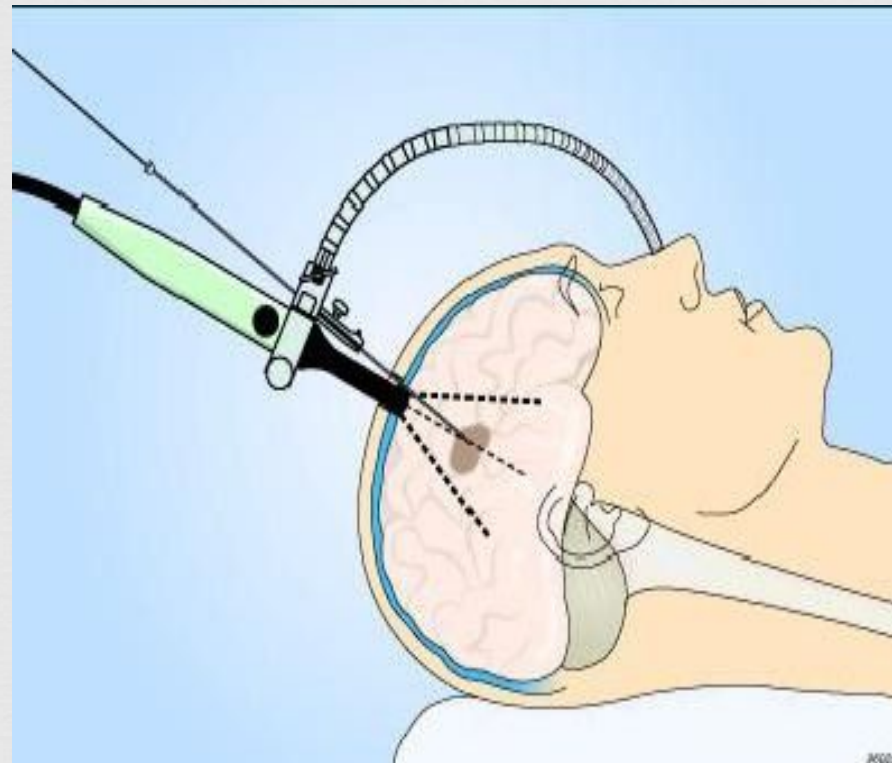
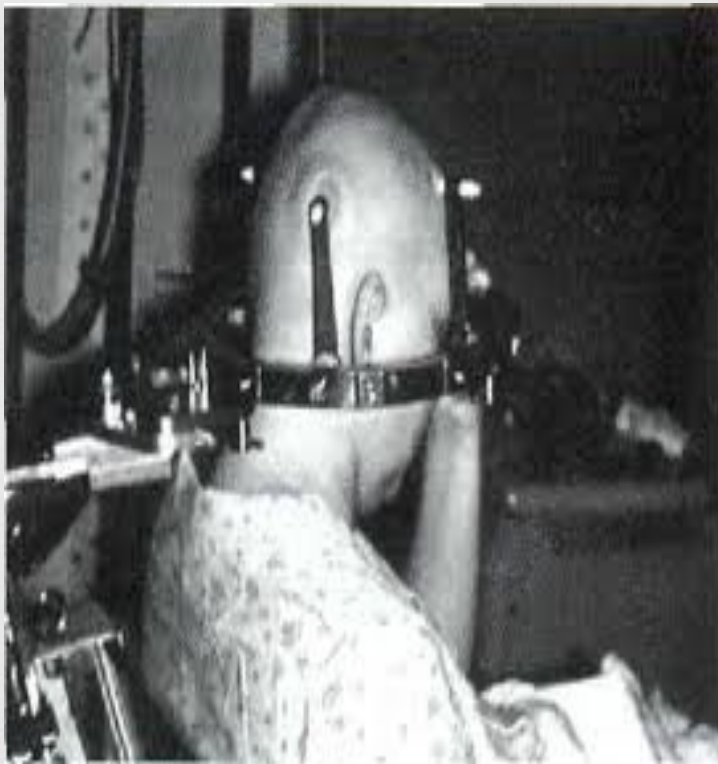


Стереотактикалық әдіс - мидың кез-келген бөлігінде травмалық хирургиялық жолмен қамтамасыз етудің практикалық міндеттері мен математикалық әдістер негізінде шешіледі және негізінен рентгендік бейненің геометриялық қасиеттерін дұрыс түсінумен байланысты.

Нейрофизиологиялық эксперименттер үшін стереотаксистік тәсілді ойластыру ағылшындық ғалымдар нейрохирург Хорслей мен инженер Кларк еңбегі деп айтып кетпеуге болмас. 1906 жылы олар аспаптарды координаталық жүйесі үшін стереотаксистік операцияларды жануарларда сынап көріп, соның негізінде жаңа принциптер әдісін ұсынды. Олар көптеген зерттеулер нәтижесінде, "стереотаксис" терминін ұсынды.



Стереотаксис техникасы-ми құрылысының бұзылысы, жеке жолдардың кесілуін қолданумен , адамның немесе жануардың миының нақты бөлімдеріне және нақты тереңдігіне электродтарды енгізу арқылы іске асады. Мысалы: электролиз әдісін қолдана отырып , эпилепсиялық ұстамаларды шақыратын ошақтарды жоюға болады. Ресейде бұл әдіс академик Н.П. Бехтеров клиникасында, ОЖЖ патологиясының әр түрлі түрлерін , сонымен қоса Паркинсон ауруын емдеуде қолданыс тапты.



Құрал-жабдықтар:

- ? DSM-11 – стереотаксический трехосный манипулятор
- ? SG-3N – держатель головы для крыс
- ? SG – 4N – держатель головы для мышей
- ? SGP-3 – держатель головы для мышей
- ? SGP-4 – держатель головы для мышей
- ? SR-5M – стереотаксис для мышей
- ? SR-5R – стереотаксис для крыс
- ? SR-6M – стереотаксический инструмент

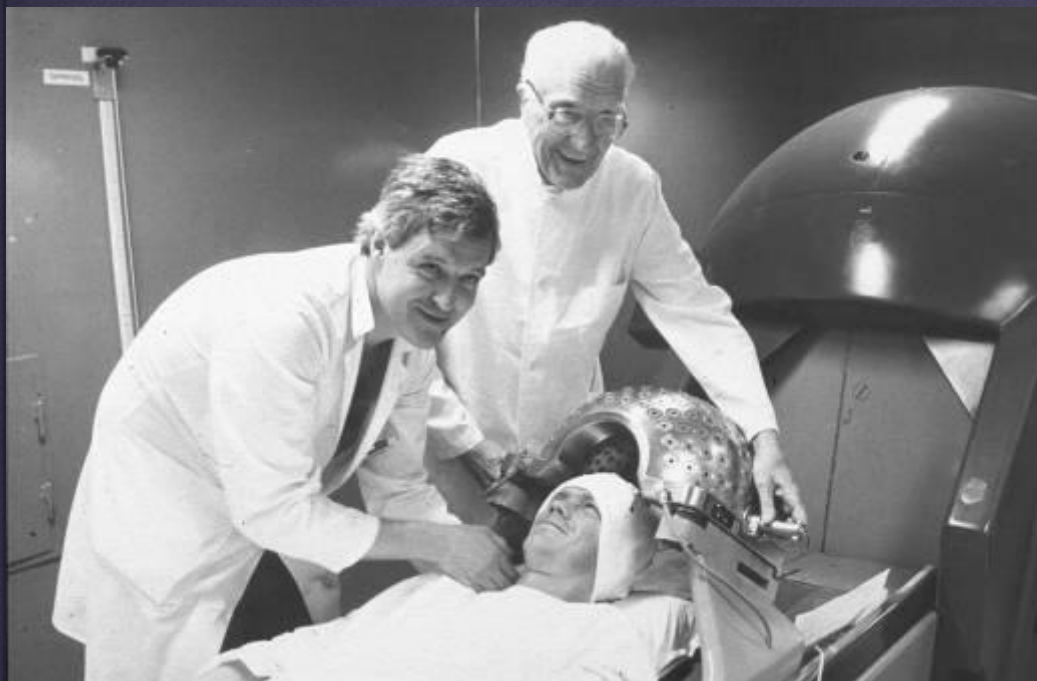Стереотикалық хирургия

Стереотактикалық радиохирургия 1951 жылы белгілі швед нейрохирургы Ларс Лекселлдің емдеу әдісі болып табылады.

Қазіргі таңда «Gamma Knife» стереотаксикалық радиохирургиясы - бұл мидағы метастаздармен ауыратын науқастарды емдеудегі «алтын стандарт» таңдау тәсілі.



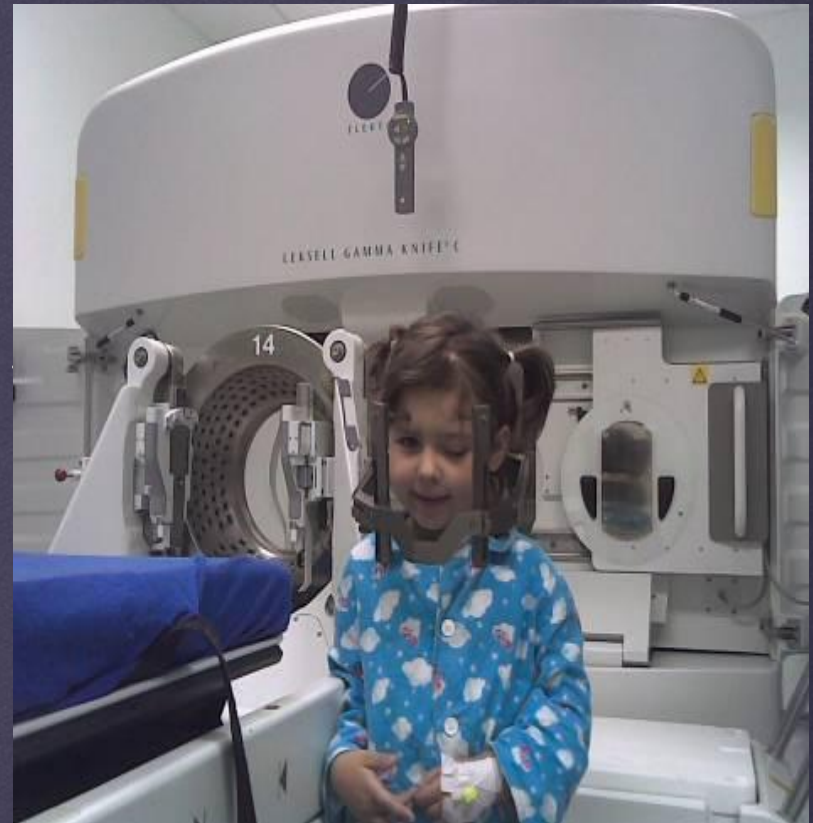1968 - «Leksell Gamma-Knife» алғашқы моделінің пайда болуы



Емдеу 201
шоғырландырылған
радиоактивті кобальт-60
гамма-сәулелену көзі
арқылы жүзеге
асырылады

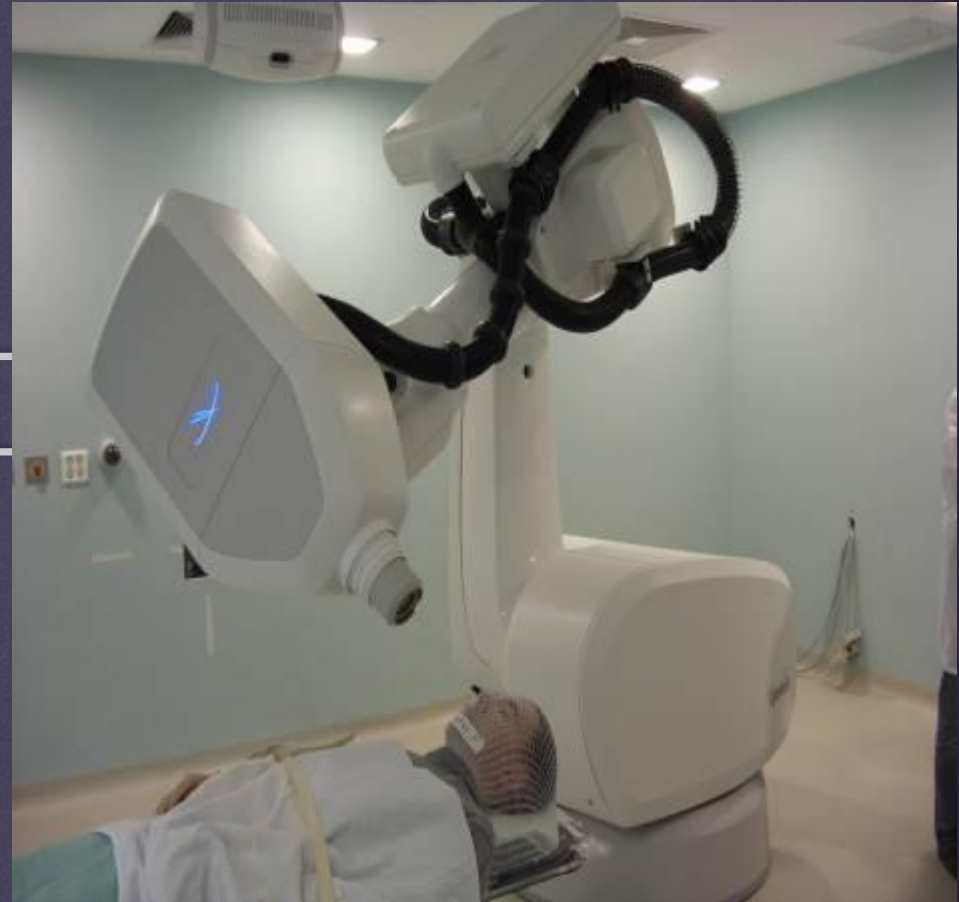Пациенттерді таңдау үшін критерийлер

- ❖ мидағы 1 немесе одан көп метастаздардың болуы (10-ға дейін);
- ❖ ошақтың диаметрі 3-3,5 см артық емес;
- ❖ функционалдық маңызды аймақтардағы немесе мидың терең құрылымдарындағы ошақтарды оқшаулау;
- ❖ науқастардың қанағаттанарлық физикалық және психикалық жағдайы (Карновский шкаласы бойынша кемінде 70 балл);
- ❖ бастапқы ошақты тиісті бақылауы



Пациенттерді таңдау үшін критерийлер

- ❖ патологиялық ошақтың үлкен өлшемдері (диаметрі 3,5 см-ден артық);
- ❖ науқастың психикалық және физикалық жай-күйінің төмен деңгейі;
- ❖ науқастың психикалық және физикалық жай-күйінің төмен деңгейі;
- ❖ жылдам дамып келе жатқан неврологиялық тапшылығының және мидың дислокациясының симптомдарының болуы;
- ❖ интракраниальді метастатикалық процестің таралуы;
- ❖ экстракраниальды ісік ошақтарын барабар емдеу үшін мүмкіндіктердің жоқтығы.



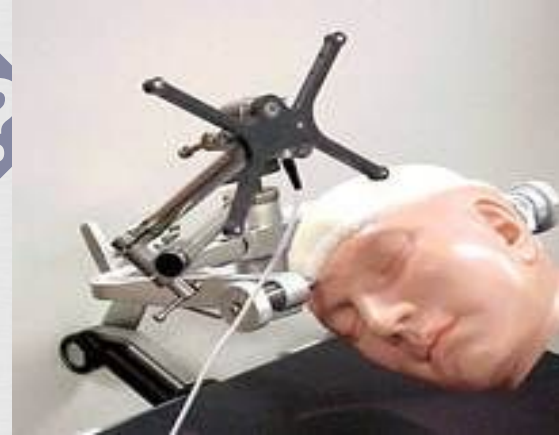Стереотаксис әдісінің этаптары

1-кезең:

- ? Томография
- ? Патологиялық ошақтың координаттарын анықтау

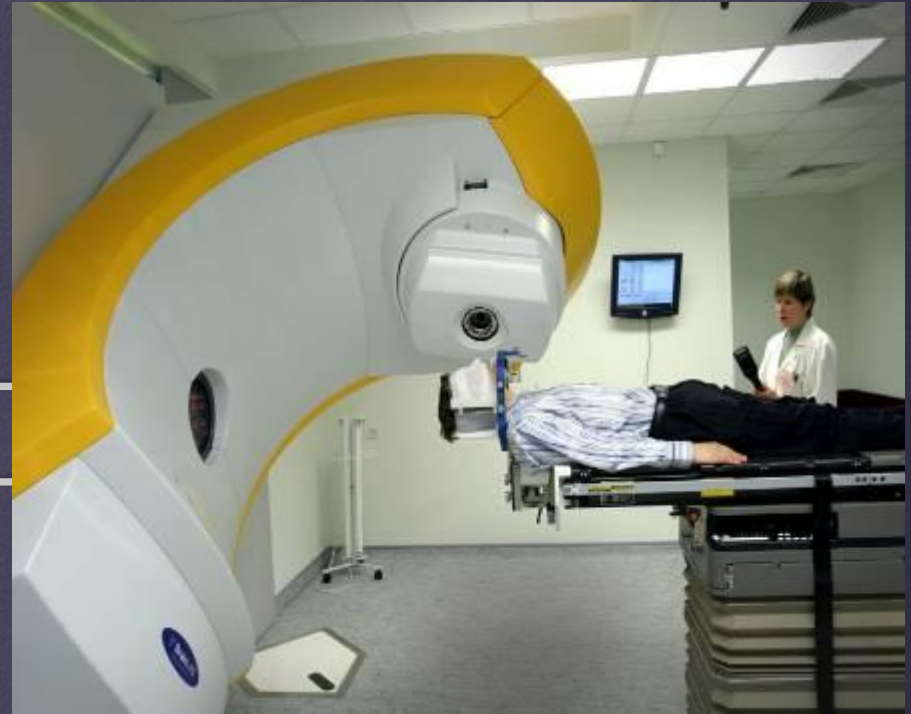2-кезең:

- ? Стереотаксикалық аппаратты кию және миға енгізу



❖ Қазіргі уақытта
стереотаксикалық
нейрохирургия
қолданылады:

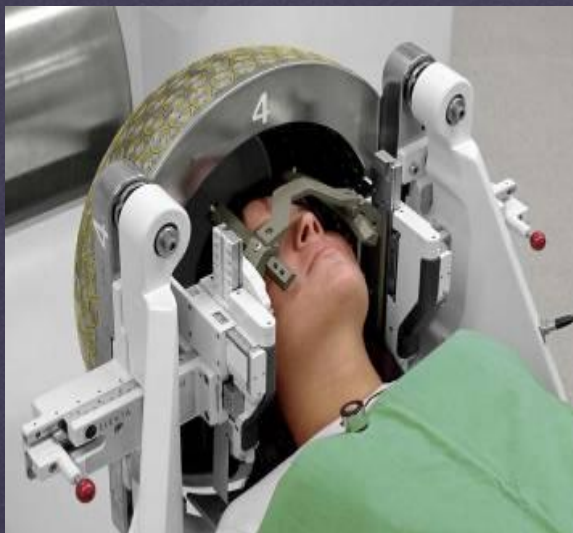Гамма-нож,
Новалис,
Кибер - нож,
Икс - нож.



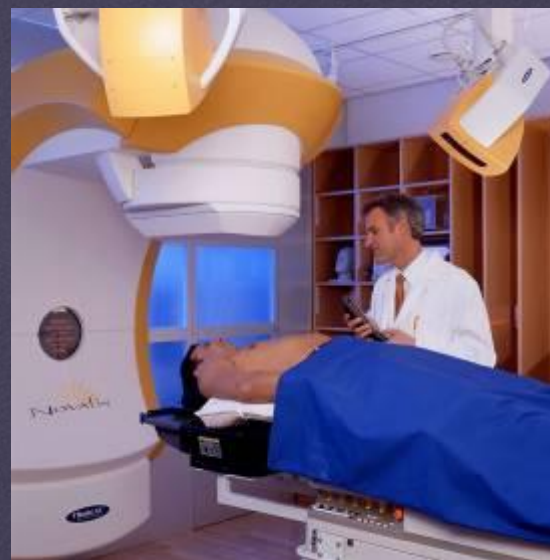Стереотакситикалық хирургия



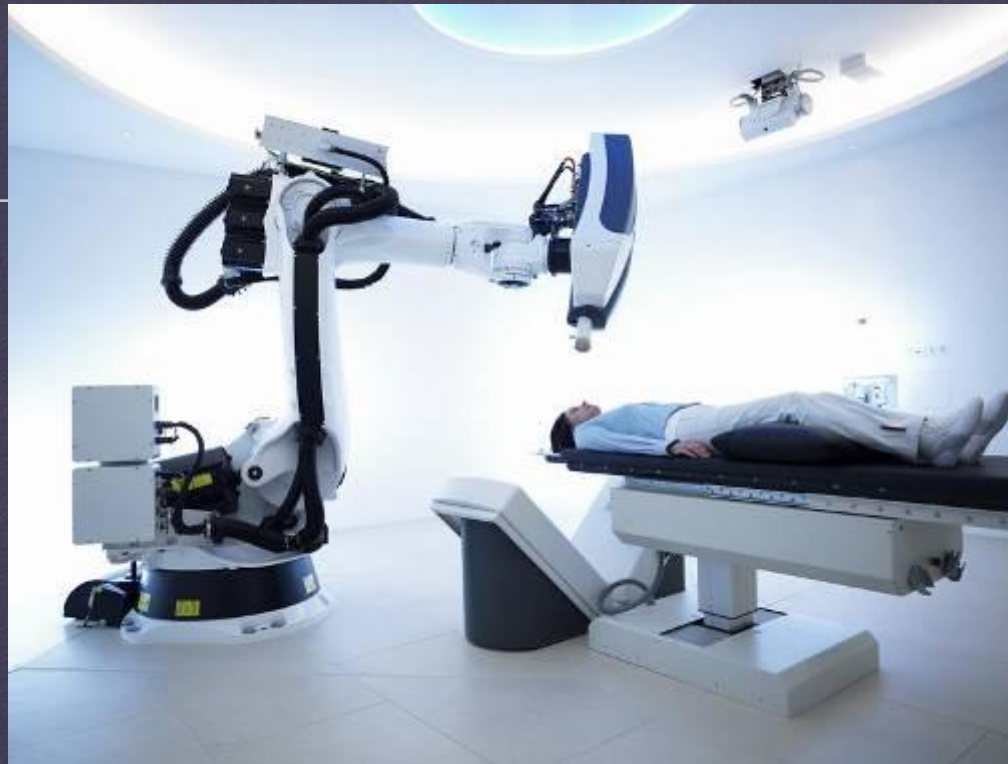Гамма-нож
(Gamma
Knife)



Новалис
(Novalis)

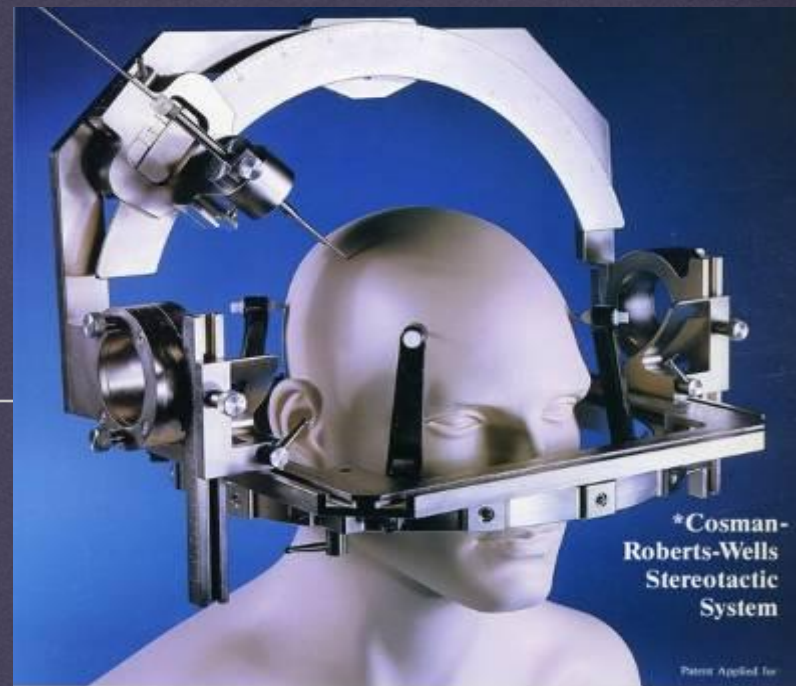


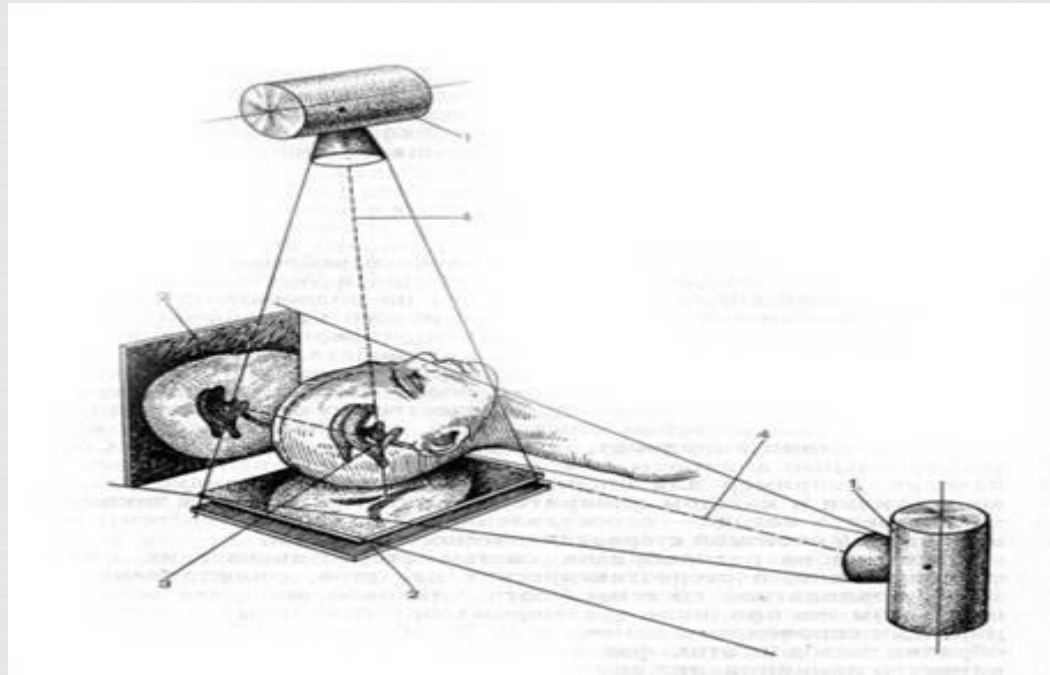
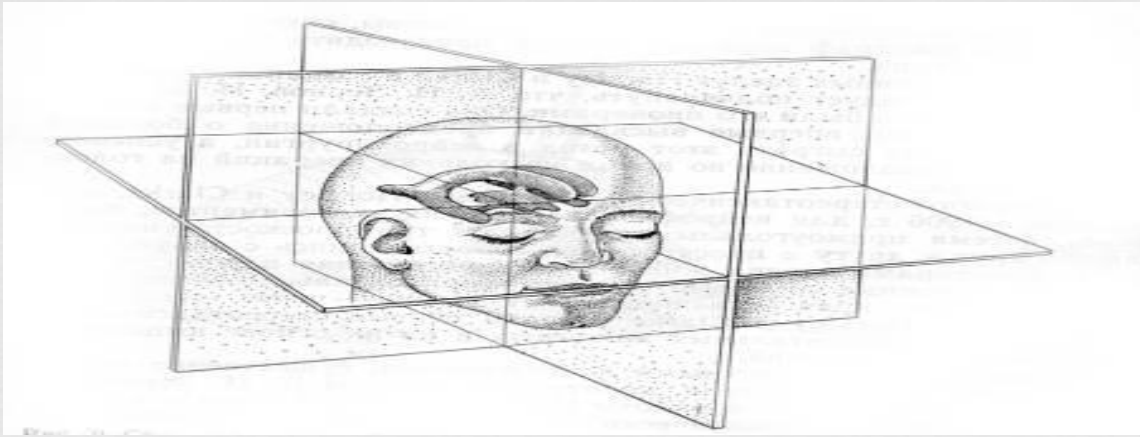
- Кибер - нож
(CyberKnife)

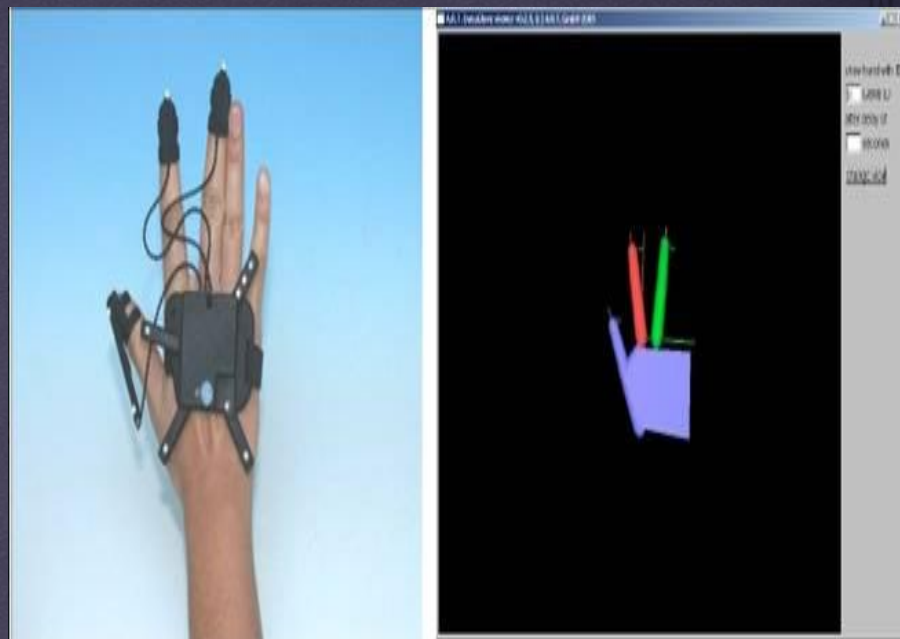
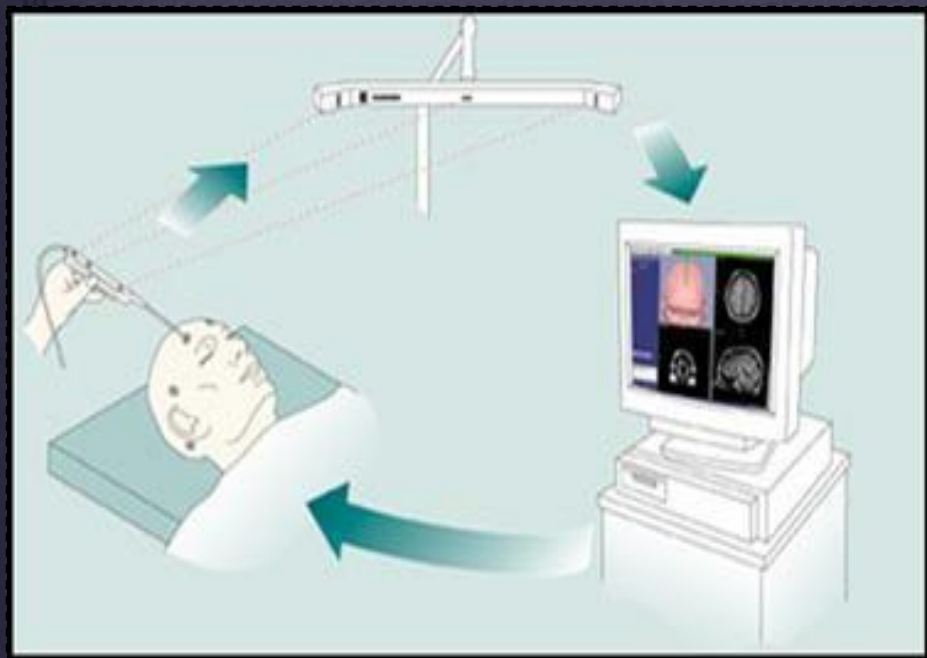


Нейронавигация

❖ Хирургиялық құралы қосылған науқастың бас-мықтылығын және науқастың барлық іш құрылымдарын бағыттаушы рамаға қолданатын классикалық стереотактикалық нейрохирургия жүйесі.







Хирург 1-2 мм дәлдікпен кез келген уақытта құралдың орналасуын бақылап, кіру жолын жоспарлап, таңдалған нүктеге ең оңтайлы және ең аз инвазиялық жолмен жете алады.

Стереотаксис әдісі мынандай ауруларды емдеуде қолданылады:

- Мидың зақымында;
- Гематомада ;
- Ісіктерде(Гипофиз аденомасы, менингиома);
- Инеродное тело;
- Функциональды бұзылыстарда Паркинсон ауруы, эпилепсия, тоқтаусыз ауырсыну, және т.б)
- Қозғалыс бұзылыстары;
- Психиатриялық ауруларда;
- Эссенциальді тремор;
- Дистония;
- Туретта синдромы;
- Депрессия;

Стереотаксистің:

+Жағымды жақтары:

-Жағымсыз жақтары:

+мидың терең бөліктеріне еніге мүмкіндік береді;

-жүйелік қателіктер жоғарылығы;

+гематома, ісік, эпилепсия, Паркинсон ауруларын емдеуде қолданылады;

-жүрек тампонадасы даму қаупі;

+операциядан кейін жылдам қалпына келу;

-координаттар жасауда болуы мүмкін қателіктер;

+хирургиялық араласудың уақытының аздығы;

-жасалу қиындылығы

+госпитализация уақытының төмендігі (ауруханада 1-2 күн);

+рентген сәулесімен зақымдану аздығы

+жүректің өте ауыр аурулары кезінде тиімді(мерцательная аритмия, қарыншалық тахикардия,туа п.б.жүрек ақаулары)

+психологиялық ауруларды емдеу

Қорытынды

Стереотаксиялық әдіс заманауи нейрофизиологияда (жануарларға нейрофизиологиялық эксперименттерде) терең ми құрылымдарының функцияларын зерттеу үшін кеңінен қолданылады. Мидың құрылымын қатты іріктеп алу, электр тогымен оларды ынталандыру немесе олардың биоэлектрлік потенциалдарын алып тастау зерттеліп жатқан құрылымдардың функционалдық маңыздылығын түсіндіруге көмектеседі, мидың түрлі бөліктерінің жұмыс істеуінің күрделі механизмдерінің ұғымын айтарлықтай кеңейтеді.

Пайдаланылған әдебиеттер:

— 1. Абраков Л.В. / Основы стереотаксической —
нейрохирургии. Л., «Медицина», 1975, с. 232.

2. Кандель Э.И. / Функциональная и
стереотаксическая нейрохирургия / АМН СССР. —
М.: Медицина, 1981, 368 с.

3. Яковлев В.Н. / Нормальная физиология. Т. 1
Общая физиология. — М.: Издательский центр
«Академия», 2006, 240 с.

Ғаламтор желісі:

www.google.kz



Назарларыңызға
рахмет!

Дистанционный магнитный и ручной навигации катетера для абляции наджелудочковых тахикардий: рандомизированное, многоцентровое исследование.

Дерево МА¹, Орлов М, К. Рамасвами, Haffaiee с, Ellenbogen к; Стереотаксис сердца изучают следователи.

⊕ Коллаборационисты (13)

⊕ Информация об авторе

Аннотация

ВВЕДЕНИЕ: Потенциальные преимущества дистанционного роботизированной навигации для процедуры катетерной абляции не была продемонстрирована в контролируемых клинических исследованиях. Целью данного исследования было сравнить дистанционный магнитный катетер навигации для навигации для абляции общая наджелудочковая экстрасистолия.

МЕТОДЫ И РЕЗУЛЬТАТЫ: У пациентов с наджелудочковыми аритмиями вследствие атриовентрикулярной (АВ) узловой возвращения, дополнительных проводящих путей, или переживает АВ узловой абляция при полной блокаде сердца были рандомизированы в соотношении 3:1 между магнитными (Ниоба системы и Гелиоса второй катетер, Стереотаксис Инк., Сент-Луис, Миссури) и ручным оборудованием для радиочастотной абляции в 13 центрах. Первичной конечной точкой исследования была общая рентгеноскопическое время. Пятьдесят шесть пациентов были рандомизированы для магнитной навигации и 15 к руководству по навигации. АВ узловые был самой частой аритмии в обеих группах. Общее время флюороскопии была снижена в магнитной навигации группы (медиана 17.8 минут, вероятно (уровень IQ) в диапазоне 9.9,27.8 минут) по сравнению с ручным оборудованием (27.1, АЙКЮ 19.0,48.0, $p < 0,05$). Острый успешности (91% для магнитных и 87% для ручного навигации, $p > 0,05$) не различались между группами. Количество поставляемого поражений было меньше, для магнитной навигации (6, АЙКЮ 4,9 против 10, интеллект 7, 26, $p < 0,05$). Общее время процедуры (в среднем 151, уровень IQ 111, 221 минута магнитных и 151, уровень IQ 110, 221 минута механическая) и осложнение ставки (5.4% пациентов магнитный и 6,7% пациентов руководство) были схожи между группами ($P > 0.05$).

ВЫВОДЫ: Дистанционный магнитный катетер навигация сокращает время флюороскопии и доставка радиочастотного поражения для абляции частой наджелудочковой экстрасистолией по сравнению с ручным катетер навигации.

Достижения в стереотаксической навигации для хирургии малого таза.

Wijsmuller AP^{1,2}, Романьоло ЛГД³, Агнус в⁴, Giraudeau с⁵, Мелани АГФ^{3,6}, Dallemagne Б⁴, Мареско Дж⁴.

⊕ Информация об авторе

Аннотация

ФОН: Стереотаксическая навигация может улучшить качество операции при раке прямой кишки. Критические проблемы, связанные с мягких тканей стереотаксической навигации таза включают разность потенциалов в анатомии пациента от интраоперационного удаления камней и предоперационной положение лежа для визуализации. Целью данного исследования было выявить различие в анатомии пациента, крестцового наклона и кожи реперные позиции между этими разных позициях больного и изучить целесообразность и оптимальные установки для стереотаксической навигации таза.

МЕТОДЫ: Были четыре последовательных анатомические препараты человека, представленный на повторное КТ-сканирование в положении на спине и на несколько градусов в положение для литотомии. Анатомия пациента, крестцового наклона и положение координатных кожи сравнивались с помощью вычислительной платформы изображения. В двух образцах, в 10-градусный Клип был введен, чтобы уменьшить природный наклон крестца при переходе из лежачего в положение для литотомии. Был симуляции лапароскопических и трансанальных хирургических процедур, выполняемых для оценки точности стереотаксической навигации.

МЕТОДЫ: Были четыре последовательных анатомических препарата человека, представленный на повторное КТ-сканирование в положении на спине и на несколько градусов в положение для литотомии. Анатомия пациента, крестцового наклона и положение координатных кожи сравнивались с помощью вычислительной платформы изображения. В двух образцах, в 10-градусный Клин был введен, чтобы уменьшить природный наклон крестца при переходе из лежачего в положение для литотомии. Был симуляции лапароскопических и трансанальных хирургических процедур, выполняемых для оценки точности стереотаксической навигации.

РЕЗУЛЬТАТЫ: До *supracentimetric* изменения в анатомии пациента было отмечено между разными позициями пациента. Это наблюдение было сведено к минимуму за счет применения клина. При переходе из лежачего на другую должность, крестцового регресс произошел использовании клина. Наблюдались значительные движения реперные кожу между различными позициями. Точный стереотаксической навигации был получен с наименьшим ошибки регистрации (1,9 мм), когда положение анатомических образцов был зарегистрирован в лежачем положении с прямыми ногами, без пневмоперитонеума, с помощью обычной КТ с идентичным образец позиционирования.

ВЫВОД: Изменения в анатомии пациента невелики и в крестцовой наклона наведенный на позиционные изменения при использовании 10-градусный Клин, что позволяет для точного стереотаксической хирургической навигации. Это открывает новые перспективные возможности для повышения качества оперативных вмешательств при случаях рака прямой кишки, где трудно или невозможно определить и разрезать вдоль анатомических плоскостей.

[Эвакуация спонтанные супратенториальные внутримозговые гематомы с двойными целями-один канал и мультиаксиальные стереотаксиса].

[Статья на китайском языке]

Чэнь П¹, Чэнь Т¹, Чжан Г¹, Гао ЛС¹, Фу ВМ¹, Чжан ДМ¹, Лю КТ¹.

Информация об авторе

1 Отделение нейрохирургии, второй филиал больницы, Чжэцзян школы медицины университета, Ханчжоу, 310009, Китай.

Аннотация

ЦЕЛЬ: Для оценки эффективности и безопасности эвакуации спонтанные супратенториальные кровоизлияния с двойными целями-один канал и мультиаксиальные стереотаксиса.

МЕТОДЫ: Тридцать четыре пациента с супратенториальными внутримозговыми кровоизлияниями, которые прошли гематомы эвакуации с методом двойной цели-одноканальный период с января 2014 года и ноябре 2014 года во второй филиал больницы, Чжэцзян школы медицины университета, были включены в исследование. Мы классифицировали гематома на четыре типа, основанные на принципе двойной цели-одноканальный расчет способ (DTSC). И соответствующие стереотаксической хирургии путь и возможность эксплуатации были разработаны индивидуально в соответствии с объемом гематомы и масс эффект. Двадцать семь пациентов с супратенториальными кровоизлияниями, которые прошли гематомы эвакуации с методом одиночной цели-один канал в период с января 2013 года и ноябре 2014 года были выбраны как целевые группы.

РЕЗУЛЬТАТЫ: Объемы первичной гематомы в DTSC и один целевой группы(38.6 ± 19.2)мл и (± 40.1 18.1)мл, соответственно. Первоначальная шкала комы Глазго составляло 9.6 ± 3.2 (3~15) и 9.1 ± 2.9 (3~13) (все $p > 0.05$). Остаточный объем гематомы и зазор соотношение было (11.1 ± 4.2) мл и (73.1 ± 5.4)% в DTSC группы и (18.5 ± 5.3) мл и (55.1 ± 5.1)% в один целевой группы по КТ 24 ч после операции(все $p < 0.05$). Не было никакого существенного различия в шкале исходов Глазго между двумя группами в один месяц последующий. Средняя продолжительность послеоперационного пребывания две группы(12.6 ± 9.8)D и (14.2 ± 7.1)D, соответственно.

ВЫВОД: Эвакуация спонтанные супратенториальные внутримозговые гематомы с DTSC и многоосных стереотаксиса может увеличивать клиренс отношение заметно и снижение средней продолжительности пребывания.

Связанные со СПИДом лимфомы Ходжкина: характеристика анализ 27 случаев и корреляция с патологическим исследований.

Ян Дж¹, Ван П, ЗБ ЛЖ, ЛГ Вэй, Сюй ил, а Чжоу, Сюй ДН, Ма ЙД.

⊕ Информация об авторе

Аннотация

ФОН: Некоторые виды опухоли, связанные с ВИЧ, включая неходжкинские лимфомы (НХЛ). Заболеваемость и смертность от НХЛ по-прежнему остается высокой, даже после введения высокоактивной антиретровирусной терапии (ВААРТ). Мы собрали случаев СПИДа с НХЛ, а также оценил возможности и стратегии визуализации для диагностики.

МАТЕРИАЛЫ И МЕТОДЫ: Там были 27 больных СПИД и опухоли подтверждается патологии. Находились 9 пациентов с лимфомой Беркитта, 16 с диффузной в-клеточной лимфомы (DLBCLs), и 2 с первичным поражением центральной нервной системы (ПХН) лимфом. Все пациенты прошли ряд исследований вообращения. Три радиологов анализируемых изображений, и любое несогласие обсуждался, пока не был достигнут консенсус.

РЕЗУЛЬТАТЫ: В рентгенологические проявления СПИДа с НХЛ были в основном масс и увеличение лимфатических узлов, у 3 пациентов, имеющих одну массу и 12 двух или более масс. 7 пациентов имели увеличение лимфатических узлов в одном месте и 3 patients имел лимфатических узлов в двух и более участков. Грубые складки слизистой, утолщение стенку пищевода, и просвета сужения являются типичными проявлениями НХЛ желудочно-кишечного тракта. Было 4 больных с массами и 5 с лимфаденопатией в 9 с лимфомой Беркитта, и 11 пациентов с массами 5 с лимфаденопатией в 16 с DLBCLs.

ВЫВОД: НХЛ-это злокачественное заболевание, которое обычно возникает у больных СПИДом. Томография является важным методом для оценки поражений, массы, и лимфаденопатия. Тонкоигольная аспирационная биопсия и стереотактической биопсии являются полезными методами для диагностики НХЛ.

? Ircad/ СПЭ, Кафедра общей, пищеварительной и эндокринной хирургии, Нувель больница гражданской университетского госпиталя Страсбурга, Страсбург, Франция. a.wijsmuller@vumc.nl.2Кафедра хирургии, медицинский центр университета VU, Амстердам, Нидерланды. a.wijsmuller@vumc.nl.3Исследовательский Латинской Америке, отделение хирургии, онкологический Центр Барретус, Барретус, Бразилия.4Ircad/ СПЭ, Кафедра общей, пищеварительной и эндокринной хирургии, Нувель больница гражданской университетского госпиталя Страсбурга, Страсбург, Франция.5Ihu Страсбург, Институт изображения-руководствуясь хирургии, Страсбург, Франция.6Америк медицинский Город, Рио-де-Жанейро, Бразилия.