

# Стоматит

Выполнила:  
Студентка 401г.  
Педиатрического  
Факультета  
Гусакова О.С.

# План

---

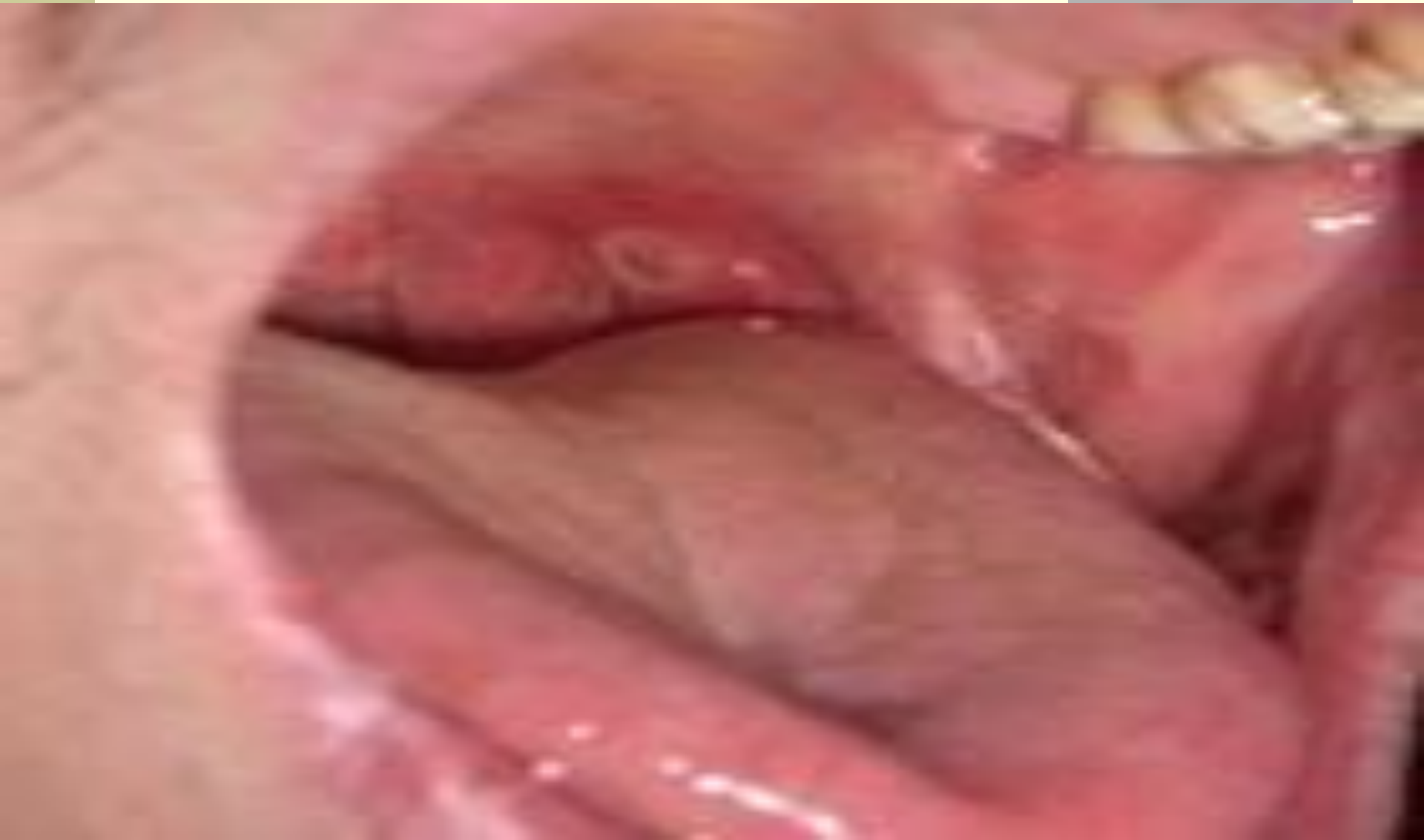- Определение.
- Классификация стоматитов.
- Катаральный стоматит
- Язвенный стоматит.
- Детский
- Грибковый
- Аллергический
- Герпетический
- Афтозный
- Вегетирующий пиостоматит
- Энтеровирусный везикулярный стоматит
- Уремический стоматит

# Стоматит.

---

- **Стоматит** – это общее название для различных заболеваний слизистой оболочки полости рта, чаще всего связанных с воспалением слизистой оболочки полости рта, вызванным теми или иными причинами.

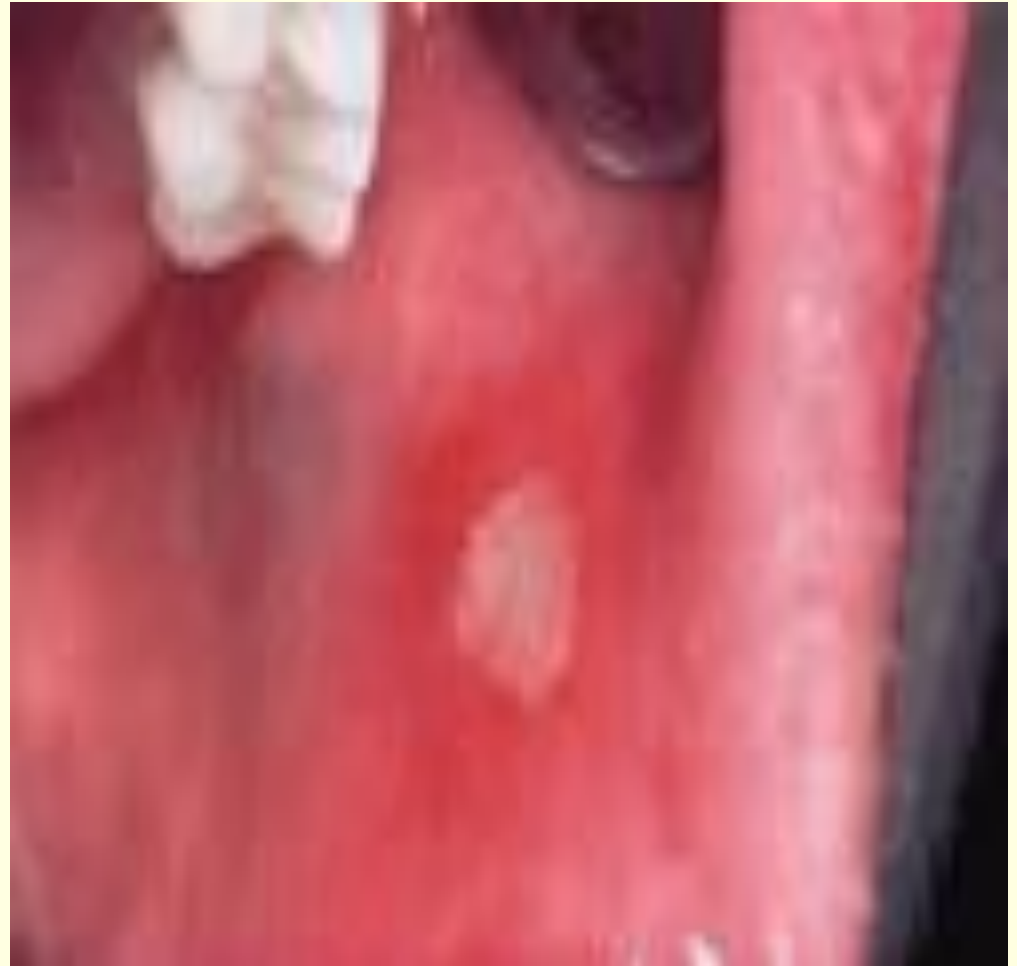# Стоматит



# По характеру заболевания и месту его локализации выделяются следующие виды стоматита:

---

- язвенный стоматит
- афтозный стоматит
- катаральный стоматит
- аллергический стоматит
- инфекционный стоматит
- протезный стоматит
- стоматит языка
- стоматит десны
- детский стоматит
- Герпетический стоматит



# Причины стоматита

Мелкие механические травмы слизистой оболочки

Зубной налёт

Зубной камень

Не удовлетворительная  
Гигиена  
Полости  
рта

дизбактериоз

Недостаток в пище  
Витамина В и  
минералов

# Катаральный стоматит

---

- Причиной его возникновения считают местные факторы: несоблюдение гигиены полости рта, болезни зубов, зубные отложения, дисбактериоз полости рта. Заболевания желудочно-кишечного тракта, такие как гастрит, дуоденит, колит, также могут быть причиной катарального стоматита. Причиной катарального стоматита может быть глистная инвазия.

# Местные проявления катарального стоматита.

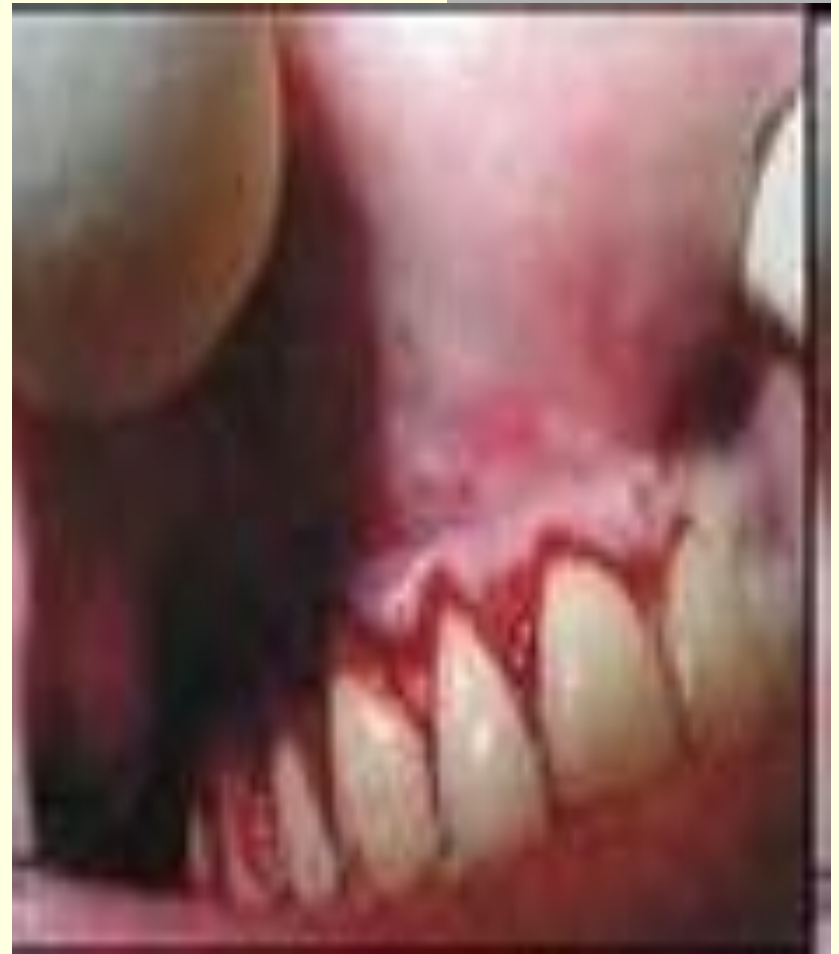---

- слизистая оболочка рта становится отечной, болезненной, гиперемированной, она может быть покрыта белым или желтым налетом.

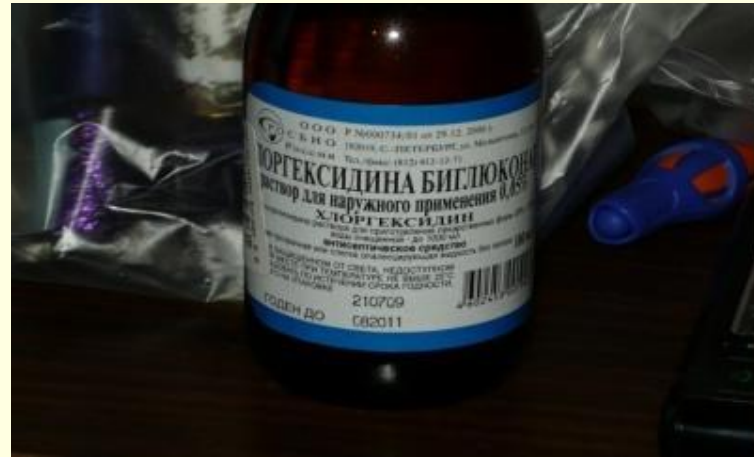
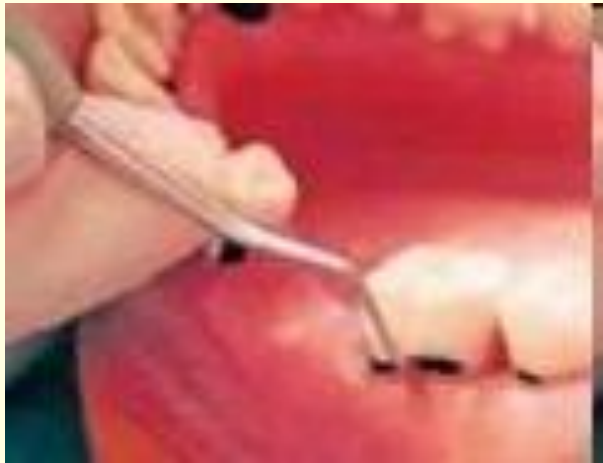
# Клиника катарального стоматита

- Отмечается гиперсаливация (повышенное выделение слюны). Может отмечаться кровоточивость десен, появляться дурной запах из рта.



# Как лечат катаральный стоматит?



- Лечение сводится к устранению местных причин - удалению зубного камня, лечению болезней зубов. Слизистую оболочку обрабатывают антисептическими полосканиями - 0,05% и 0,1% раствором хлоргексидина.

# Местное лечение катарального стоматита

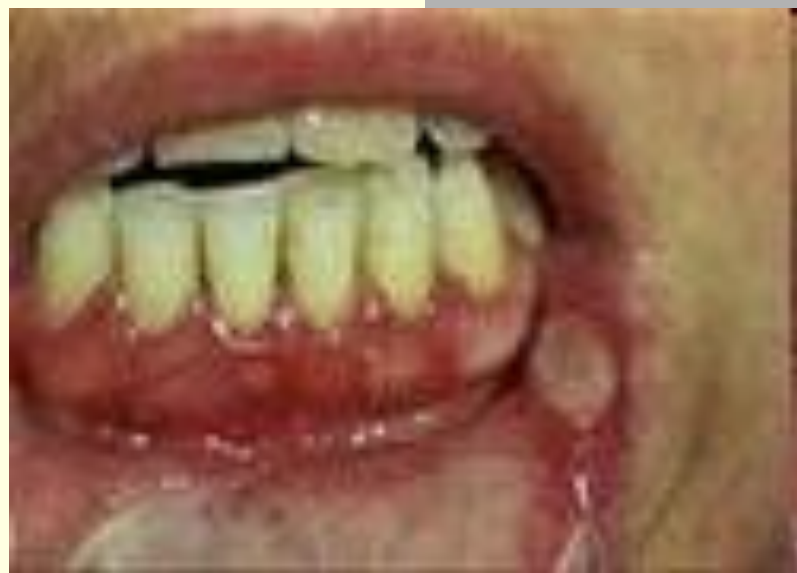---

- прополаскивать теплым раствором отвара ромашки, календулы. Необходима щадящая диета. При таком лечении явления стоматита проходят через 5-10 дней.



# *Что такое язвенный стоматит?*

- **Язвенный стоматит** - более тяжелое заболевание, чем катаральный, он может развиваться как самостоятельно, так и быть запущенной формой катарального.

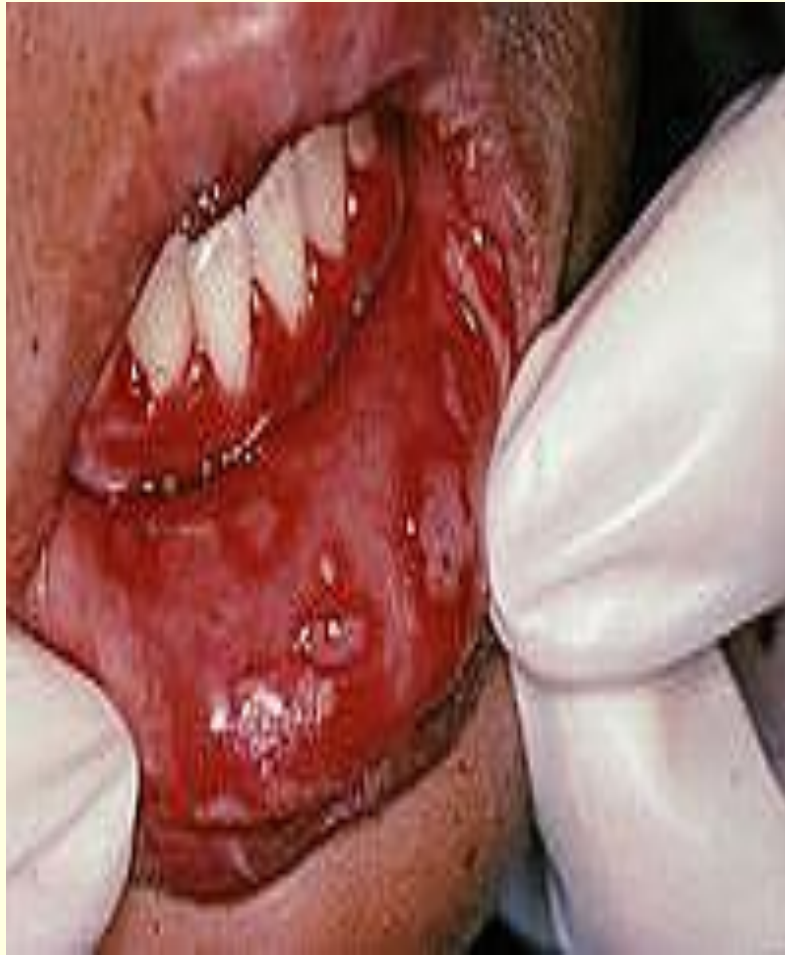

# *Что вызывает язвенный стоматит?*

---

- Чаще всего это заболевание развивается у больных, страдающих язвенной болезнью желудка или хроническим энтеритом. Также оно часто возникает у больных с заболеваниями сердечно-сосудистой системы и крови, при инфекционных заболеваниях и отравлениях.

# Отличие язвенного стоматита от катарального.



- В отличие от катарального стоматита, поражающего только поверхностный слой слизистой оболочки, при язвенном стоматите поражается вся толщина слизистой.

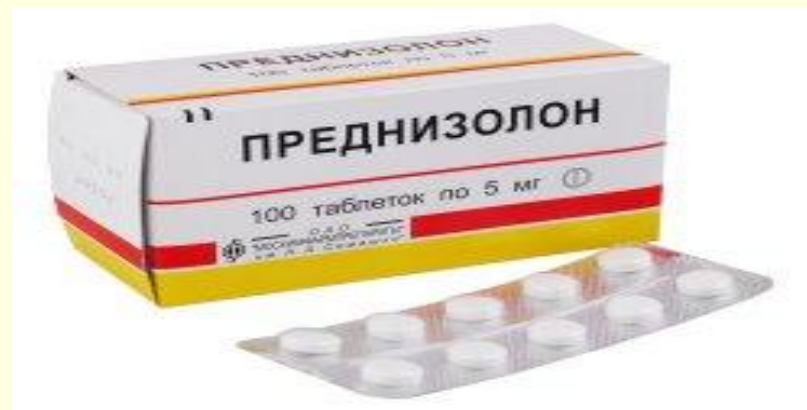# Клиника язвенного стоматита.

---

- повышение температуры до 37,5 С, слабость, головная боль, увеличение и болезненность лимфатических узлов. Прием пищи сопровождается сильными болевыми ощущениями.



# Лечение язвенного стоматита



- При лечении используют антисептики (перекись водорода, фурациллин, марганцовка и т.д.), обезболивающие препараты.
- Кортикостероиды(преднизалон 20-40 мг/сут.
- Местное лечение: триамцинолона ацетонид(0,1%адгезивная паста).



# Причины детского стоматита

---

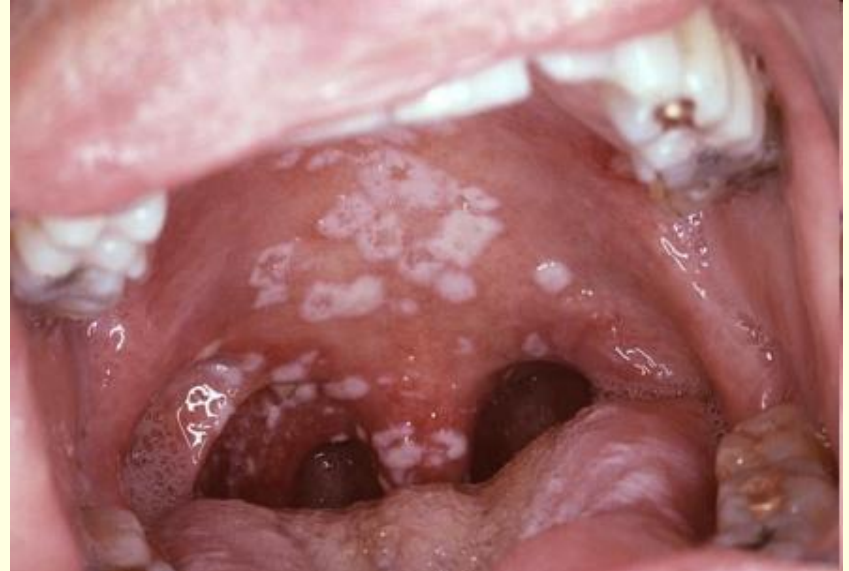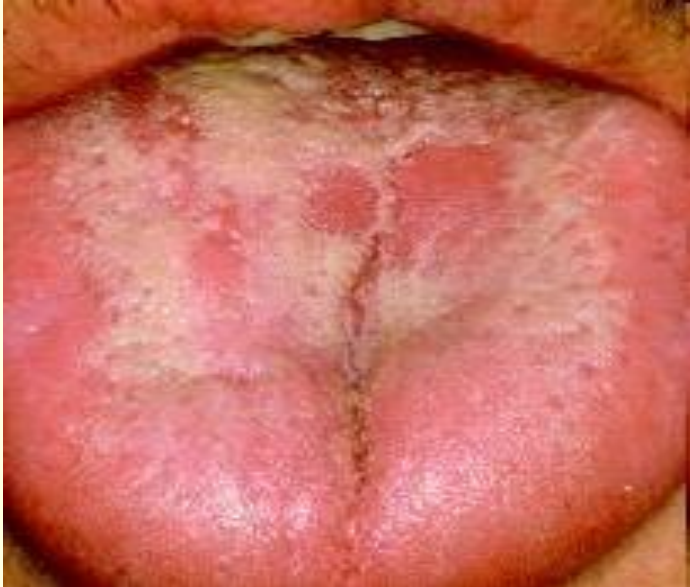- Детский стоматит связан чаще всего с занесением в рот инфекции вместе с посторонними предметами. По существу детский стоматит принципиально ничем не отличается от взрослого.



# Грибковый стоматит

---

- Чаще всего это заболевание возникает в периоде новорожденности.
- Возбудителем является грибок.

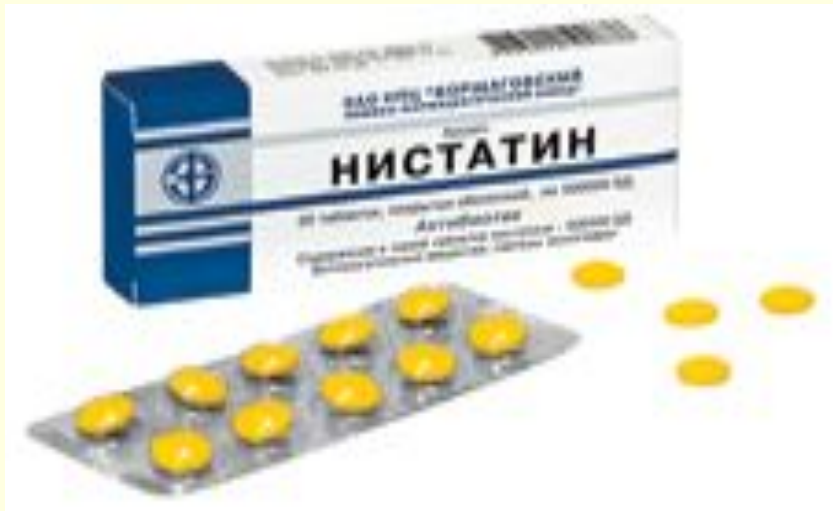
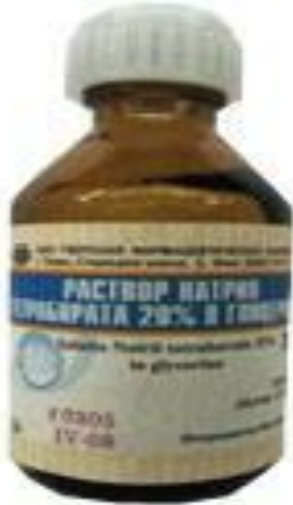
# Грибковый стоматит

---

- Симптомы: на слизистой оболочке полости рта появляются творожистые налёты, который не снимаются шпателем, при тяжёлых формах налёты обильные, сплошные, в углах рта появляются маленькие ранки ("заеды"). В лёгких случаях состояние ребёнка не нарушено. Продолжительность грибкового стоматита обычно составляет от 1 недели до 1 месяца.

# Лечение грибкового стоматита.

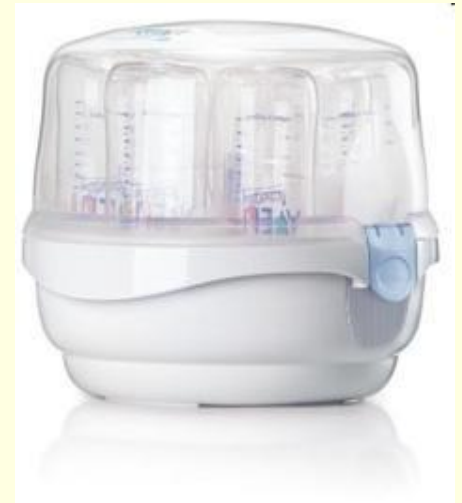

- Лечение: очаги поражения можно смазать 20 % раствором буры с глицерином, 2 % содовым раствором (обязательно всегда свежеприготовленный, примерно 2 чайные ложки на полстакана кипячёной воды).
- противогрибковые препараты.

# Профилактика грибкового стоматита.

---

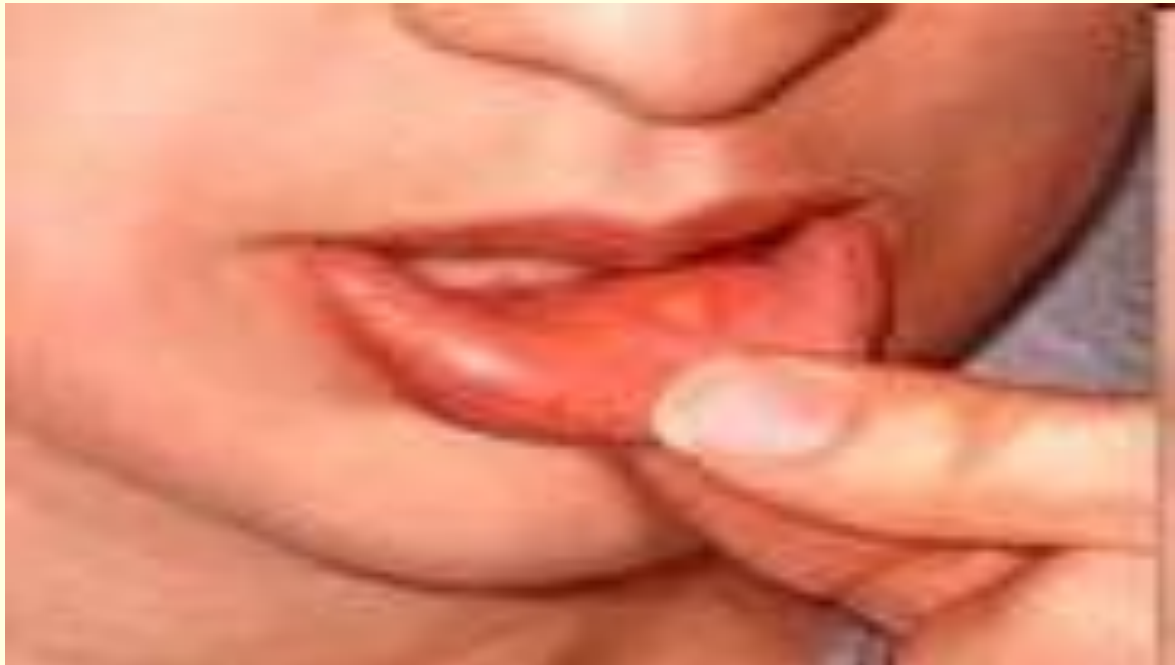- тщательно обрабатывать все соски и бутылочки и не позволяйте малышу брать в рот грязные игрушки.



# Аллергический стоматит

---

- **Аллергический стоматит** – воспаление слизистой оболочки полости рта, обусловленное аллергией.



# Аллергический стоматит

---

- По степени выраженности воспалительной реакции различают:
- Катаральный
- Катарально-геморрагический
- Буллезный
- Эрозивный
- Язвенно-некротический

# Катаральный и геморрагический тип.

---

- Катаральная форма течения заболевания-наиболее легкая. Больные жалуются на чувство зуда, жжения, сухость во рту, незначительную боль при приеме пищи. Слизистая оболочка гиперемирована, отечна, отмечаются геморрагии.



# Буллезный и эрозивный тип.

---

- При более тяжелой форме течения аллергического стоматита появляются пузырьки – буллезная форма. После их вскрытия обнажается эрозивная поверхность- эрозивный стоматит.

# Язвенно-некротический тип.

---

- Язвенно-некротический стоматит-тяжелая форма течения заболевания. Протекает с высокой температурой тела, слизистая оболочка гиперемирована, эрозирована, с очагами некроза. Отмечаются повышенное слюноотделение, резкая болезненность при приеме пищи. Подчелюстные лимфатические узлы увеличены, болезненны при пальпации.

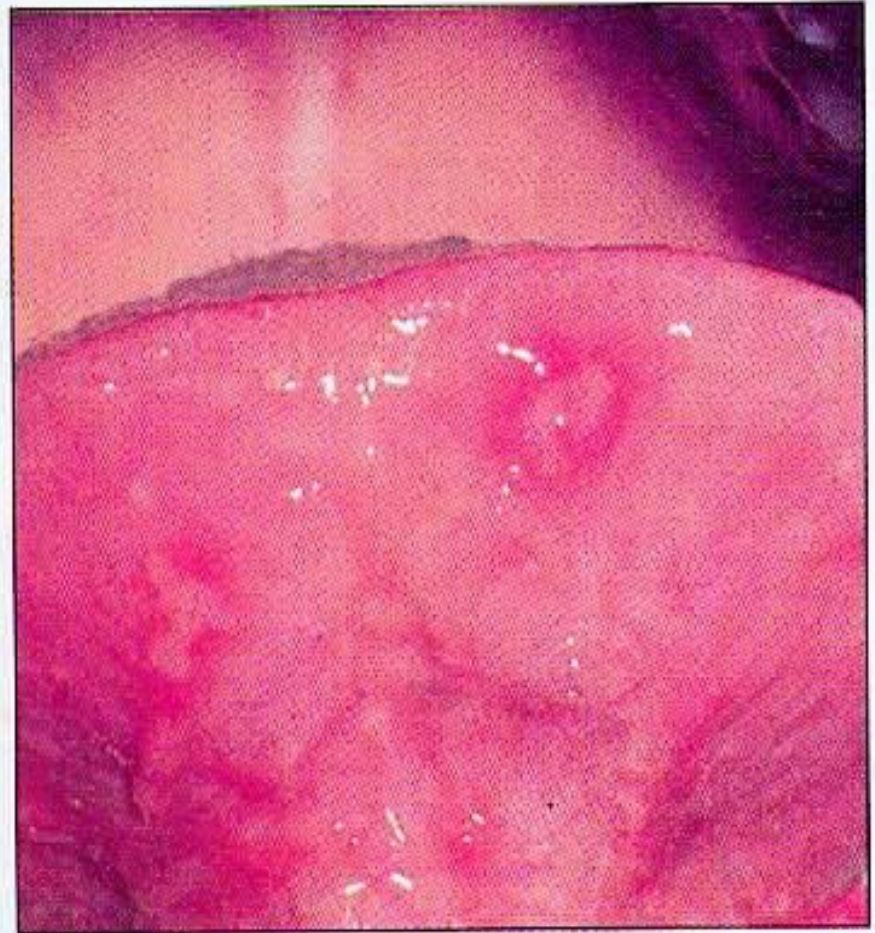# Лечение аллергического стоматита

---

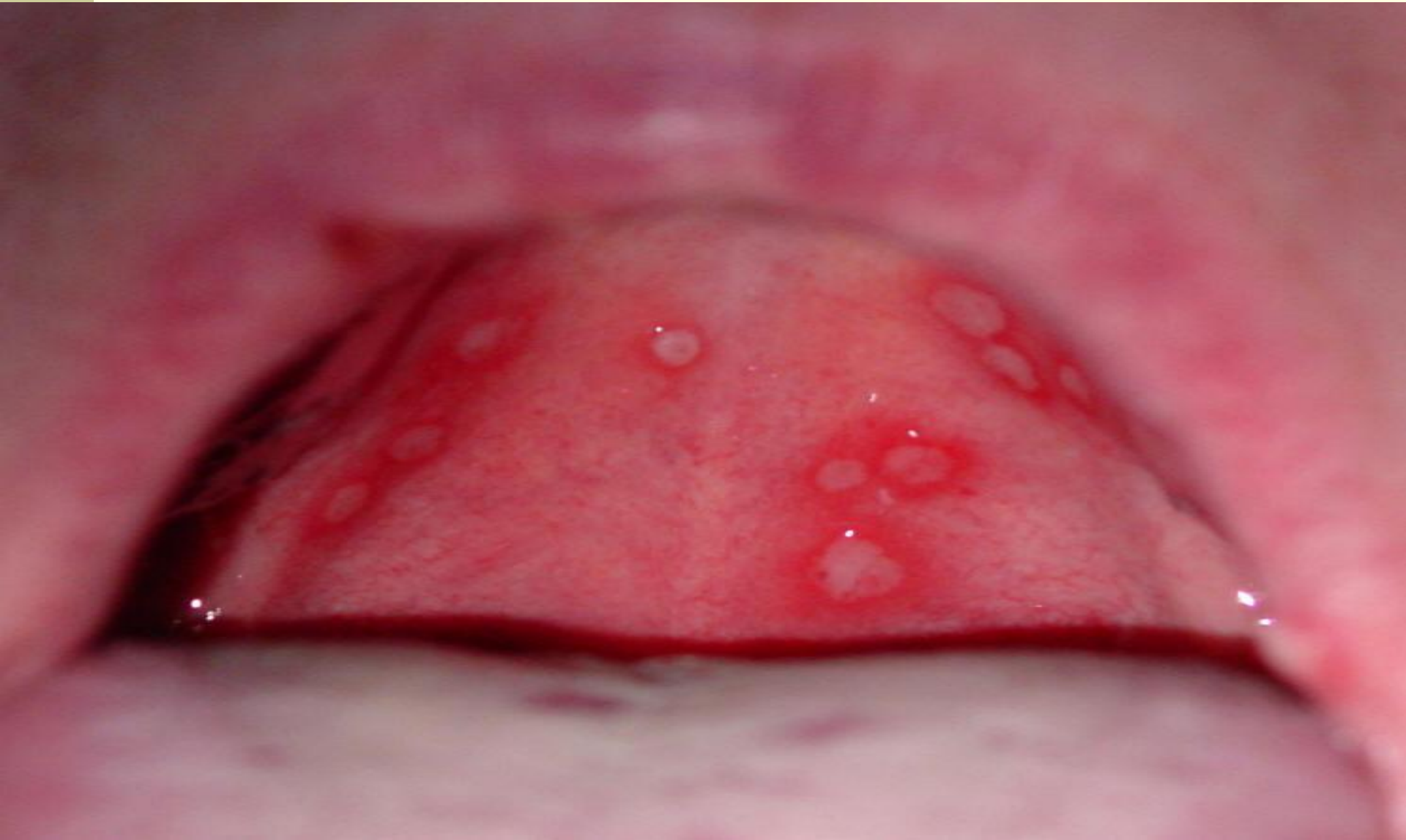- устранение причины, вызвавшей заболевание. При легкой форме течения стоматита достаточно назначения антигистаминных препаратов. При более тяжелой форме течения прибегают к внутривенному введению кортикостероидов. При положительных кожных пробах проводят специфическую десенсибилизацию.
- Местно- ротовые ванночки 5%-м раствором аминокaproновой кислоты, мази , содержащие кортикостероиды, кератопластические средства.

# Острый герпетический стоматит

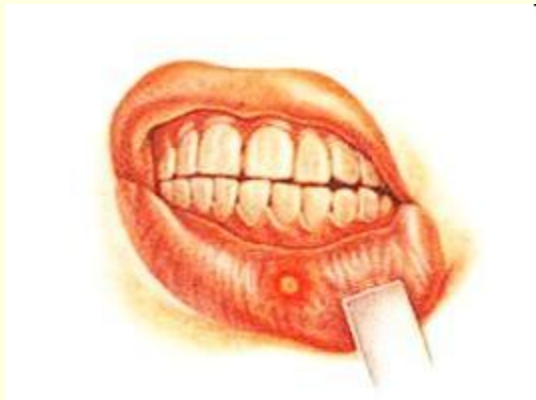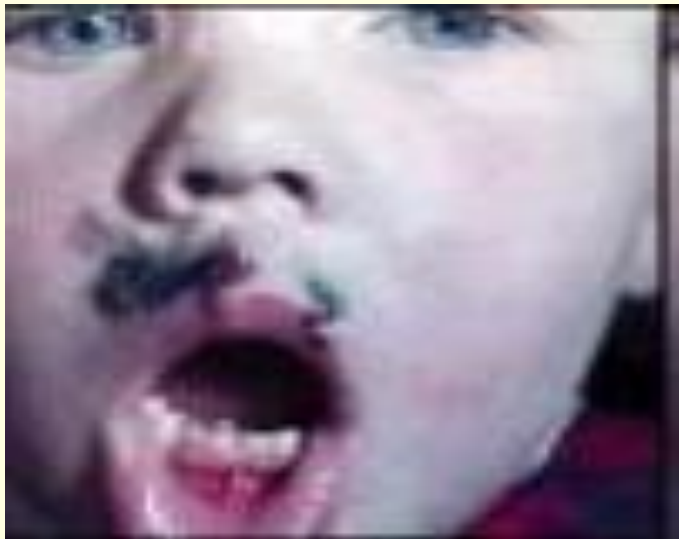- Острое контагиозное инфекционное заболевание вызванное вирусом простого герпеса.
- Чаще болеют дети от 6 мес.до 3 лет.



# Герпетический стоматит.



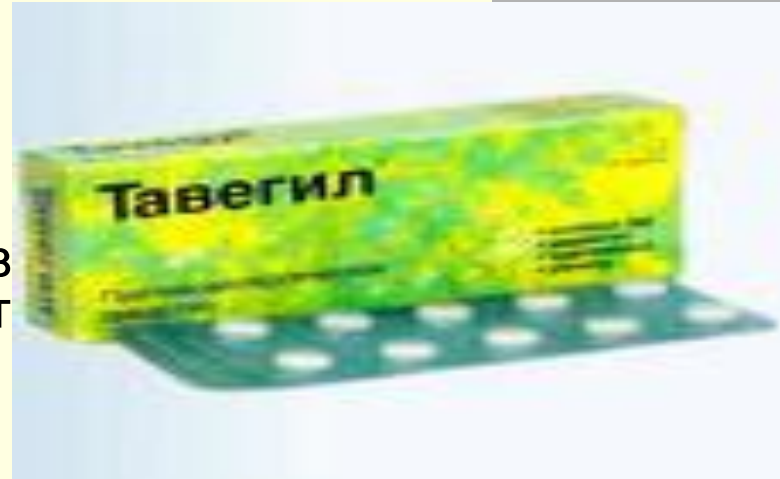# Клиника.



- Подъём температуры до 37-41С
- Слизистая полости рта гиперемирована, отёчна.
- Мелкие пузырьки
- Эрозии округло-овальной формы до 1-5мм в диаметре, покрыты фибринозным налётом желтовато-серого цвета с ярким гиперемированным ободком.
- Боль в полости рта при еде и разговоре ,зуд, жжение в полости рта.

# лечение

- Общее лечение:
- Противовирусные препараты (Ацикловир 500мг/сут. в 4 приёма детям до 2 лет, 200 мг 5 раз в сутки детям старше 2 лет и взрослым.
- Антигистаминные
- Анальгезирующие и жаропонижающие ср.(парацетамол по 0,1-0,15г. 2-3 раза в сутки)
- Витамины
- Диета(жидкая, протёртая пища)
- Обильное питьё.



# лечение

- иммунокорректирующий препарат, включение в комплексную схему терапии иммуномодулирующих препаратов.  
Имудон. состоящий из лиофилизированных микробных лизатов. Одна таблетка содержит 1,5 млрд. Микроорганизмов. Имудон предназначен для проведения специфической противомикробной и противовоспалительной иммунотерапии заболеваний полости рта .





# Клиническая эффективность имудона при лечении детей с острым герпетическим стоматитом

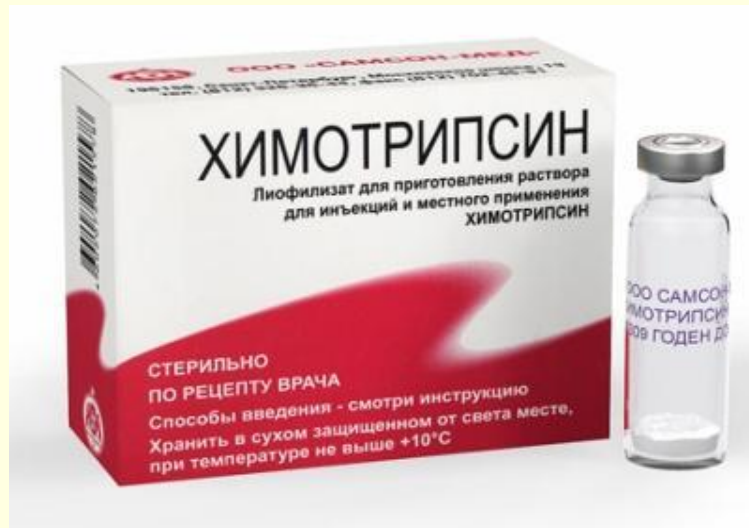Диагноз	Средние сроки выздоровления детей в зависимости от вида лекарственного препарата (в среднем в днях)			
заболевания	0,5 мазь теброфена 1 группа	интерферон раствор 2 группа	0,5 мазь теброфена + имудон 3 группа	Интерферон ++имудон 4 группа
легкая форма ОГС	5,1+0,5	4,8+0,4	4,0+0,4	3,5+0,3
средне-тяжелая форма ОГС	6,8+0,6	6,1+0,3	5,4+0,3	4,9+0,4

# Местное лечение

- Противовирусные мази (бонафтон, теброфен, флореналь, оксолин)
- Физиотерапия
- 3-5 % анестезиновой эмульсии, антисептики:
- (фурацилин 0,02%)
- Эпителизирующие сред.(масляный р-р вит.А
- Противовоспалительные средства(аппликации Холисала).



# Местное лечение



- После приёма пищи, обработка полости рта тампоном со раствором слабым антисептика или отвара трав(шалфей, ромашка).
- Ферментные препараты(1-2%р-р. Химотрипсина).

# Афтозный стоматит

---

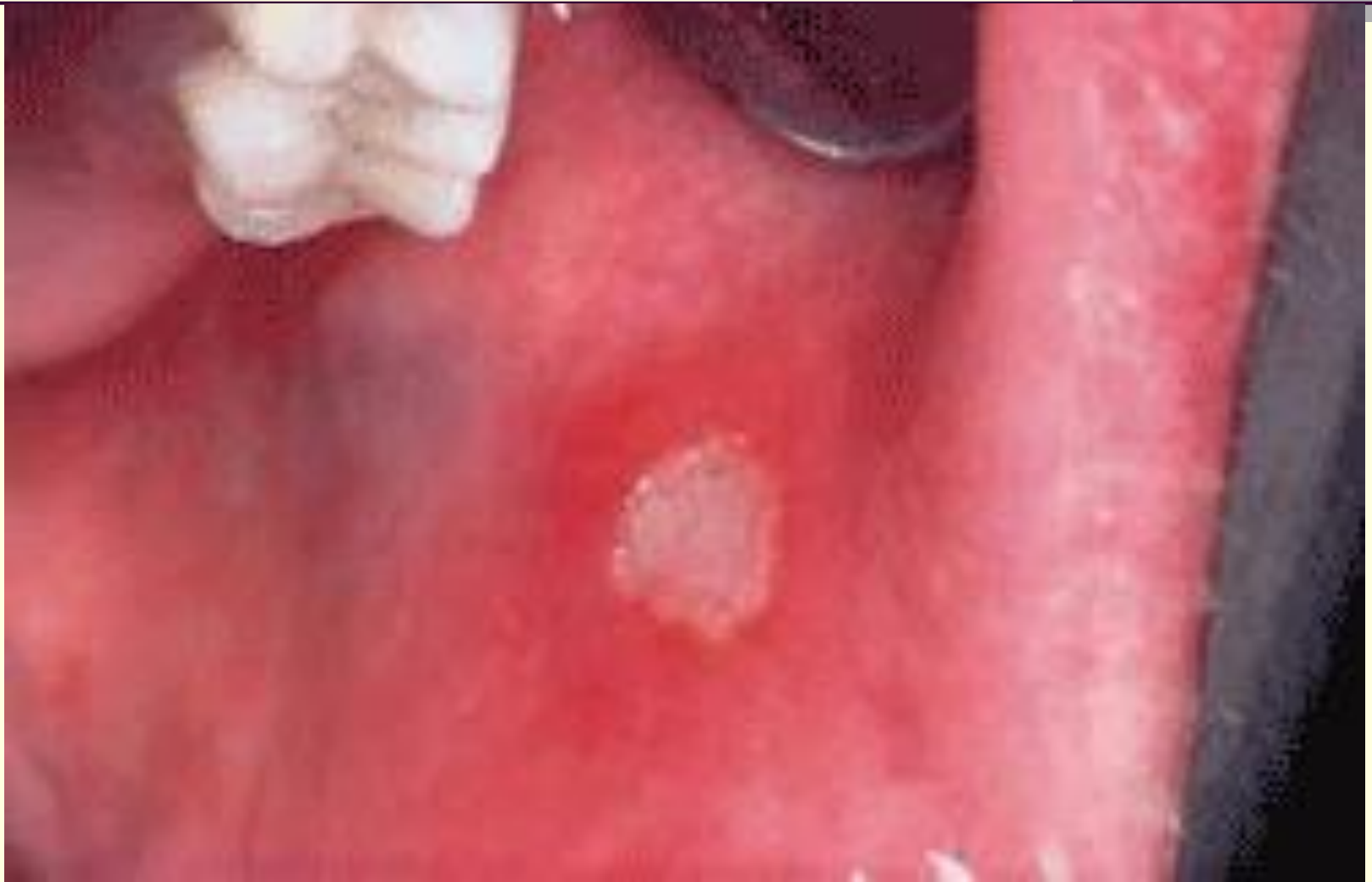- - характеризуется появлением единичных или множественных афт на слизистой оболочке полости рта. Афты бывают овальной или округлой формы, размером не более чечевичного зерна, с четкими границами в виде узкой красной каймы и серовато-желтым налетом в центре.

# *Что вызывает афтозный стоматит?*

---

- Причинами возникновения этого варианта стоматита считаются заболевания желудочно-кишечного тракта, аллергические реакции, вирусные инфекции, ревматизм, иммунодефицитные состояния, ВИЧ, анемия, язвенный колит, дизентерия.

# Αφτα



# *Как протекает афтозный стоматит?*

---

- Заболевание начинается с общего недомогания, повышения температуры тела, появления болевых ощущений во рту на месте образования афт.



# Лечение афтозного стоматита.

## Местное лечение.

---

- Аппликацион. анестезия(2%р-р Бумекаина)
- Промывать полость рта слаб. антисептиками.
- Растворы ферментов
- Эпителизирующие средства(масло шиповника).
- Стимуляция местного иммунитета (аппликат. растворами лизоцима, табл. Имудон)



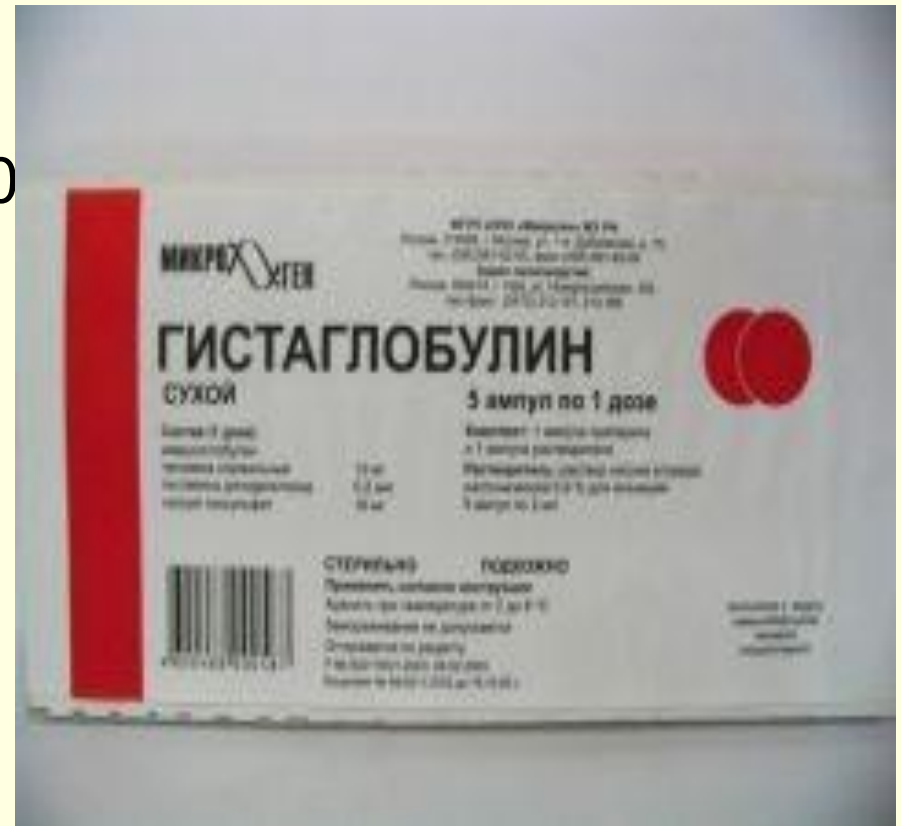# Лечение афтозного стоматита

- Эффективна гирудотерапия (обладает болеутоляющим свойством, способствует быстрой эпителизации афт и стимулирует местный иммунитет).
- Физиотерапия: фонофарез гепарина, УФО.



# Общее лечение афтозного стоматита.

- Витаминотерапия
- Иммунокорректоры (Гистаглобулин 1,0-2,0 мл подкожно в область предплечья через день, курс 10 инъекций).



# Народные средства лечения стоматита.

- Зверобой обыкновенный
- Горец змеиный
- Ромашка аптечная
- Паслен черный

2 ст. ложки  
3 ст. ложки  
3 ст. ложки

2 ст. ложки На 1000 г кипятка взять 3 столовые ложки сбора. Принимать по 30 г 4 раза в день. Одновременно полоскать рот через каждые 4 часа. Применяют при стоматите. Примечание. При отсутствии одной из лекарственных трав можно заменить шалфеем лекарственным



# Вегетирующий пиостоматит.

- Пиогенное заболевание развивающееся у ослабленных лиц( чаще детей)с выраженной иммунной недостаточностью.




# Клиника.

---

- Повышение температуры тела до 38-39С
- Симптомы общей интоксикации
- Регионарный лимфаденит
- На воспалённой слизистой полости рта эрозии неправильной формы, покрытые серо-жёлтым гнойно-фибринозным налётом с элементами вегетации по периферии.

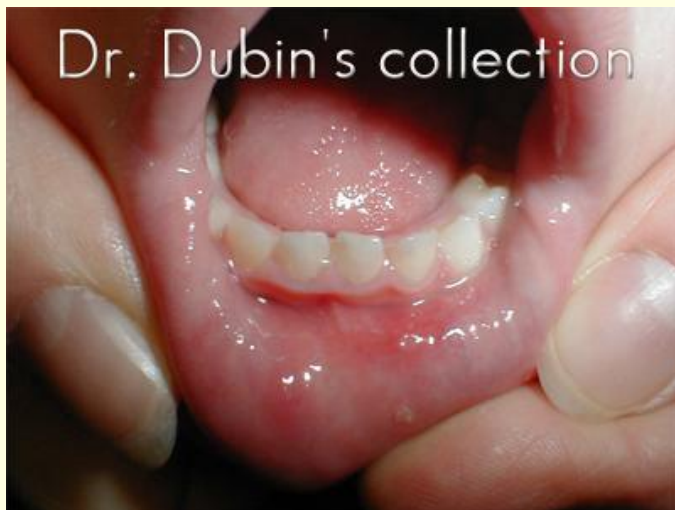# Лечение.



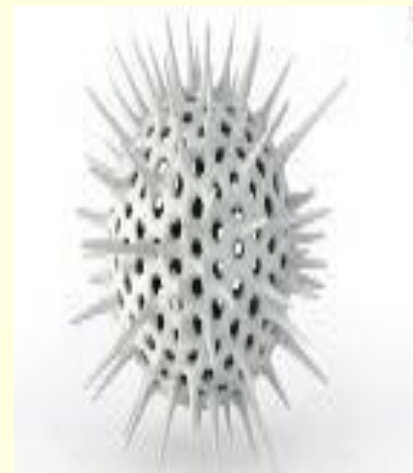- Местные антибактериальные средства
- (2% линкомициновая мазь 2-3 раза в сутки).
- Частое полоскание полости рта раствором калия перманганата 0,02%.



# Энтеровирусный везикулярный стоматит. (вирусная пузырчатка полости рта и конечностей).



- Острое эндемическое вирусное заболевание.
- Возбудитель: типы 16,5 и 10 вируса Коксаки.



# Клиника.

---

- Мелкие везикулы, которые вскрываются с образованием неглубоких язв, окружённых красным пояском.
- Субфебрильная температура 2-3 дня, недомогание.



# Лечение.

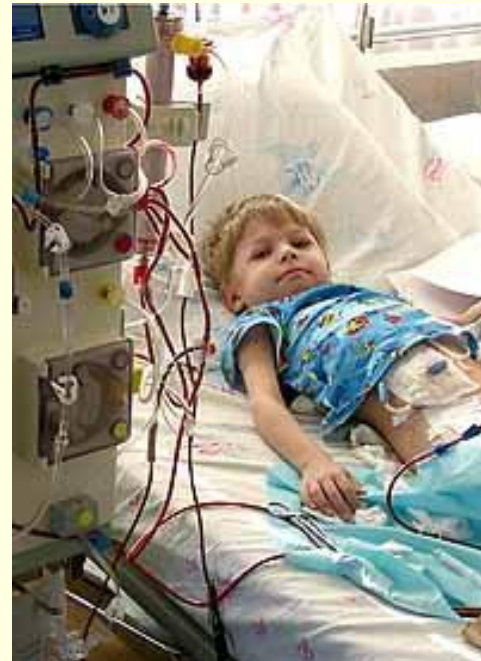- Симптоматическое.
- Дети должны находиться на постельном режиме в течение 3-4 дней
- Щадящая диета
- Заболевание проходит самостоятельно.



# Уремический стоматит.

---

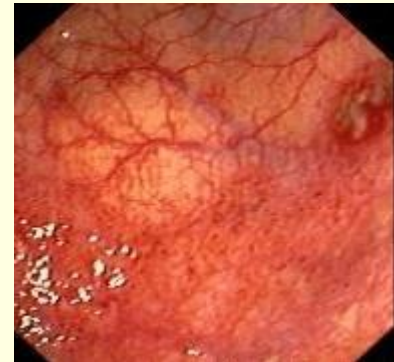- Редкое поражение слизистой оболочки полости рта , наблюдаемое у больных с острой или хронической почечной недостаточностью.



# Клиника.

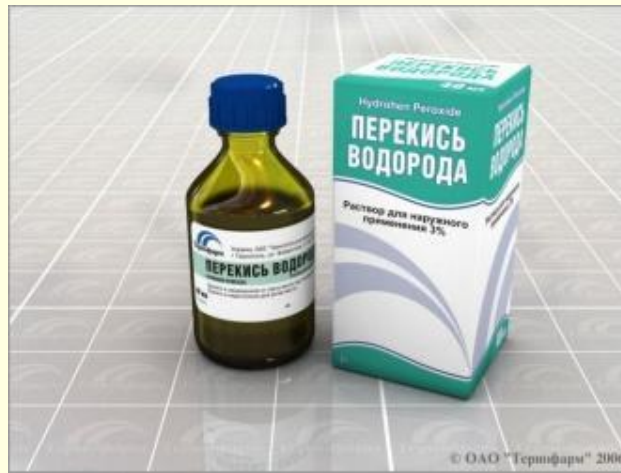---

- Болезненные поверхностные язвы с некротической плёнкой.
- Диффузная эритема, отек слизистой оболочки и болезненность, ощущения жжения, уремический запах изо рта , неприятный вкус во рту, кандидоз, очаги кровоизлияний.



# Лечение

- Полоскание полости рта перекисью водорода 3-4 раза в день.
- Полоскание отваром ромашки 4-6 раз в день.
- При кандидозе-противогрибковые средства (нистатиновая суспензия 5 мл 3-4 раза в день).



# Список литературы.

---

- П.А.Леус /Заболевания зубов и полости рта./1998г./с.127
- Дж.Ласкарис /Лечение заболеваний слизистой оболочки рта/2006г./с.244-257
- Л.А. Дмитриева /терапевтическая стоматология/2009г/с.825-826,554-603.

<http://dentalsite.solvay-pharma.ru>

[www.pervenez.ru/stomatit.html](http://www.pervenez.ru/stomatit.html)



**Спасибо за внимание.**