



Стоматиты у детей.

- **Слизистая оболочка ротовой полости имеет три слоя:** эпителий, собственную пластинку и подслизистую основу.
- **Эпителий слизистой оболочки** многослойный плоский, имеет три слоя: **базальный, шиповатый и поверхностный.**
- Клетки базального слоя цилиндрической формы, располагаются на базальной мембране параллельно. Цитоплазма этих клеток содержит рибонуклеиновую кислоту.
- Клетки шиповатого слоя локализуются более поверхностно и имеют полигональную форму. Ближе к поверхности клетки постепенно сплющиваются и образуют поверхностный **слой плоских клеток.**

Классификация заболеваний СОПР.

- **1. Травматические повреждения (механические, химические, физические):** афта Беднара, декубитальная эрозия, язва, термические, химические и лучевые ожоги, мягкая лейкоплакия и другие.
- **2. Вирусные заболевания СОПР:** острый герпетический стоматит; рецидивирующий герпетический стоматит; герпангина (коксакивирусный стоматит); вирусные бородавки.
- **3. Изменения на слизистой оболочке ротовой полости при острых и инфекционных заболеваниях:** корь, ветряная оспа, опоясывающий герпес, скарлатина, дифтерия, коклюш, инфекционный мононуклеоз, СПИД и другие).
- **4. Грибковые заболевания :** острый и хронический кандидоз.
- **5. Аллергические заболевания:** отек Квинке, многоформная экссудативная эритема, синдром Стивенса – Джонсона, синдром Лайелла, хронический рецидивирующий афтозный стоматит.
- **6. Проявления на СОПР при некоторых системных заболеваниях:** болезни органов пищеварения, крови, сердечно-сосудистой, эндокринной, гиповитаминозы и проч.
- **7. Изменения на слизистой оболочке ротовой полости при специфических заболеваниях:** гонорея, туберкулез, сифилис.
- **8. Аномалии и самостоятельные заболевания языка:** складчатый, ромбовидный, десквамативный глоссит.

Формы кандидоза

- **Острый кандидоз** – на воспаленной СО налет в виде скисшего молока, возвышающегося над уровнем СО. У детей грудного и раннего детского возраста.

- **Гиперпластическая форма**

Налет на отдельных участках СО в виде отдельных белых точек, легко снимается, длится 5-7 дн.

Пленчатый налет на значительных участках языка, СО щек, губ иногда на твердом небе.

Пленчатый налет на всей поверхности СОПР, миндалинах. Налет плотный с признаками инфильтрации. В углах рта микотические заеды.

- **Атрофическая форма**

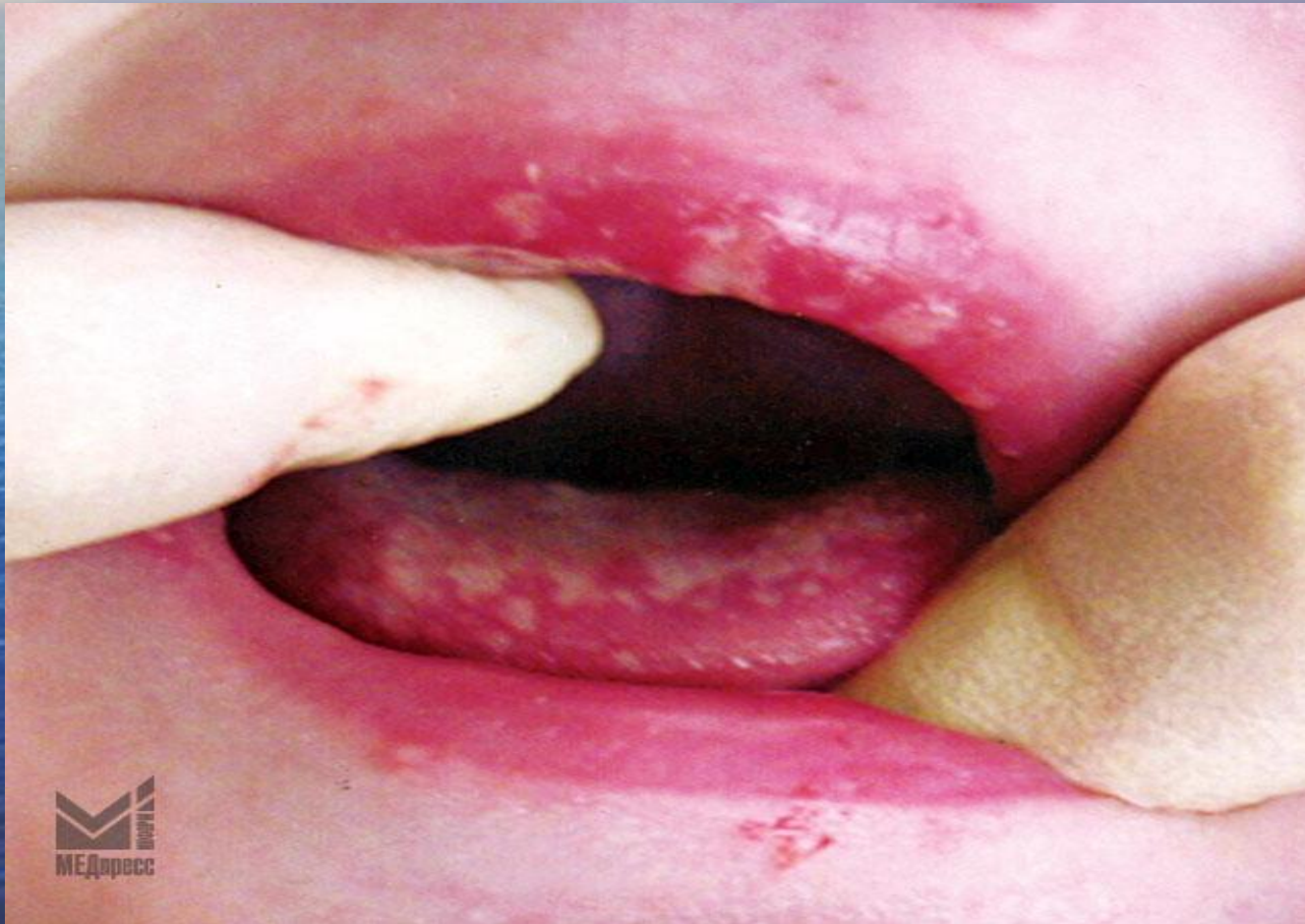СО гиперемирована ярко-красного цвета, сухая, болезненная.

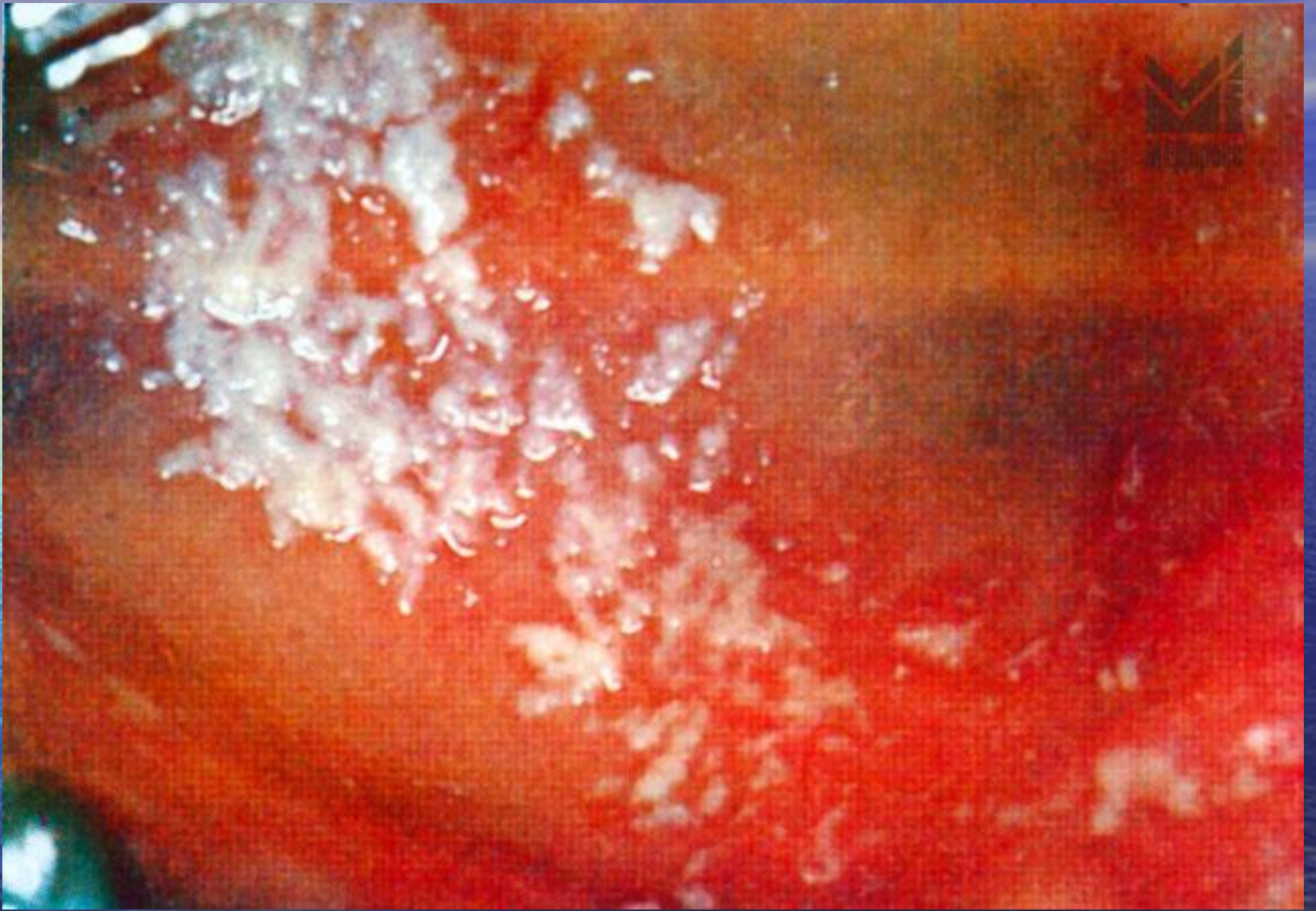Хронический кандидоз

- Атрофический
- Гиперпластический


Чаще глоссит, ангулярный хейлит, стоматит. Налет плотный спаянный с подлежащими тканями. В углах рта глубокие трещины с плотными краями. Кожа гиперемирована с признаками мацерации. Подчелюстные, шейные ЛУ увеличены и болезнены.

Острый кандидозный стоматит





Хронический гиперпластический кандидоз



Лечение кандидозного стоматита

- **Общее** (противогрибковые препараты): при тяжелых формах)
- полиеновые антибиотики – нистатин, леворин, катамицин, амфотерицин (фунгицидное действие оказывают за счет прочного связывания с эргостеролом в клеточных мембранах грибов, в результате чего происходит повреждение мембраны и клетка гибнет)
- имидазольные производные – клотримазол, миконазол, флюконазол, кетоконазол (вызывают изменение структуры цитоплазматической мембраны грибковых клеток, что приводит к выходу макромолекул и ионов наружу с последующей гибелью клетки).

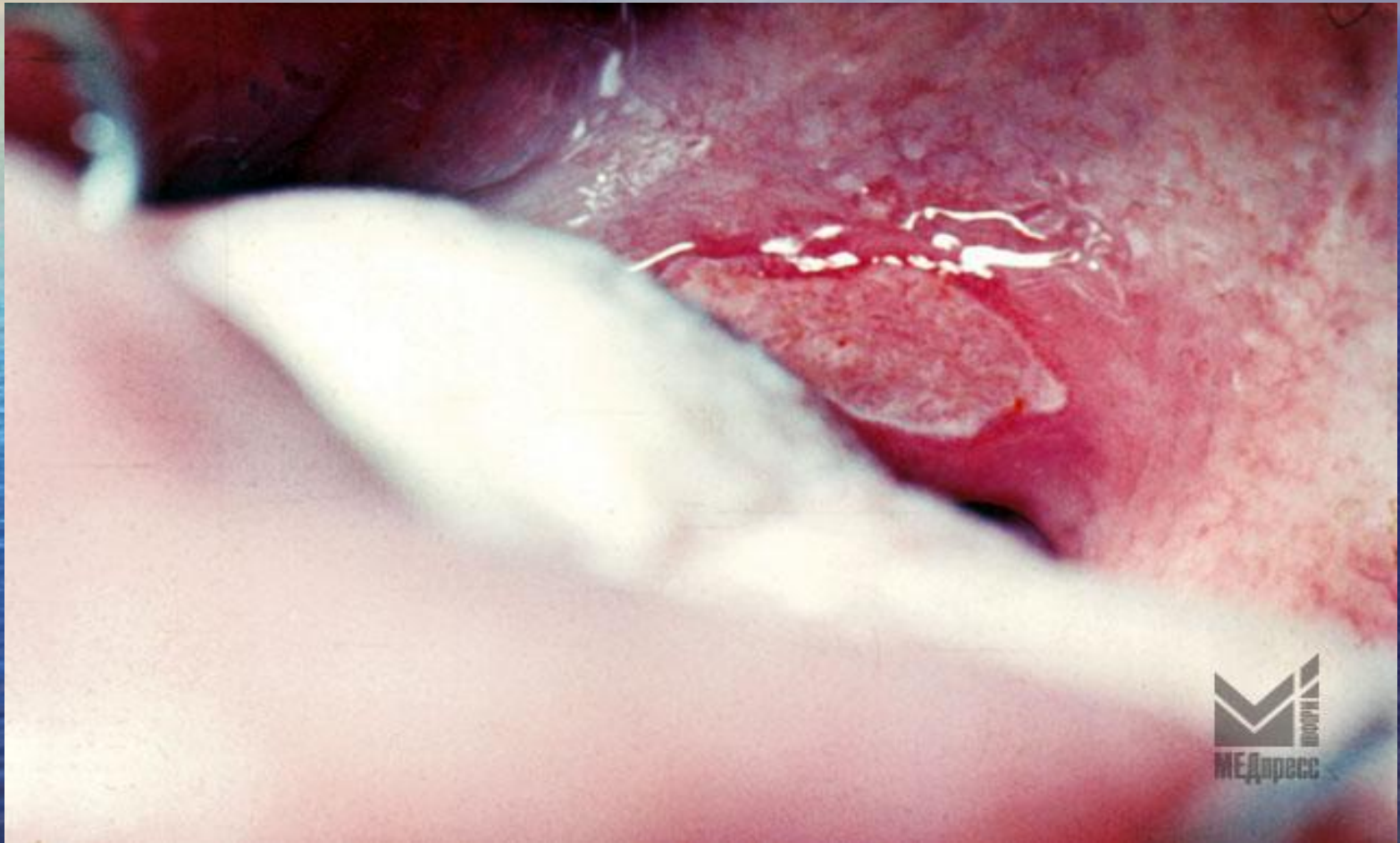
Местное лечение

- Препараты для местной этиотропной терапии кандидоза делятся на антисептики и антимикотики
- Антисептики -йод и раствор люголя, тетраборат натрия (Бура), хлоргексидин и гекситидин («Стоматидин»),
- Антимикотики – противогрибковые мази: 5% нистатиновая, 5% левориновая, 0,5% декаминовая, 1% клотримазол, 1% сангвинарин 3-4 раза в сутки в течение 10 дней

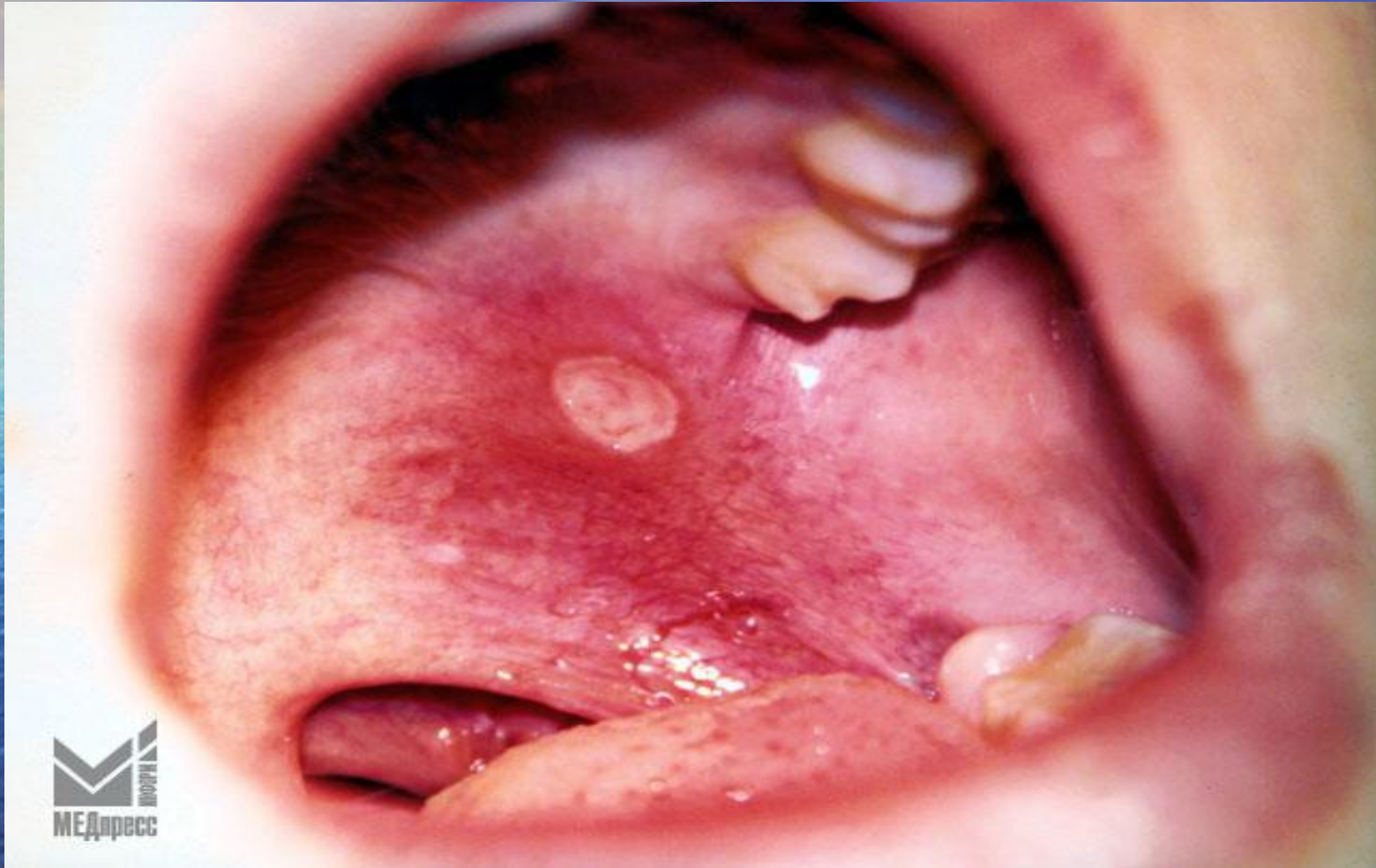Профилактика.

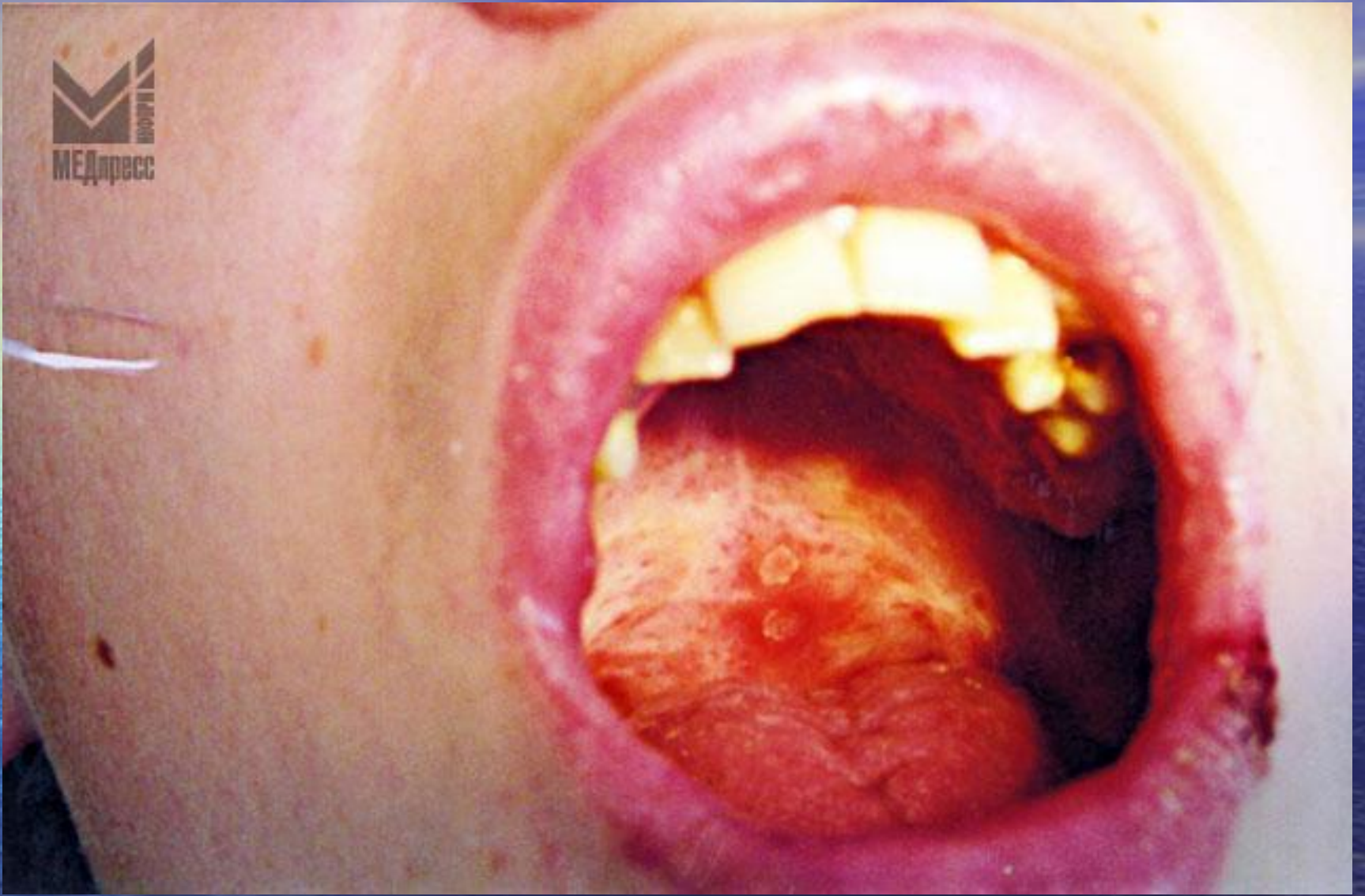- В дородовой период – санация родовых путей
- После рождения – гигиена груди матери 15% р-р тетрабората натрия
- Тщательная гигиена полости рта
- Рациональное применение антибиотиков
- Бактериологический контроль микрофлоры кишечника
- При кишечном дисбактериозе- пробиотики: колибактерин, лактобактерин, бифидумбактерии (за 20-30 минут до еды)

Афта Беднара




Герпангина





Корь

(пятнисто-папулезная сыпь)



Пятна Филатова-Бельского- Коплика




Энантема



Инфекционный мононуклеоз

(эрозии на мягком небе)




Атипичные мононуклеары



Ветряная оспа

(пузырьки и корочки на коже)





Скарлатина

**Малиновый
ЯЗЫК**

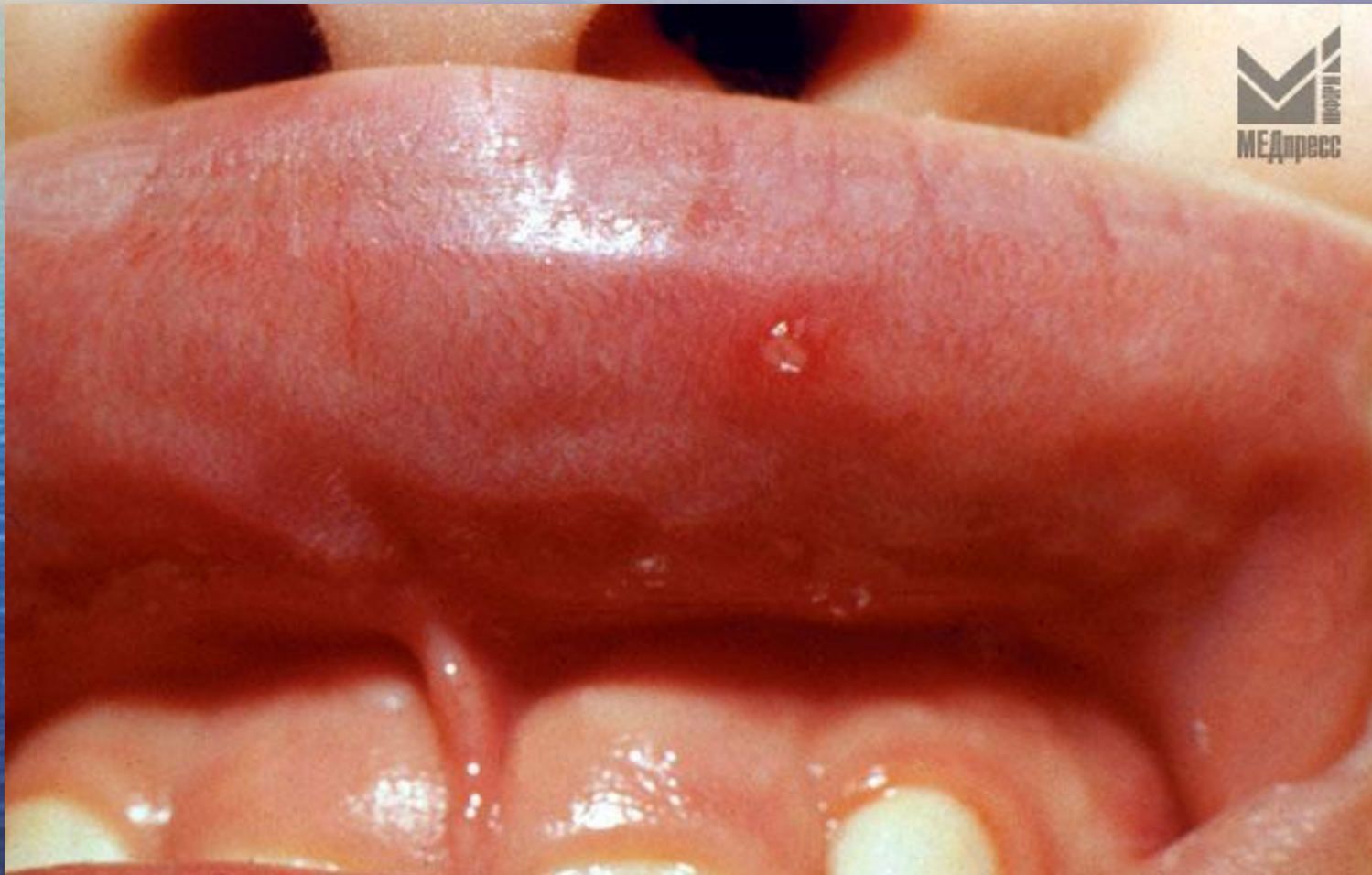Дифтерия пленки на слизистой миндалин

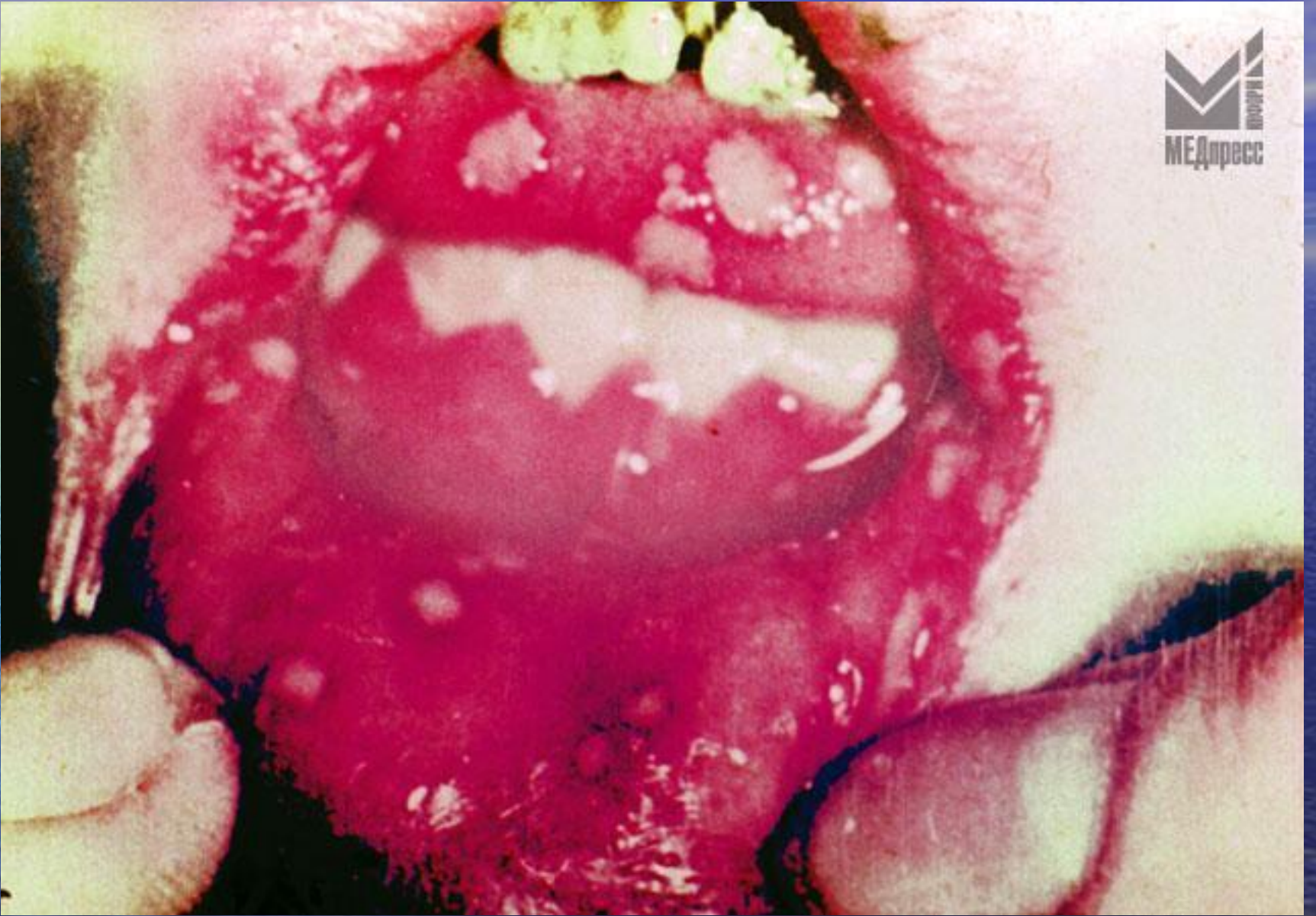

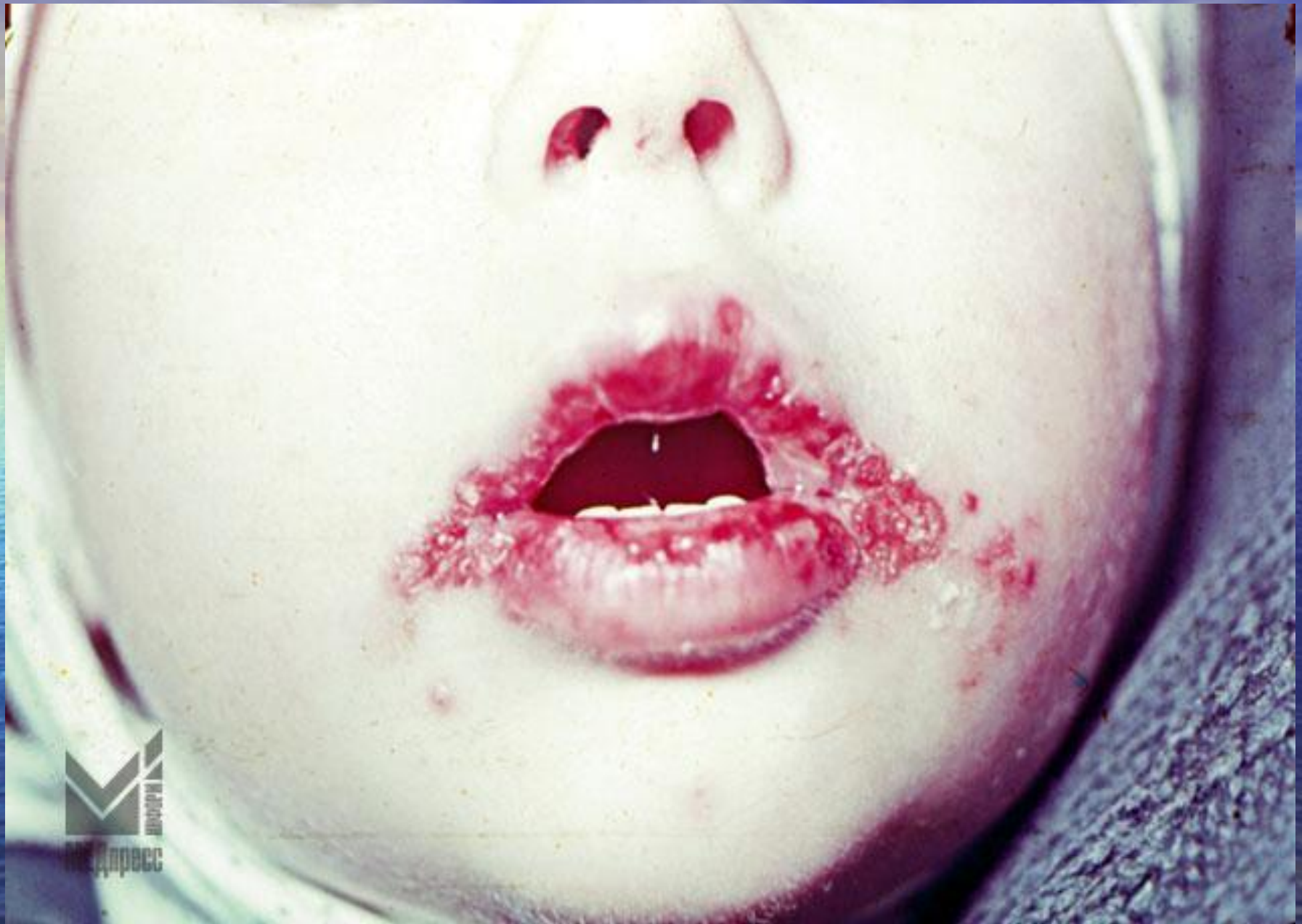Периоды развития ОГС

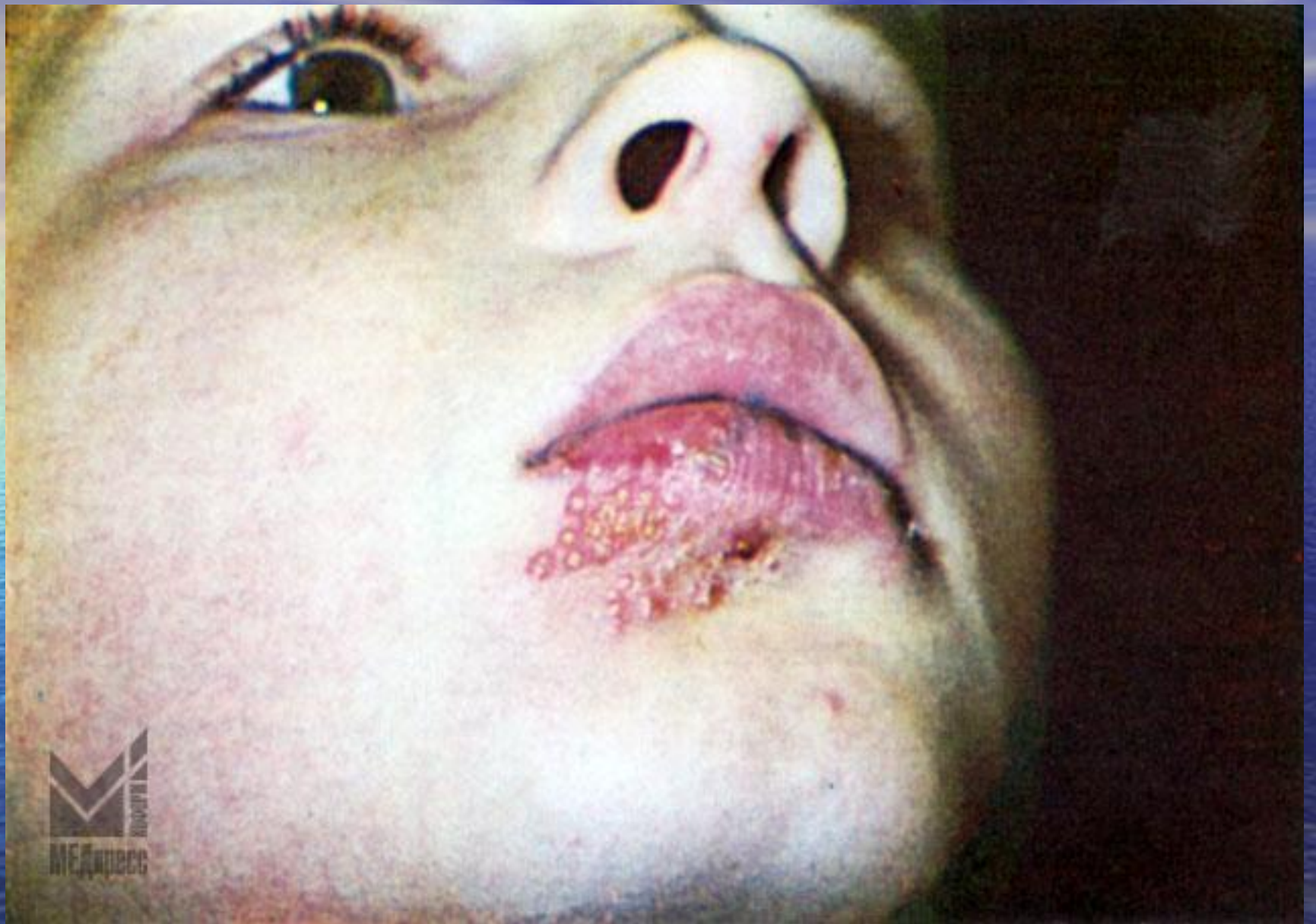- Продромальный
- Катаральный
- Высыпаний
- Угасания
- Выздоровления

Острый герпетический стоматит (ОГС)









Принципы противовирусной терапии

- Начинают проводить уже в продромальном периоде
- Противовирусные препараты наносят 4-5 раз в день.
- В период угасаний противовирусные препараты отменяют.
- Местно противовирусные препараты наносят на пораженные и на здоровые участки СО

Лечение ОГС

Обезболивающие препараты:

3-5% масляный р-р анестезина, 1% р-р
пиромикaina.

Противовирусные ср-ва местной терапии:

0,25% оксалиновая мазь, 0,5 %
флореналева, теброфеновая, 0,25-0,5
бонафтоновая, Ацикловир (Зовиракс)
3% при стоматите, 5 % при герпесе губ,

Протеолитические ферменты:

трипсин, химотрипсин.

Препараты местного симптоматического действия и кератопластики:

1% сангвиритрин, 0,5% мазь этония, аэрозоли Пропосол, Каметон, Ливиан, масло облепихи, шиповника, масляный р-р вит. А, Е, каратолин, солкосерил, винилин, сок каланхоэ.

Ср-ва общей терапии:

Анелгетика, гипосенсибилизирующие, салицилаты, витамины.

Хронический рецидивирующий герпетический стоматит.



