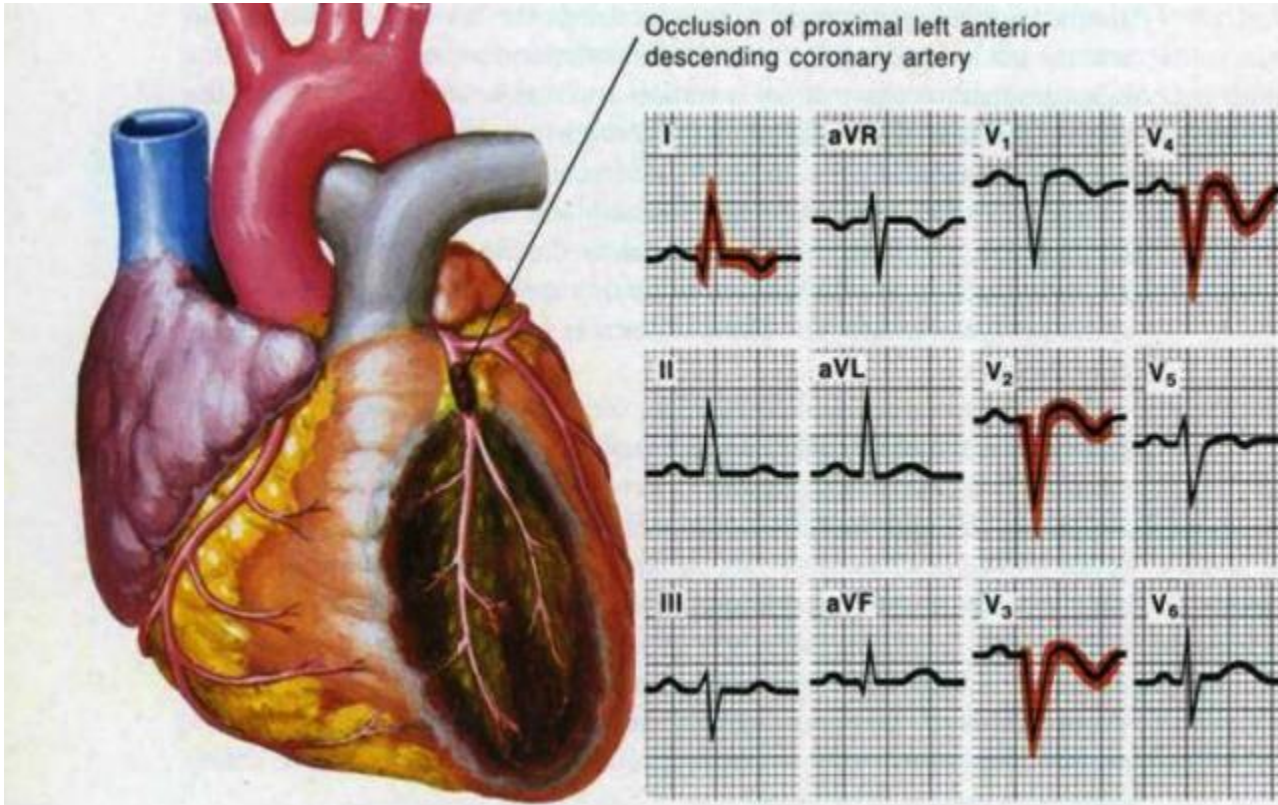
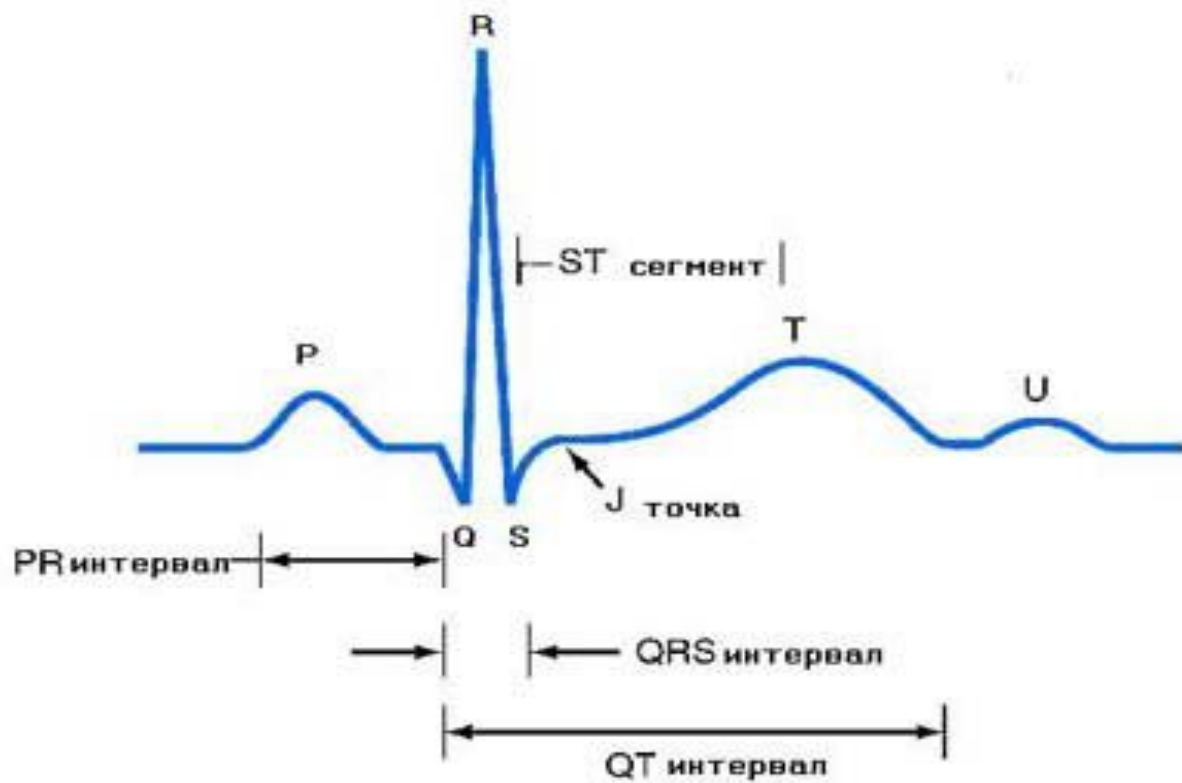


Состояние сердца, при котором не происходит никаких изменений в распространении импульсов, отражается на ЭКГ в виде прямой горизонтальной линии, называемой изолинией. Отклонение графика от изолинии называется зубцом.



- Одно сердечное сокращение на ЭКГ содержит шесть зубцов: P, Q, R, S, T, U. Зубцы могут быть направлены, как вверх, так и вниз. В первом случае они считаются положительными, во втором – отрицательными. Зубцы Q и S всегда положительны, а зубец R всегда отрицателен.



- Зубцы отражают различные фазы сокращения сердца. Р отражает момент сокращения и расслабления предсердий, R – возбуждения желудочков, T – расслабления желудочков. Также используются специальные обозначения для сегментов (промежутков между соседними зубцами) и интервалов (участков графика, включающих сегменты и зубцы) например, PQ, QRST.

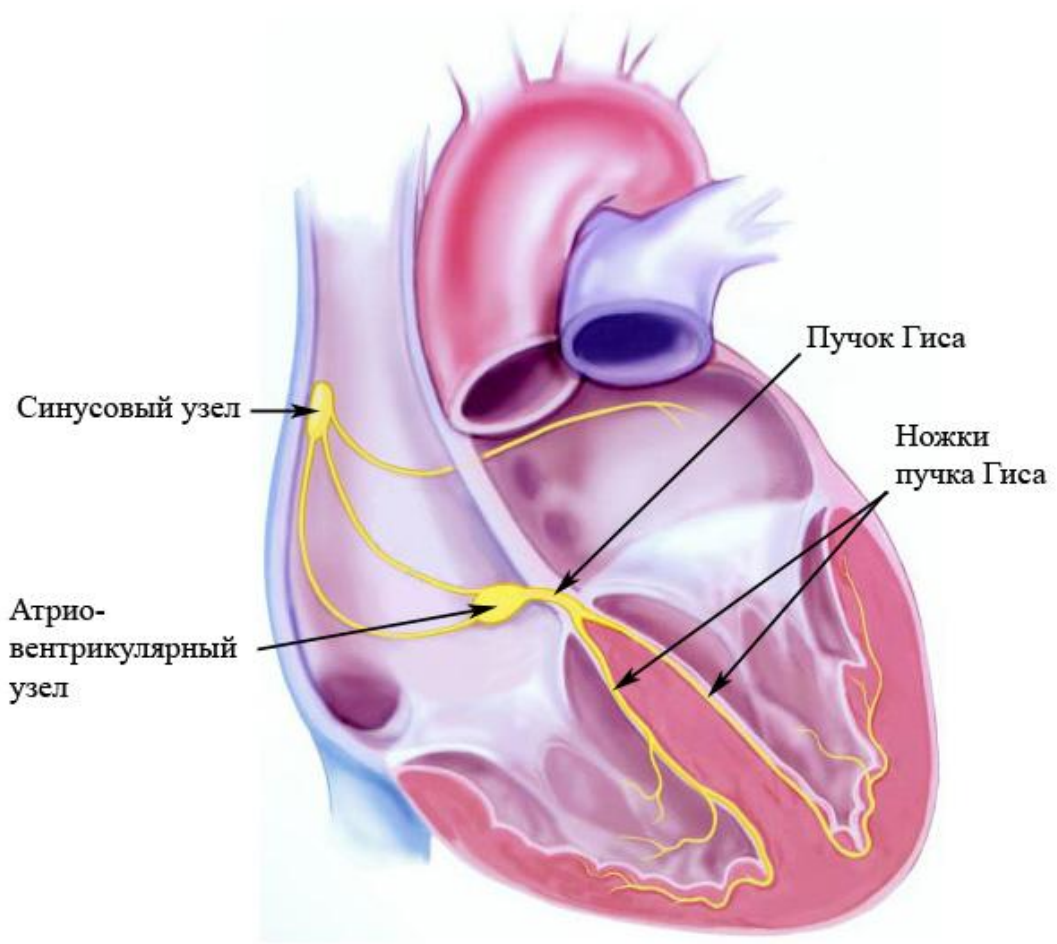
- P – сокращение предсердий;
- PQ – горизонтальная линия, переход разряда от предсердий через атриовентрикулярный узел на желудочки. Зубец Q может отсутствовать в норме;
- QRS – желудочковый комплекс, наиболее часто использующийся в диагностике элемент ;
- R – возбуждение желудочков;
- S – расслабление миокарда;
- T – расслабление желудочков;
- ST – горизонтальная линия, восстановление миокарда;
- U – может отсутствовать в норме. Причины появления зубца однозначно не выяснены, однако зубец имеет ценность для диагностики некоторых заболеваний.

## **СТРОЕНИЕ ПРОВОДЯЩЕЙ СИСТЕМЫ СЕРДЦА**

Автоматический центр первого порядка (обладает наибольшим автоматизмом) – **синусовый узел**. Нормальный автоматизм синусового узла составляет 60-90 импульсов в минуту. Синусовый узел расположен в верхней части правого предсердия между устьями полых вен.

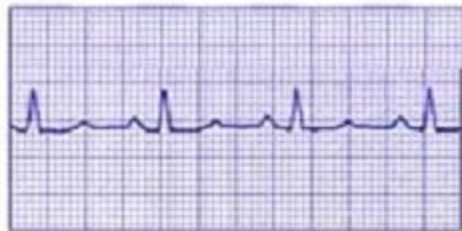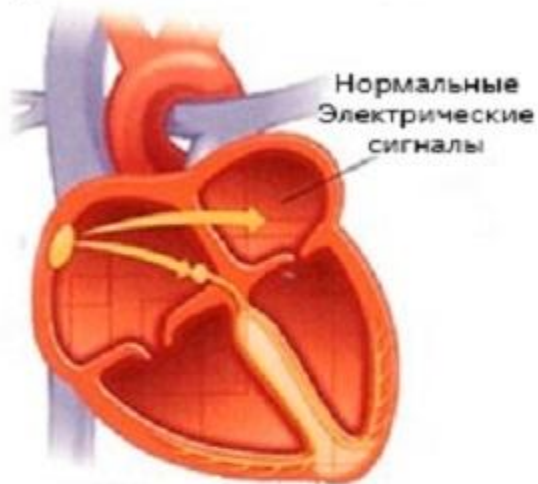
Автоматически центр второго порядка – **антриовентрикулярный узел**. Он вырабатывает 40-60 импульсов в минуту. Расположен в нижней части правого предсердия.

Из антриовентрикулярного узла возбуждение передается в **пучок Гиса**, который делится на 2 ножки (правую и левую), которые направляются к мышцам соответственно правого и левого желудочков и плавно переходят в **волокна Пуркинье**.





Нормальное состояние



Мерцательная аритмия

