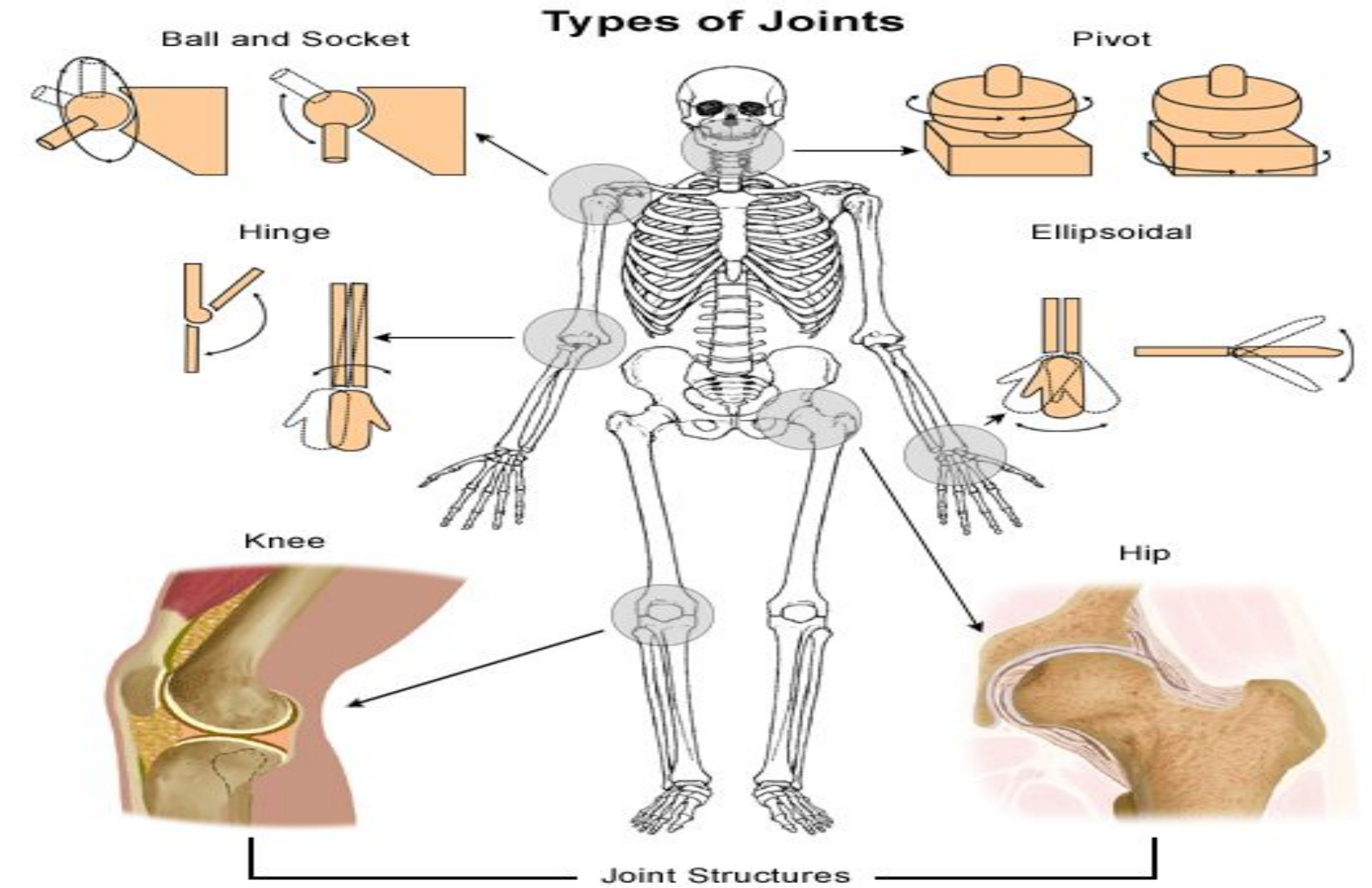
Types of Joints
Ball and Socket
Pivot
Hinge
Ellipsoidal
Knee
Hip
Joint Structures

Суставы

- ***Суста́вы*** (лат. *articulatio*) — подвижные соединения костей скелета, разделённых щелью, покрытые синовиальной оболочкой и суставной сумкой.
- Суставы располагаются в скелете там, где происходят отчетливо выраженные движения: сгибание и разгибание отведение и приведение , пронация и супинация , вращение

Строение

Каждый сустав образован суставными поверхностями эпифизов костей, суставной сумкой и синовиальной оболочкой. В полости коленного сустава присутствуют мениски — эти хрящевые образования увеличивают соответствие суставных поверхностей и являются дополнительными амортизаторами, смягчающими действие толчков.

Основные элементы сустава:

полость сустава;

эпифизы костей, образующих сустав;

суставные хрящи;

суставная капсула;

синовиальная оболочка;

синовиальная жидкость.

Схема строения коленного сустава

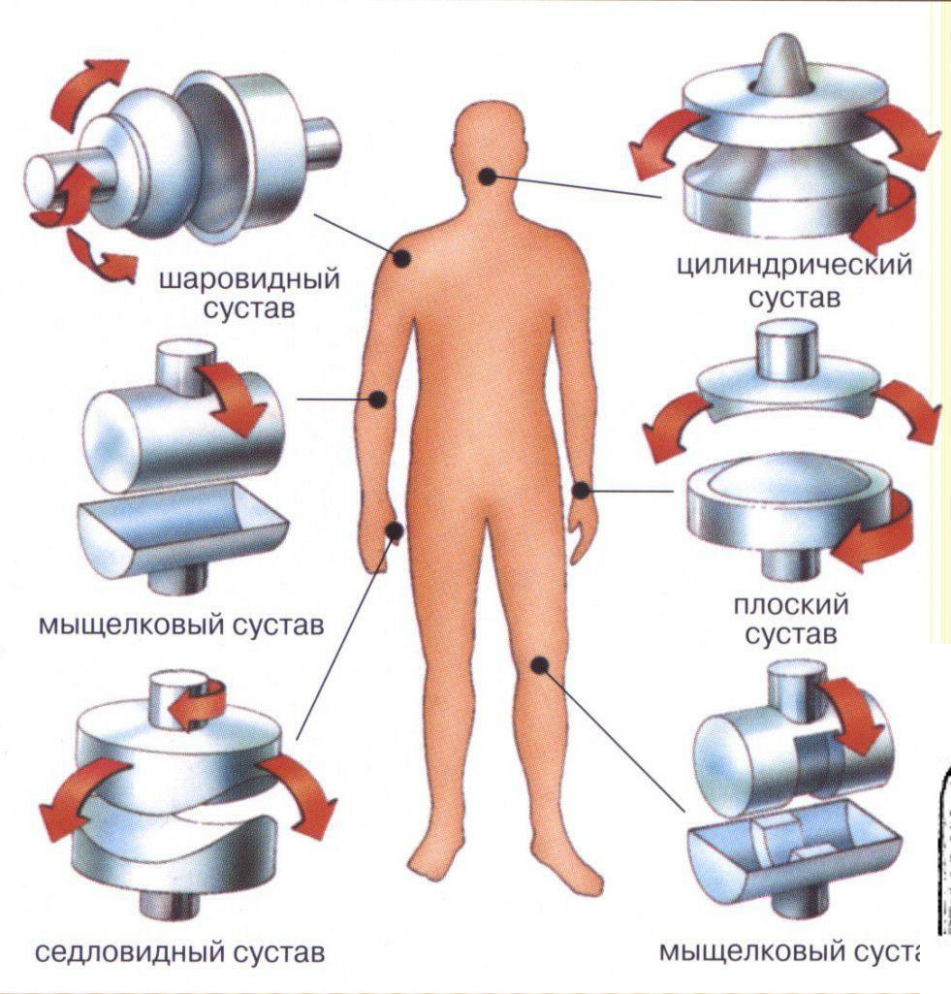
шаровидный сустав
цилиндрический сустав
мыщелковый сустав
плоский сустав
седловидный сустав
мыщелковый суста

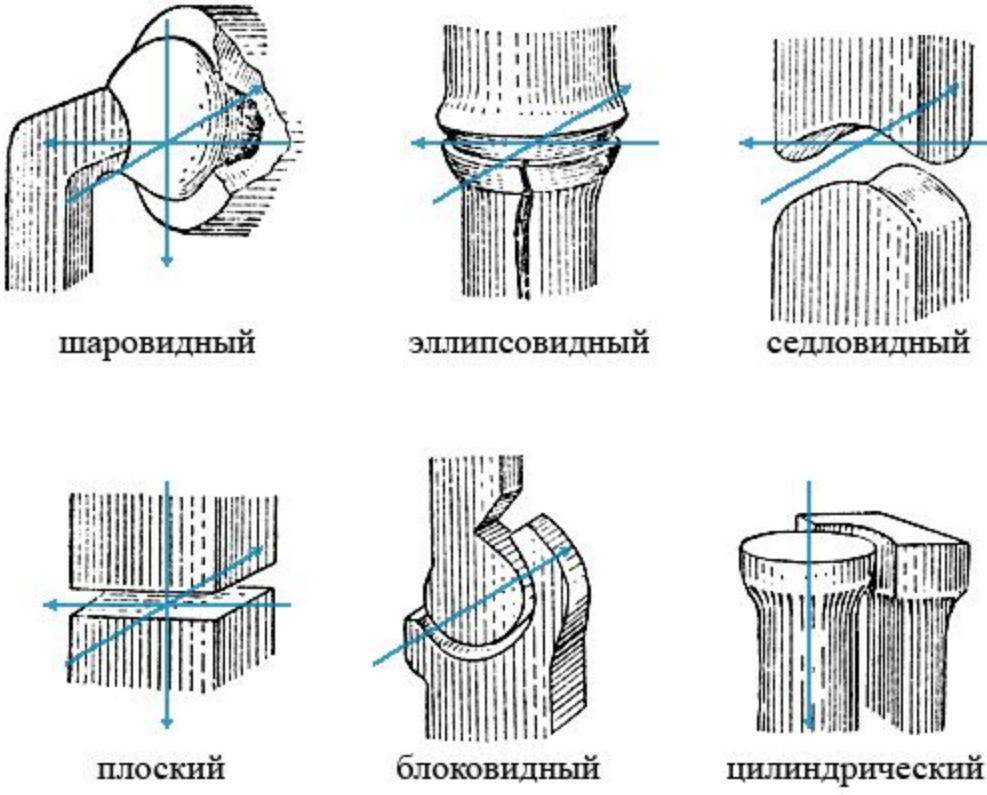
шаровидный
эллипсовидный
седловидный
плоский
блоковидный
цилиндрический

Существует анатомическая классификация суставов в зависимости от разделов. Существуют следующие виды суставов:
подвижные соединения концов костей кисти и стопы;
локтевые;
подмыщечные;
позвоночные;
запястные;
тазобедренные;
грудино-ключичные;
крестцово-подвздошные;
височно-нижнечелюстные;
коленные.

Виды соединений костей в теле человека

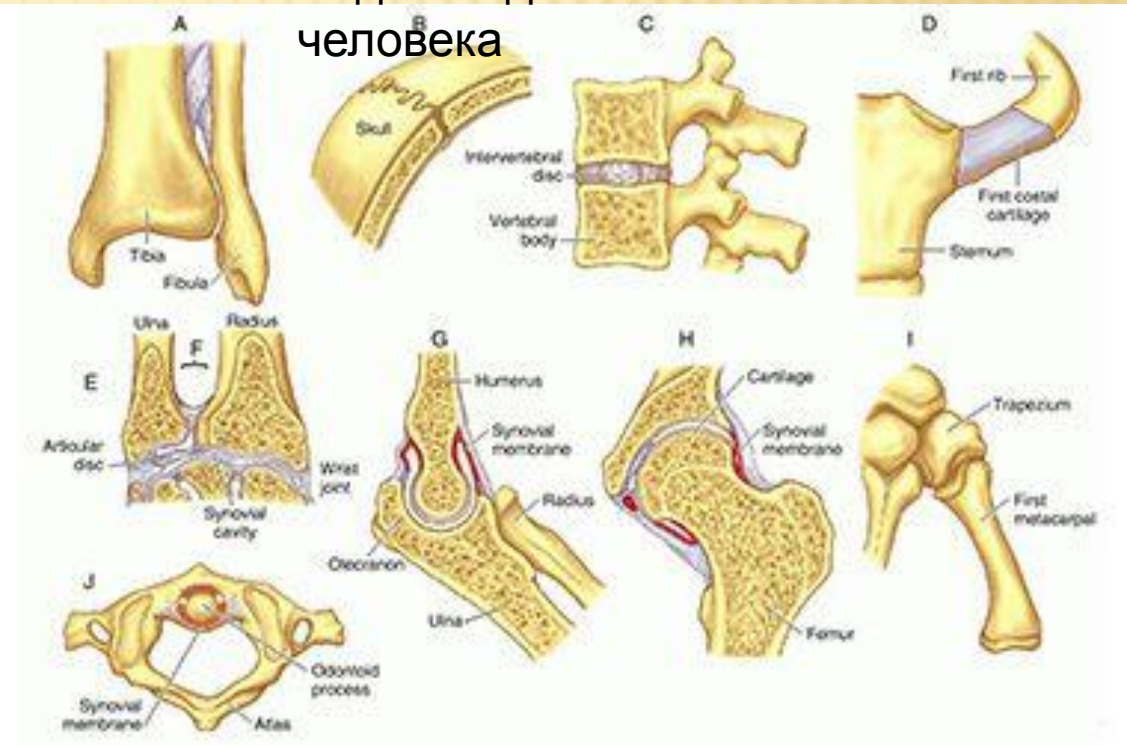

КЛАССИФИКАЦИЯ СУСТАВОВ.

Функциональная
основывается на количестве движений, допускаемых в суставах. Неподвижные суставы (синартротические) -находятся главным образом в осевом скелете, где для защиты внутренних органов важна прочность и неподвижность суставов. Ограниченно подвижные суставы (амфиартротические, полуподвижные) -выполняют те же функции, что и суставы, находящиеся главным образом в осевом скелете. Свободно подвижные суставы (диартротические, истинные) -

Структурная

<u>Волокнистые суставы</u>
В волокнистом суставе волокнистая ткань прикрепляется к костям. В этом случае не имеется никакой суставной полости. В целом этот сустав имеет небольшой диапазон движений или никакого движения, т. е. является неподвижным (синартротическим). Волокнистые суставы бывают трех видов: шовные, синдесмозные и гвоздевидные.

ВОЛОКНИСТЫЕ СУСТАВЫ.

1. Шовные

Единственным примером волокнистых шовных суставов являются швы черепа, где неровные края костей прочно скрепляются и связываются волокнами соединительной ткани, при этом не допускается никакого активного движения.

Положение шва

2. Синдесмозные

- это волокнистые суставы, в которых волокнистая ткань образует межкостную мембрану или связку, т. е. имеется полоска волокнистой ткани, которая допускает небольшое движение.

Межкостная мембрана между лучевой и локтевой костью

- ***3. Гвоздевидные (стержневые)***
  Гвоздевидные суставы относятся к волокнистым суставам, в которых «гвоздь», или «стержень», входит в углубление. Единственным примером такого сустава у людей являются зубы, закрепленные в углублениях челюстных костей.

Положение шва: срез

Хрящевые суставы

В хрящевых суставах кости соединяются непрерывной пластиной гиалинового хряща или волокнистого диска. В этом случае также нет никакой суставной полости. Они м
быть или неподвижными (синходрозны
или полуподвижными (симфизарными
встречаются полуподвижные суставы.

Хрящевое неподвижное (синхондрозное) сочленение (вид спереди): эпифизарная пластина в растущей длинной кости

Синхондрозные

Примеры хрящевых суставов, которые являются неподвижными — это эпифизарные пластины роста длинных костей. Таким образом участок кости, где сустав снабжен такой пластиной, называется синхондрозом.

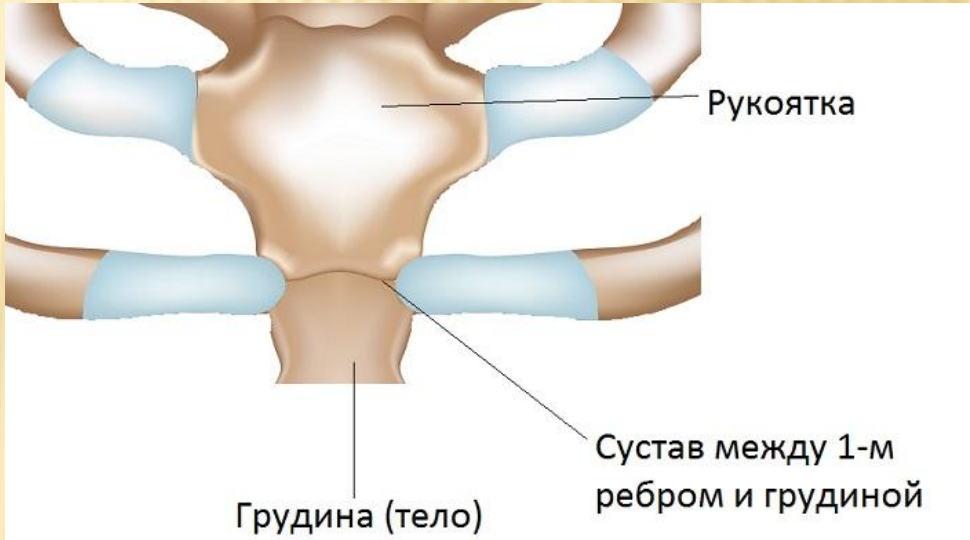

Хрящевое неподвижное (синхондрозное) сочленение (вид спереди): грудино-реберный сустав между рукояткой и первым ребром.

? **Симфизарные**

Примером частично подвижного хрящевого сустава являются лобковый симфиз тазового пояса и межпозвоночные суставы позвоночного столба. В обоих случаях суставные поверхности костей покрыты гиалиновым хрящом, который, в свою очередь, сращен с волокнистым хрящом .

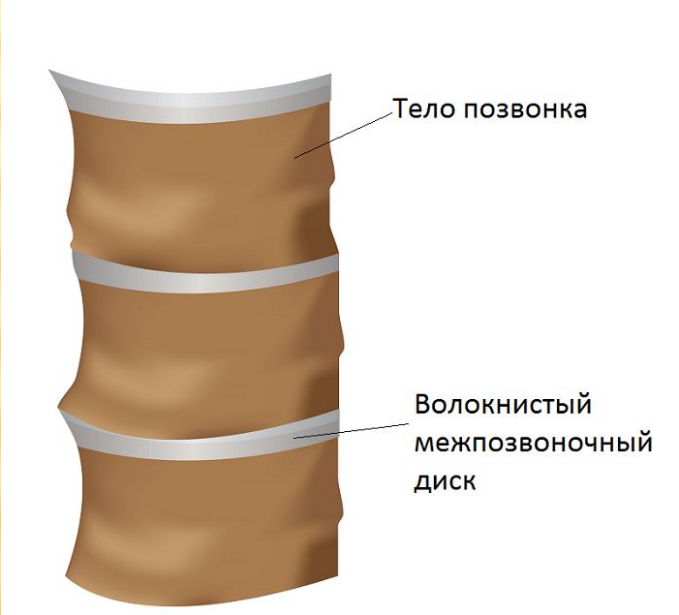

Хрящевое частично подвижное сочленение (вид спереди): межпозвоночные суставы



Хрящевое частично подвижное сочленение (вид спереди): лобковый симфиз тазового пояса

Синовиальные суставы

Синовиальные суставы имеют суставную полость, которая содержит синовиальную жидкость. Эти суставы являются свободно подвижными суставами.

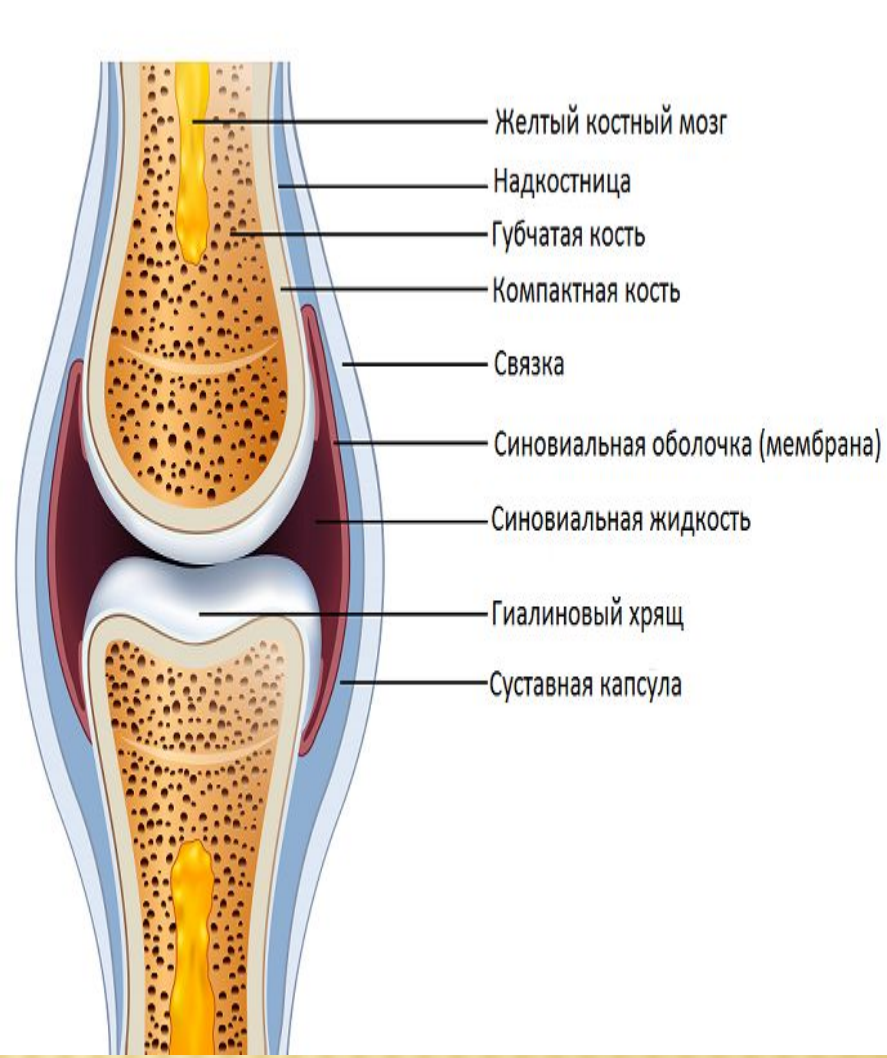

Типичный синовиальный сустав

ОБЩАЯ ХАРАКТЕРИСТИКА СУСТАВОВ ЧЕЛОВЕКА.

КЛАССИФИКАЦИЯ СУСТАВОВ И ИХ ОБЩАЯ ХАРАКТЕРИСТИКА.

- *Классификацию суставов можно проводить по следующим принципам*:
- 1) по числу суставных поверхностей,
- 2) по форме суставных поверхностей
- 3) по функции

? Классификация суставов по числу суставных поверхностей

?

? **Простой сустав** образуется двумя суставными поверхностями, например, плечевой, тазобедренный, межфаланговые суставы и т. д.

? **Сложный сустав** имеет более двух сочленовных поверхностей в одной суставной капсуле. Сложный сустав может состоять из нескольких простых сочленений, в которых движения могут совершатся отдельно, например, локтевой сустав.

? **Комплексный сустав** содержит внутри суставной сумки внутрисуставной хрящ, который разделяет сустав на две камеры.

? **Комбинированный сустав** представляет комбинацию нескольких изолированных друг от друга суставов, расположенных отдельно друг от друга, но функционирующих вместе .

- **По форме и по функции классификация проводится следующим образом.**
- Форму суставных поверхностей условно сравнивают с геометрическими телами (шар, эллипс, цилиндр и т.д.).
- Функция сустава определяется количеством осей, вокруг которых совершаются движения. По количеству осей выделяют одноосные, двухосные и многоосные суставы. Количество же осей, вокруг которых происходят движения в данном суставе, зависит от формы его сочленовных поверхностей.
- по форме и числу осей можно выделить следующие виды суставов:

- *Одноосные суставы:*
- 1. Блоковидный сустав.
- 2. Цилиндрический, или колесовидный сустав.

- *Двуосные суставы:*
- 1. Эллипсовидный сустав.
- 2. Мыщелковый сустав
- 3. Седловидный сустав

- *Многоосные суставы:*
  1. Шаровидные суставы.
- 2. Плоские суставы

ВИСОЧНО-НИЖНЕ ЧЕЛЮСТНОЙ СУСТАВ

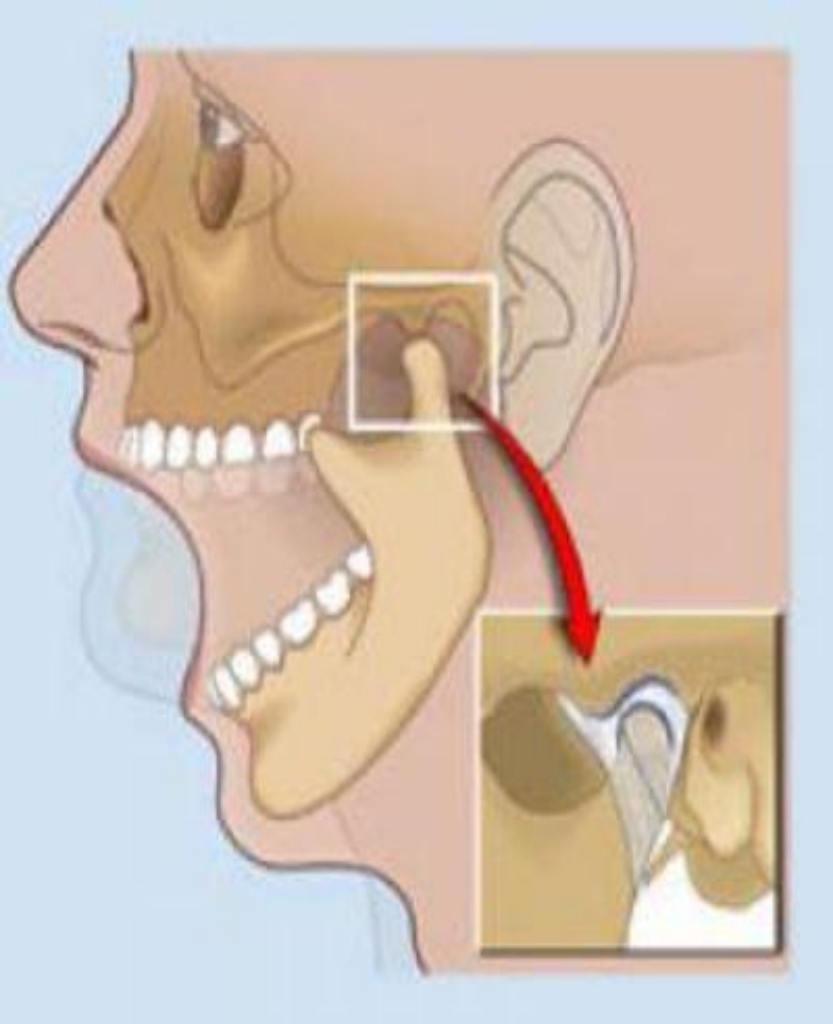

Суставная поверхность кости:
Головка мыщелкового отростка нижней челюстной.
Нижнечелюстная ямка височной.
Сустав по сложности:
Простой
комбинированный
Комплексный
Форма сустава- Элипсовидная
Функция –трехостный(многоостный)
Движения в суставе
-смещение нижней челюсти вперед и назад
-вправо-влево
-вверх-вниз
-круговые движения
Примечания:
Имеется внутрисуставной диск, изменяющий форму и функцию суставу.

АТЛАНТО-ЗАТЫЛОЧНЫЙ СУСТАВ

Суставная поверхность кости:
Мыщелки затылочной
Верхние суставные ямки атланта.
Сустав по сложности:
Простой
Комбинированный
Форма сустава-
Элипсовидный
Функция- Двухостный
Движения в суставе
-Наклон головы вперед назад
-Вправо-влево

АТЛАНТО-ОСЕВОЙ(ЦЕНТРАЛЬНЫЙ) СУСТАВ

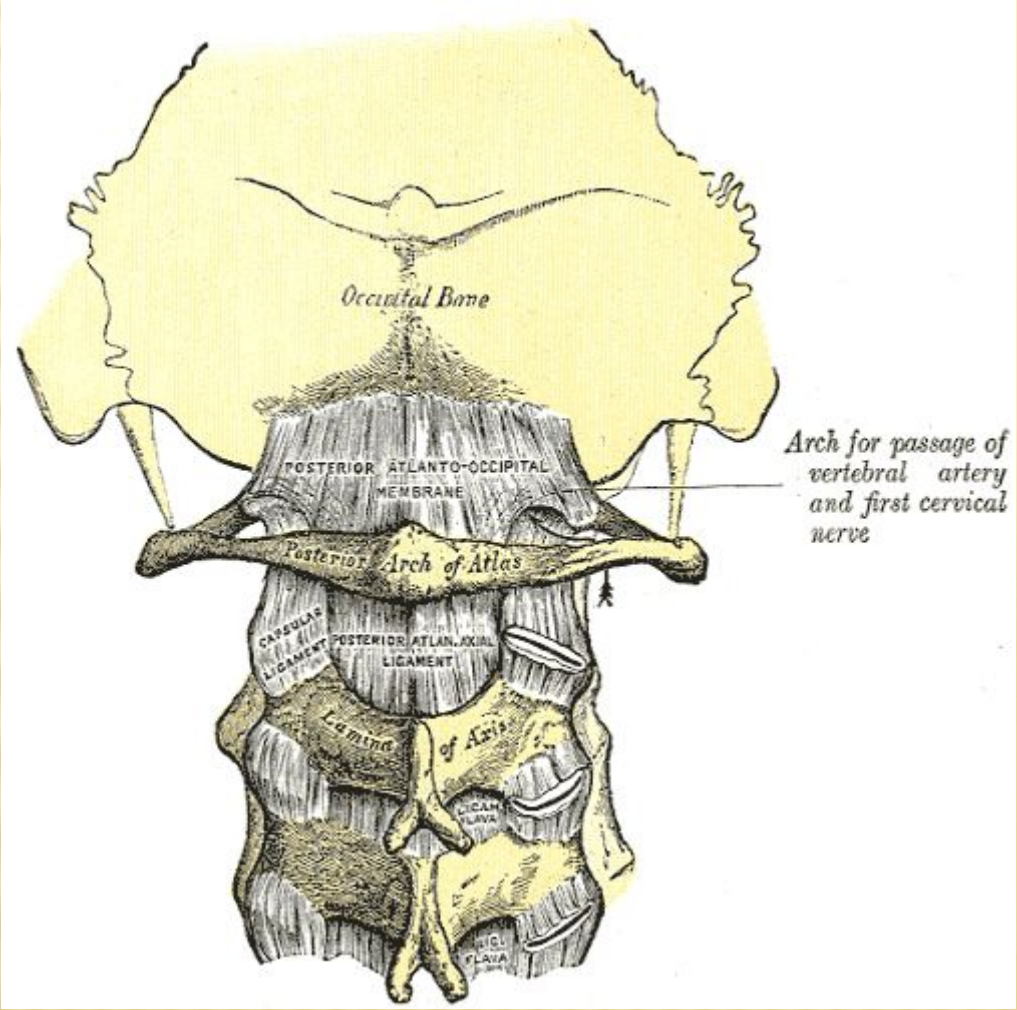

Суставная поверхность кости:
Зуб осевого
Передняя дуга отланта.
Сустав по сложности:
Простой
Форма сустава-
Цилиндрический
Функция- Одноостный
Движения в суставе
Поворот головы вправо-влево
Примечания-
Одновременно функционируют и латеральные суставы

МЕЖПОЗВОНОЧНЫЙ (ДУГООТРОСТЧАТЫЙ) СУСТАВ

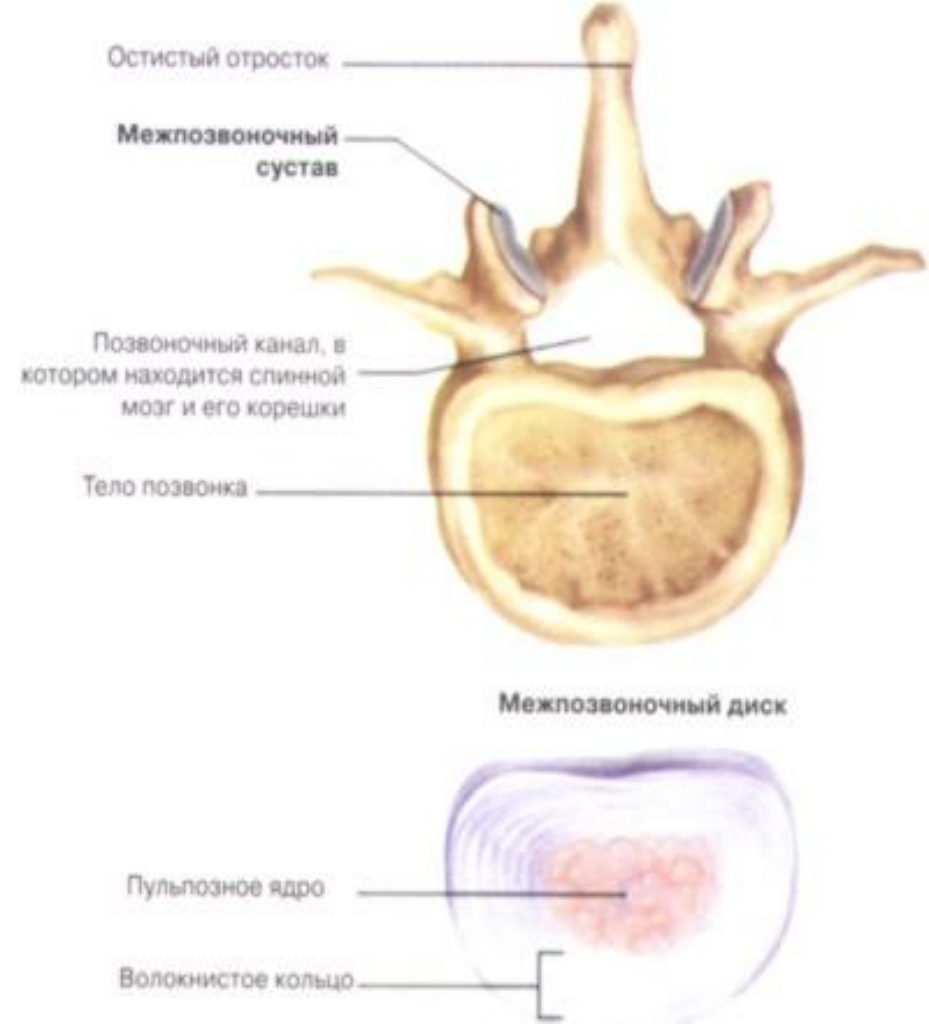

Суставная поверхность кости:
Суставные отростки соседних позвонков.
Сустав по сложности:
Простой
Комбинированный
Форма сустава- Плоский
Функция- Трехостный(многоостный)
Движения в суставе
-Наклон туловища влево-вправо
-вперд-назад
-Поворот вправо-влево
-круговые движения
Примечания-
Одновременно совершается движения в нескольких суставах

РЕБЕРНО-ПОЗВОНОЧНЫЙ СУСТАВ

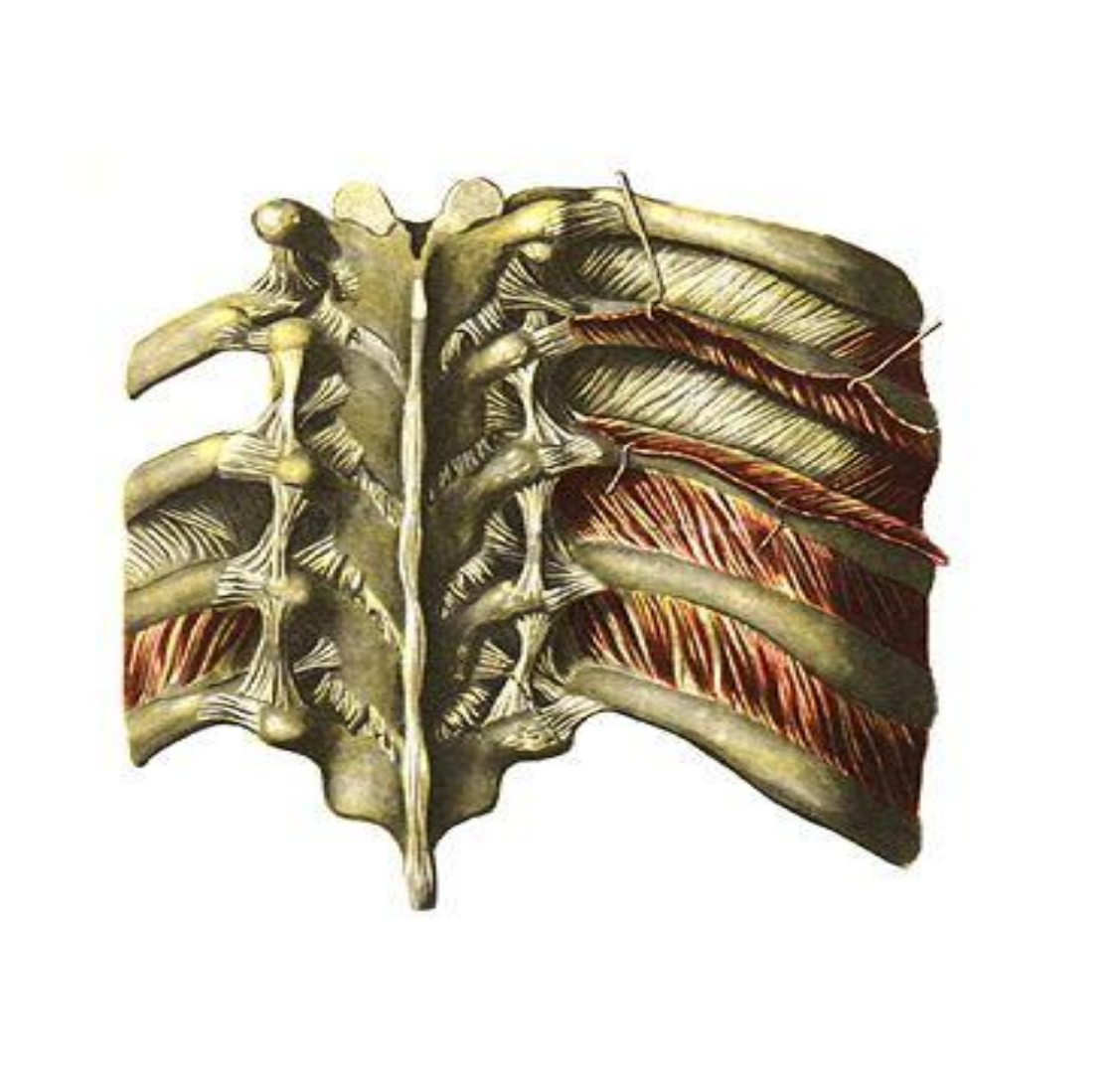

Суставная поверхность кости:
Головка ребра
Бугорок ребра
Тело и поперечные отростки позвонков
Сустав по сложности:
Простой
Комбинированный
Функция- Одноостный
Движения в суставе
-Вращение
(поднятие и опускание ребер

ГРУДИНО-КЛЮЧИЧНЫЙ СУСТАВ

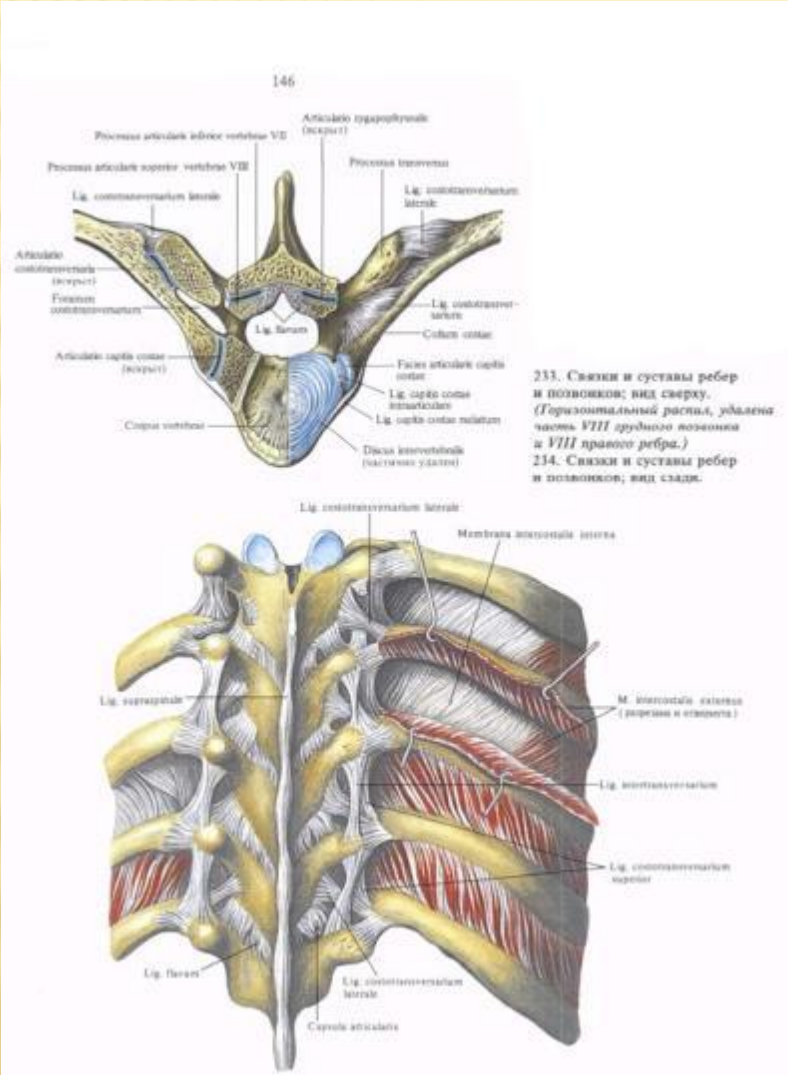

Суставная поверхность кости:
Грудинный конец ключицы
Ключичная вырезка грудины.
Сустав по сложности:
Простой
Комплексный
Форма сустава- Седловидный(+диск)
Функция- Трехостный(многоостный)
Движения в суставе
-Поднимание- опускание ключицы (плечевого пояса)
-Смещение вперед-назад вращение(при одновременном движении плечевой кости)
-Круговые движение
Примечание:
Имеется внутрисуставной диск, изменяющий форму и функцию сустава

ПЛЕЧЕВОЙ СУСТАВ

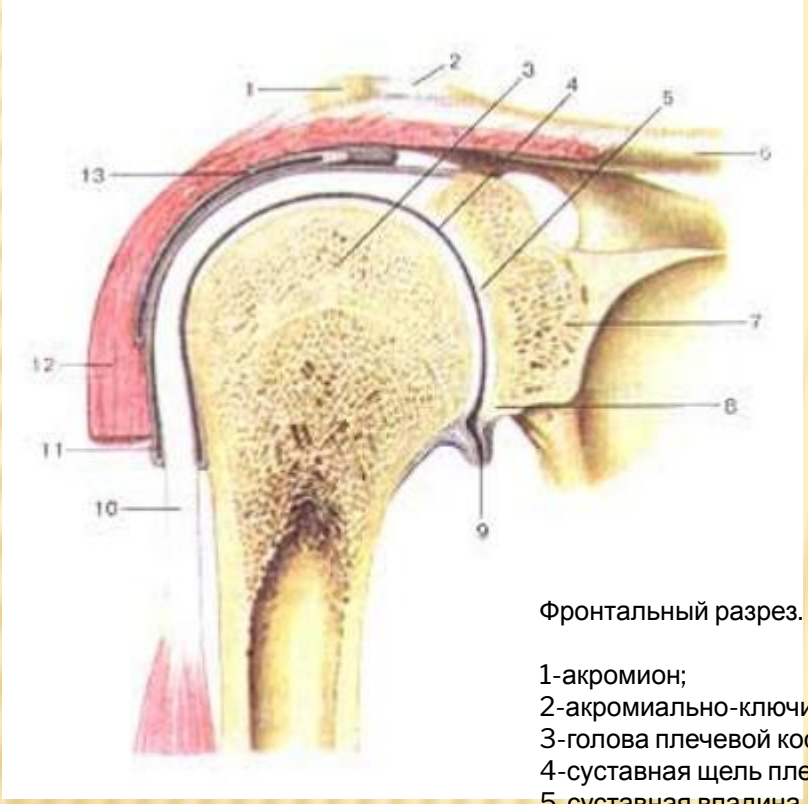

Фронтальный разрез.

1-акромион;
2-акромиально-ключичный сустав;
3-голова плечевой кости;
4-суставная щель плечевого сустава;
5-суставная впадина лопатки;
6-ключица;
7-лопатка;
8-суставная губа;
9-подмышечный карман суставной полости;
10-сухожилие длинной головки двуглавой мышцы плеча;
11-синовиальное влагалище сухожилия длинной головки двуглавой мышцы плеча;
12-дельтовидная мышца.
13-поддельтовидная сумка.

Суставная поверхность кости:
Головка плечевой кости
Суставная впадина лопатки.
Сустав по сложности:
Простой
Форма сустава- Шаровидный
Функция- Трехостный (многоостный)
Движения в суставе
-Сгибание-разгибание
-Отведение-приведение
-Пронация-супинация
-Круговые движения
Примечание
Суставная поверхность дополнена хрящевой губой

ЛОКТЕВОЙ СУСТАВ

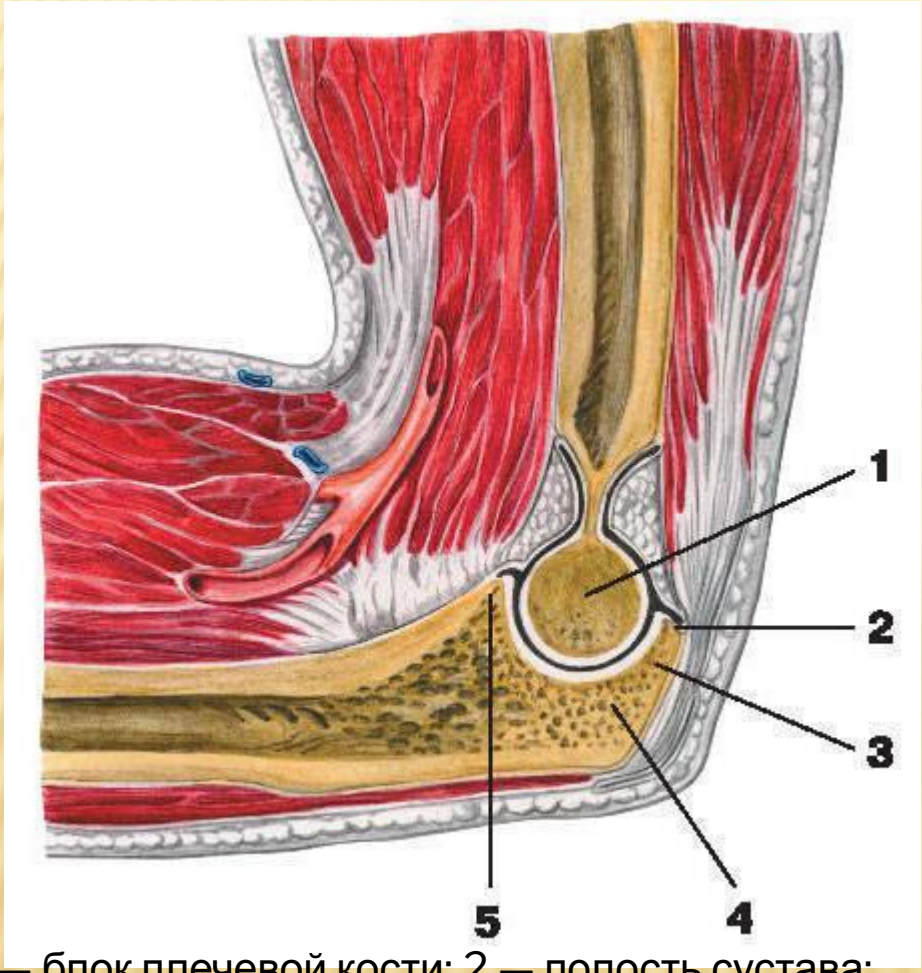

1 — блок плечевой кости; 2 — полость сустава;
3 — локтевой отросток; 4 — блоковидная вырезка локтевой кости;
5 — венечный отросток локтевой кости

Суставная поверхность кости:
Плечевая
Лучевая
Локтевая
Сустав по сложности:
Сложный
Форма сустава-
Плечелоктевой-блоковидный
Плечелучевой-шаровидный
Лучелоктевой-цилиндрический
Функция- Двухостный
Движения в суставе
-Сгибание-разгибание
-Пронация-супинация
Примечание:
Под одной капсулой заключены три сустава.
Лучелоктевой комбинированный с дистальн.

ЛУЧЕЗАПЯСТНЫЙ СУСТАВ

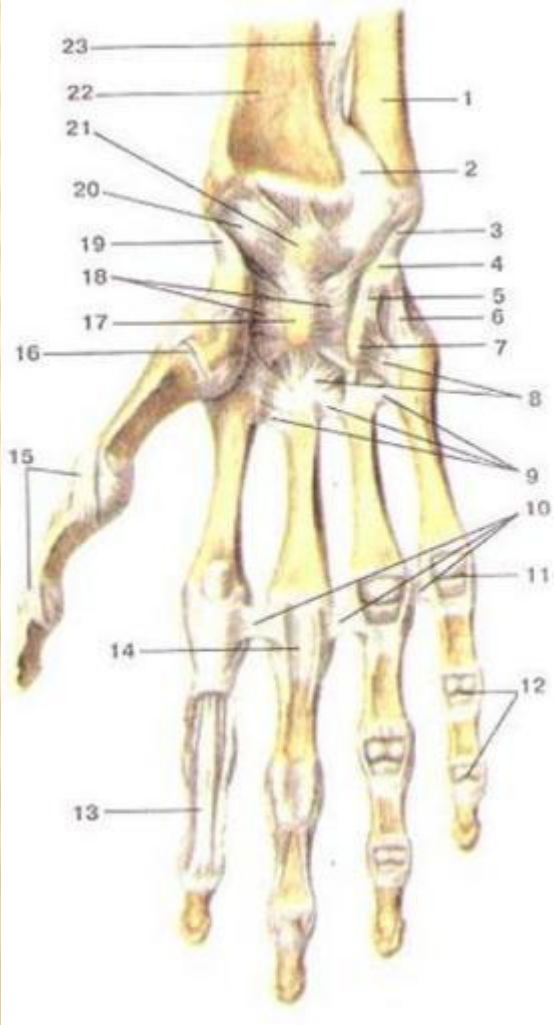

Фронтальный разрез.

1-акромион;
2-акромиально-ключичный сустав;
3-голова плечевой кости;
4-суставная щель плечевого сустава;
5-суставная впадина лопатки;
6-ключица;
7-лопатка;
8-суставная губа;
9-подмышечный карман суставной полости;
10-сухожилие длинной головки двуглавой мышцы плеча;
11-синовиальное влагалище сухожилия длинной головки двуглавой мышцы плеча;
12-дельтовидная мышца.
13-поддельтовидная сумка.

Суставная поверхность кости:
Суставная впадина луча
3 кости первого ряда запястья.
Сустав по сложности:
Сложный
Форма сустава-
Элипсовидный
Функция- Двухостный
Движения в суставе

ЗАПЯСТНО-ПЯСТНЫЙ ПЕРВОГО ПАЛЬЦА

Суставная поверхность кос
1-ая пястная кость трапеция.
Сустав по сложности:
Простой
Форма сустава- Седловидный
Функция- Двухостный
Движения в суставе
-Отведение-приведение
-Сгибание-разгибание
(опозиция-репозиция)

ТАЗОБЕДРЕННЫЙ СУСТАВ

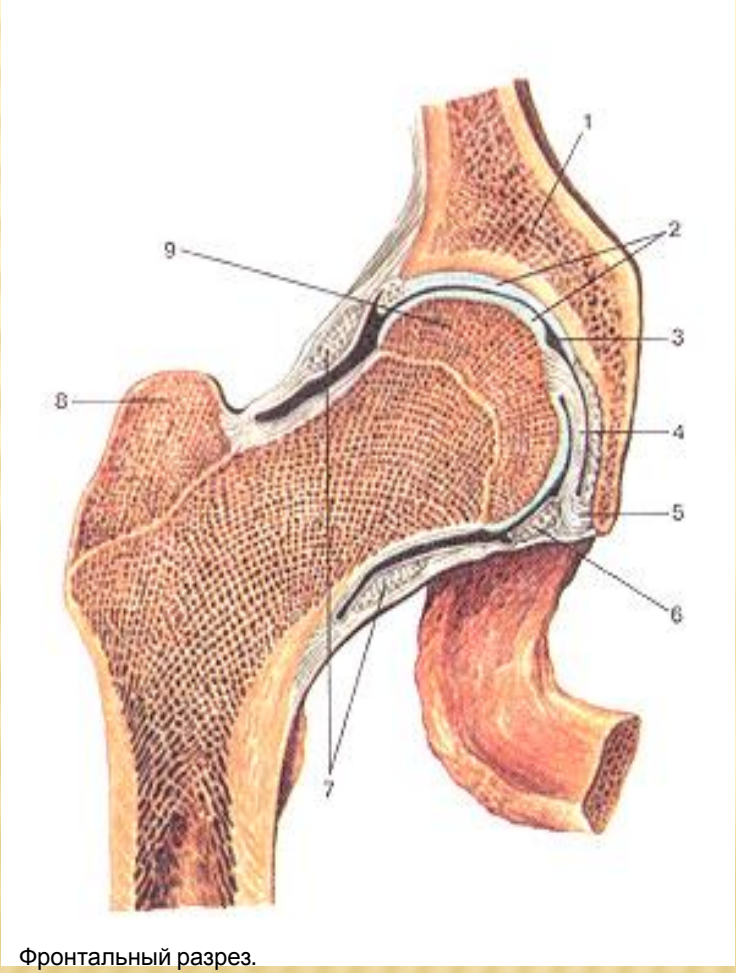

Фронтальный разрез.
1-тазовая кость; 2-суставной хрящ; 3-полость сустава; 4-связка головки бедренной кости; 5-вертлужная губа; 6-поперечная связка вертлужной впадины; 7-круговая зона; 8-большой вертел; 9-головка бедренной кости

***Суставная поверхность кости*:**
Вертлужная впадина тазовой
Головка бедренной
Сустав по сложности:
Простой
Форма сустава- Шаровидный
Функция- Трехостный(многоосный)
Движения в суставе
-Сгибание-разгибание
-Отведение-приведение
-Пронация супинация
-Круговые движения

КОЛЕННЫЙ СУСТАВ

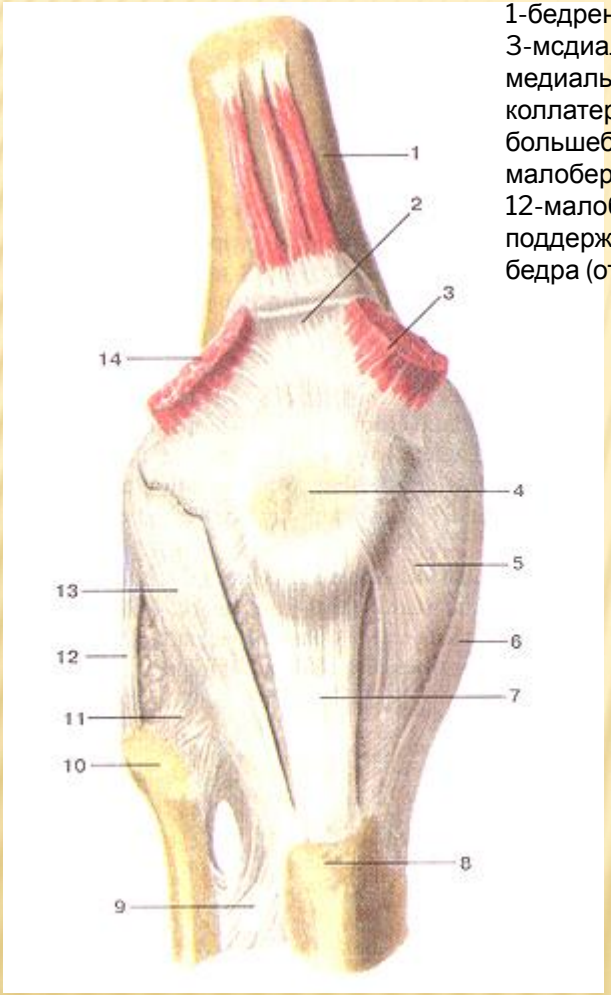

Вид спереди.
1-бедренная кость; 2-сухожилие четырехглавой мышцы бедра (отрезано); 3-мсдиальная широкая мышца бедра (отрезана); 4-надколенник; 5-медиальная поддерживающая связка надколенника; 6-большеберцовая коллатеральная связка; 7-связка надколенника; 8-буфистость большеберцовой кости; 9-межко-стная перепонка голени; 10-головка малоберцовой кости; 11-пе-редняя связка головки малоберцовой кости; 12-малоберцовая коллатеральная связка; 13-латеральная поддерживающая связка надколенника; 14-латеральная широкая мышца бедра (отрезана).

Суставная поверхность кости:
Бедренная
Большая берцовая
Надколенник.
Сустав по сложности:
Сложный
Форма сустава- Мыщелковый
Функция- Двухостный
Движения в суставе
-Сгибание-разгибание
-Вращение
Примечание:
Внутри сустава два менискаю
Вращение возможно только при согнутом положении голени

ГОЛЕНОСТОПНЫЙ СУСТАВ

Суставная поверхность кости:
Большая берцовая
Малая берцовая
Таранная
Сустав по сложности:
Сложный
Форма сустава- Блоковидный
Функция- Одноостный
Движения в суставе
-Сгибание-разгибание

СПАСИБО
ЗА ВНИМАНИЕ!