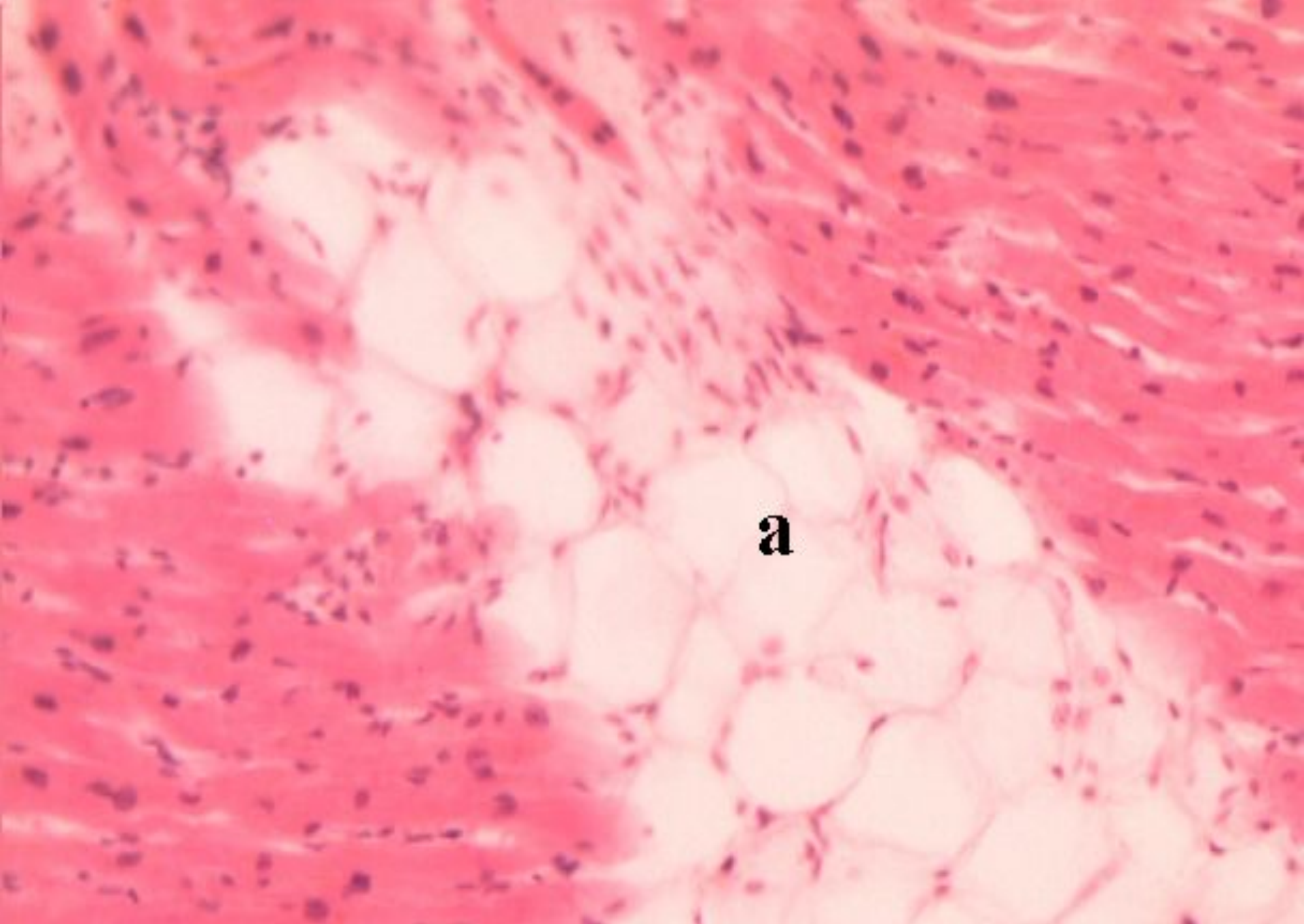


Табырып № 3. Стромальды-тамырлы диспротеиноздары: мукоидты ісінуі, фибриноидты ісінуі (фибриноид), гиалиноз. Амилоидоз. Стромальды-тамырлы липидоздары: жалпы май басу (семіздік), арықтау (кахексия). Стромальды-тамырлы гликогеноздары.

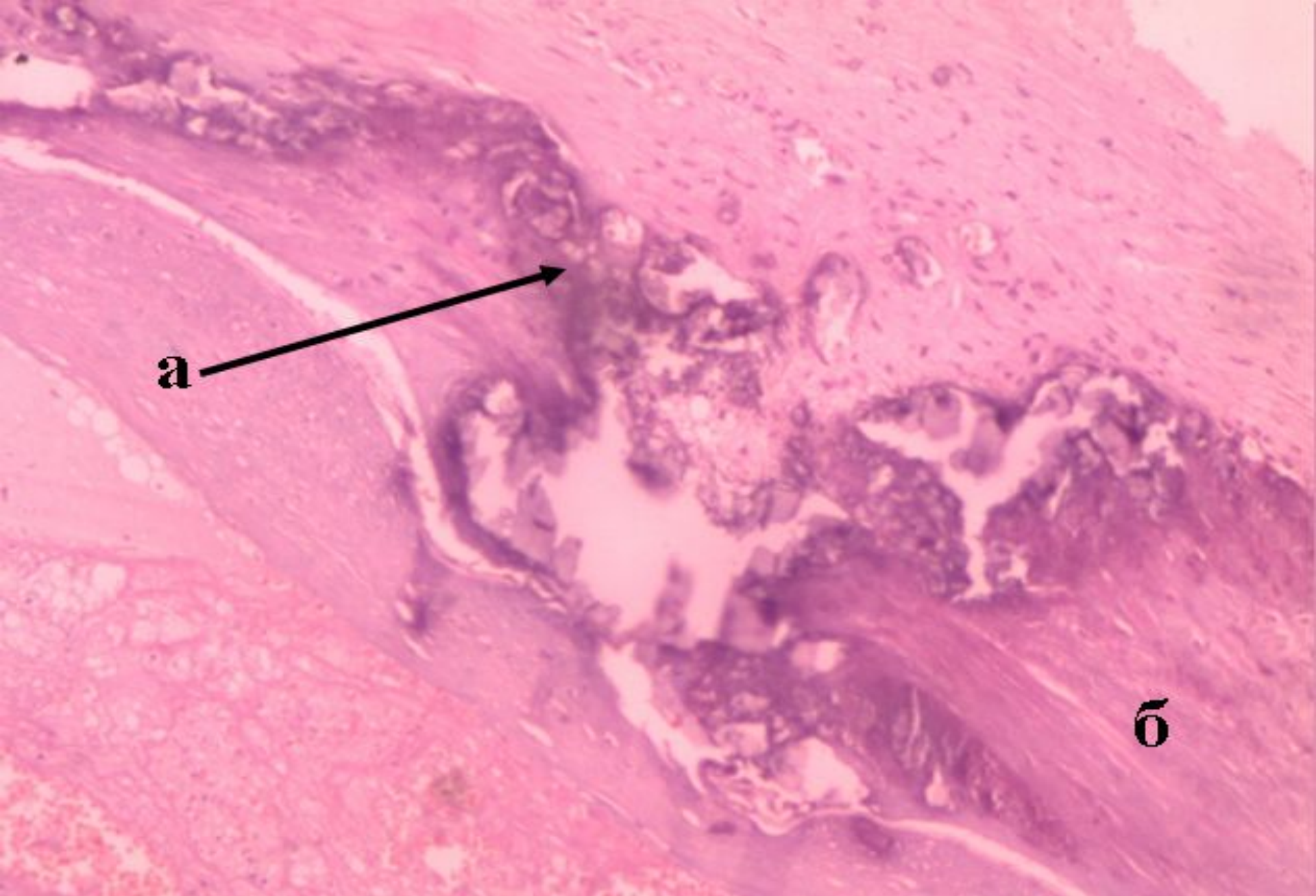
Дайындаған м.ғ.д.

Шабдарбаева Д.М.



Қарапайым жүректі май басу

а – бұлшық ет талшықтарының аралығында май вакуолдары



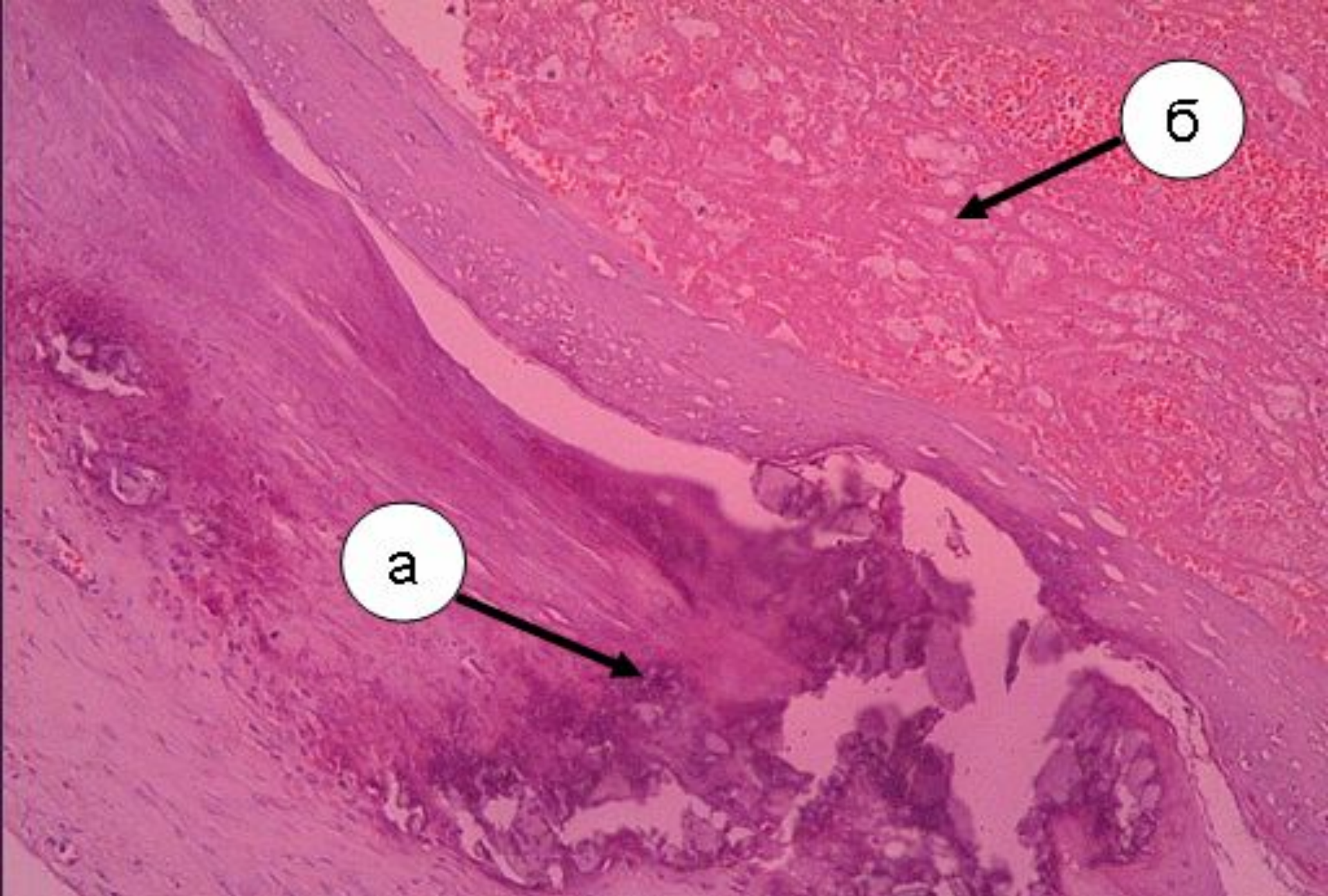
а

б

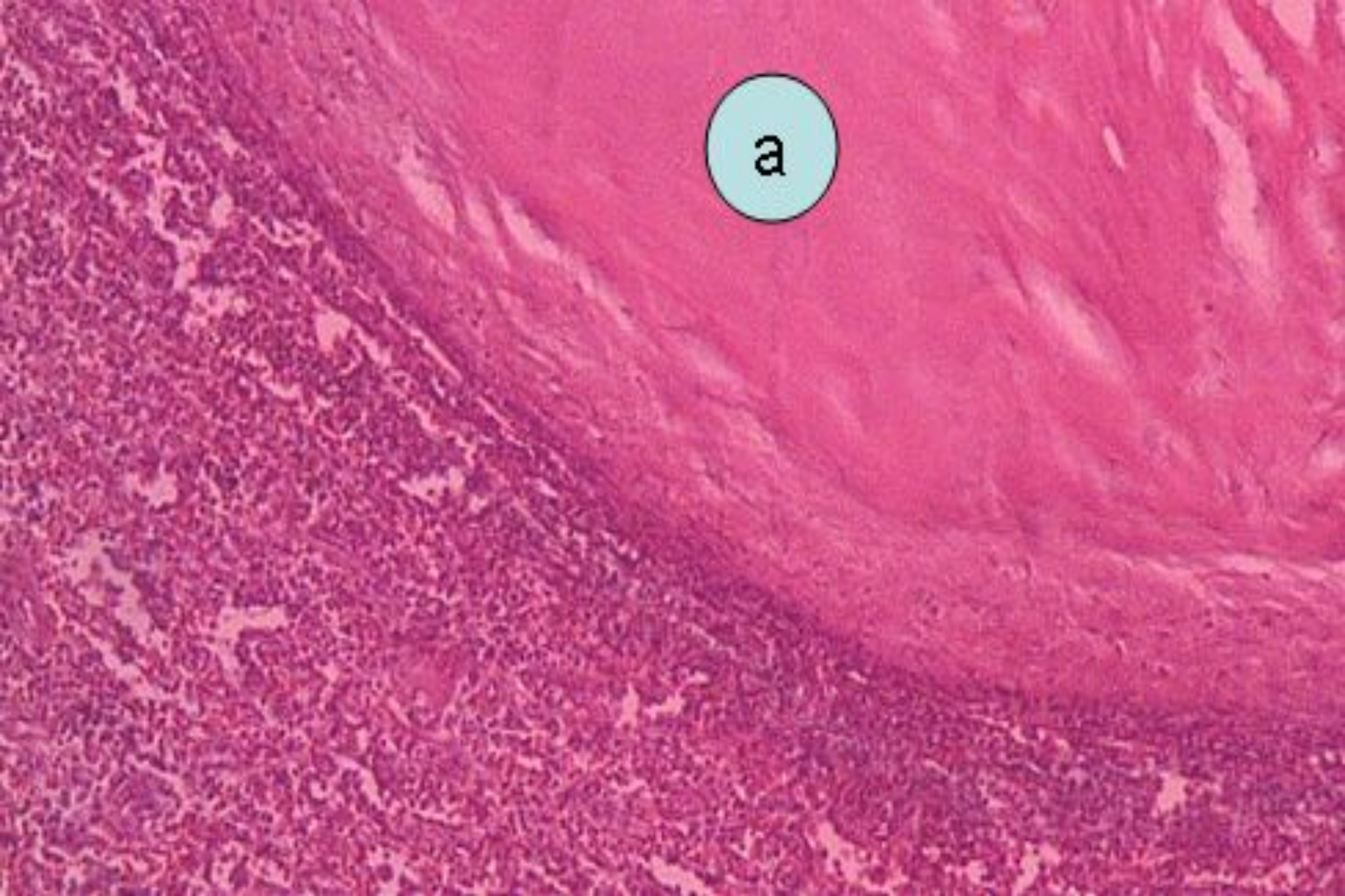
Мықын артериясының атеросклерозы кальцинозбен бірге.

а – кальций тұздары (көкшіл түсті)

б – дәнекер тіндерінің өсуі



Мықын артериясының атеросклерозы кальцинозбен және тромбозбен
а –кальций тұздары (көкшіл түсті)
б - тромб



Көкбауыр капсуласының гиалинозы
а – біртекті гиалин текті зат, күлгін түске боялған