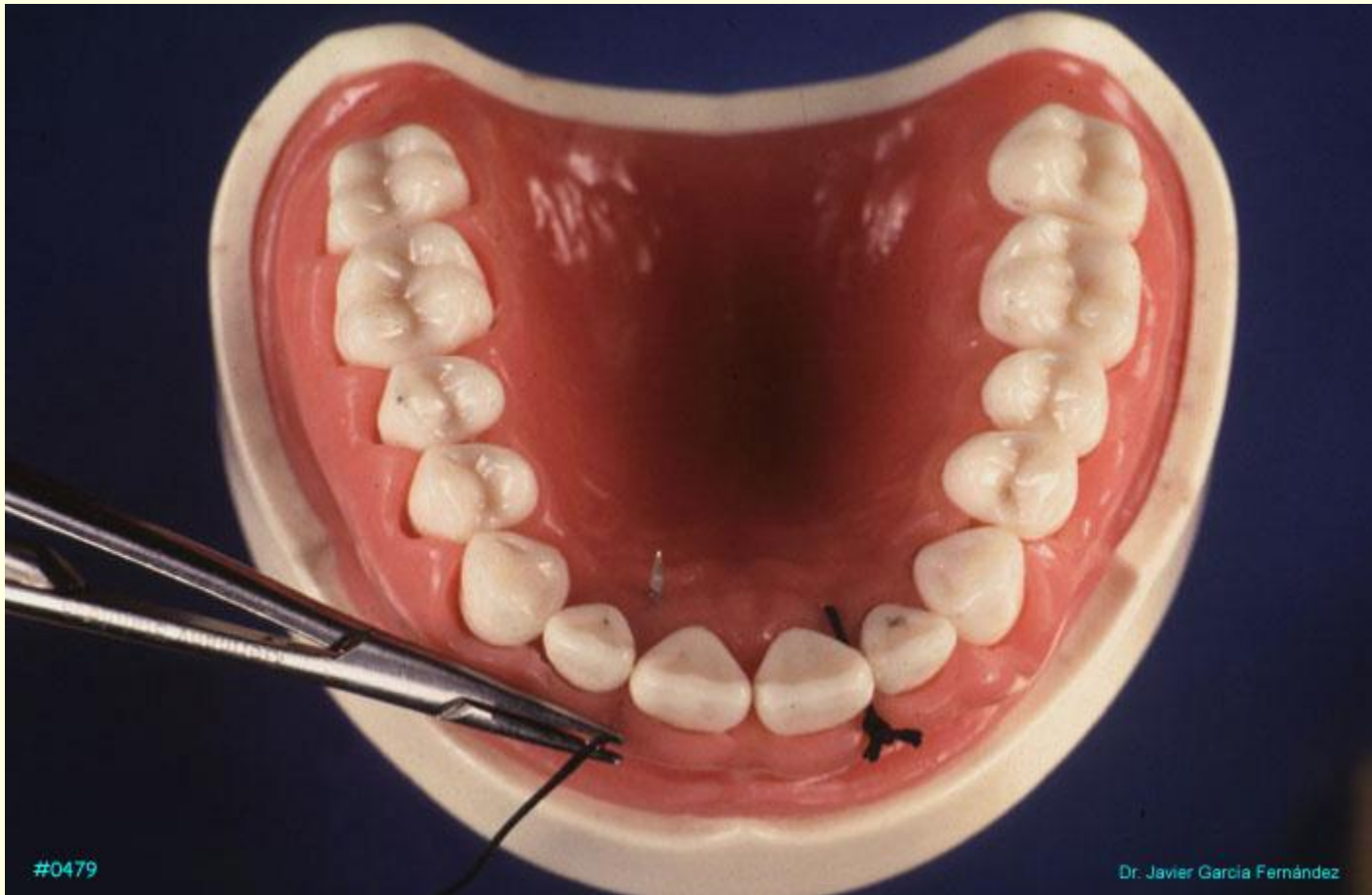


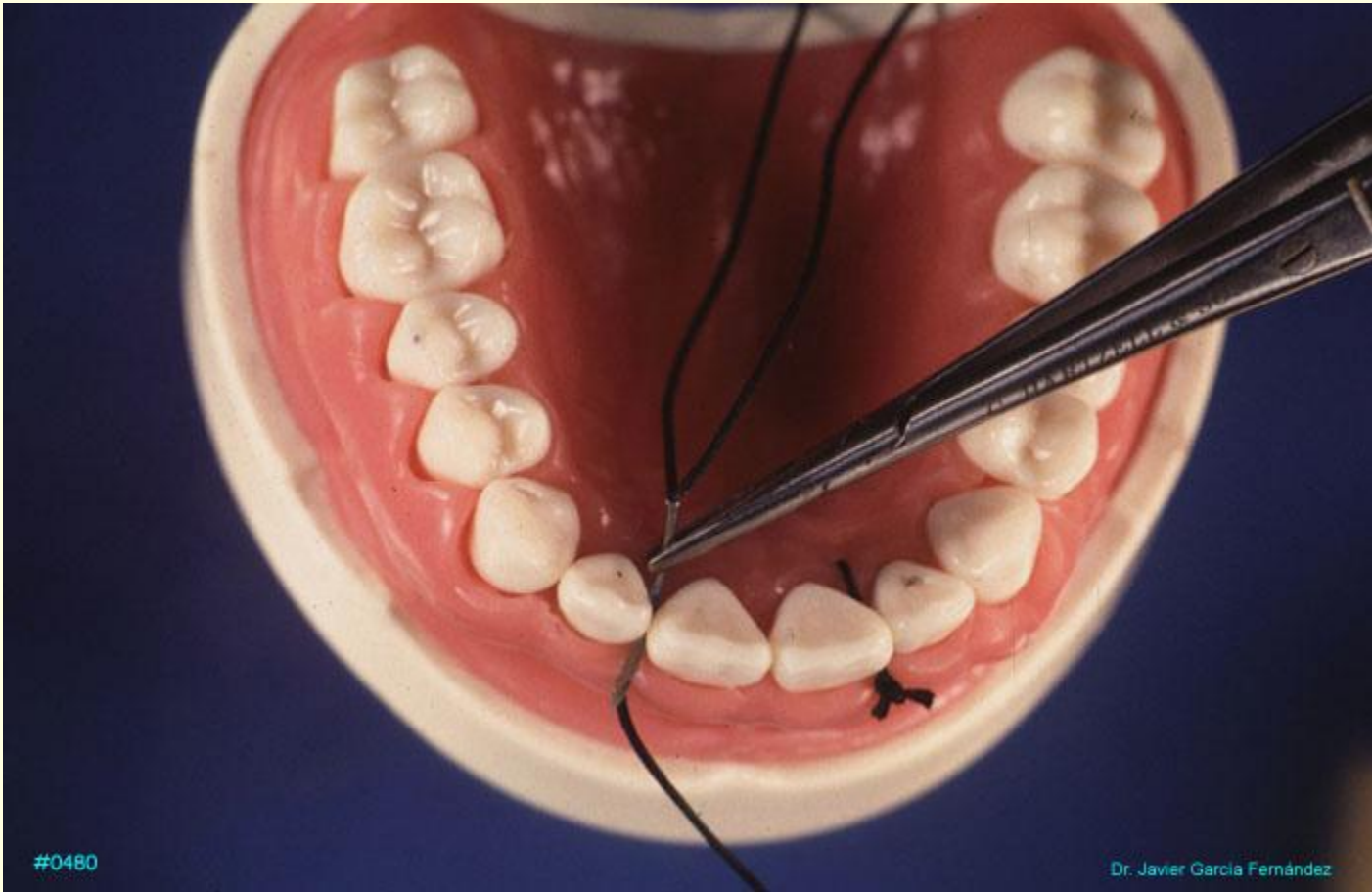
---

*SUTURAS*

*PERIODONTALES*

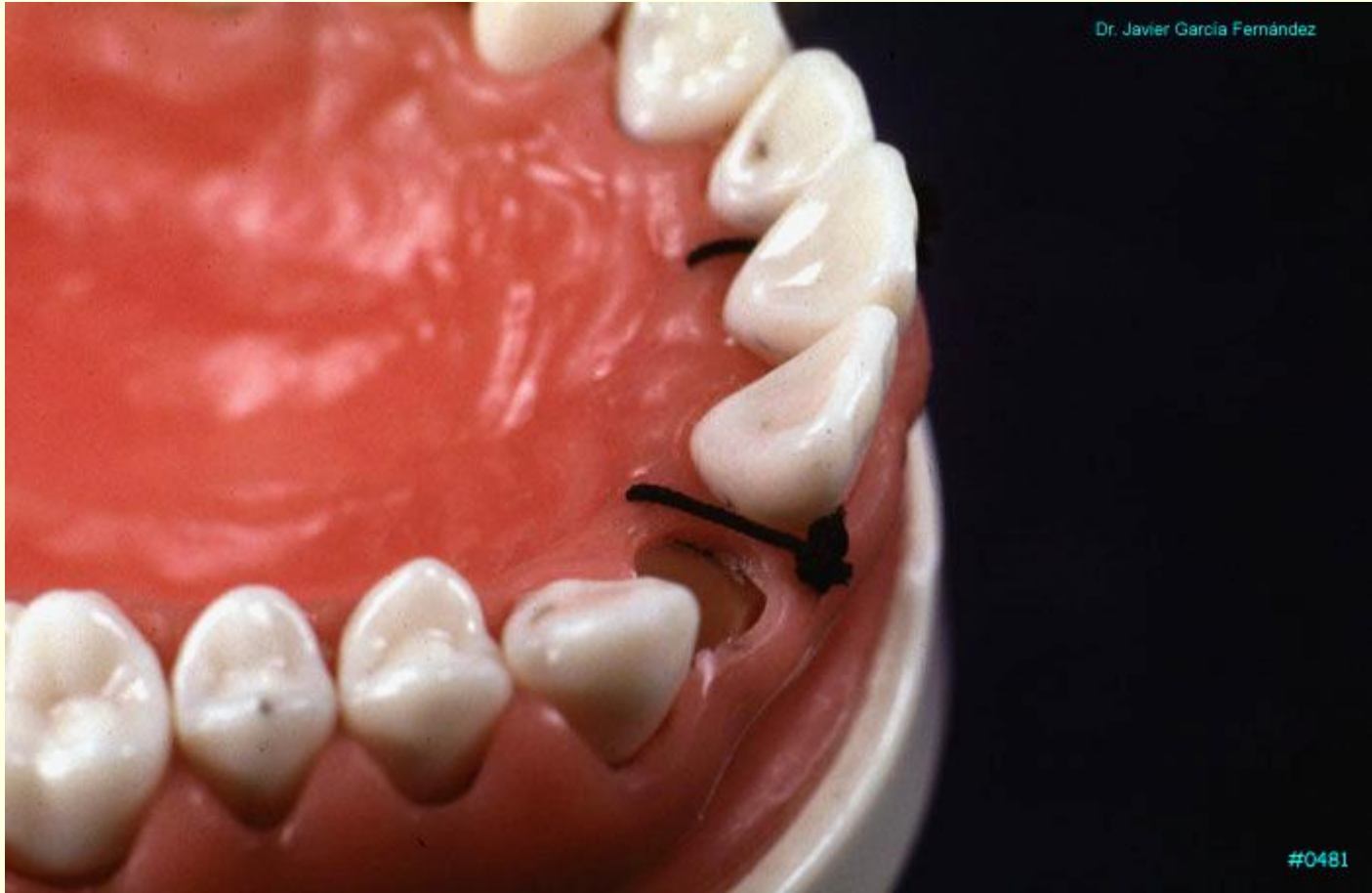
## Suturas en asa directa





#0480

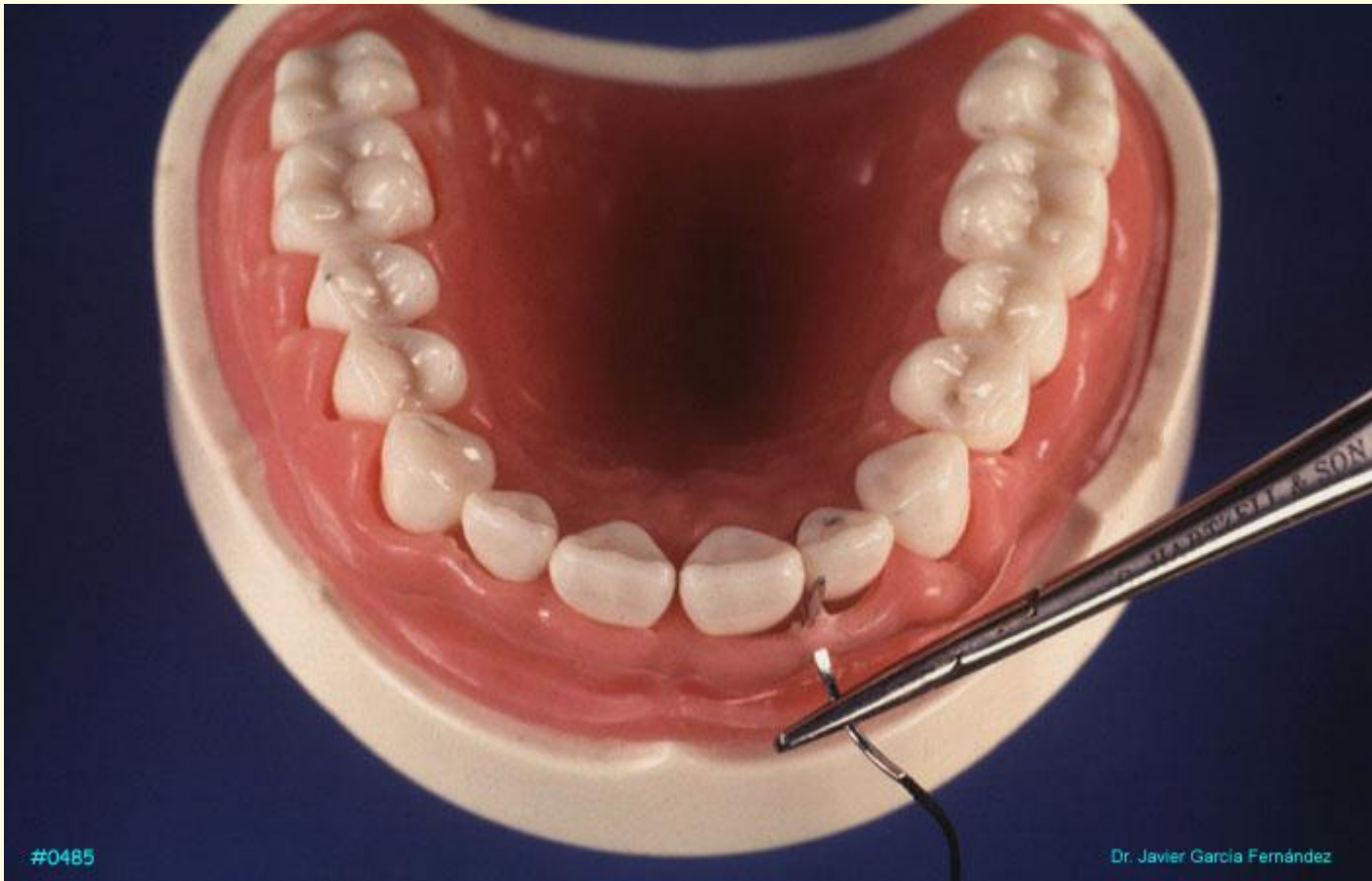
Dr. Javier García Fernández



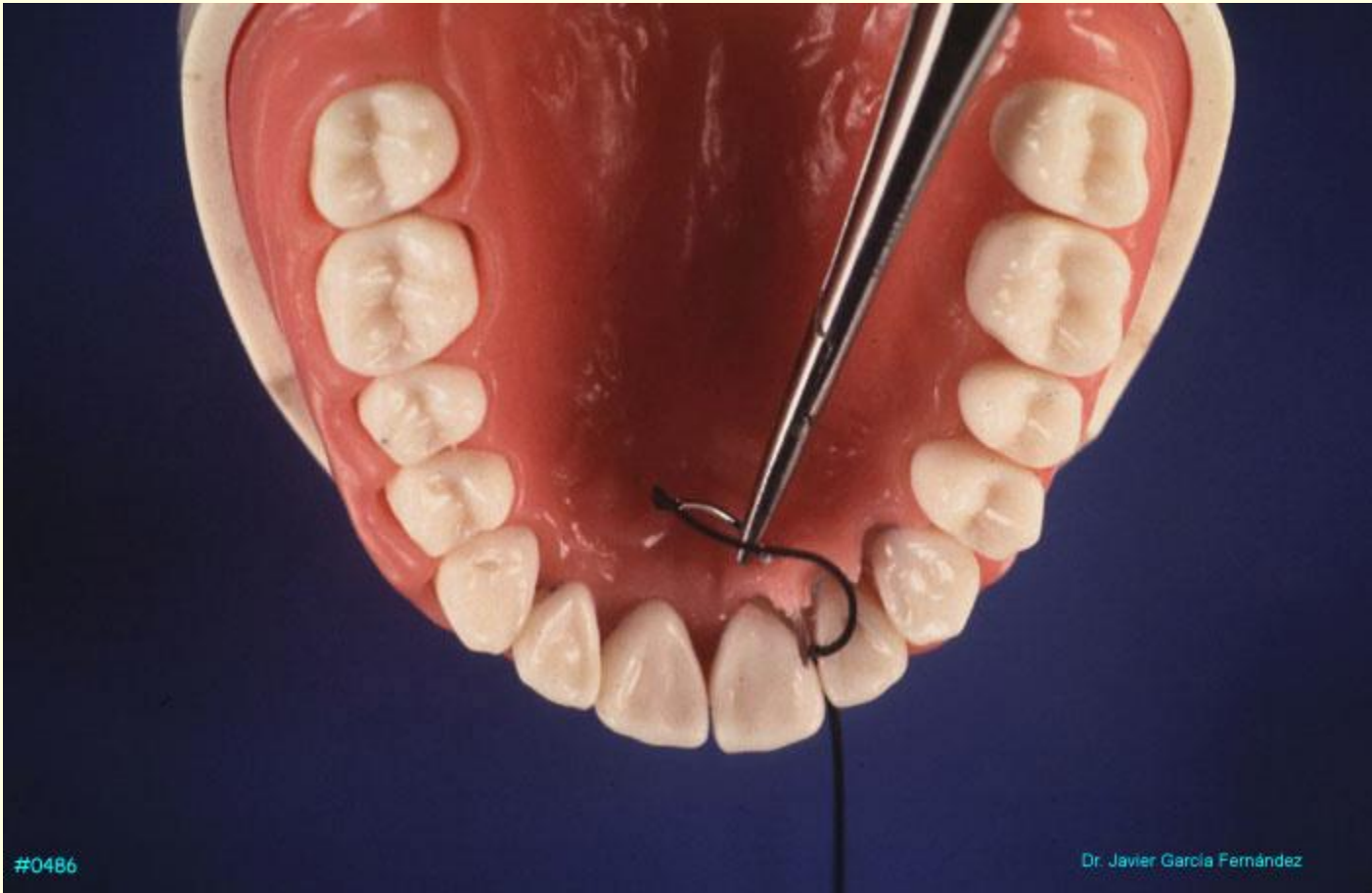
Dr. Javier García Fernández

#0481

## Sutura en ocho

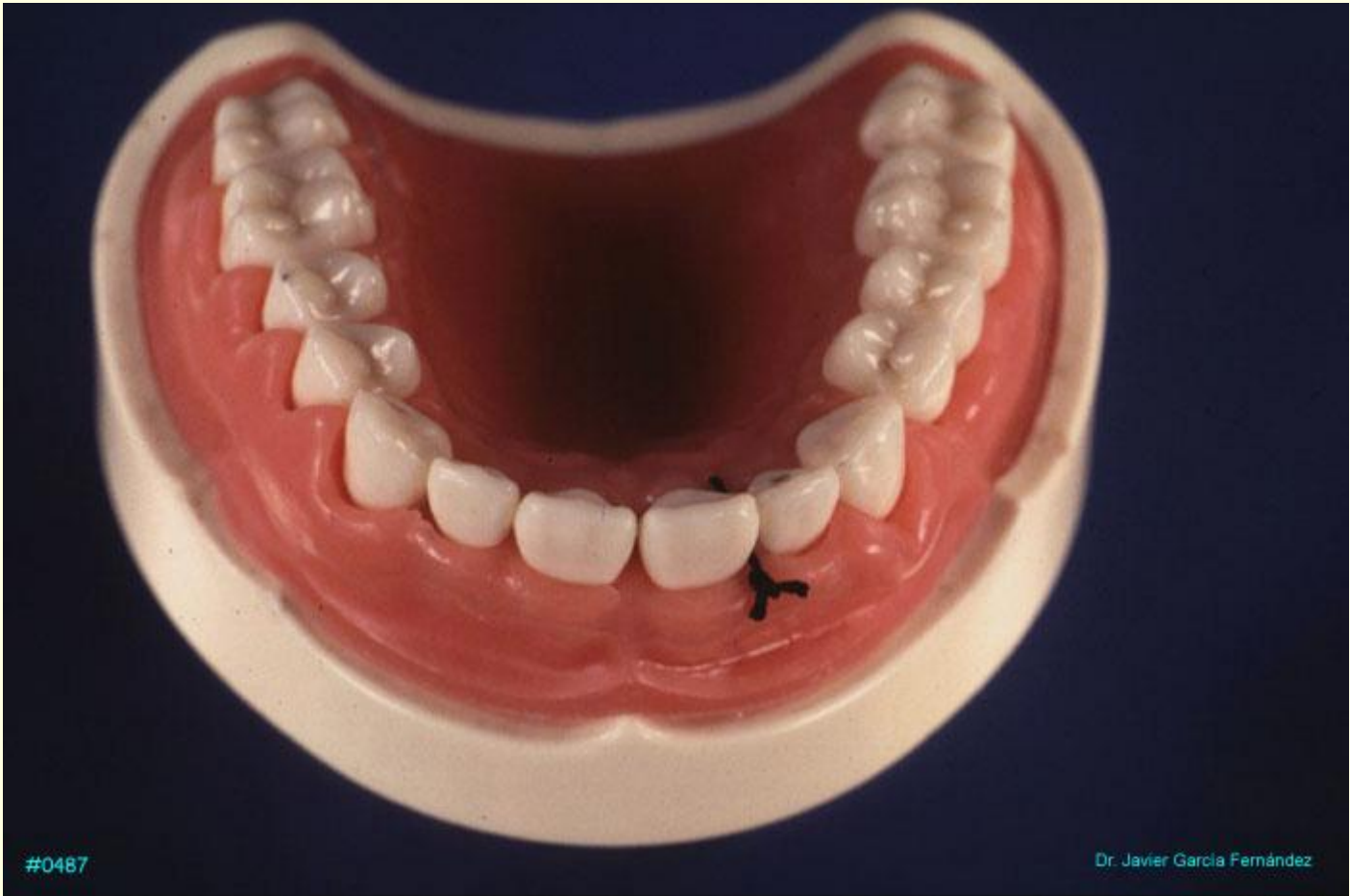






#0486

Dr. Javier García Fernández

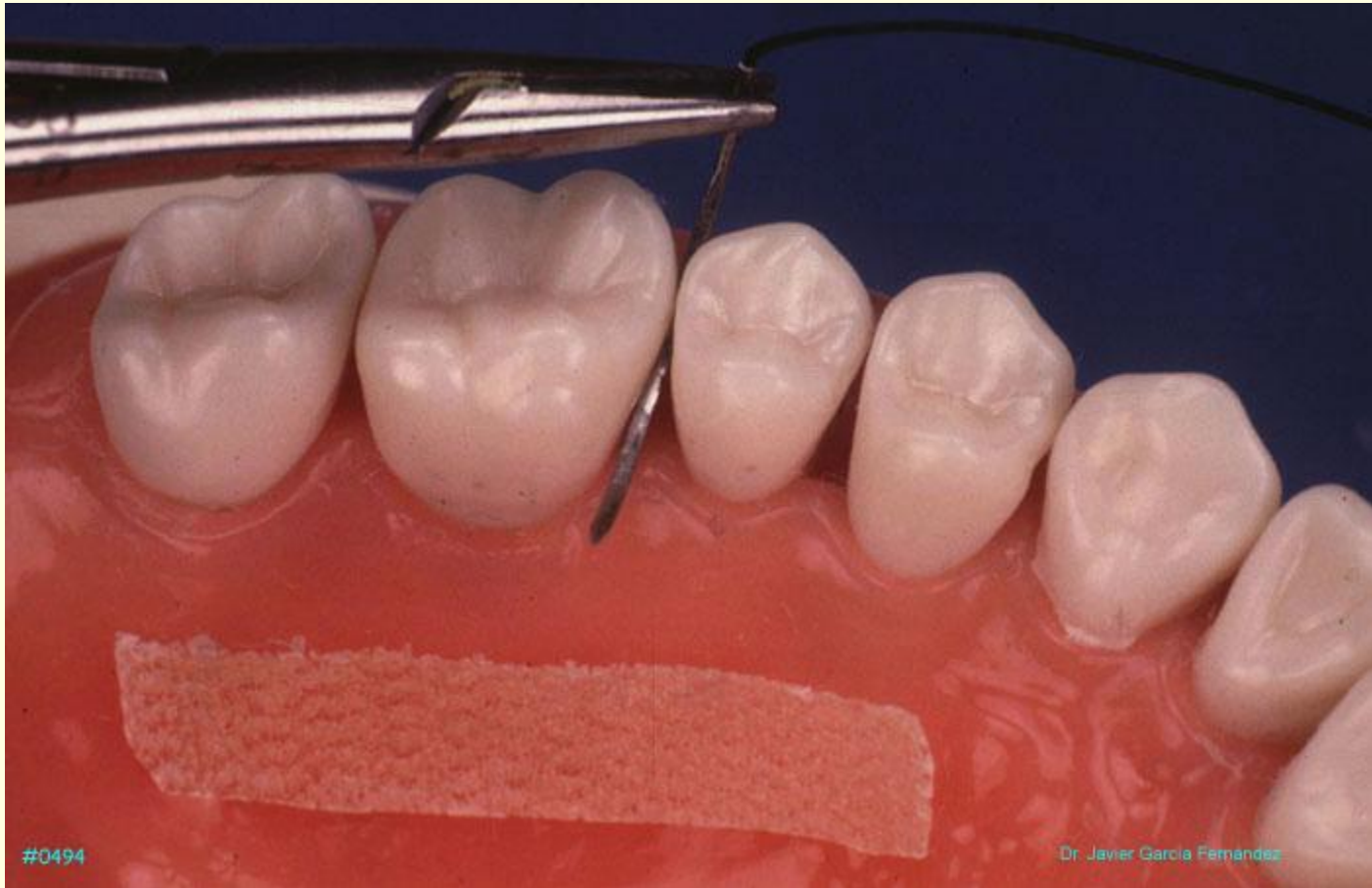


#0487

Dr. Javier García Fernández

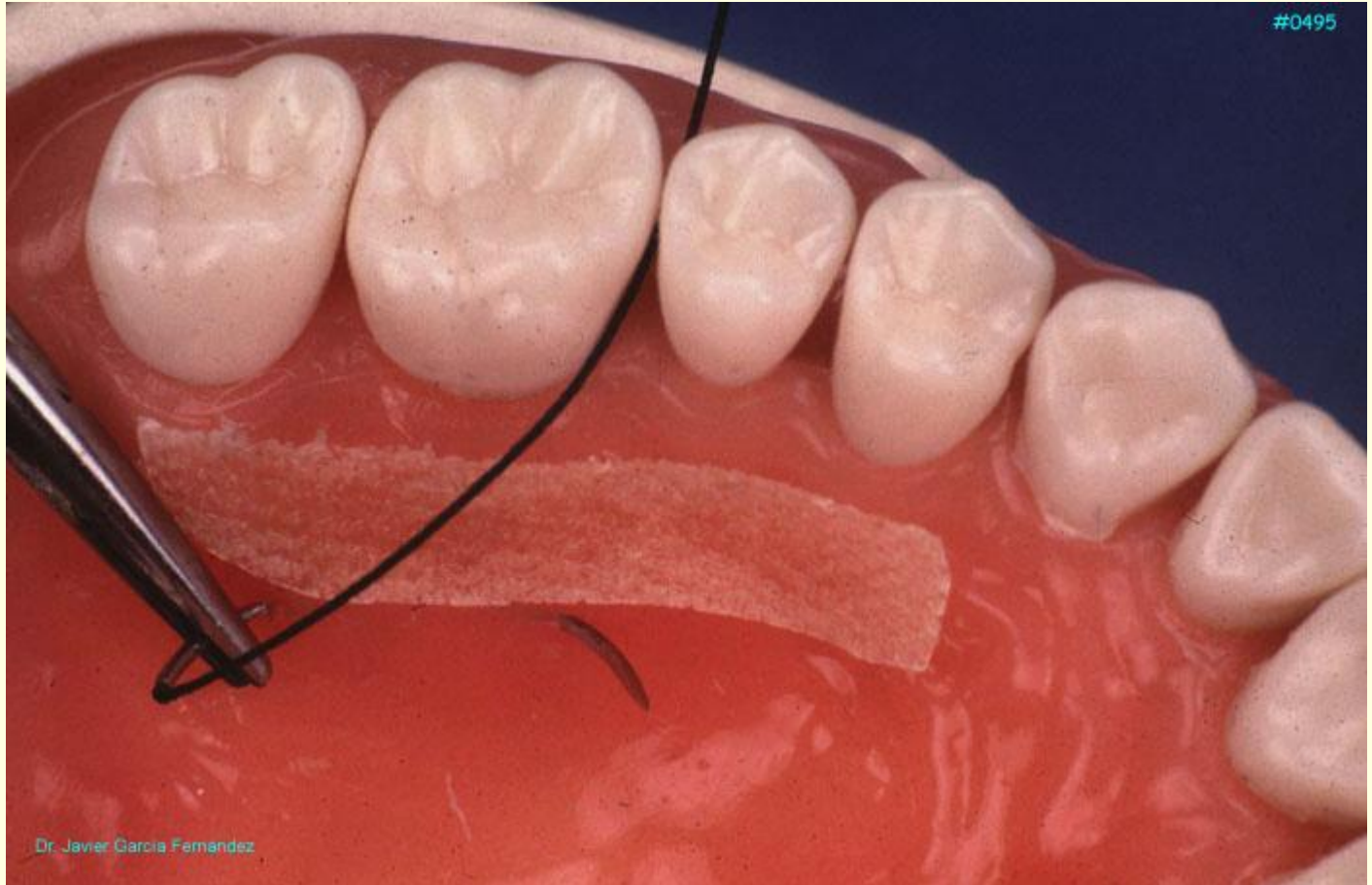
## SUTURA EN ASPA

**La sutura en aspa se utiliza en los sectores posteriores para hacer la compresión de zonas dadoras de injerto o para sujetar apósitos de hemostáticos. También se utiliza en las zonas receptoras del injerto para sujetar el mismo a el lecho receptor**

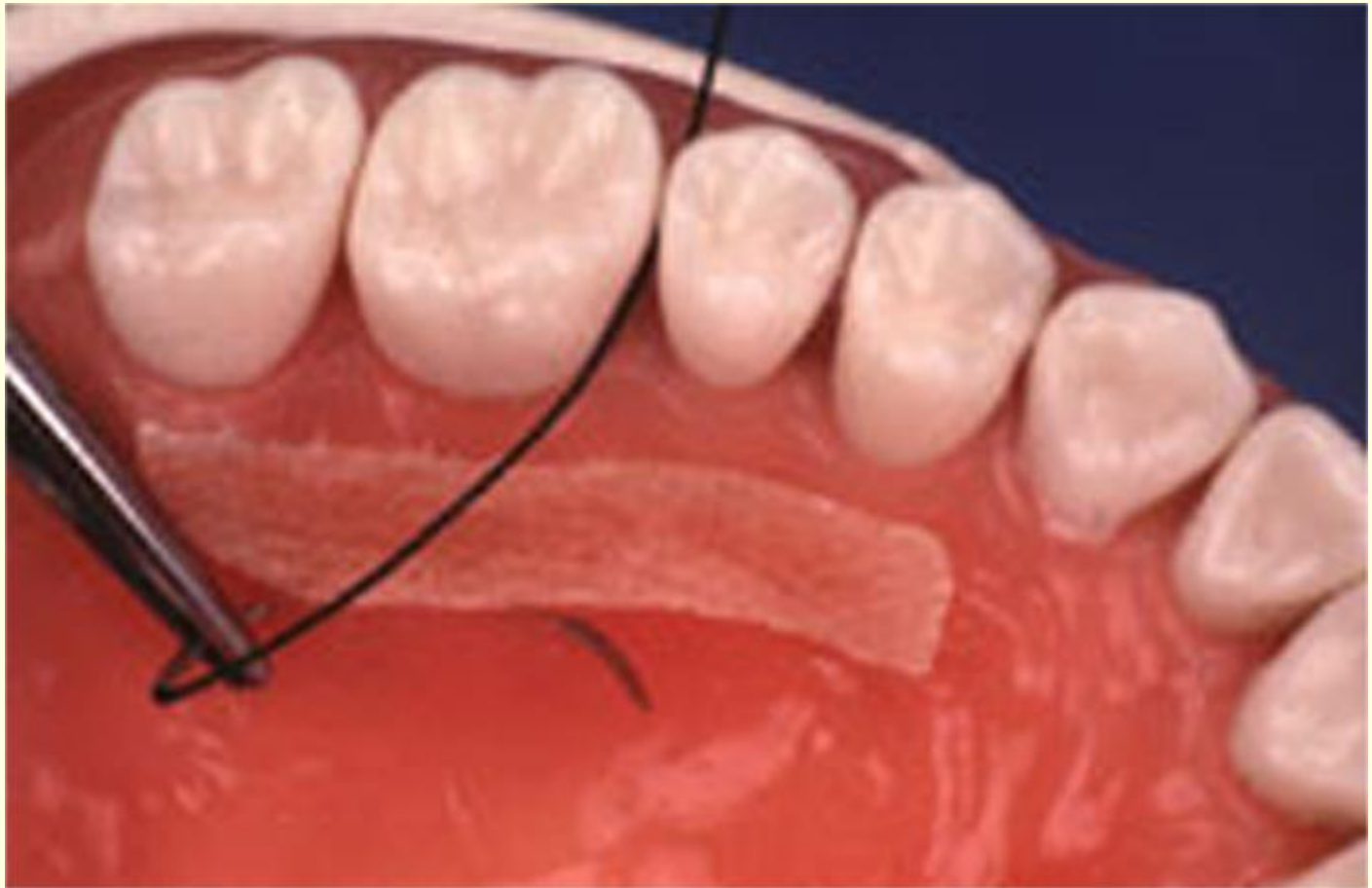



#0495

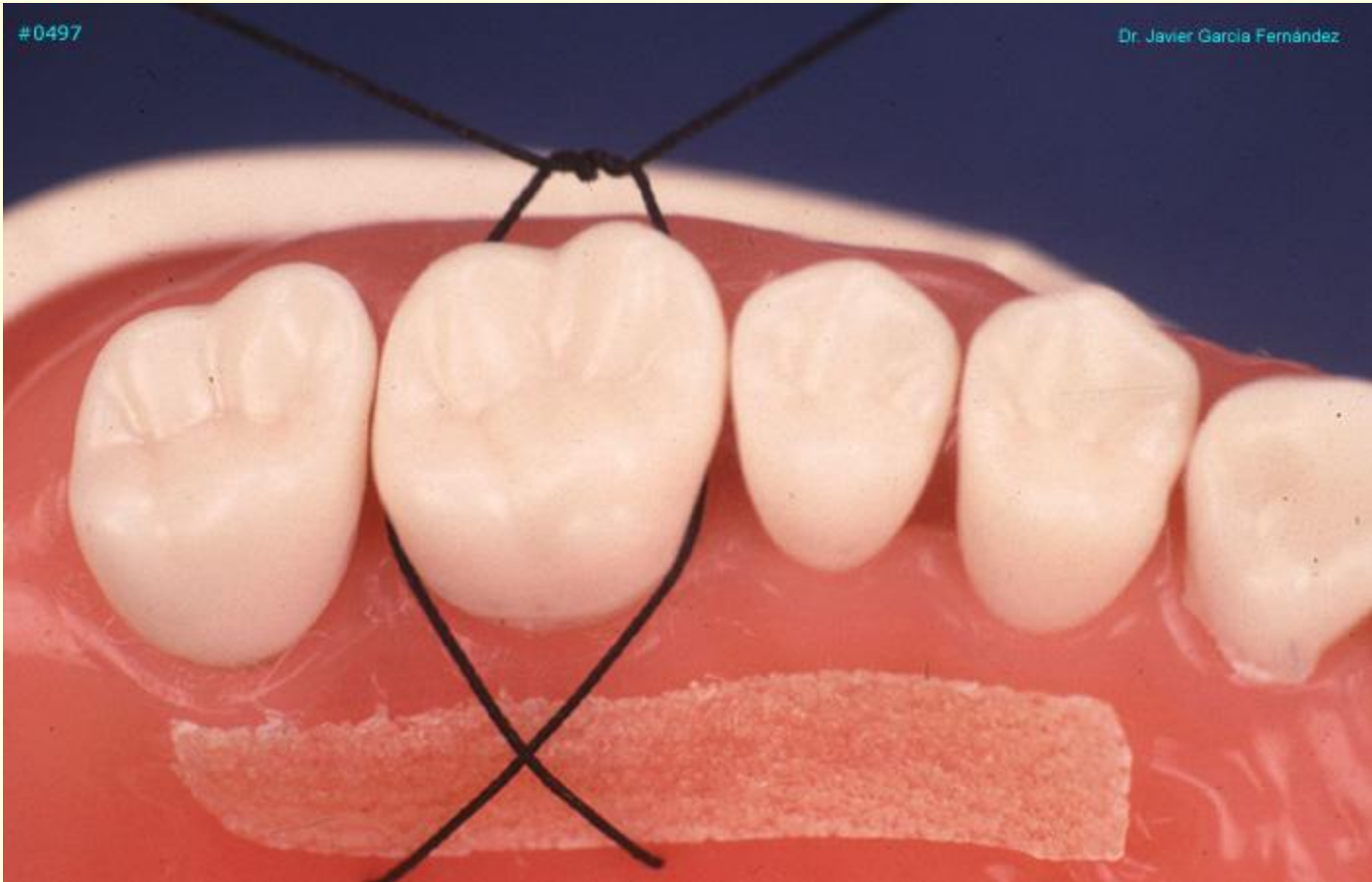


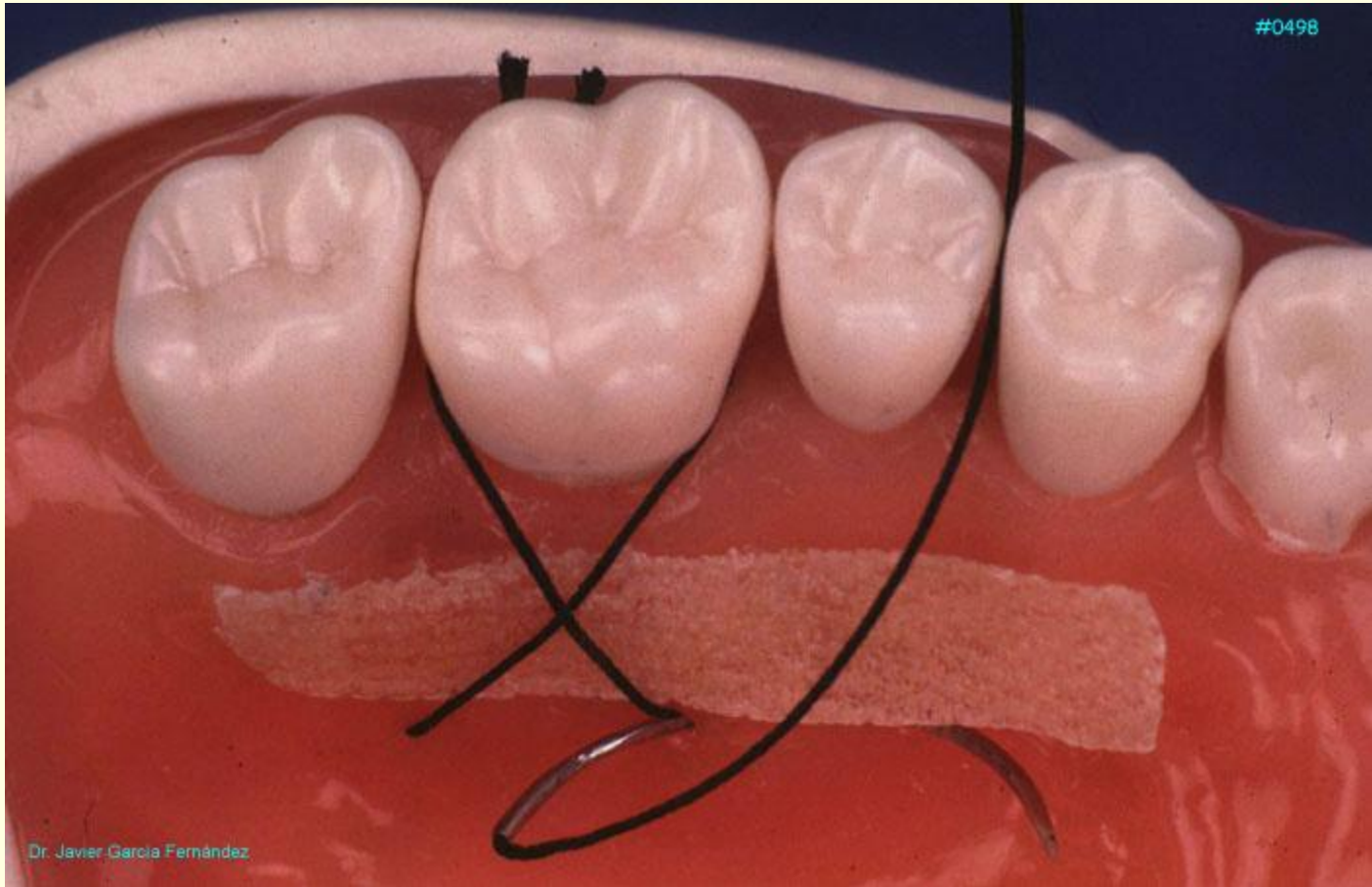
Dr. Javier Garcia Fernandez



#0497

Dr. Javier Garcia Fernández





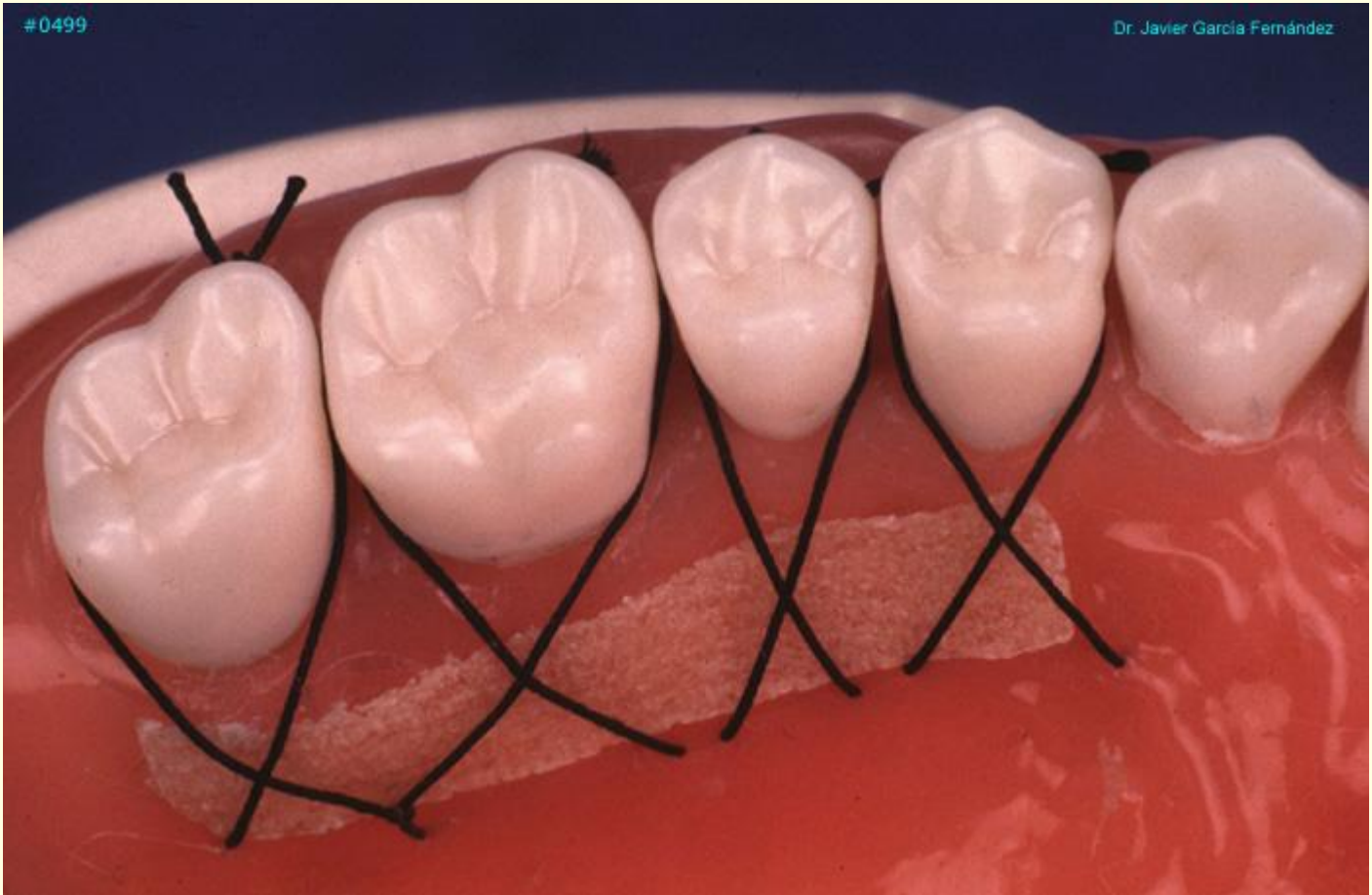
#0498

Dr. Javier Garcia Fernández



#0499

Dr. Javier García Fernández





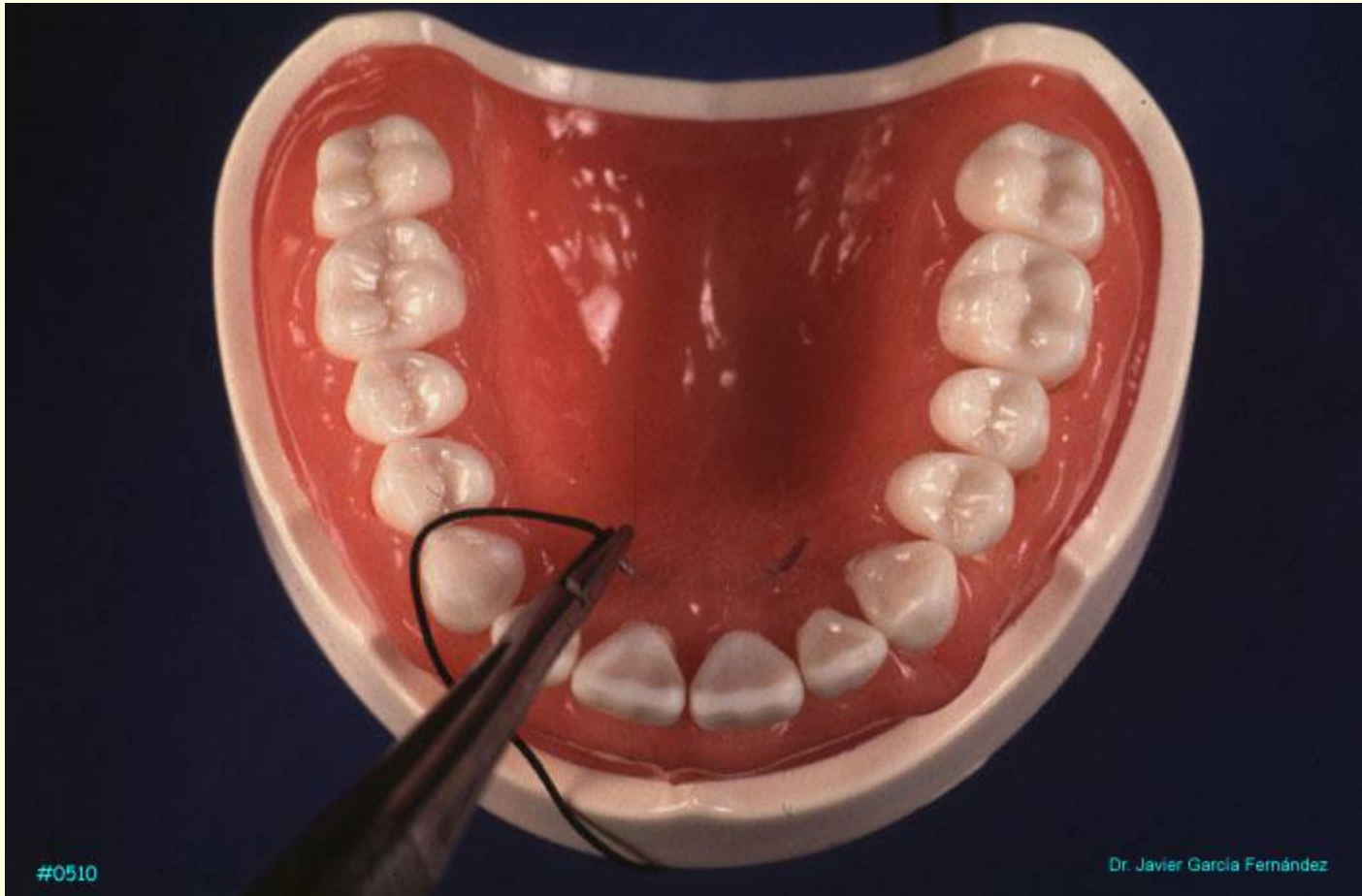
## **SUTURA EN ASPA EN LA PPT**

---

**En la técnica de protección de papila, la sutura en aspa permite fijar las papilas reposicionadas en sus correspondientes espacios interdientales.**

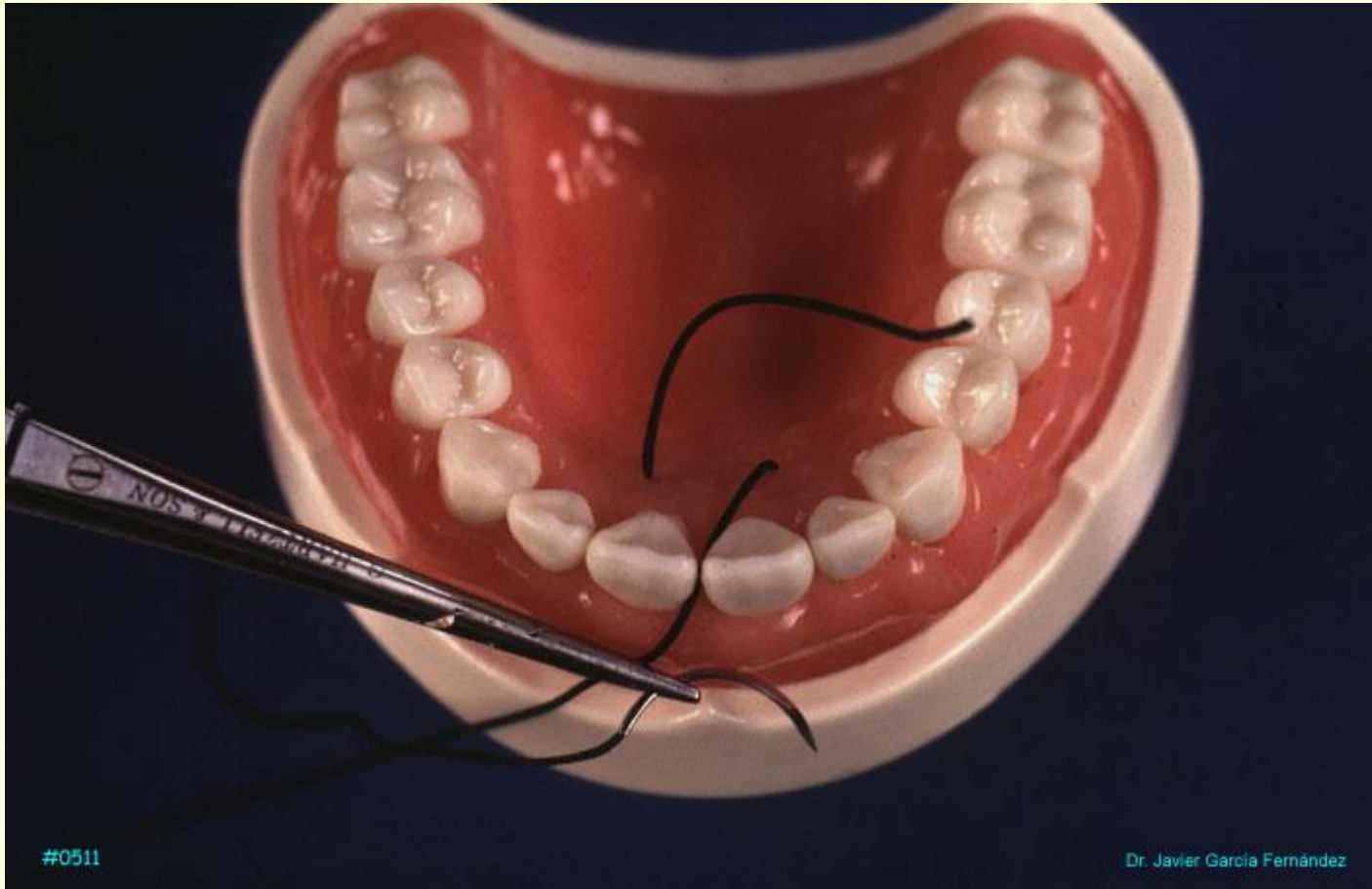
**La sutura en aspa se inicia entrando el tejido conectivo de derecha a izquierda en el lado palatino, pasando la aguja por el espacio interdental correspondiente a la papila levantada para entrar de derecha a izquierda el tejido conectivo vestibular.**

**Seguidamente se pasa el hilo por el mismo espacio interdental y se anuda en el mismo espacio cerrándose el aspa.**



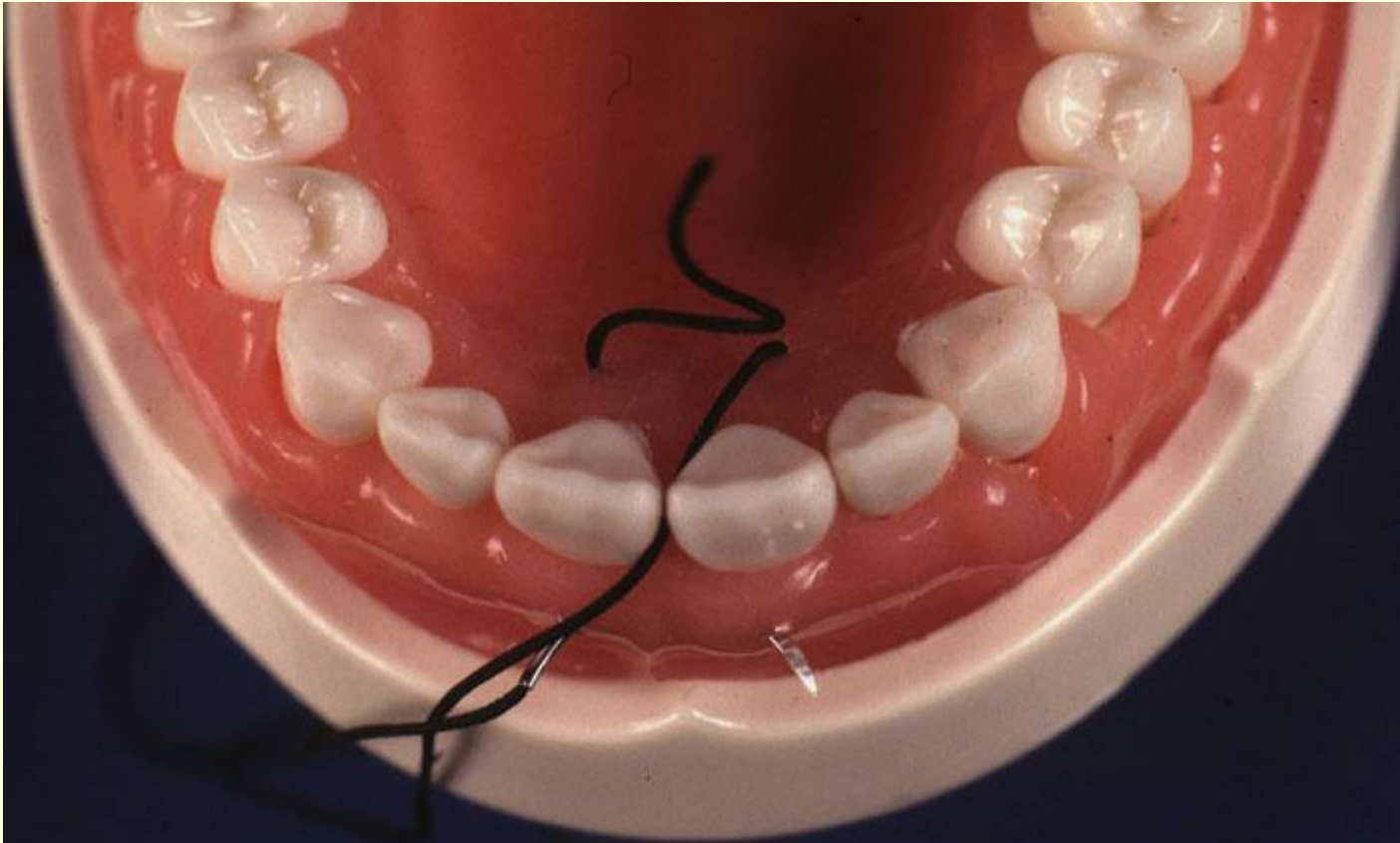
#0510

Dr. Javier Garcia Fernández



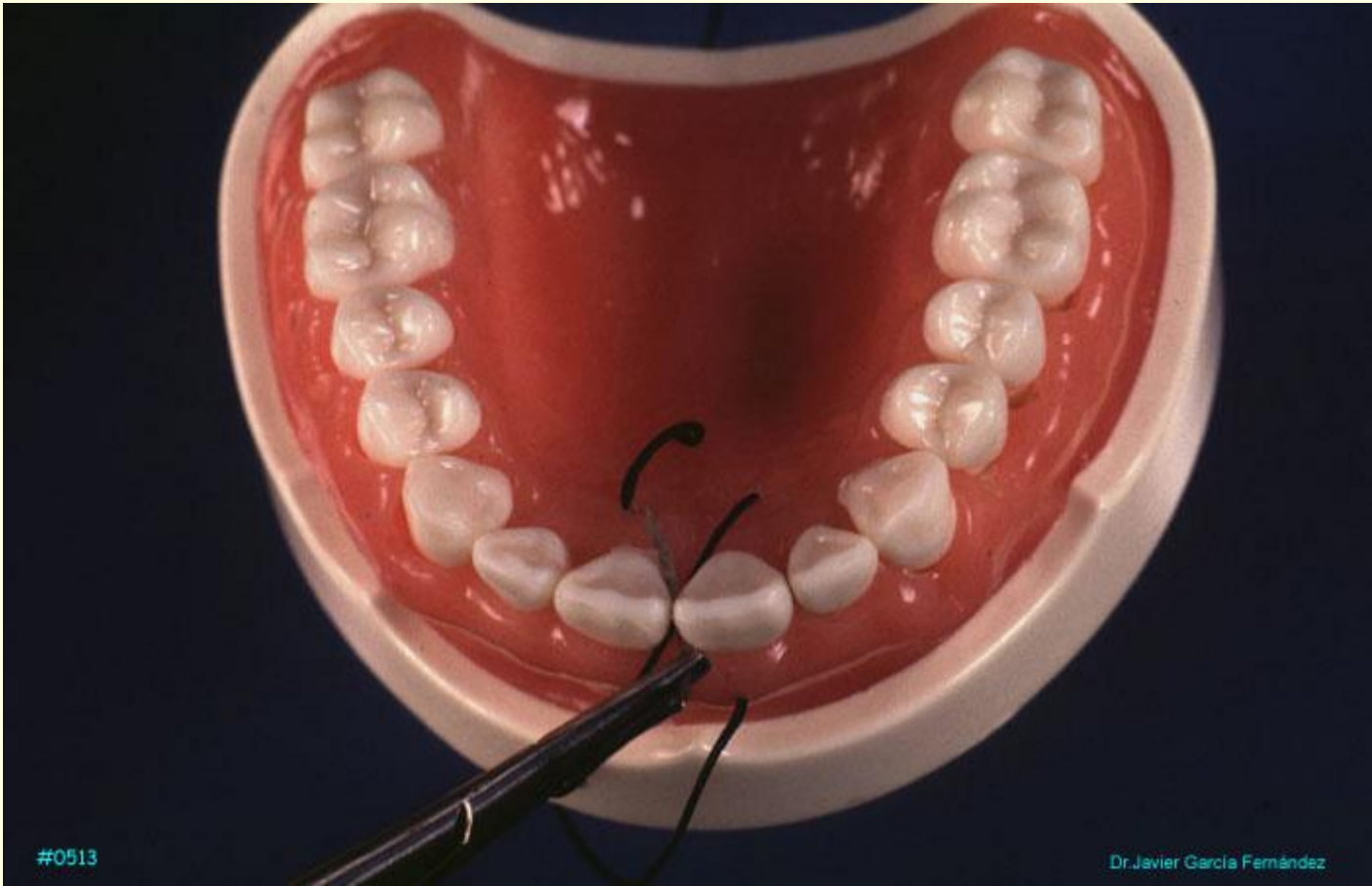
#0511

Dr. Javier García Fernández



#0512

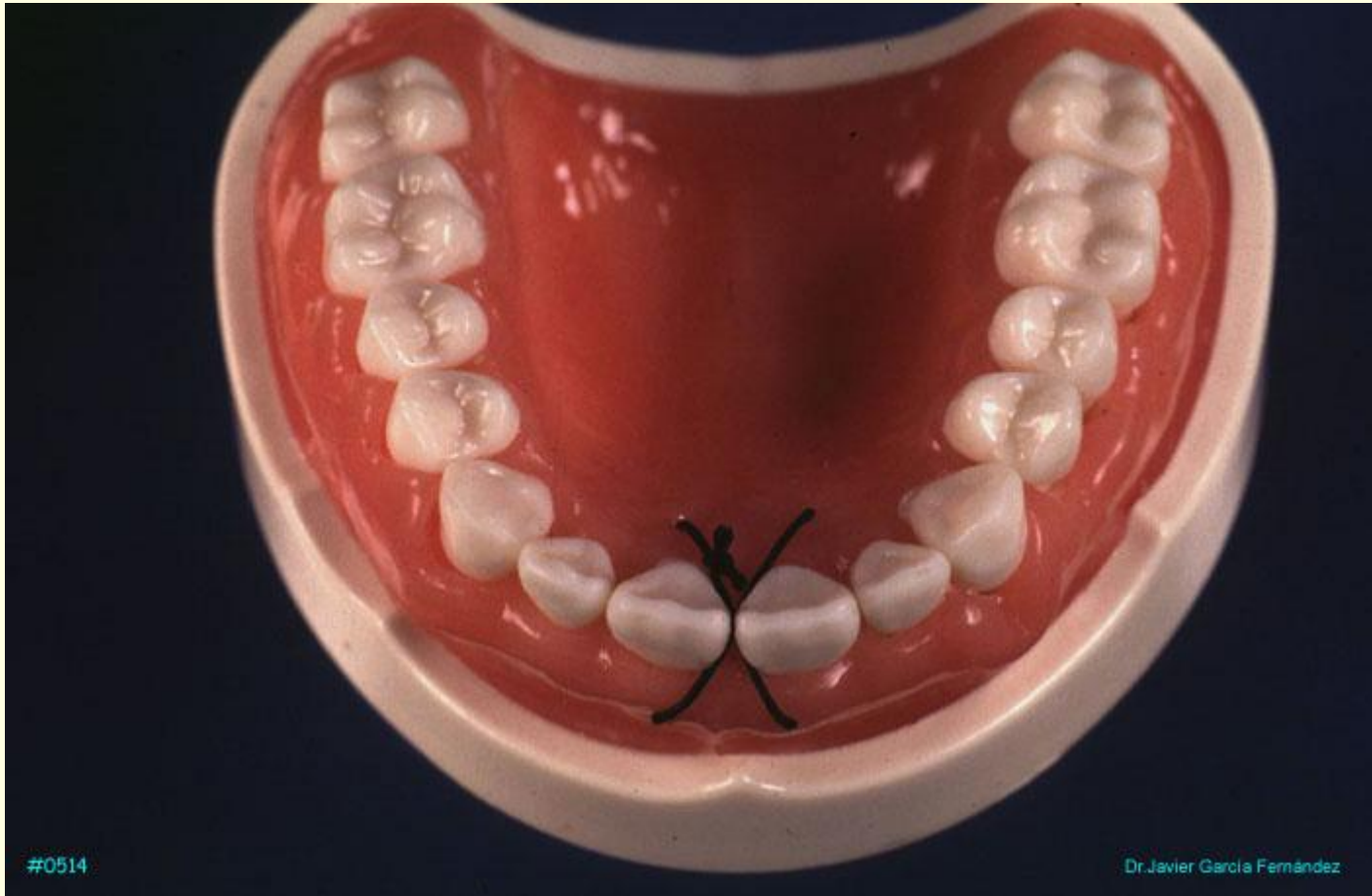
Dr. Javier García Fernández



#0513

Dr. Javier García Fernández





#0514

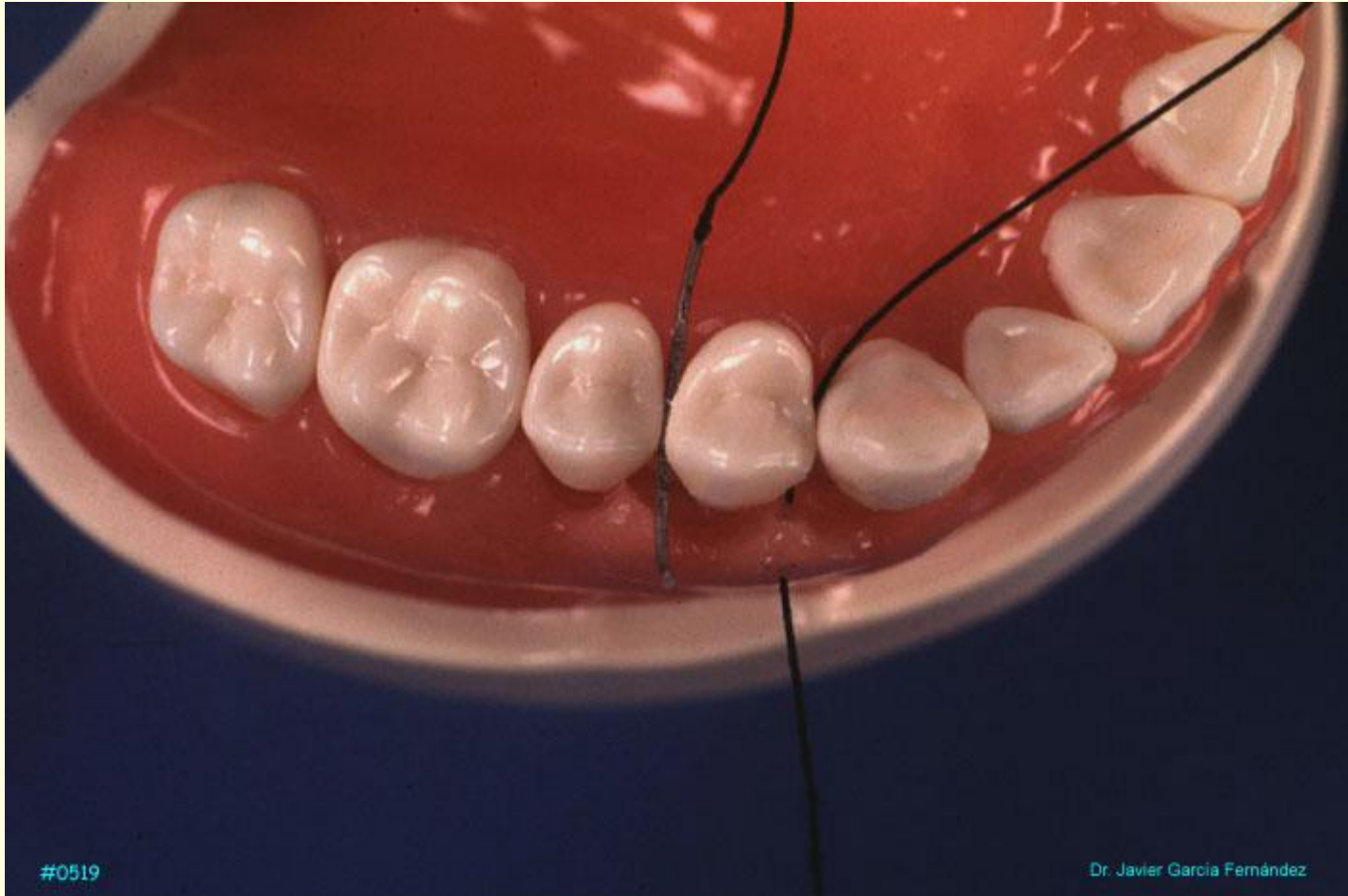
Dr. Javier García Fernández

## SUTURA SUSPENDIDA

---

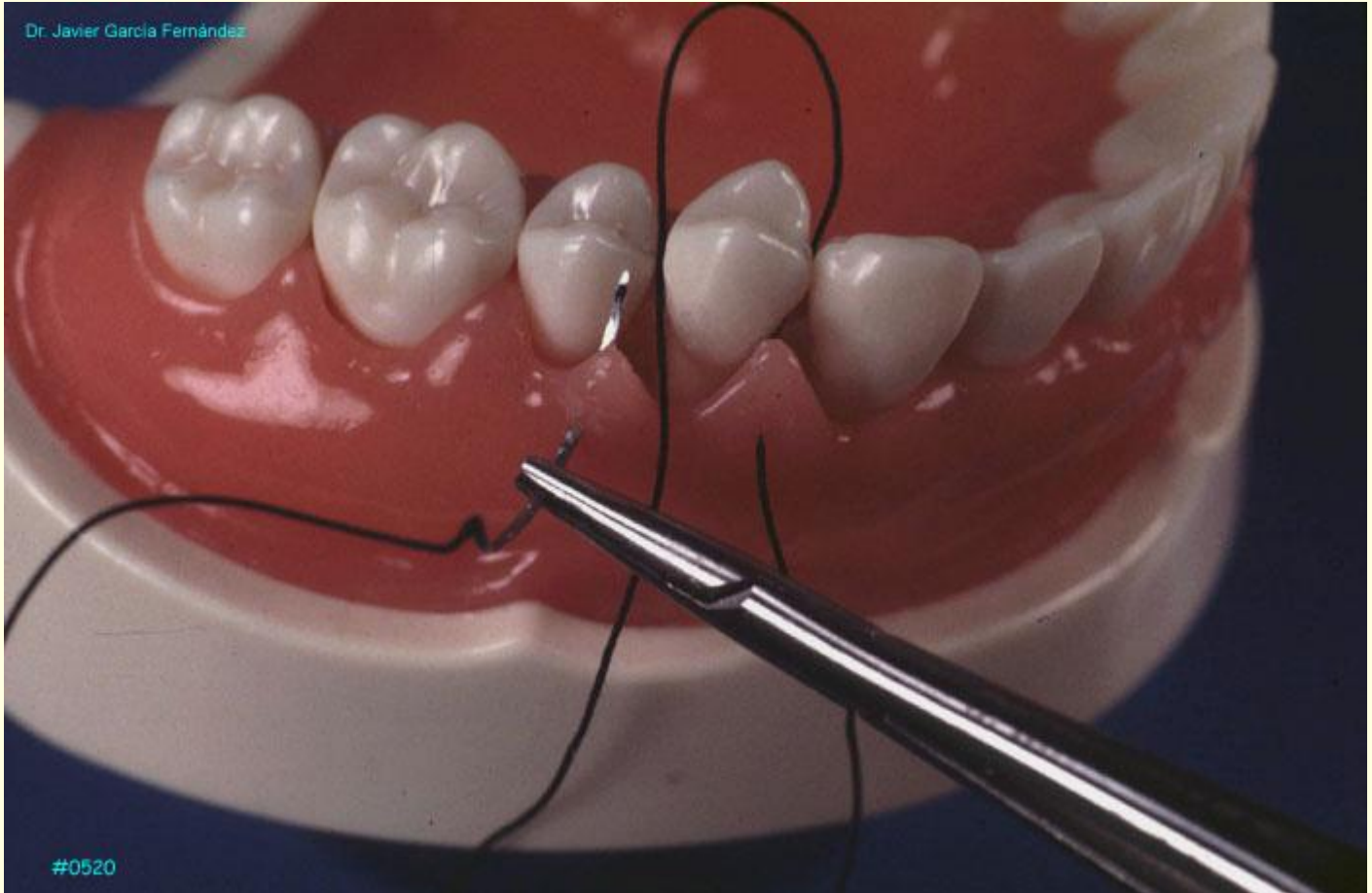
Se inicia la sutura entrando el epitelio conectivo de la primera papila mesial del colgajo para pasar la aguja alrededor del diente y traspasar la siguiente papila distal de epitelio a conectivo. Seguidamente se anuda.

Las suturas suspendidas, también conocidas como suturas de cabestrillo se pueden hacer de forma continua.



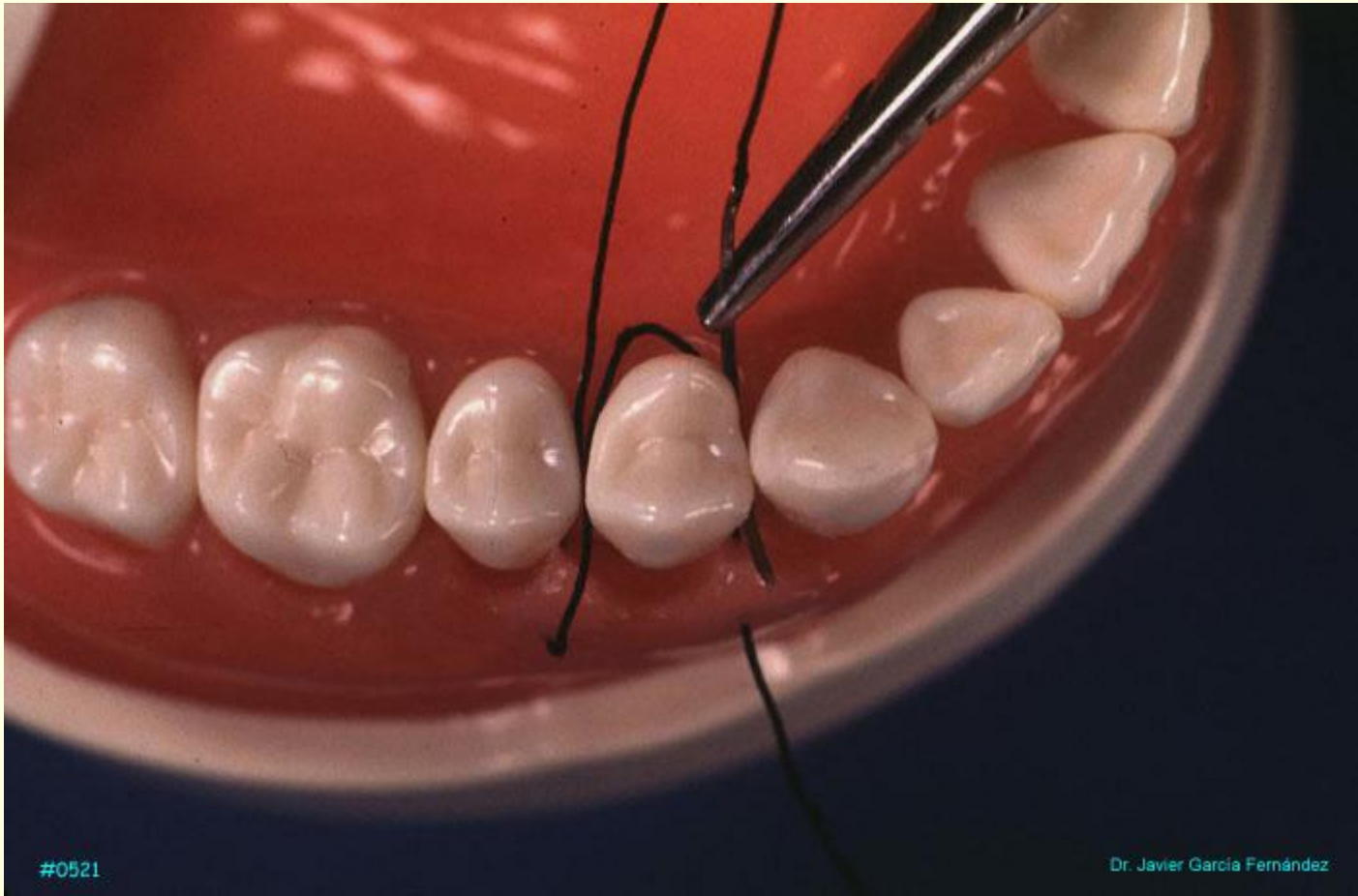
#0519

Dr. Javier García Fernández



Dr. Javier García Fernández

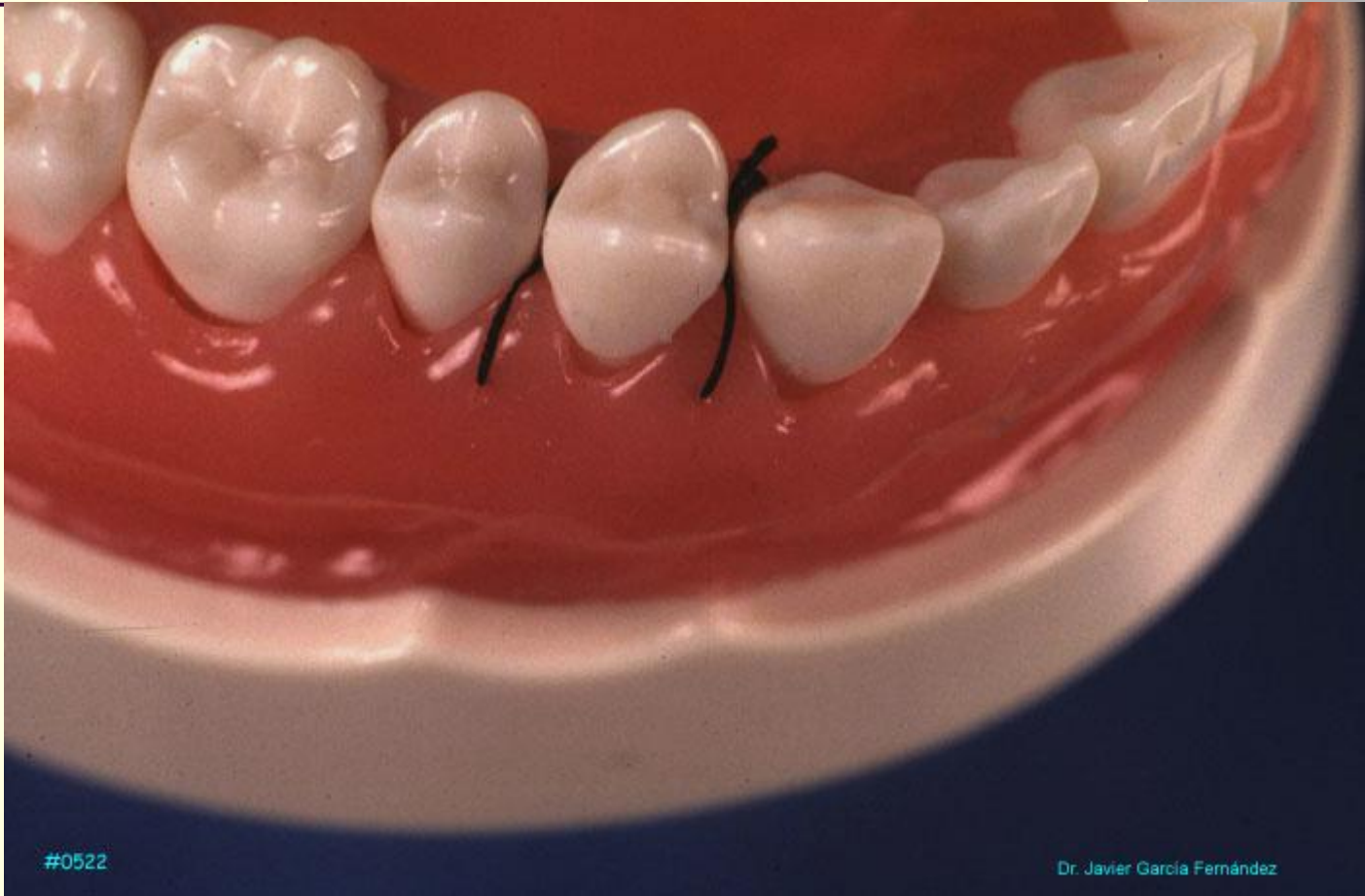#0520



#0521

Dr. Javier García Fernández

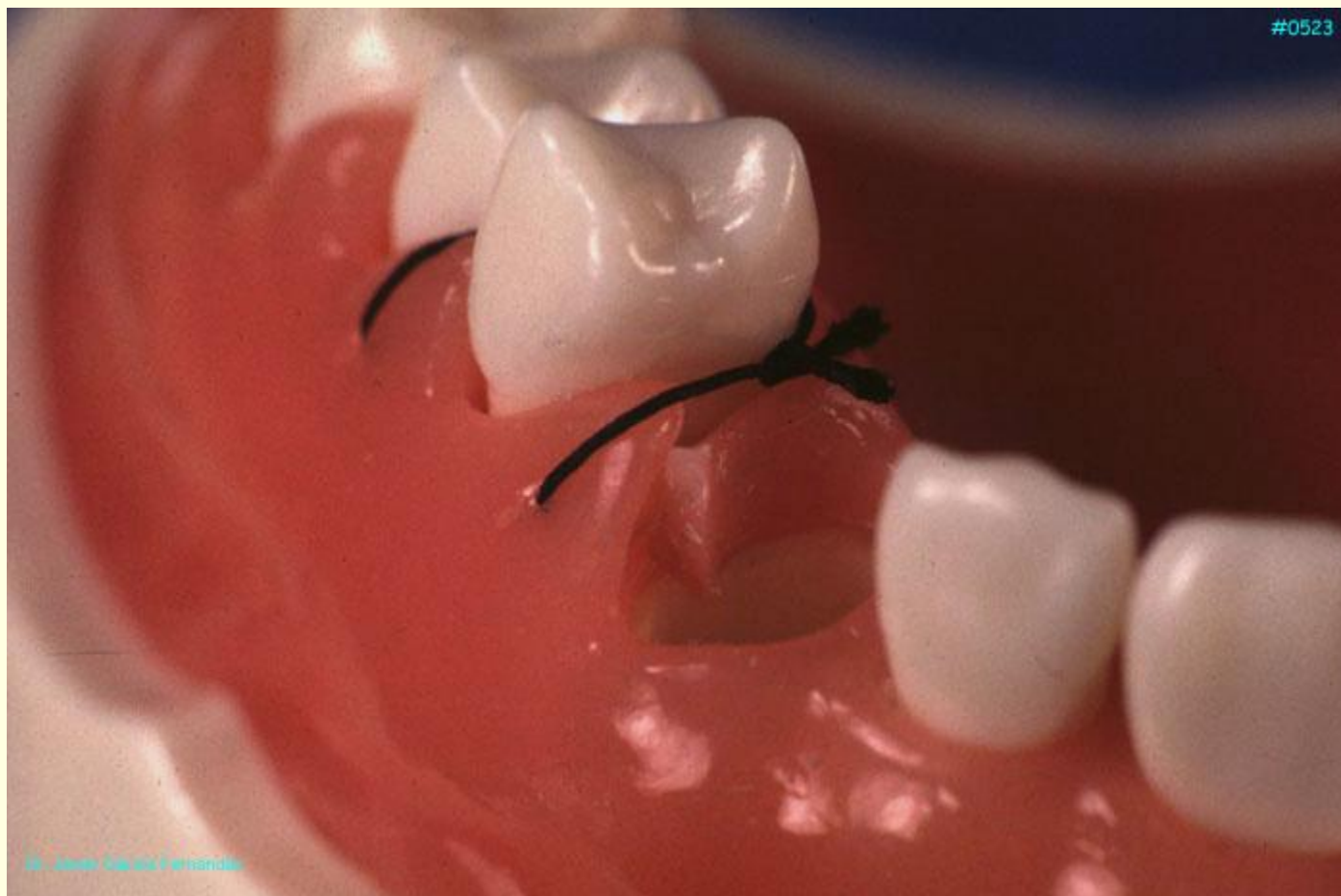



#0522

Dr. Javier García Fernández

#0523



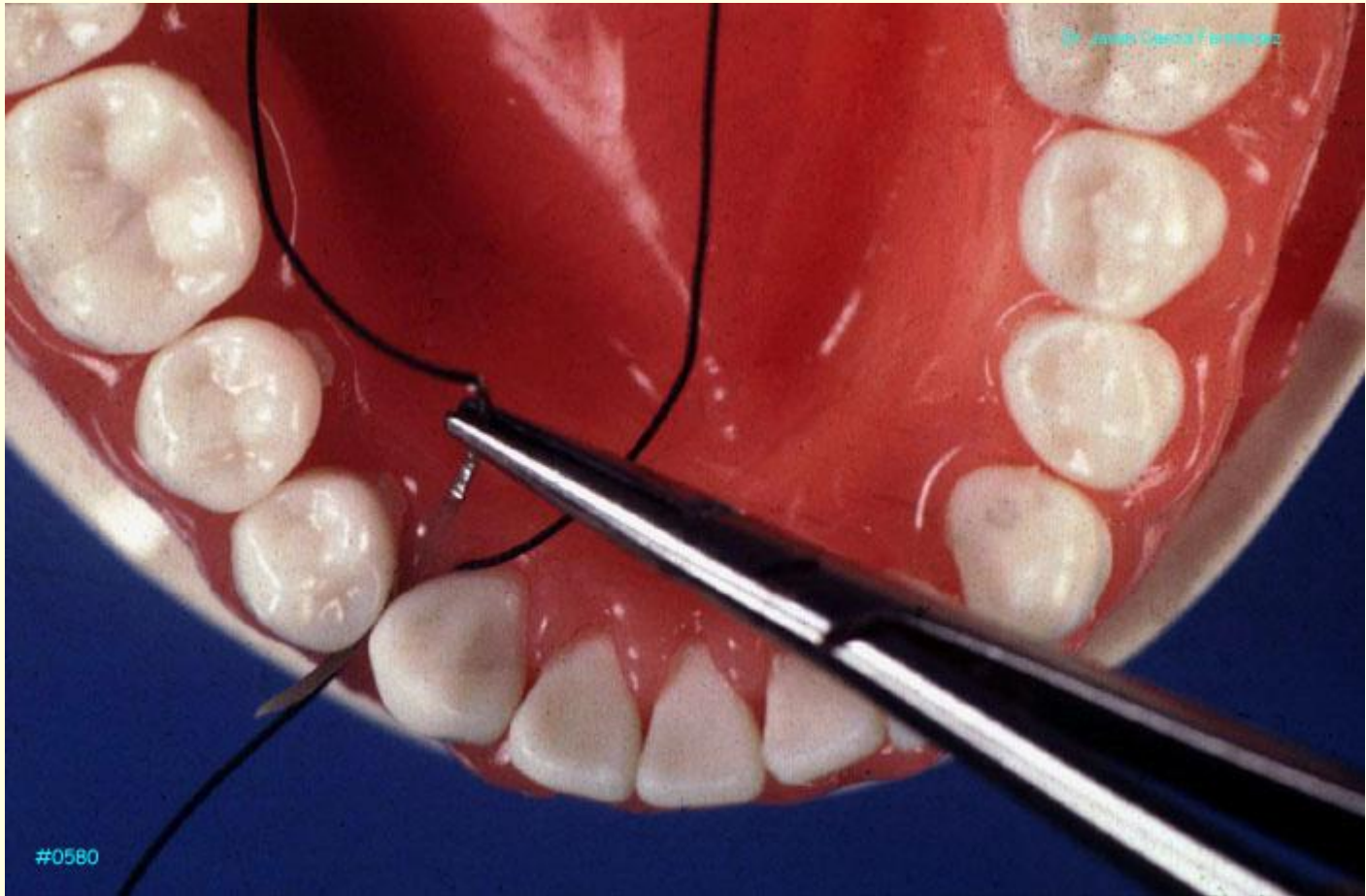
Dr. Javier Casado Ferrández

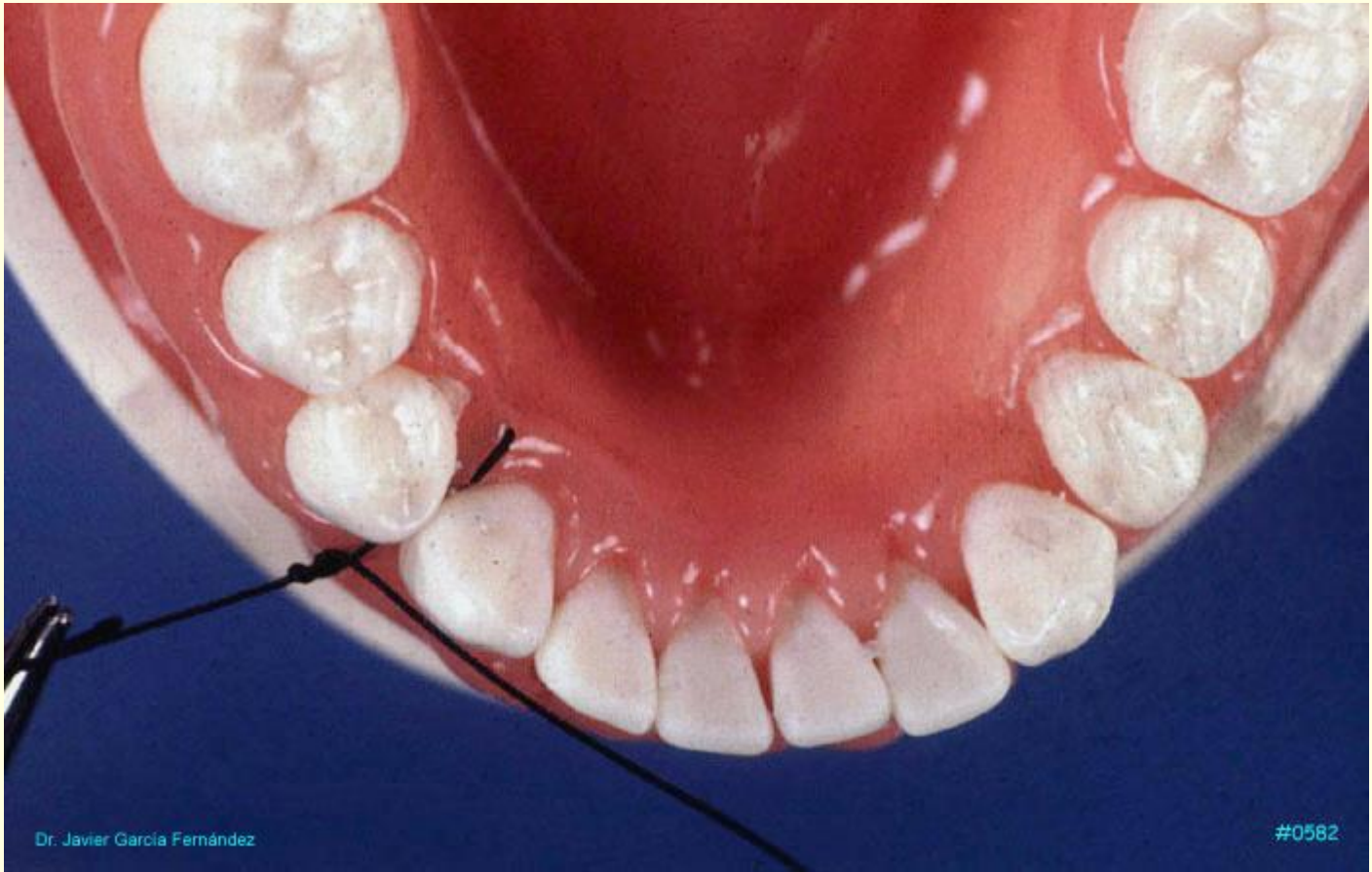# **SUTURA SUSPENDIDA CONTINUA**

---

**La sutura suspendida continua se utiliza cuando hay que suturar un colgajo que abarca muchos dientes.**

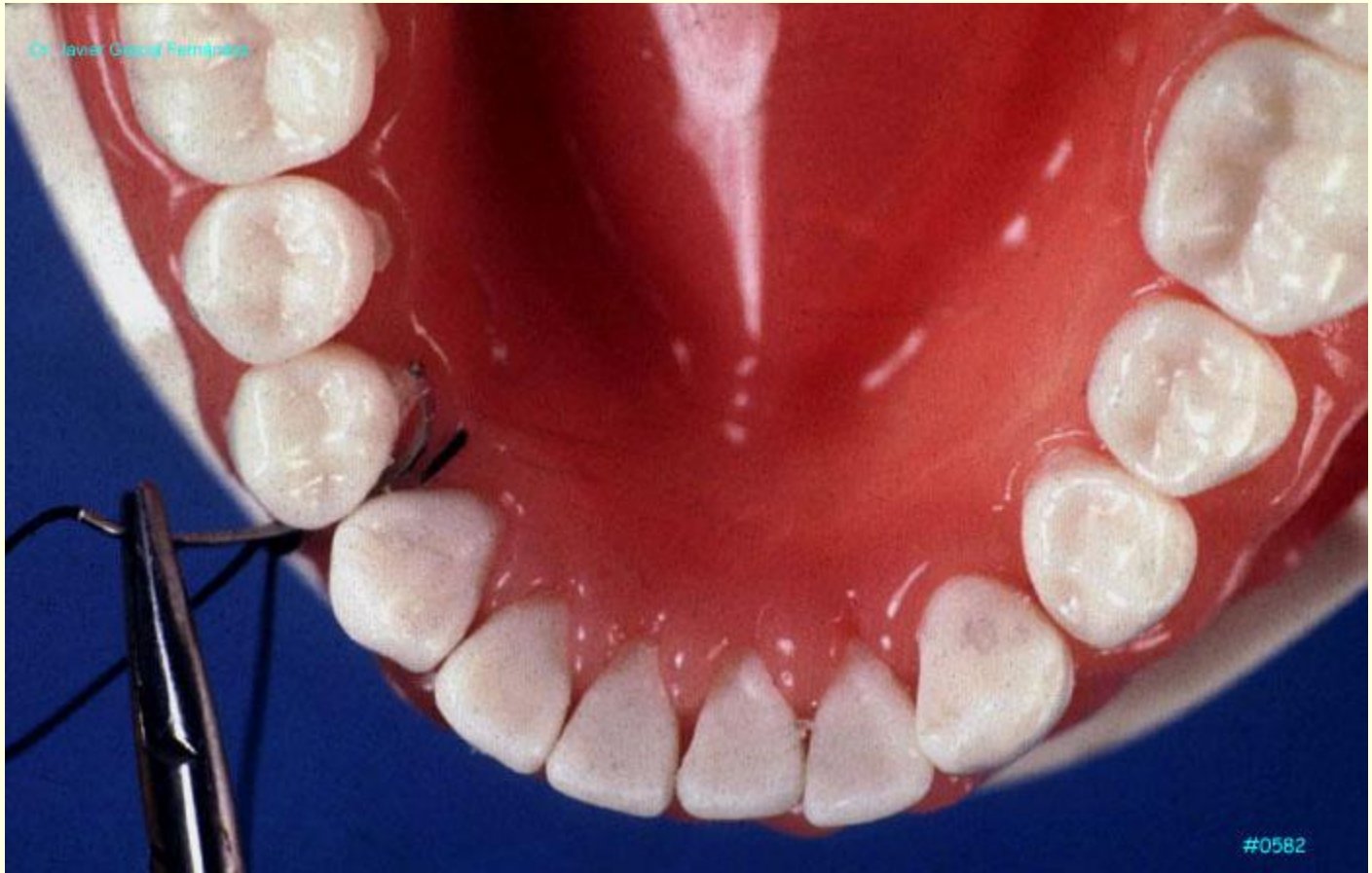
**La técnica empleada es similar a la de la sutura suspendida independiente.**



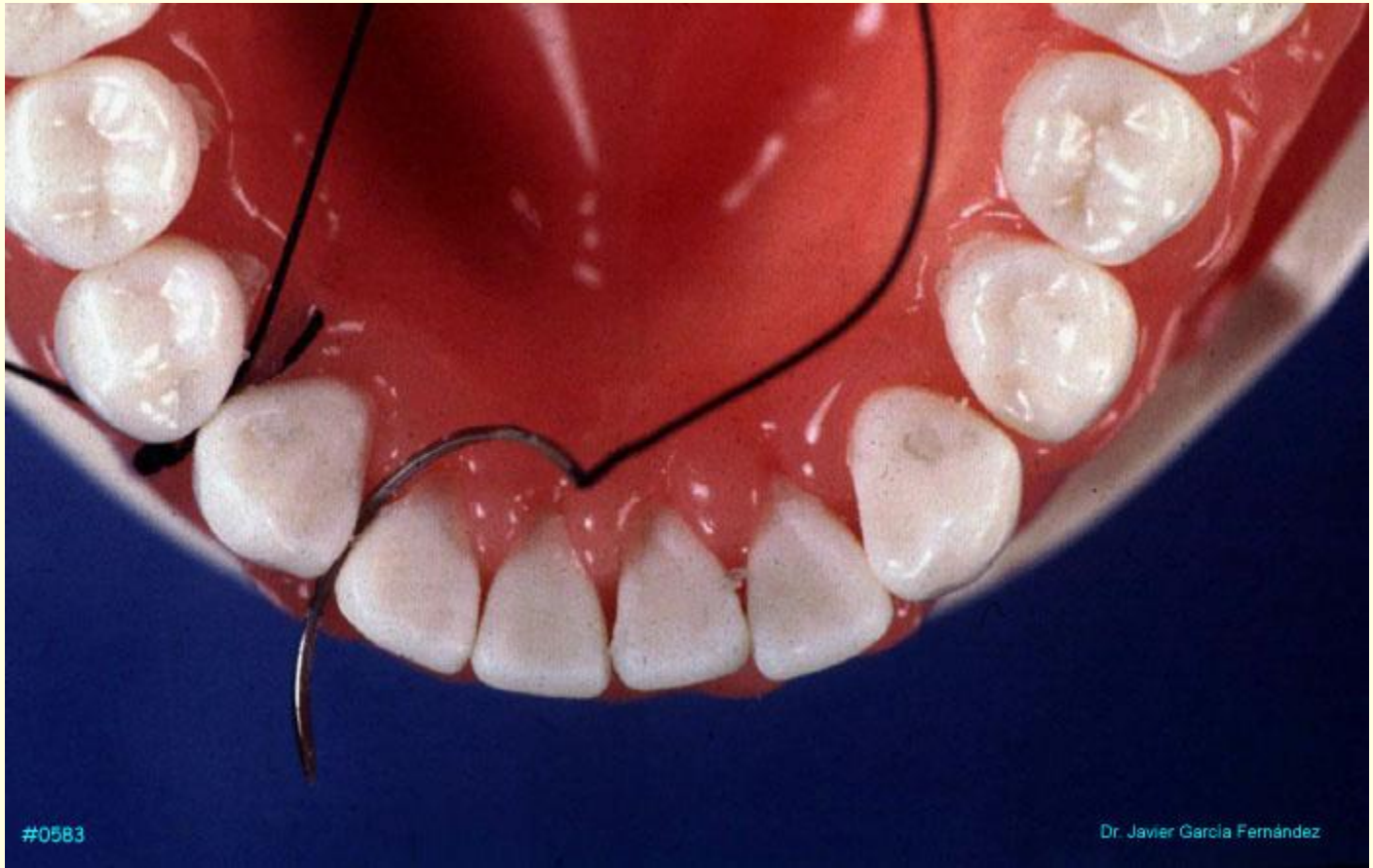



Dr. Javier Giacof Ferrández

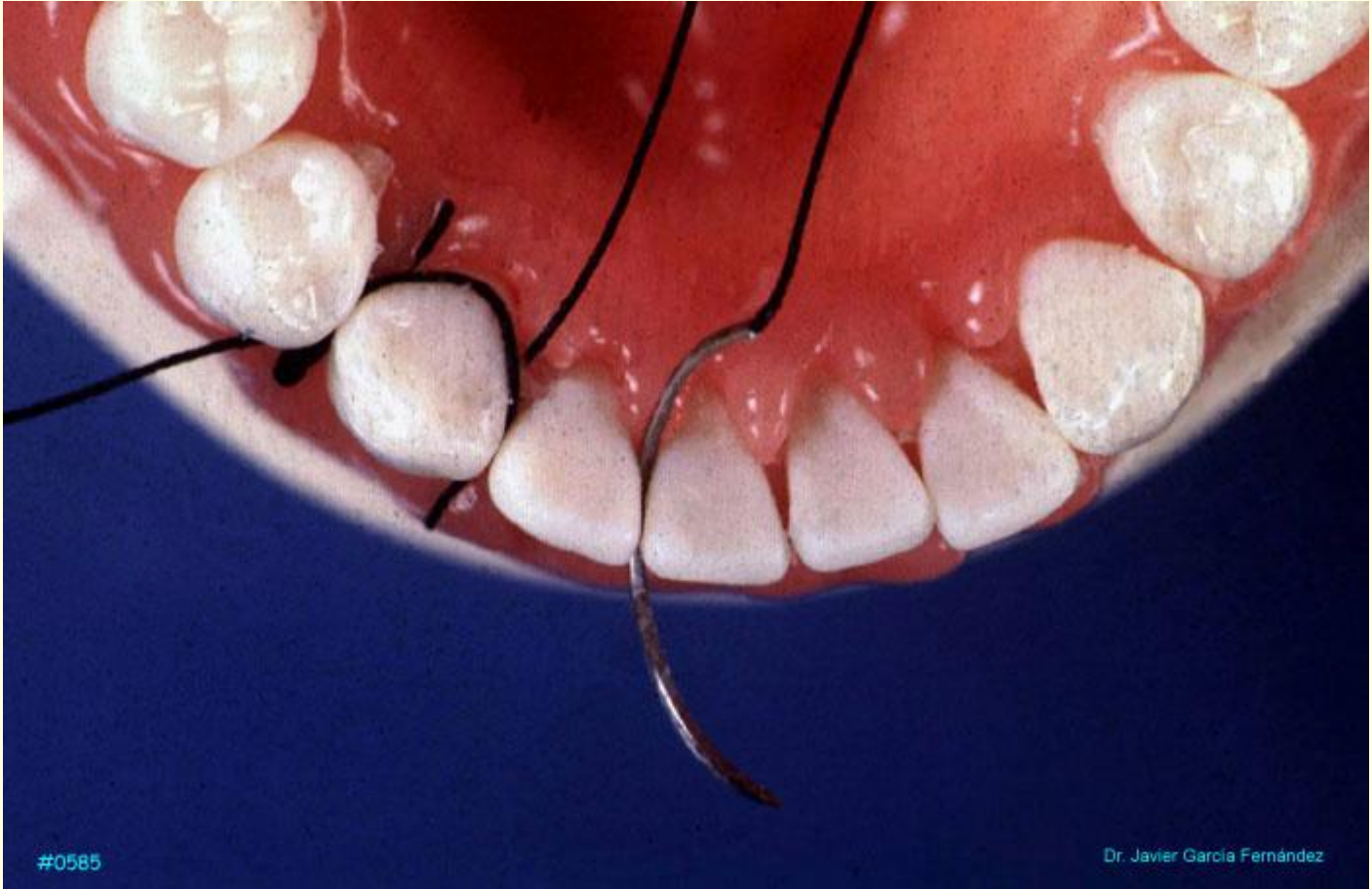

#0582



#0583

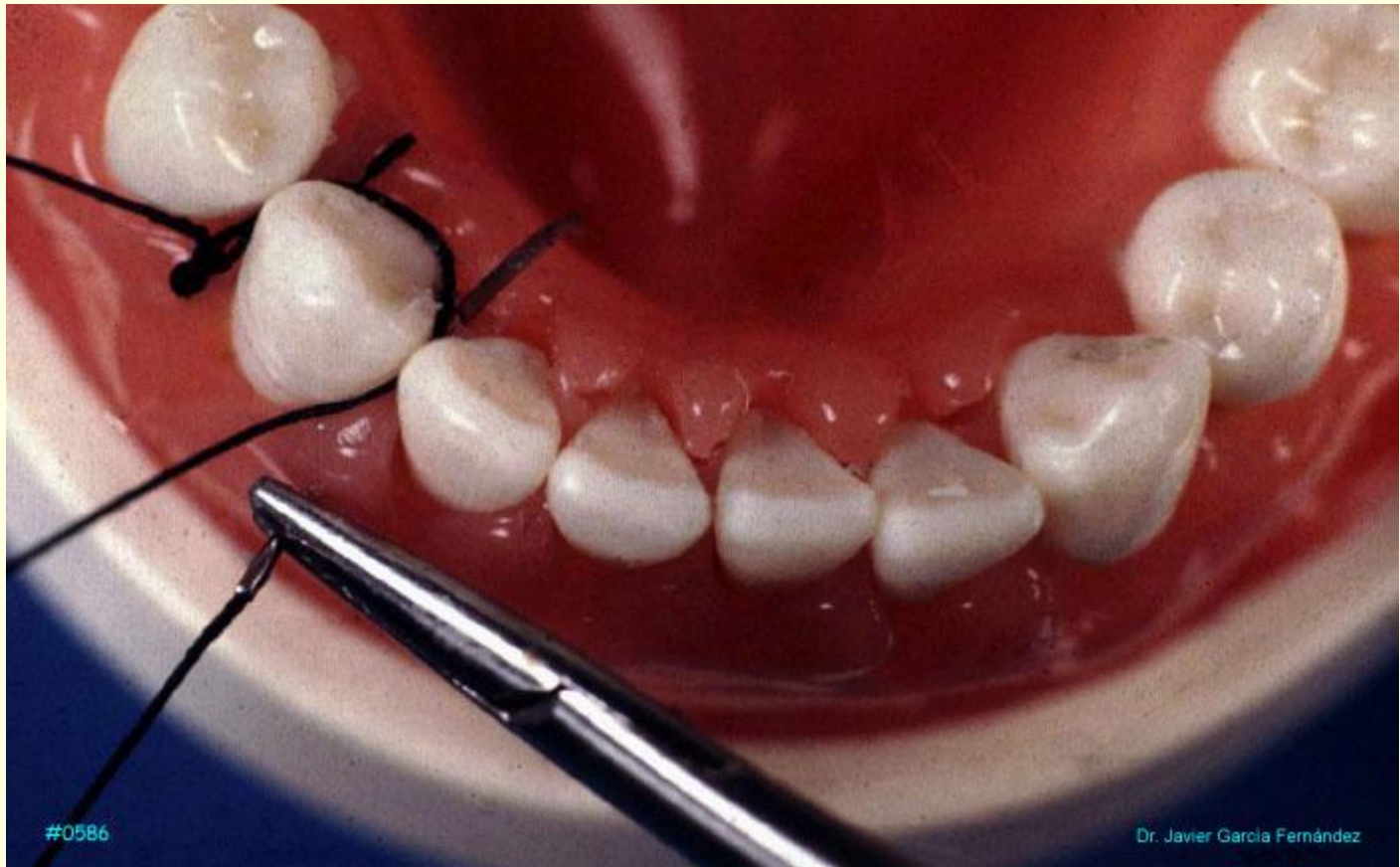Dr. Javier García Fernández



#0585

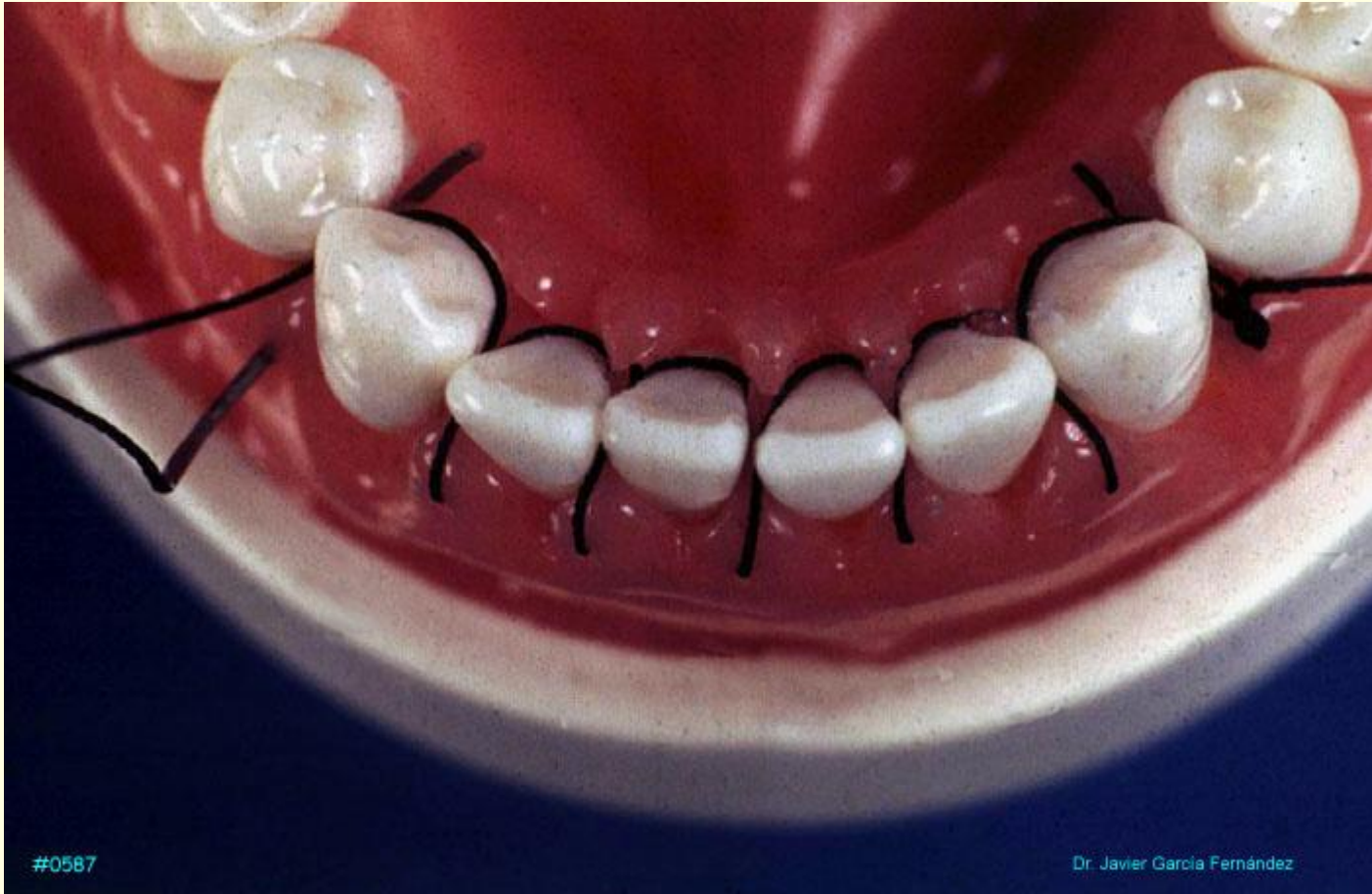Dr. Javier García Fernández





#0586

Dr. Javier García Fernández



#0587

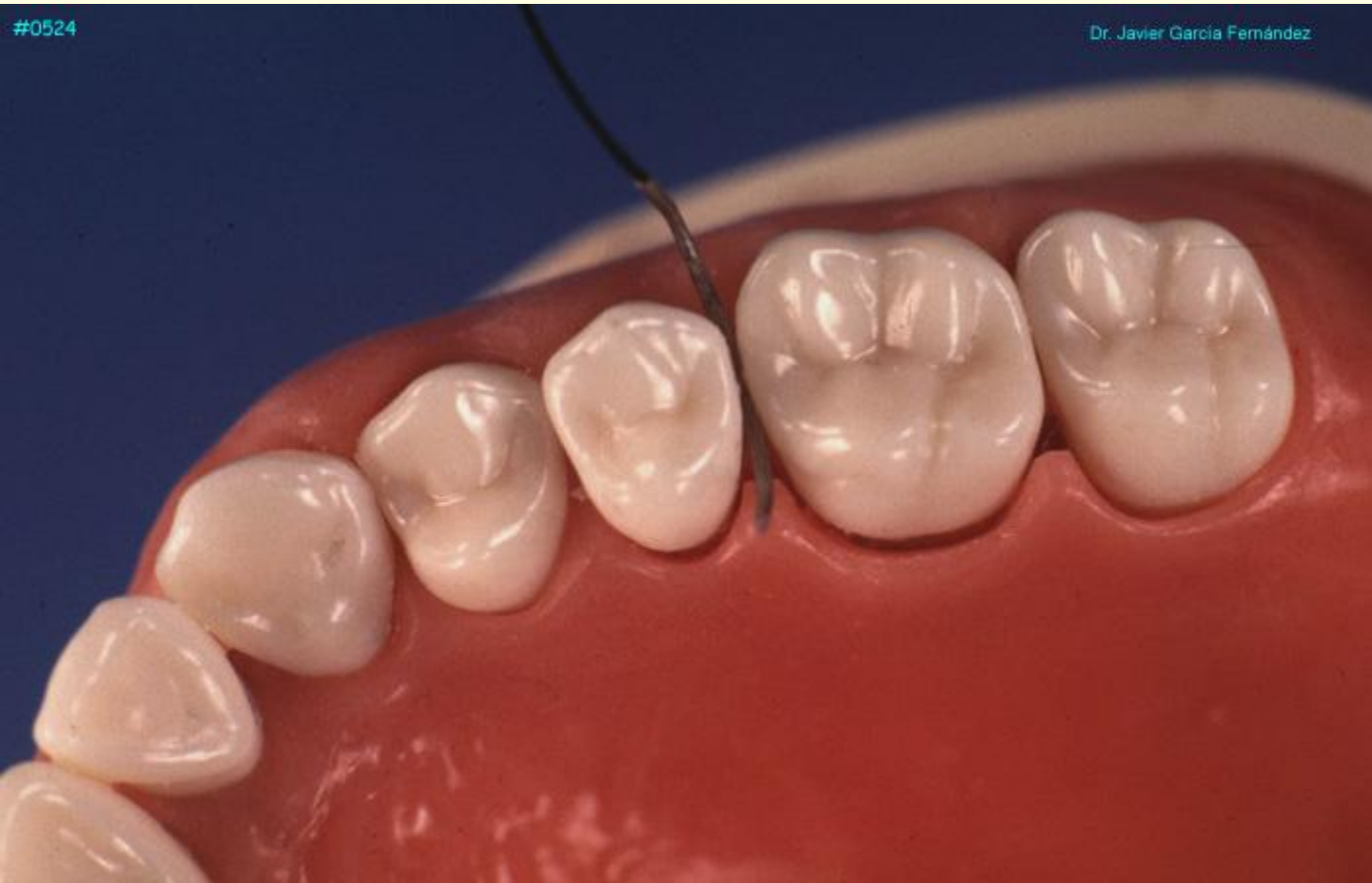Dr. Javier García Fernández



# SUTURA DE COLCHONERO HORIZONTAL

---

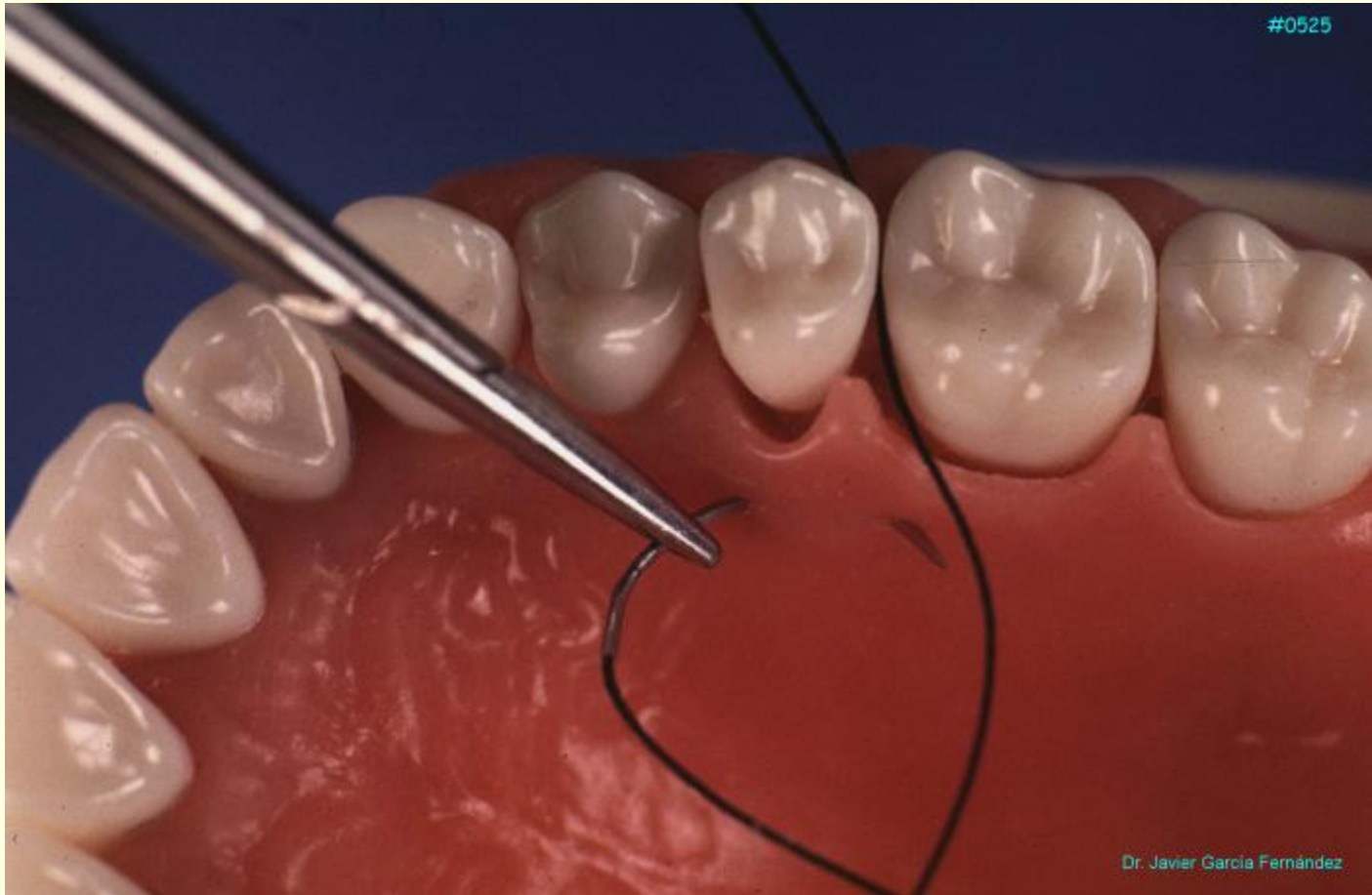
**Una variante de las suturas suspendidas continuas son las suturas de colchono horizontal se emplean para las zonas posteriores en los colgajos palatinos para conseguir una mayor tracción de la zona media del paladar cuando se levantan amplios colgajos.**



#0524

Dr. Javier García Fernández

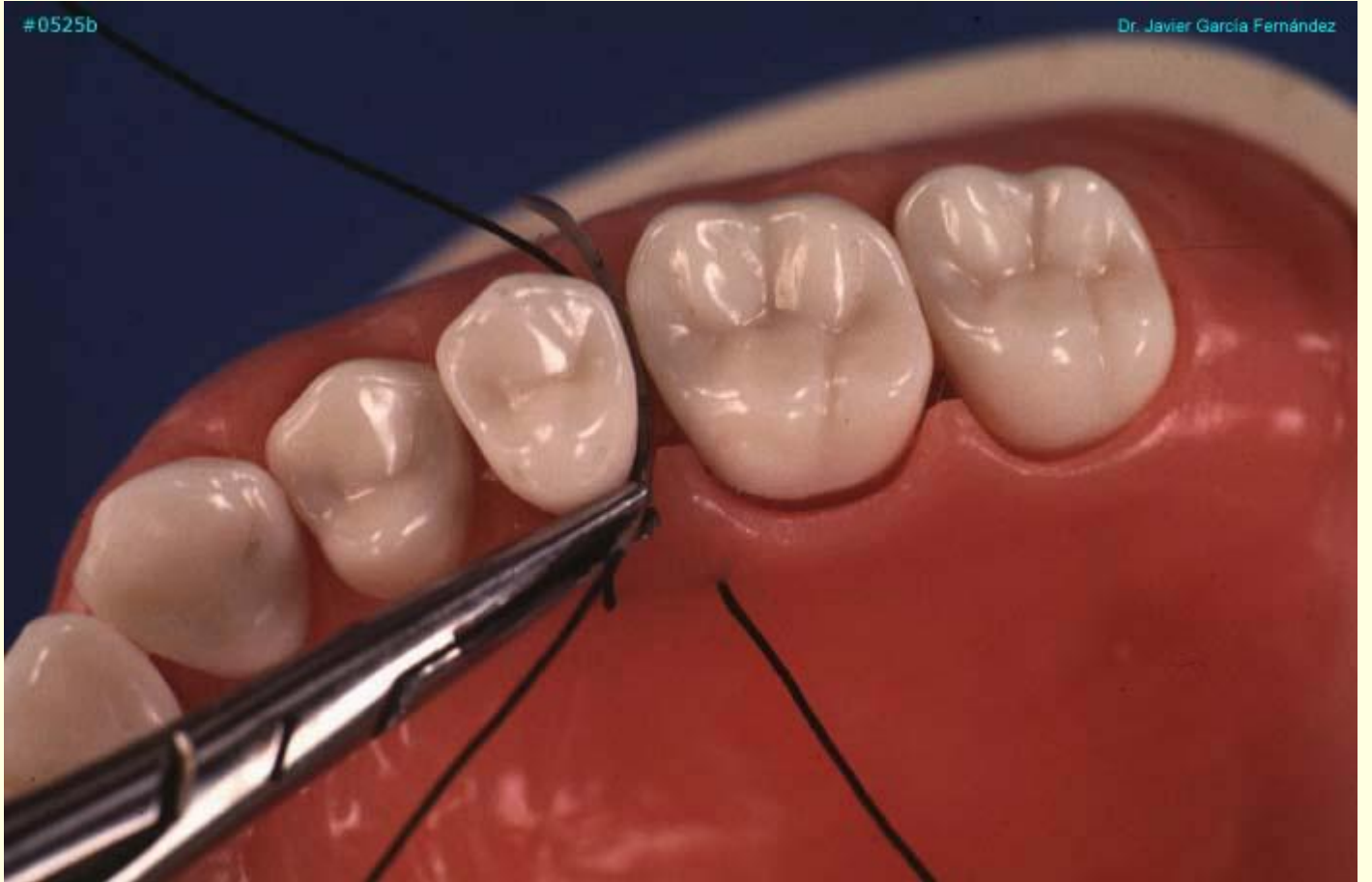#0525

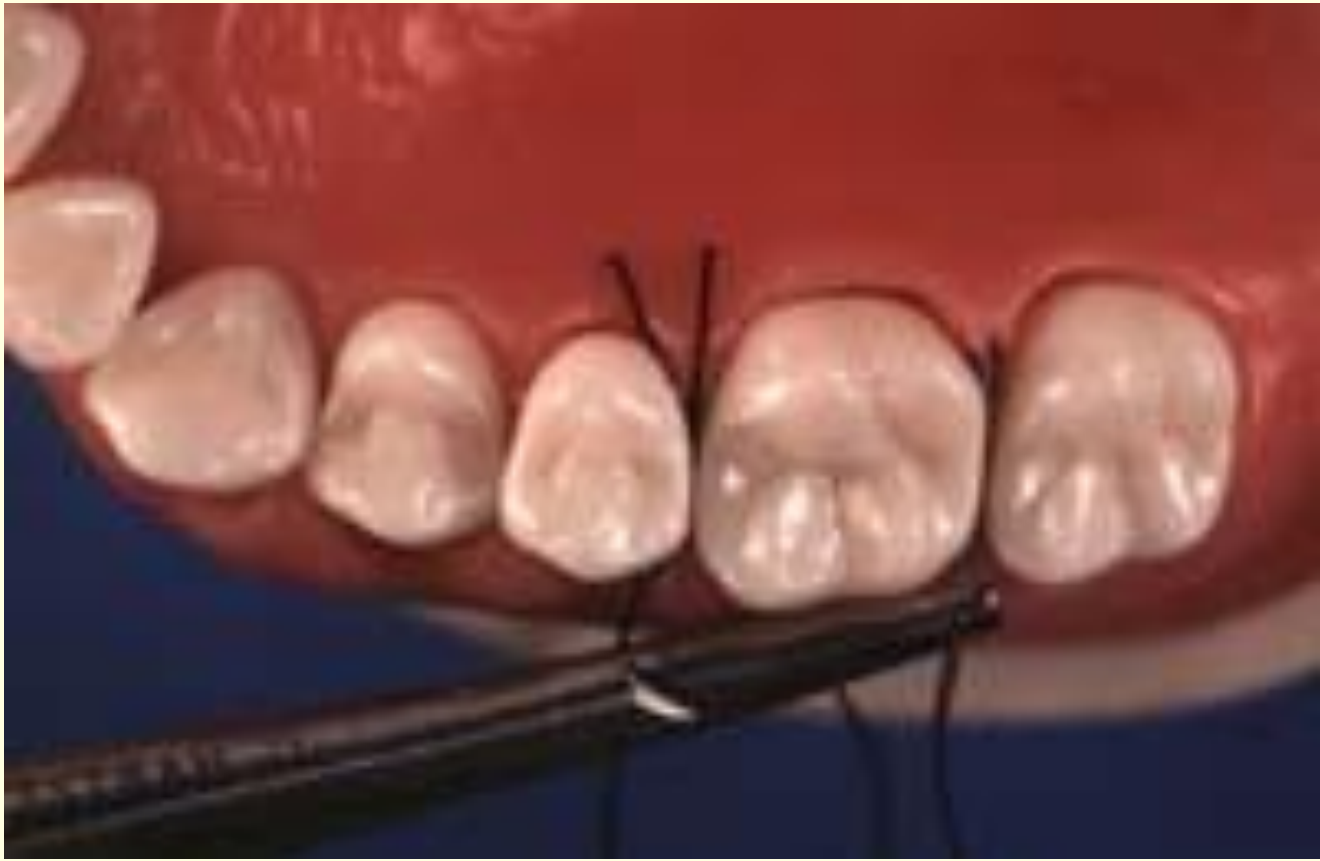

Dr. Javier Garcia Fernández

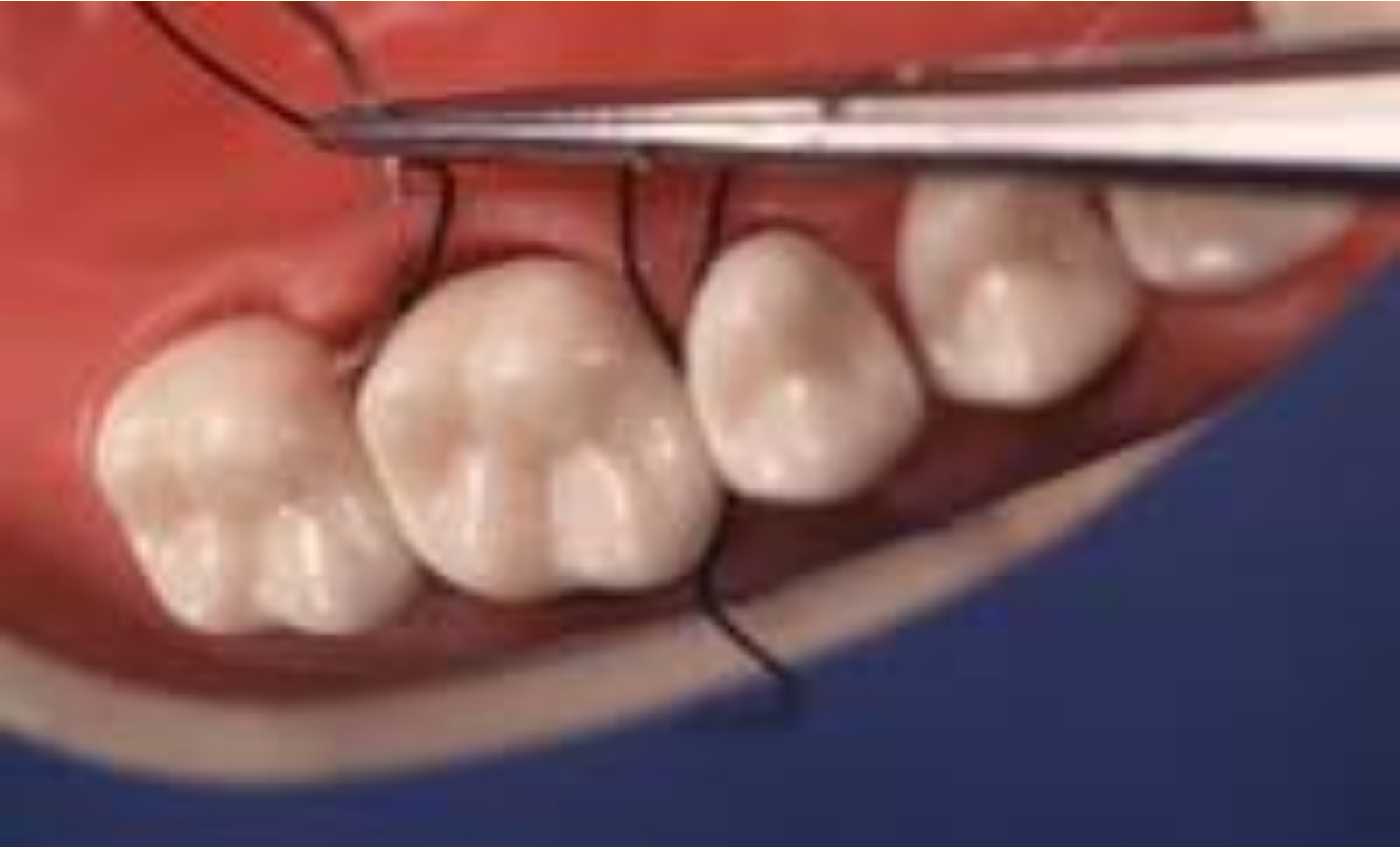#0525b

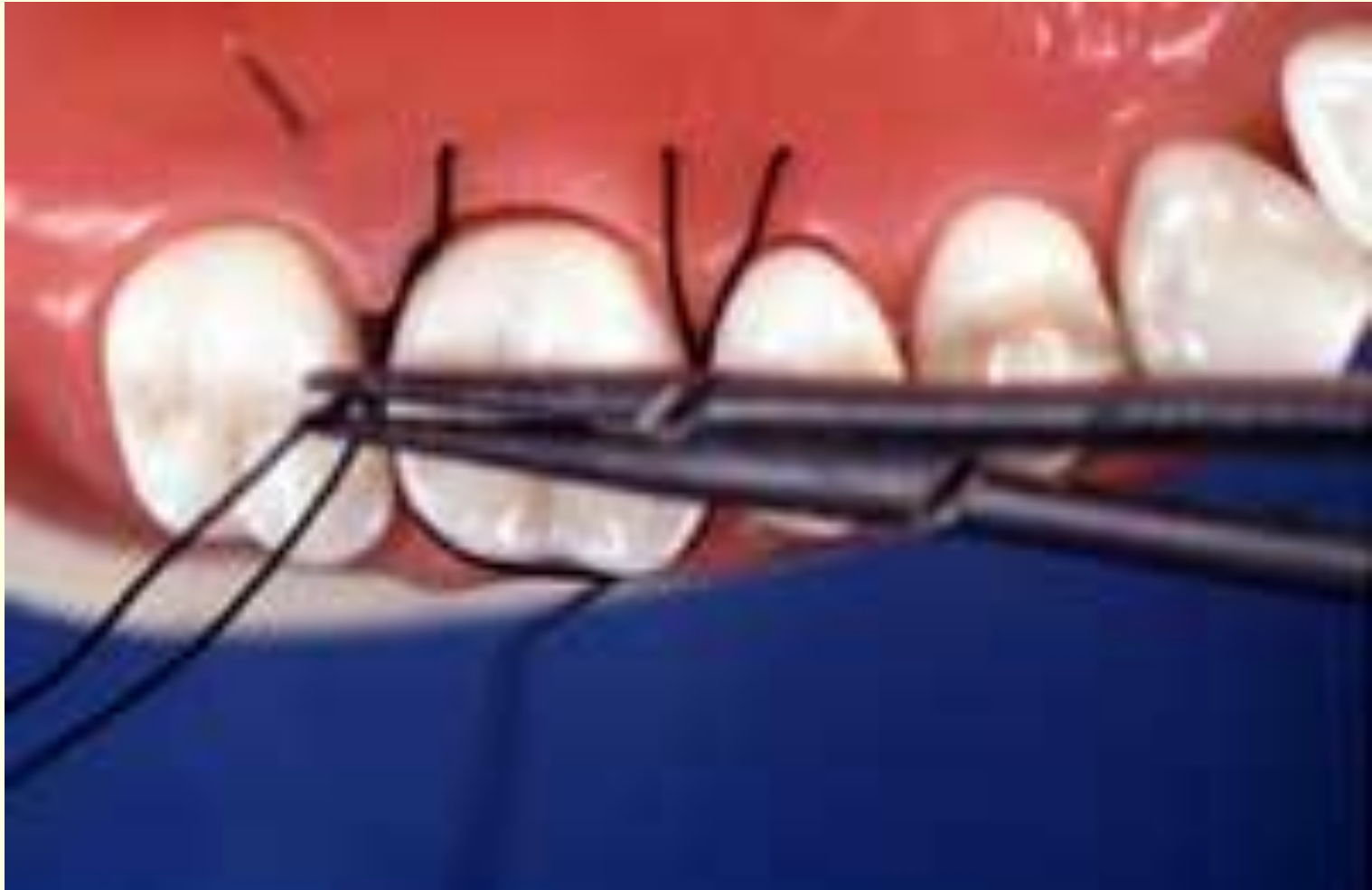Dr. Javier García Fernández

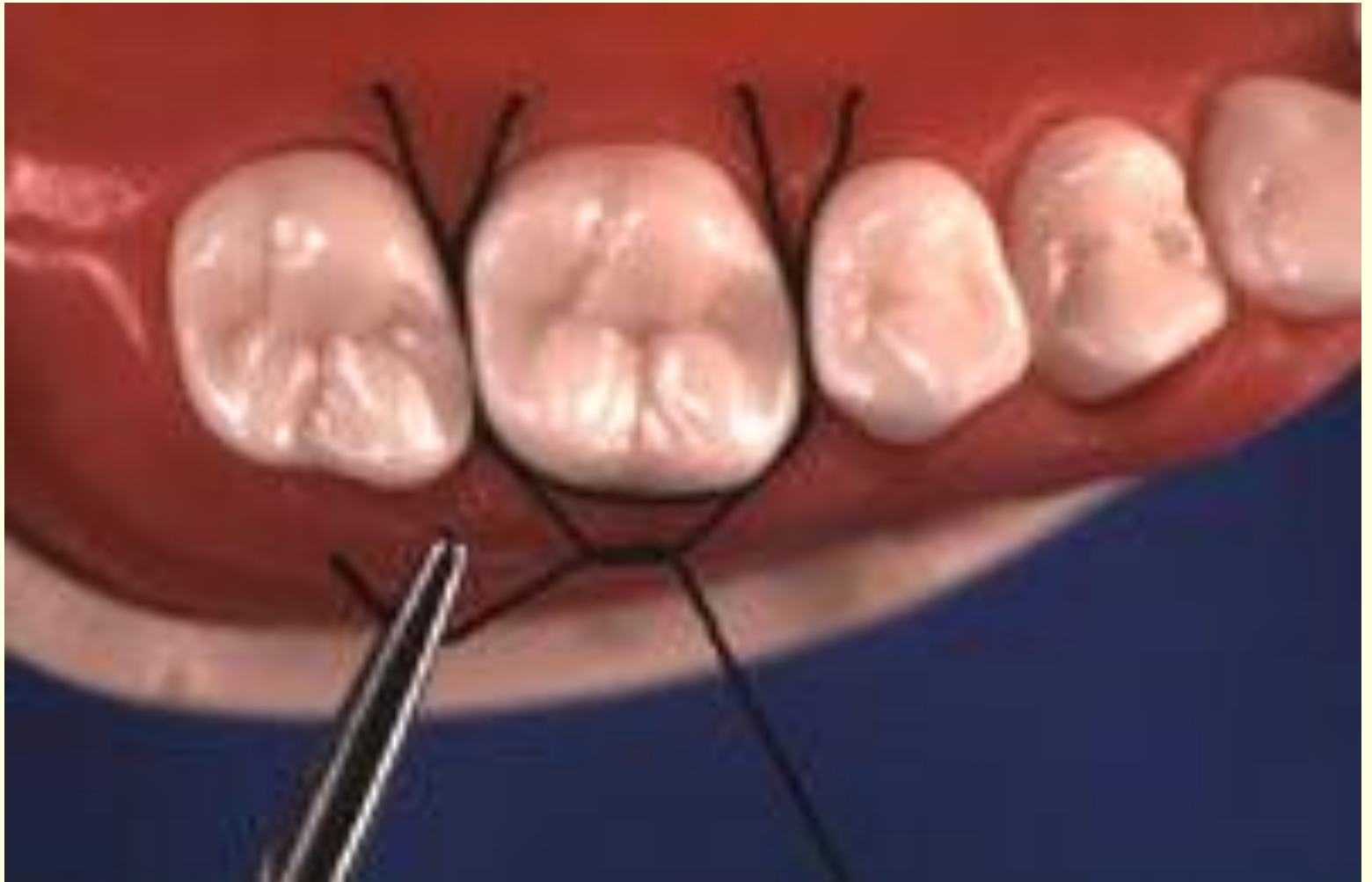








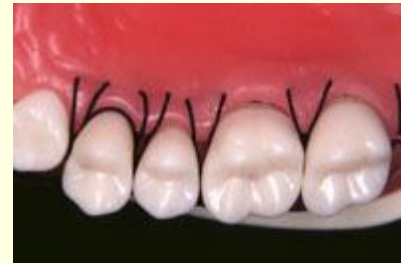
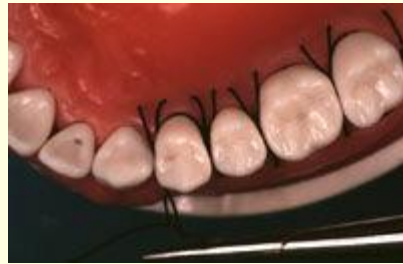
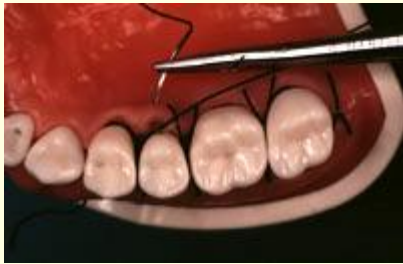
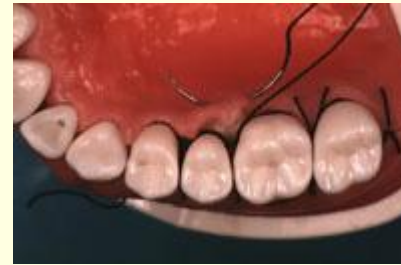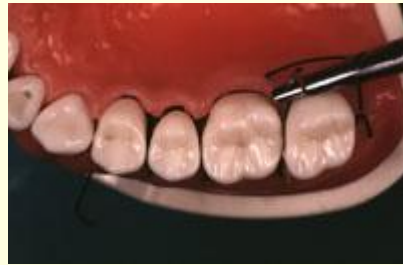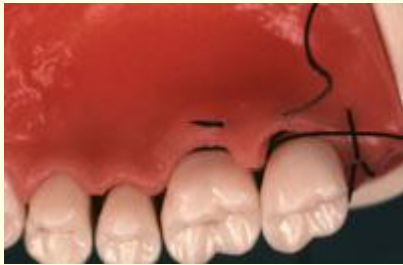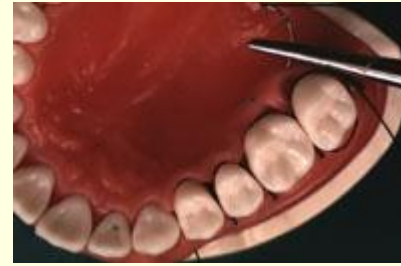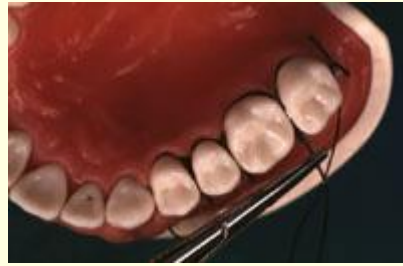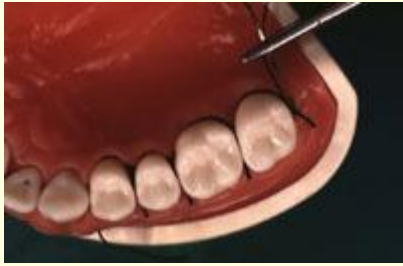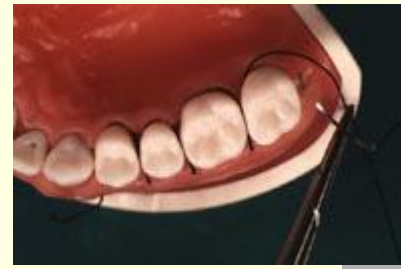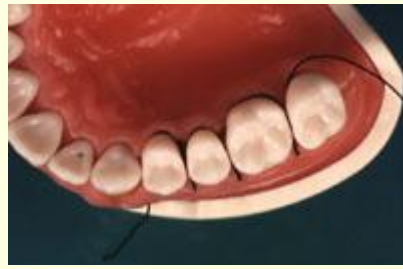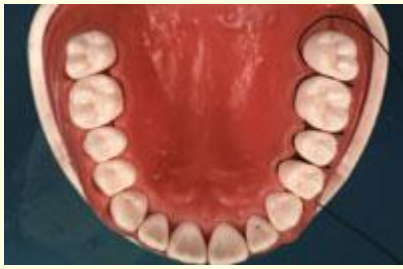# **SUTURA DE COLCHONERO HORIZONTAL**

---

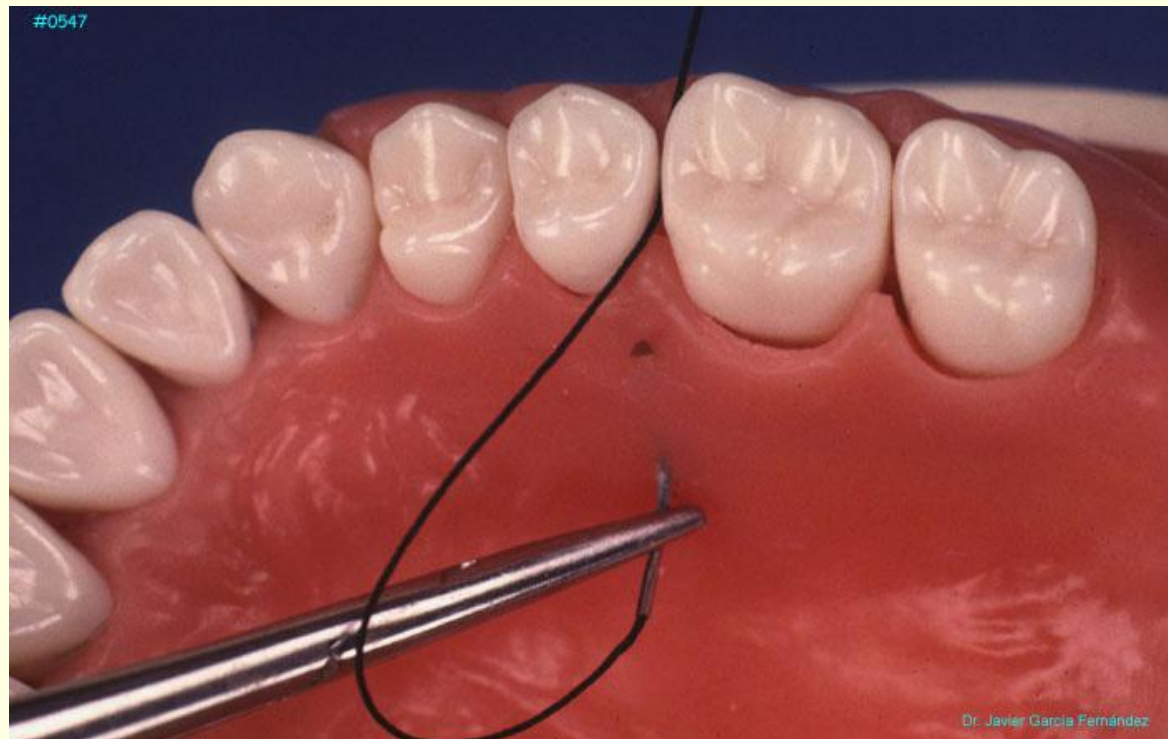
**Las suturas de colchonero horizontal pueden combinarse con las suturas suspendidas continuas o independientes.**

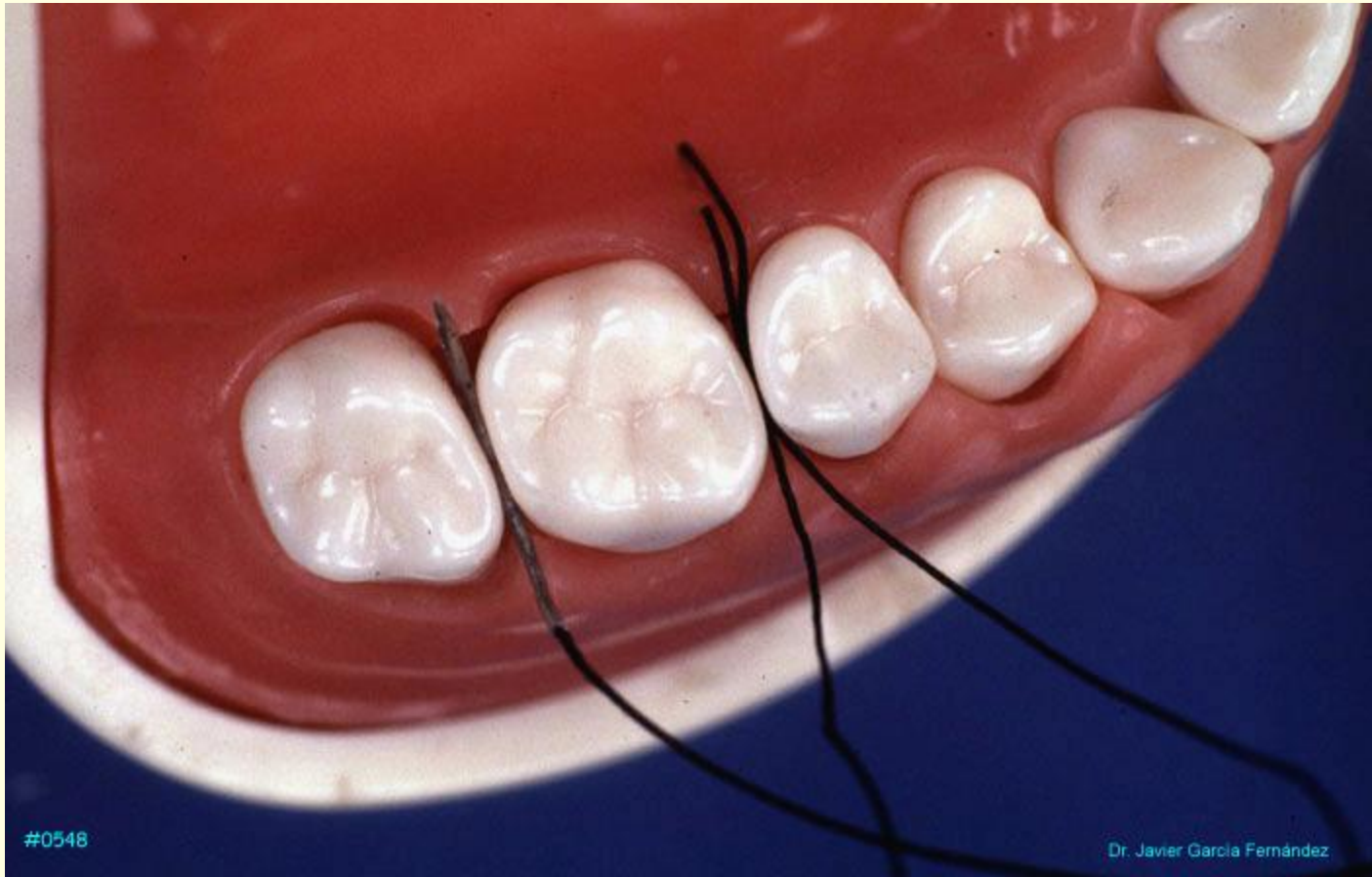



## SUTURA DE COLCHONERO VERTICAL

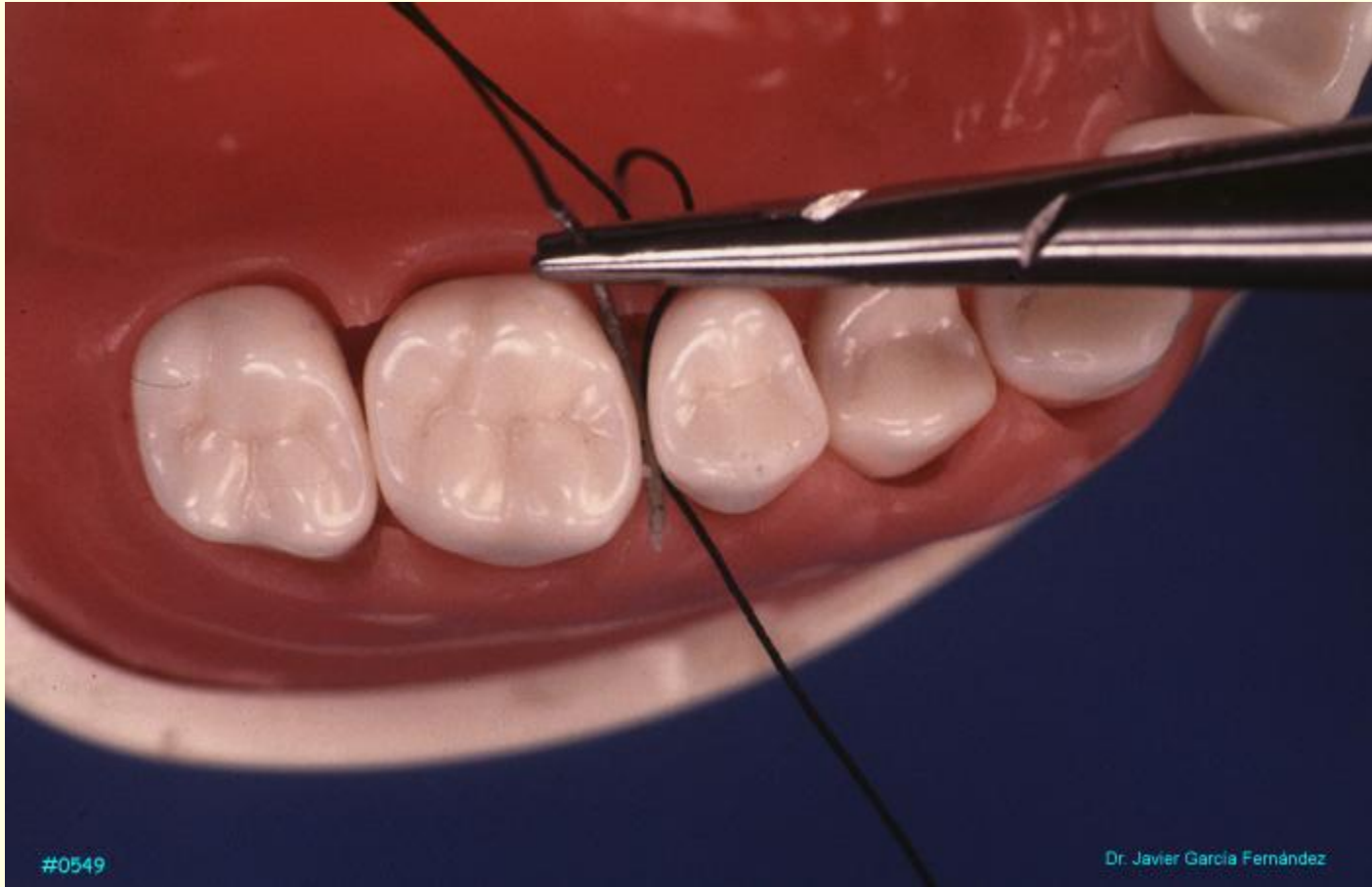
La sutura en colchonero vertical tiene el mismo propósito que la anterior: adaptar colgajos en una posición más apical que desarrollen tensión. Permite una mejor adaptación de la papila interdientaria.





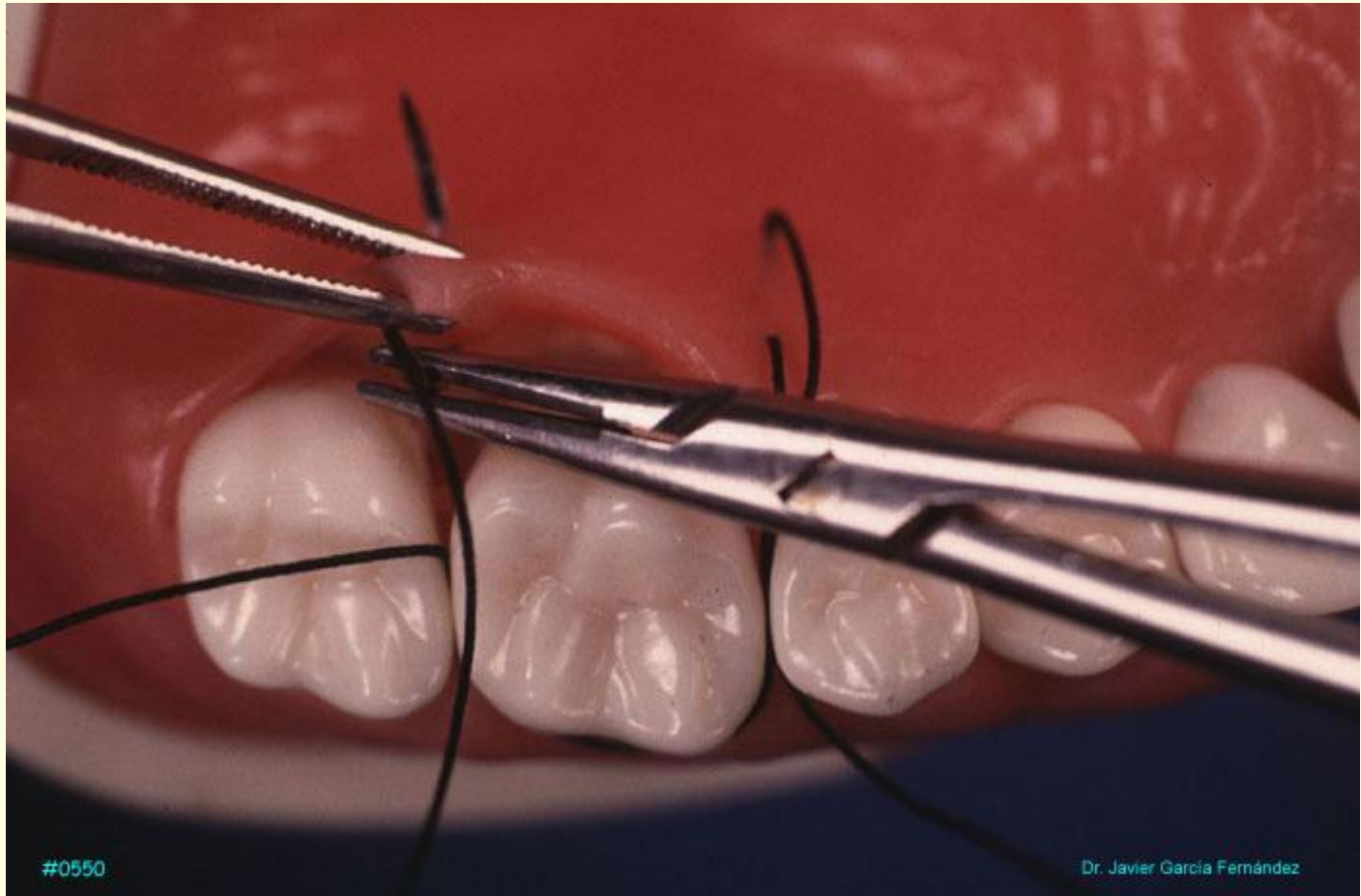
#0548

Dr. Javier García Fernández



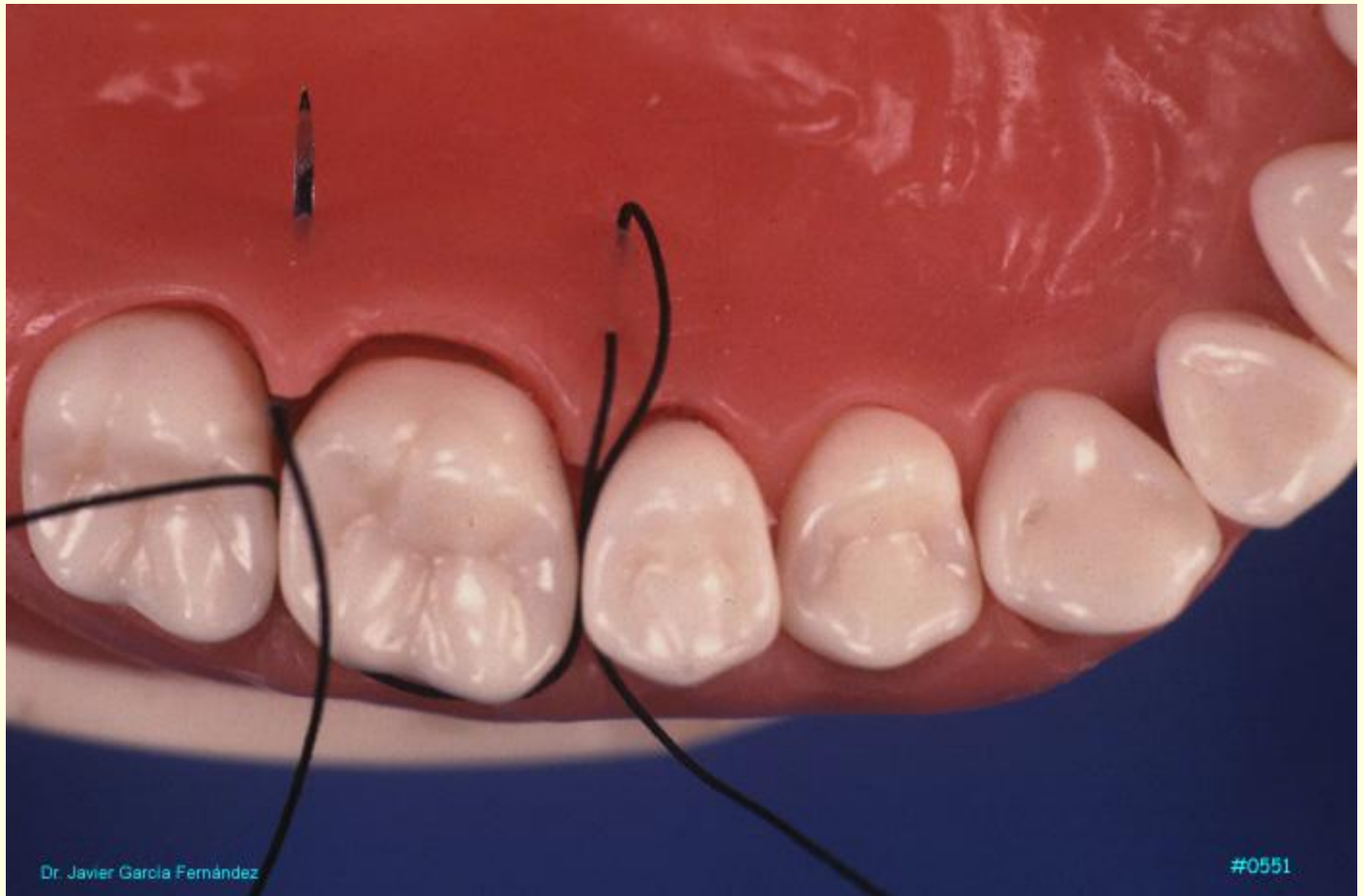
#0549

Dr. Javier García Fernández

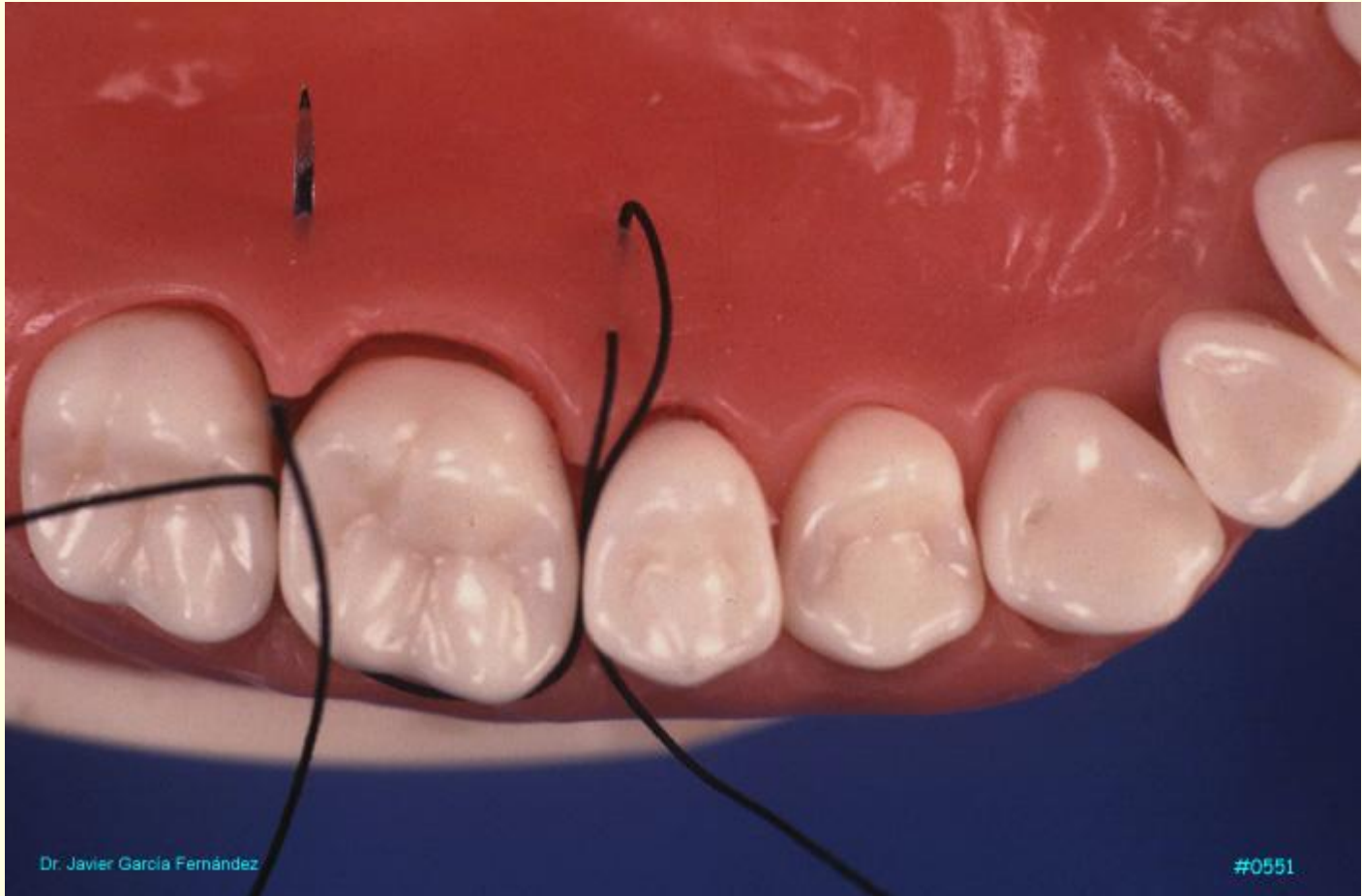


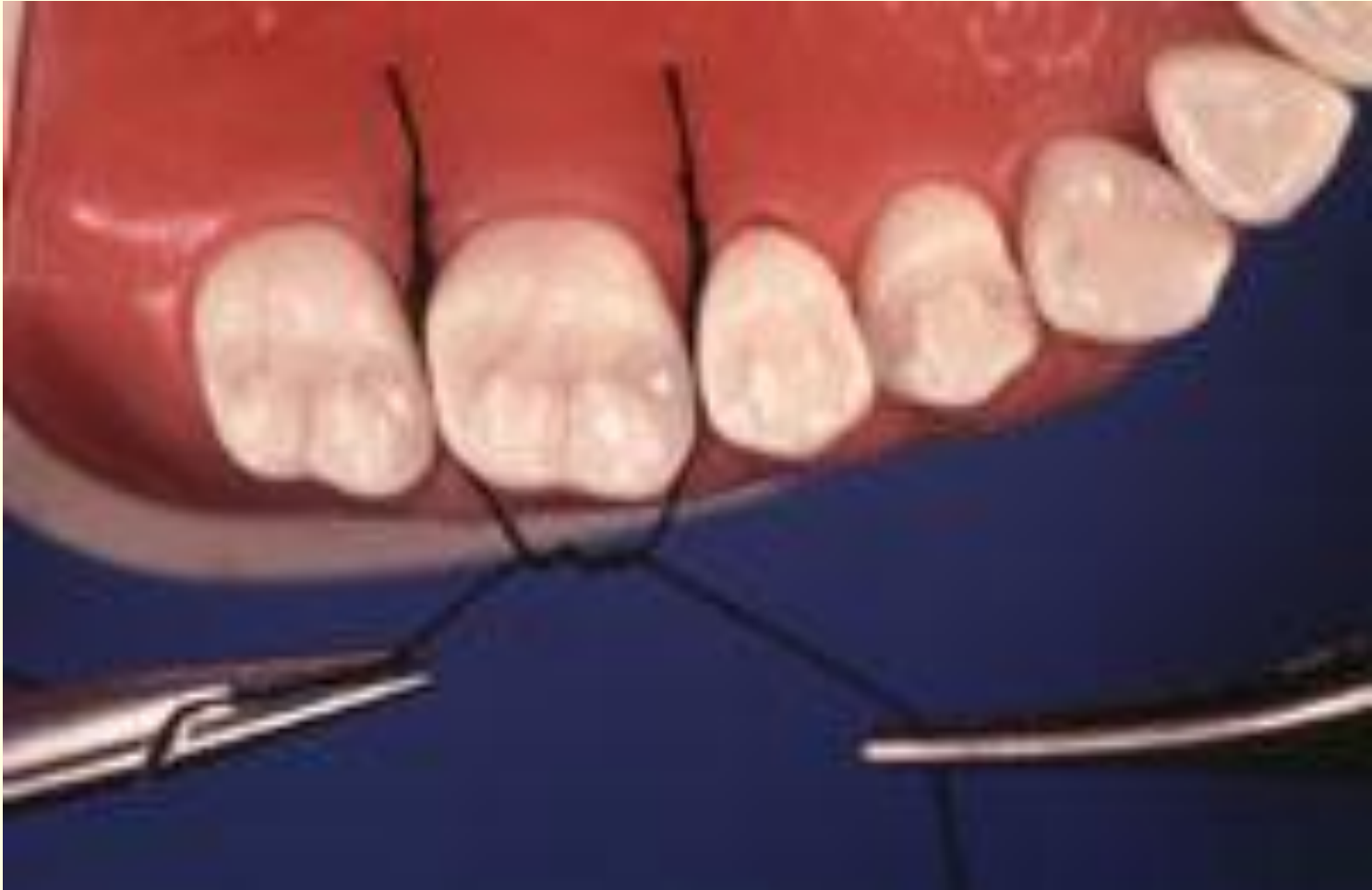#0550

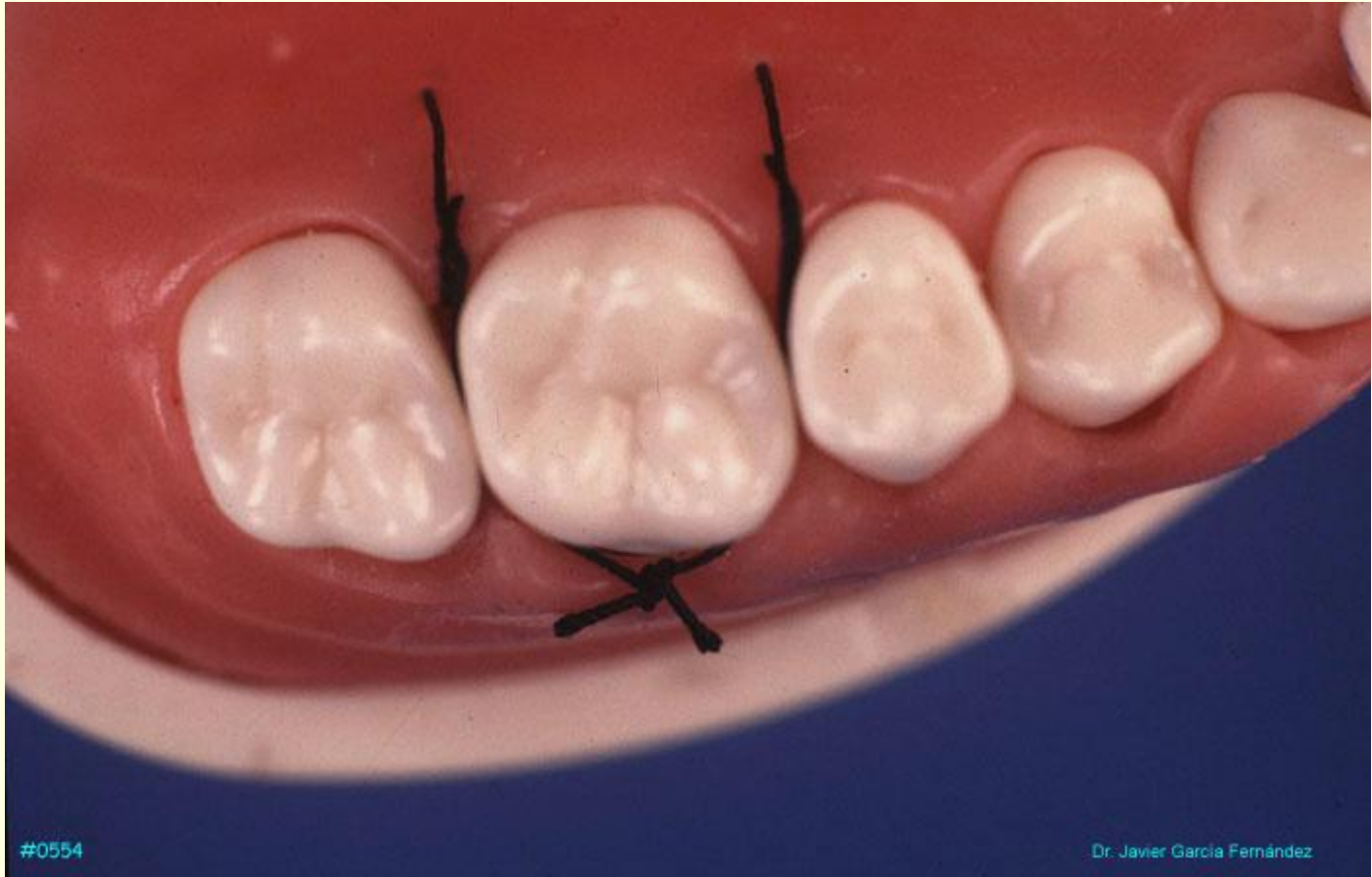Dr. Javier García Fernández











#0554

Dr. Javier García Fernández

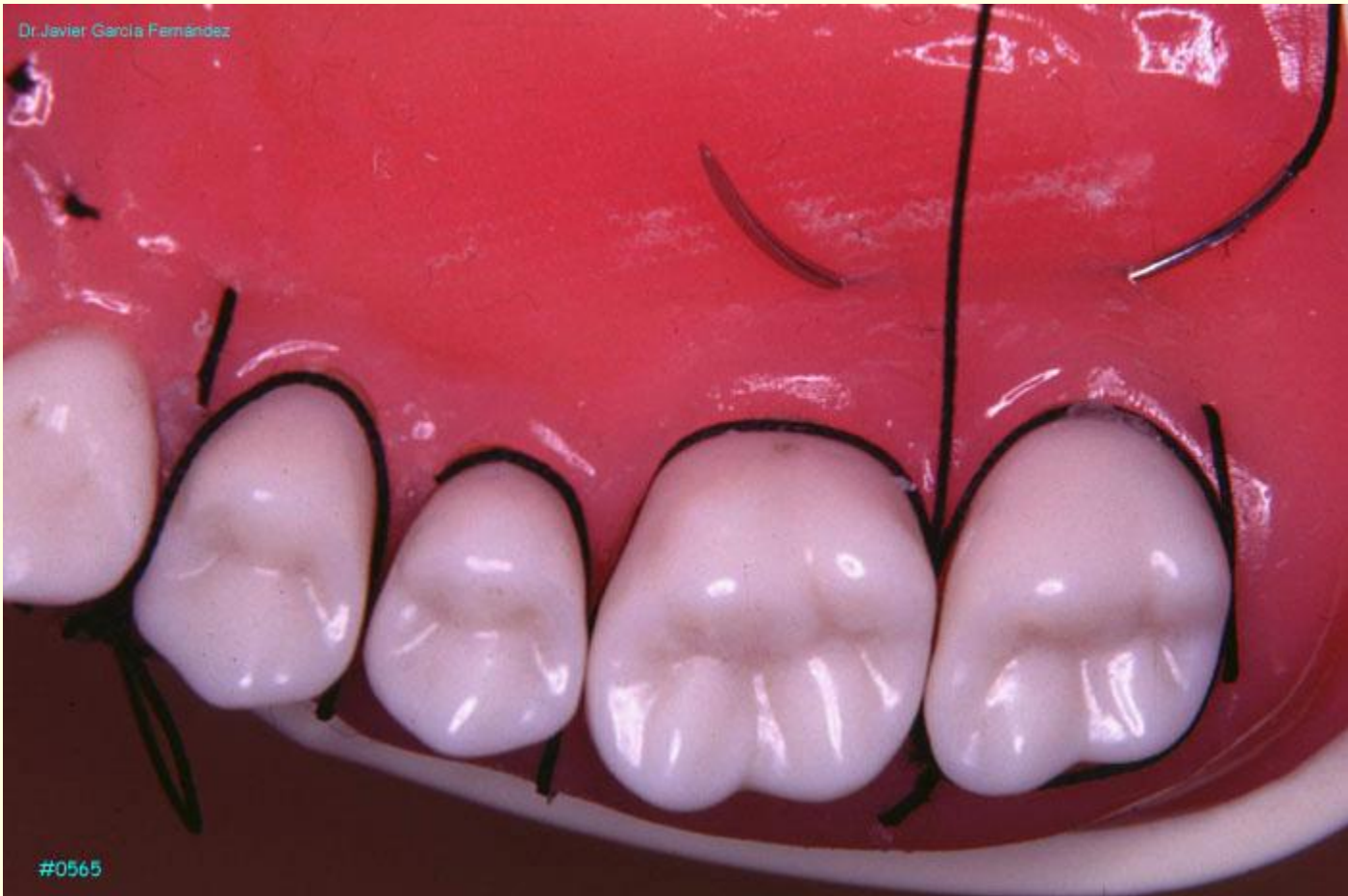## SUTURA EN Y

---

La sutura en Y es una variación de la sutura en colchonero horizontal en la que se suma la ventaja de la mejor adaptación de la papila interdental sobre el hueso subyacente.

Una vez pasada la aguja en sentido horizontal y antes de pasar de nuevo por el espacio interdental, se entra de epitelio a conectivo en una zona cercana a la papila interdental para pasar posteriormente la aguja por el espacio interdental.

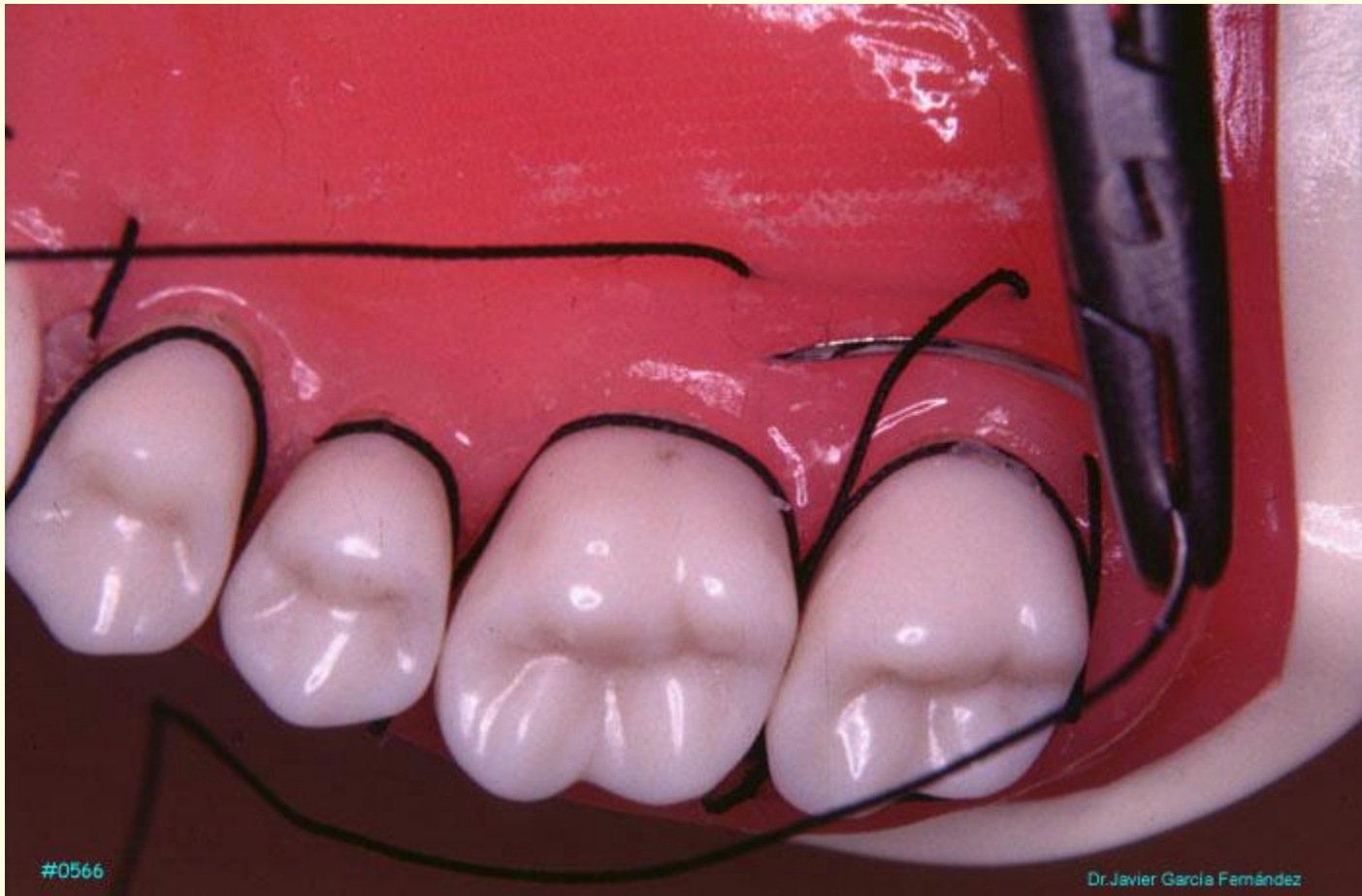De esta manera, en la parte distal de la Y se ejerce una tracción suplementaria que permite la mejor adaptación del colgajo al hueso subyacente.



Dr. Javier García Fernández

#0565

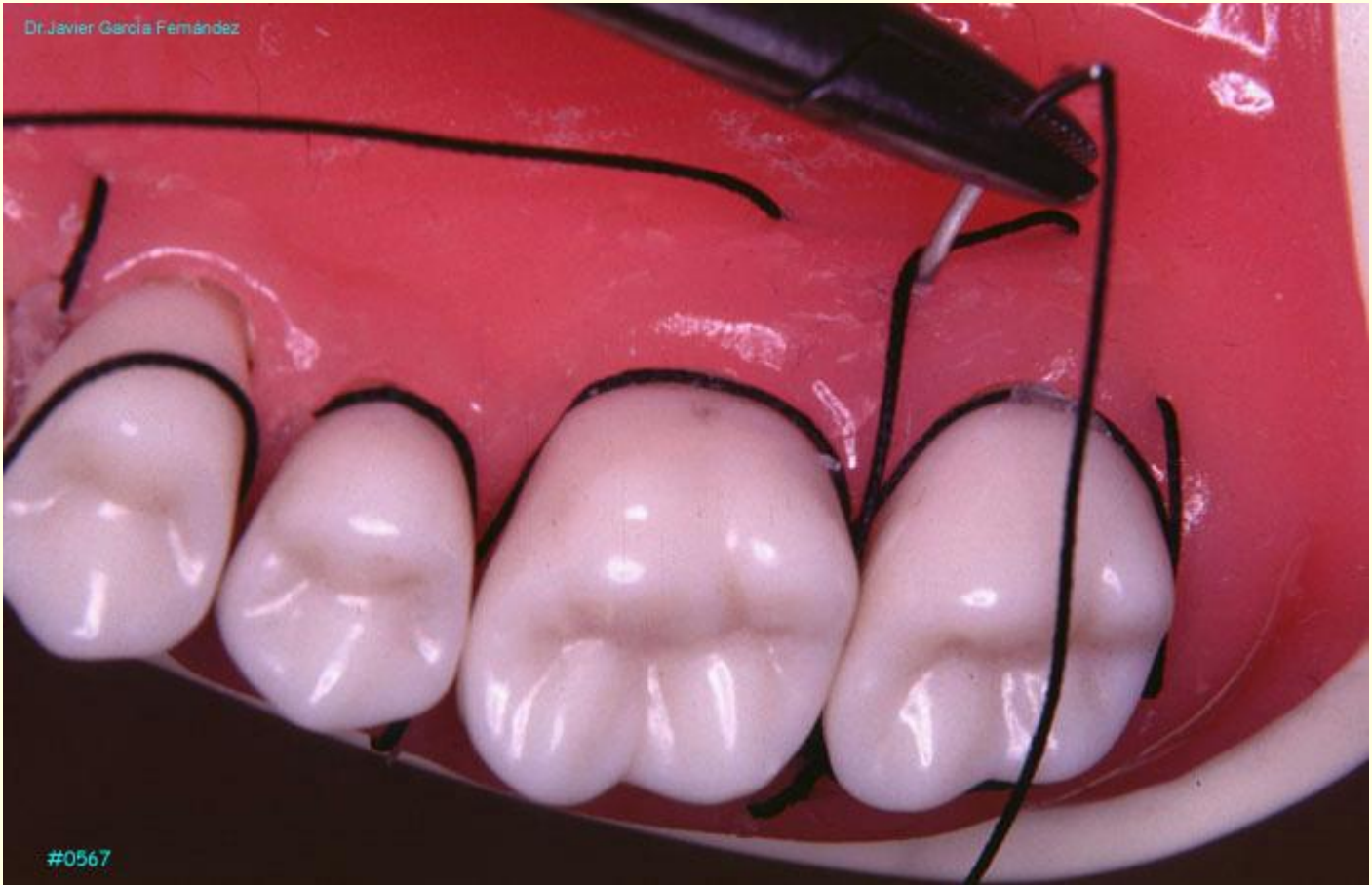



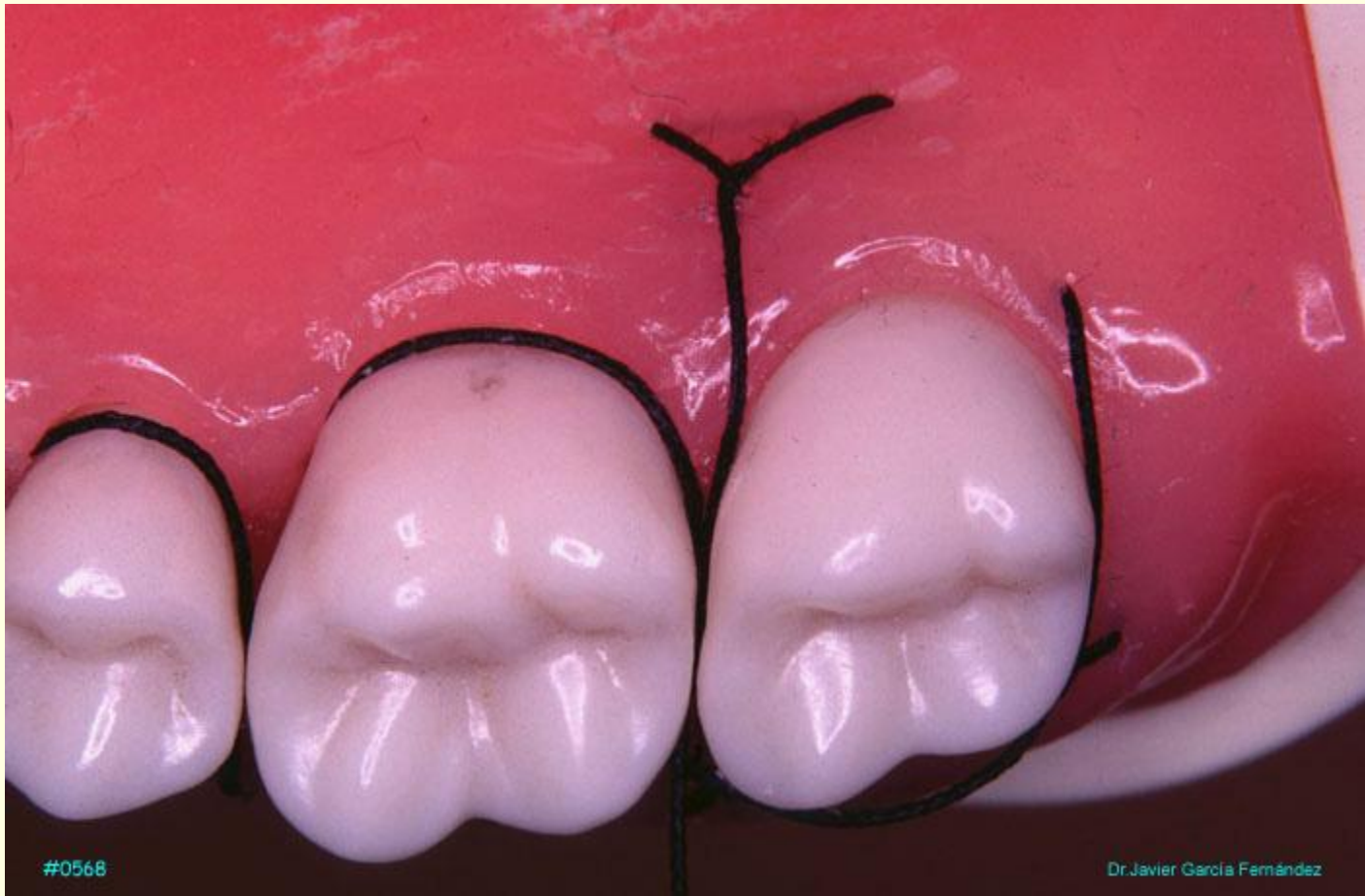
#0566

Dr. Javier García Fernández

Dr. Javier García Fernández

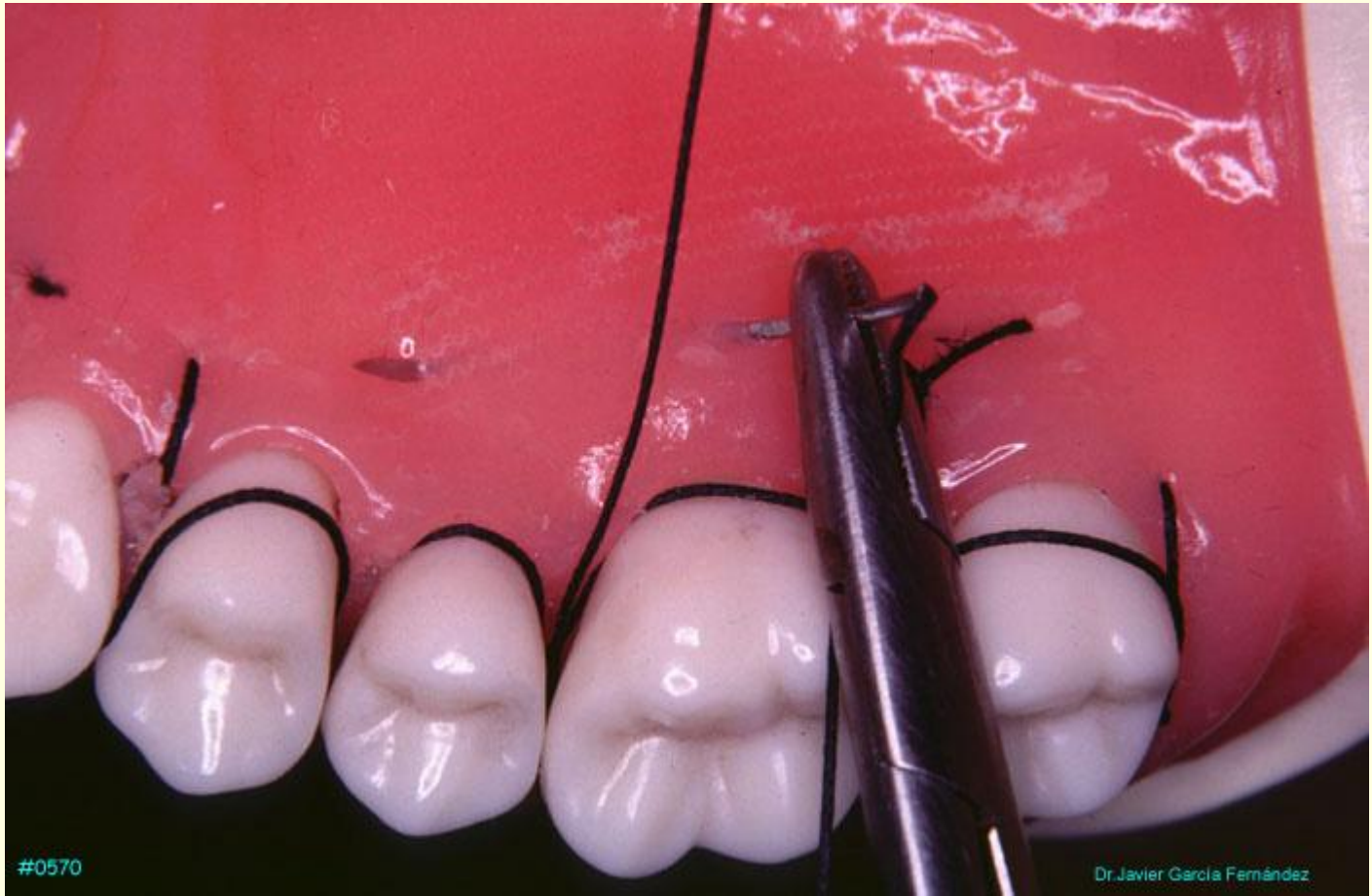


#0567



#0568

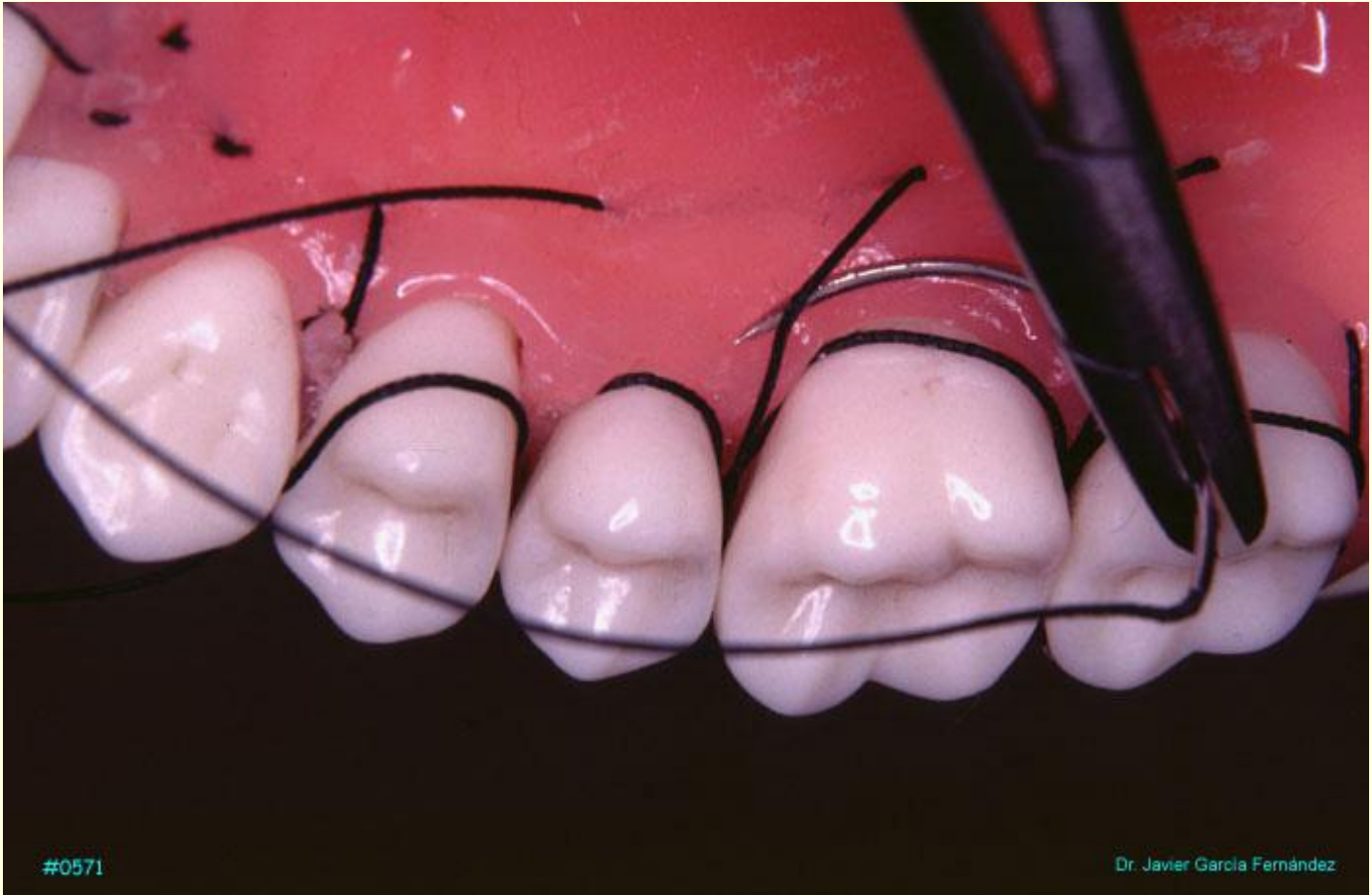Dr. Javier García Fernández



#0570

Dr. Javier García Fernández

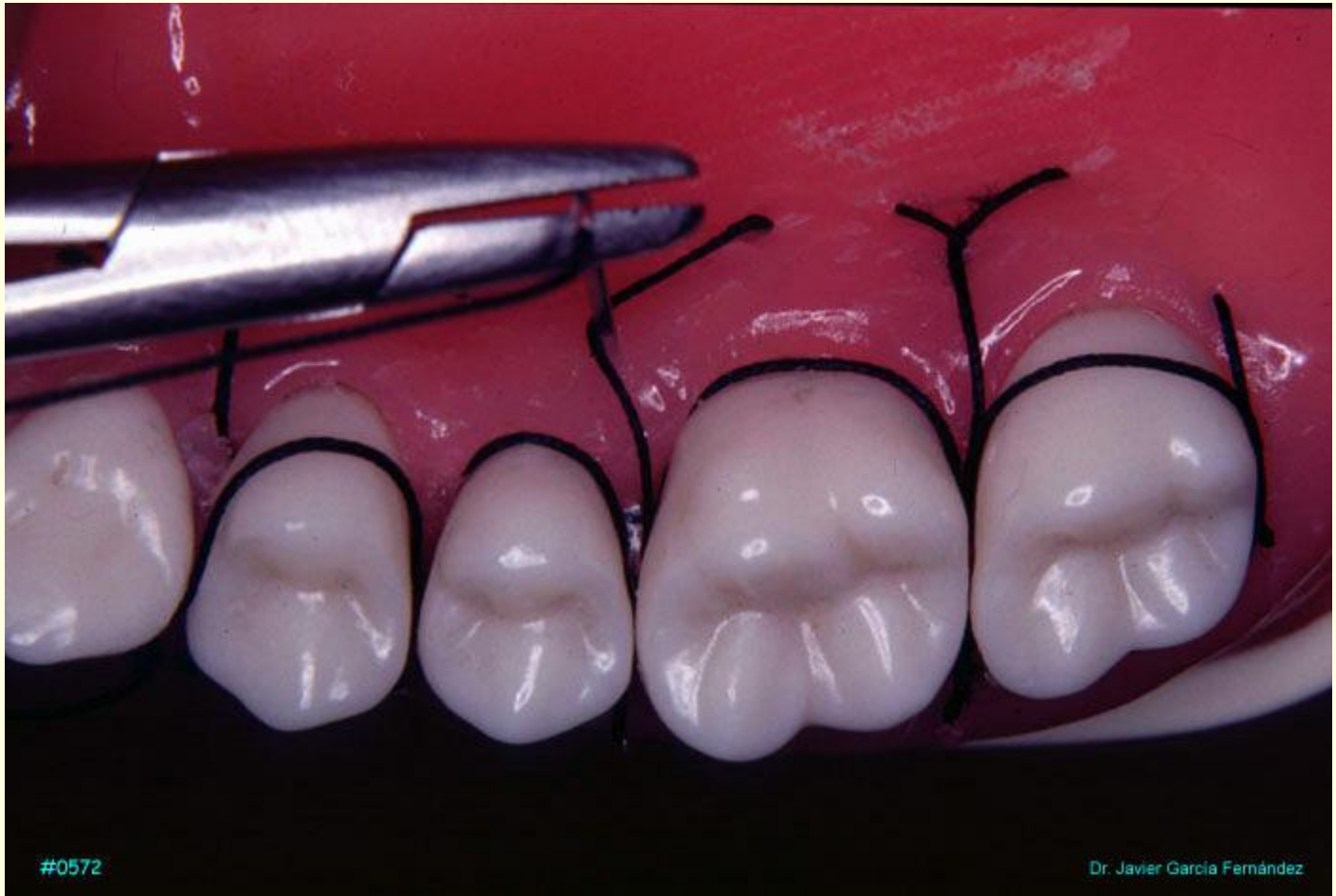



#0571

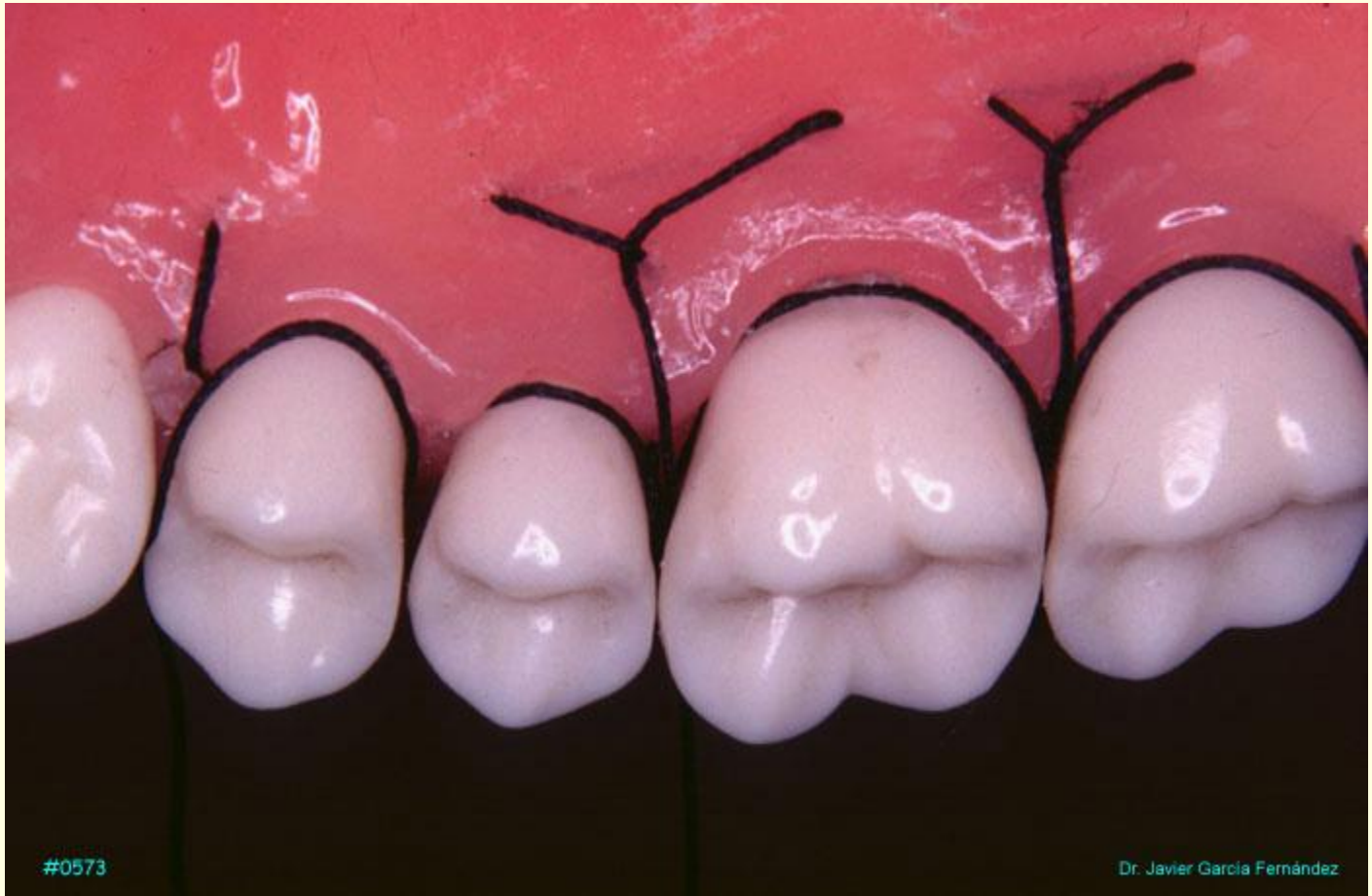
Dr. Javier García Fernández





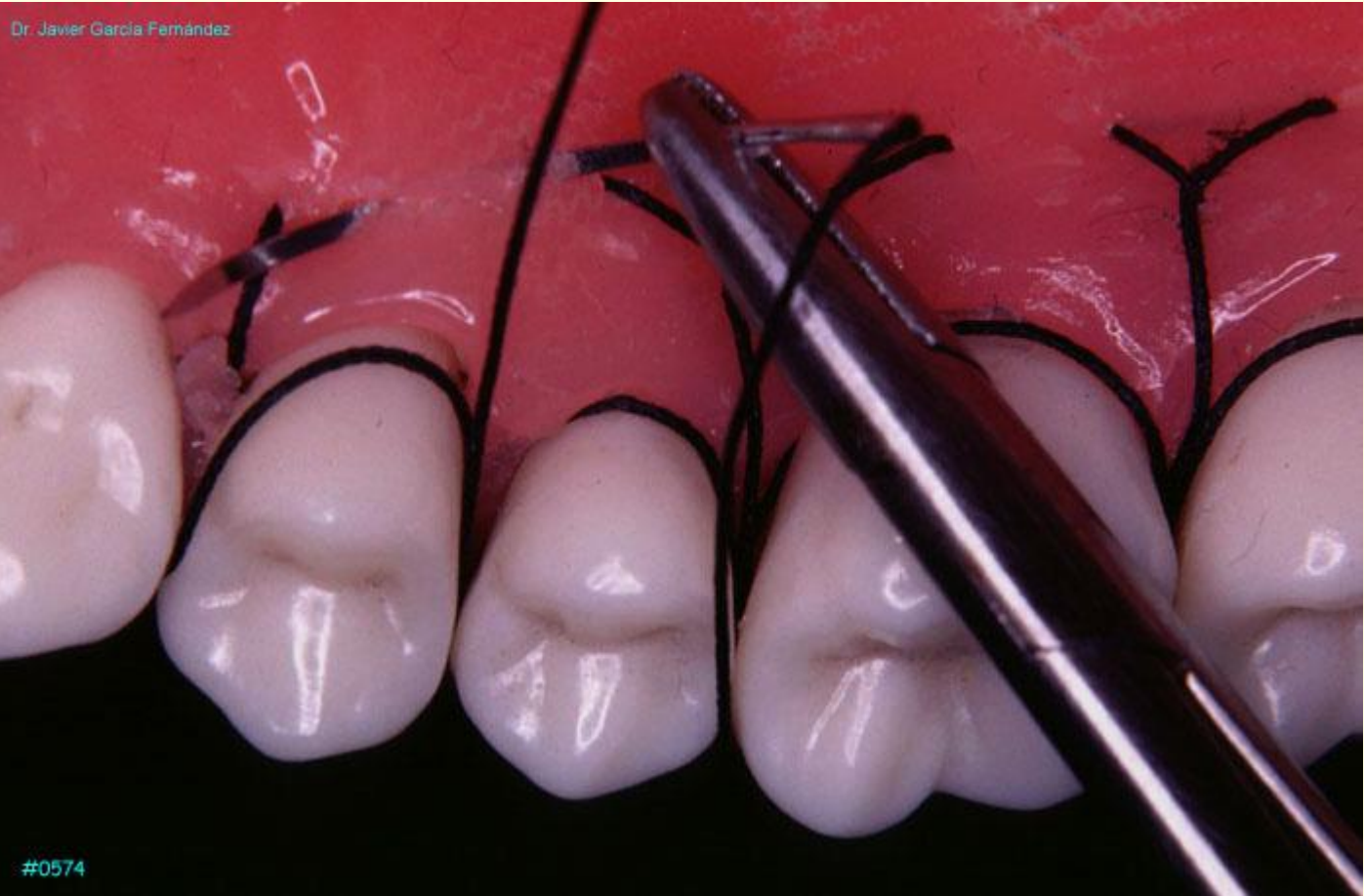#0572

Dr. Javier García Fernández



#0573

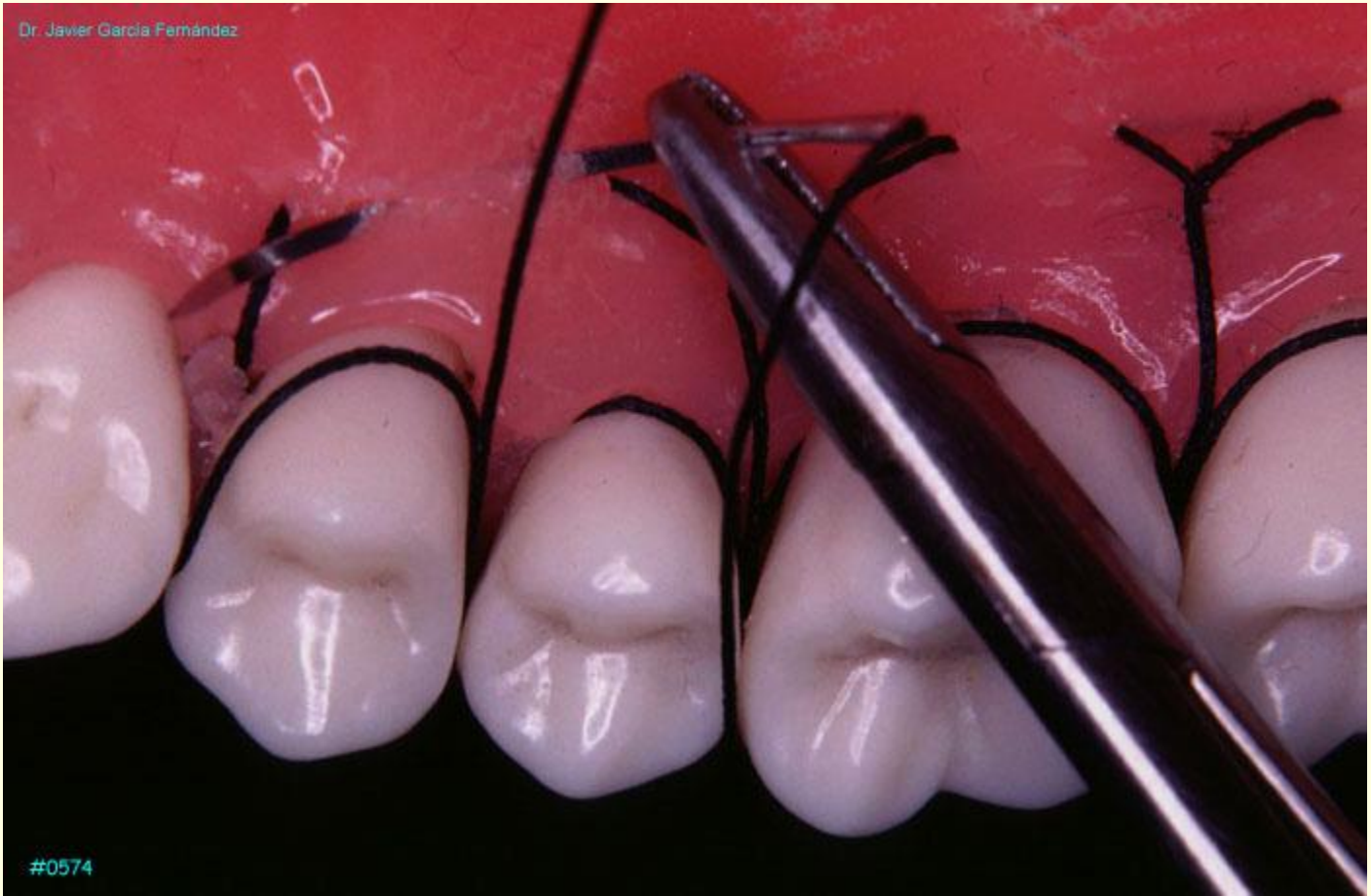Dr. Javier García Fernández



Dr. Javier García Fernández

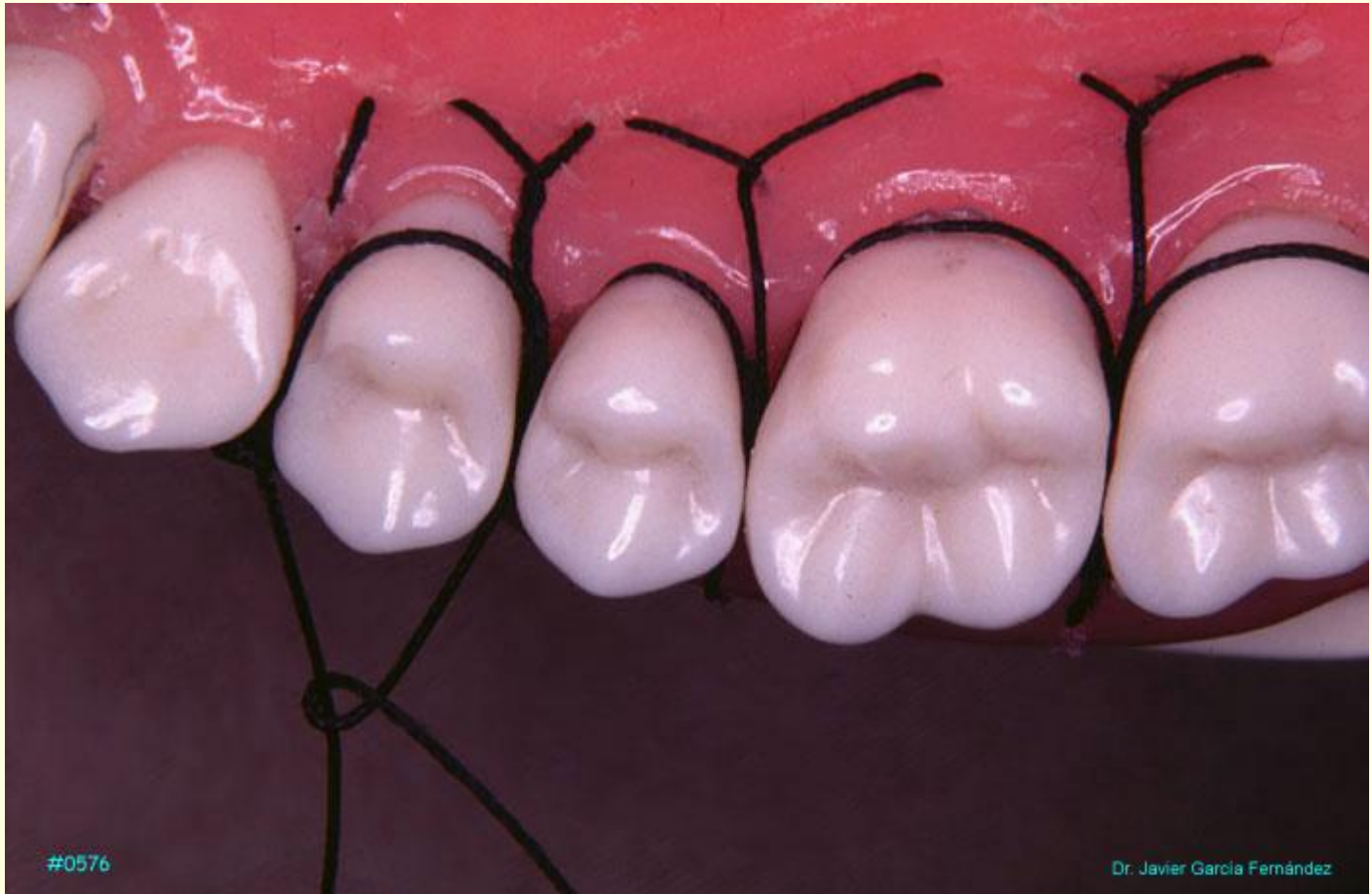#0574

Dr. Javier García Fernández



#0574

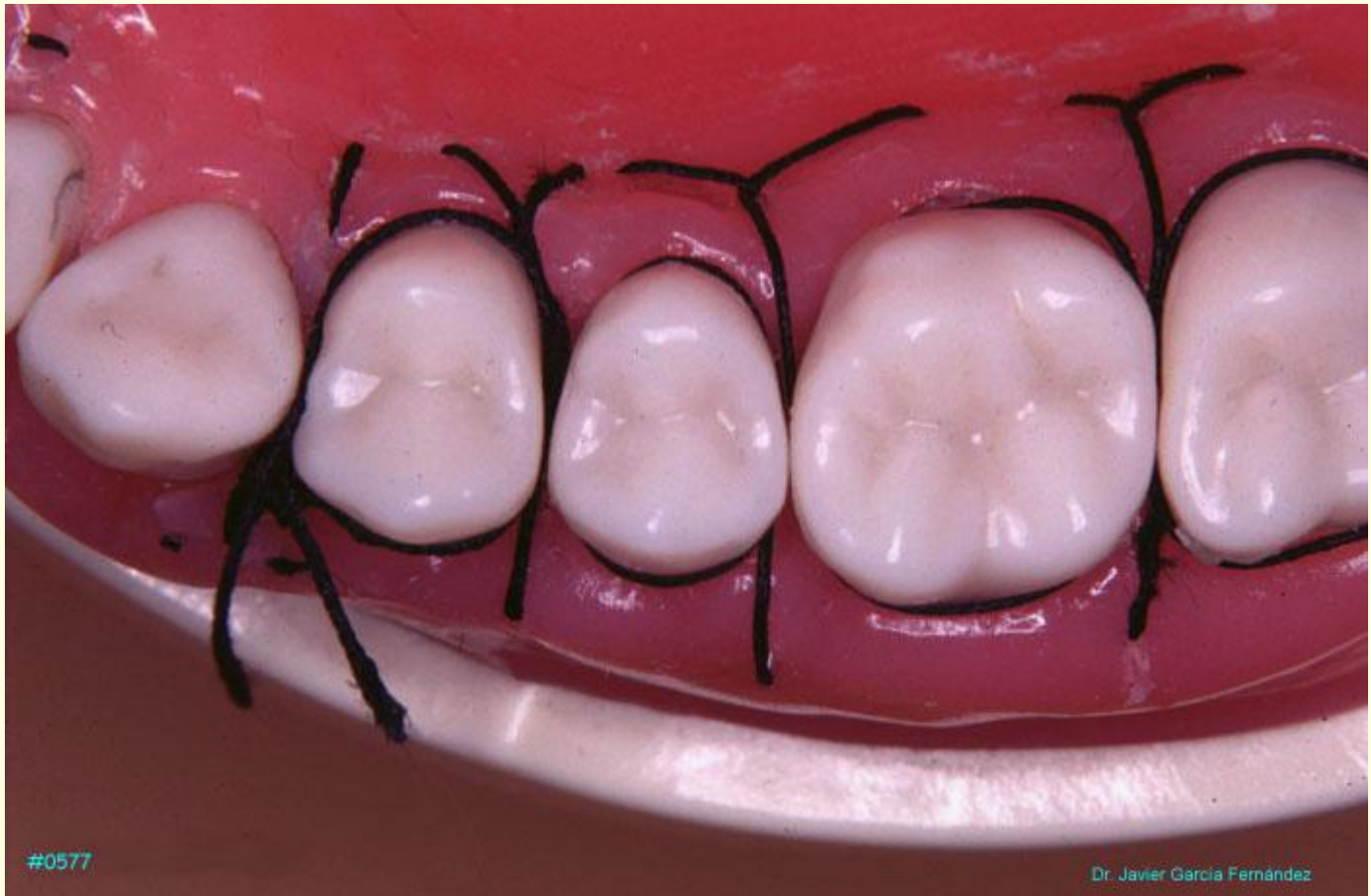



#0576

Dr. Javier García Fernández





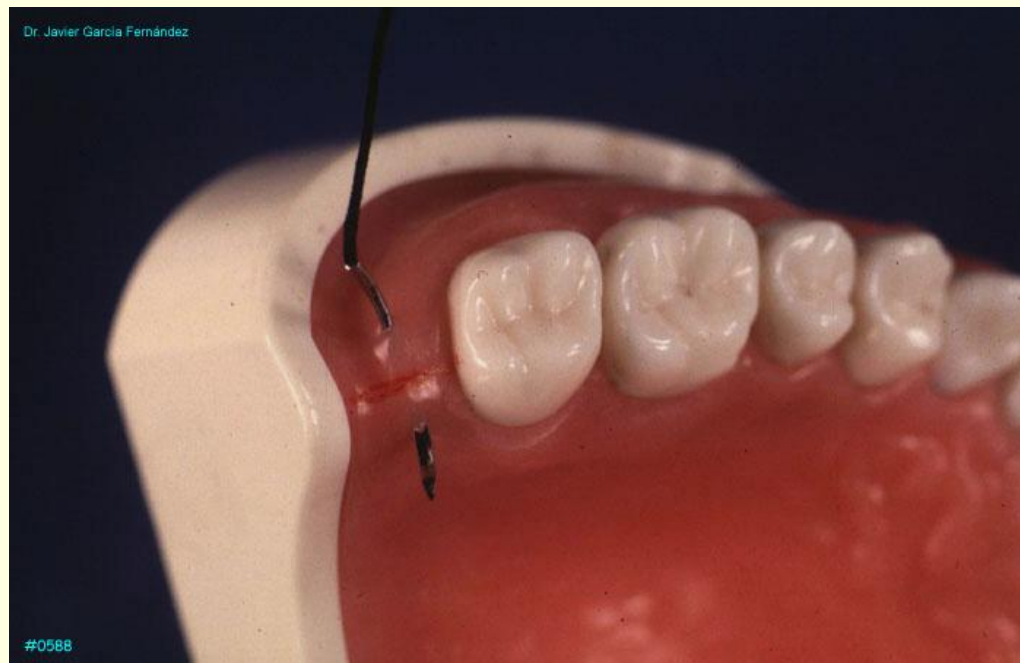
#0577

Dr. Javier Garcia Fernández

## SUTURA DE ANCLAJE DISTAL

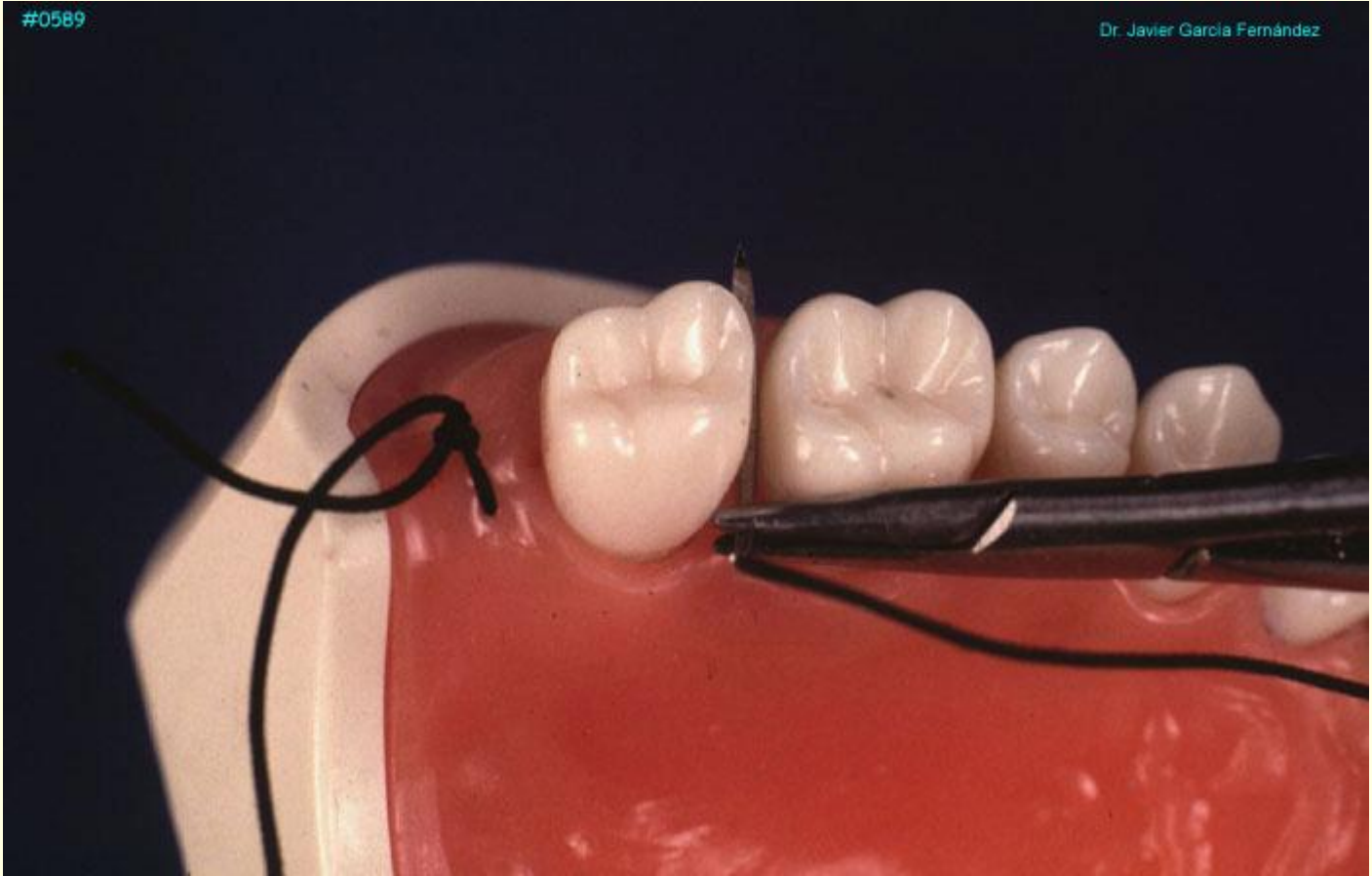El cierre de un colgajo distal se realiza mejor con una sutura suspendida de anclaje distal que une los colgajos vestibular y lingual y los adapta fuertemente contra la superficie distal del diente.

Se realiza una sutura en asa directa dejando uno de los extremos libre, para pasar posteriormente la aguja alrededor del último molar y volver a anudar con el otro extremo, forzando la sutura contra el diente.



#0589

Dr. Javier García Fernández



#0590

Dr. Javier García Fernández

