




Свищи прямой кишки





Свищами заднего прохода и прямой кишки (fistulae ani et recti)- называются трубчатые гнойные ходы, расположенные в клетчатке, окружающей конечный отдел прямой кишки и канал заднего прохода (частота – 50%) .



Классификация свищей прямой кишки (по происхождению)

1- врождённые;

2- приобретённые:


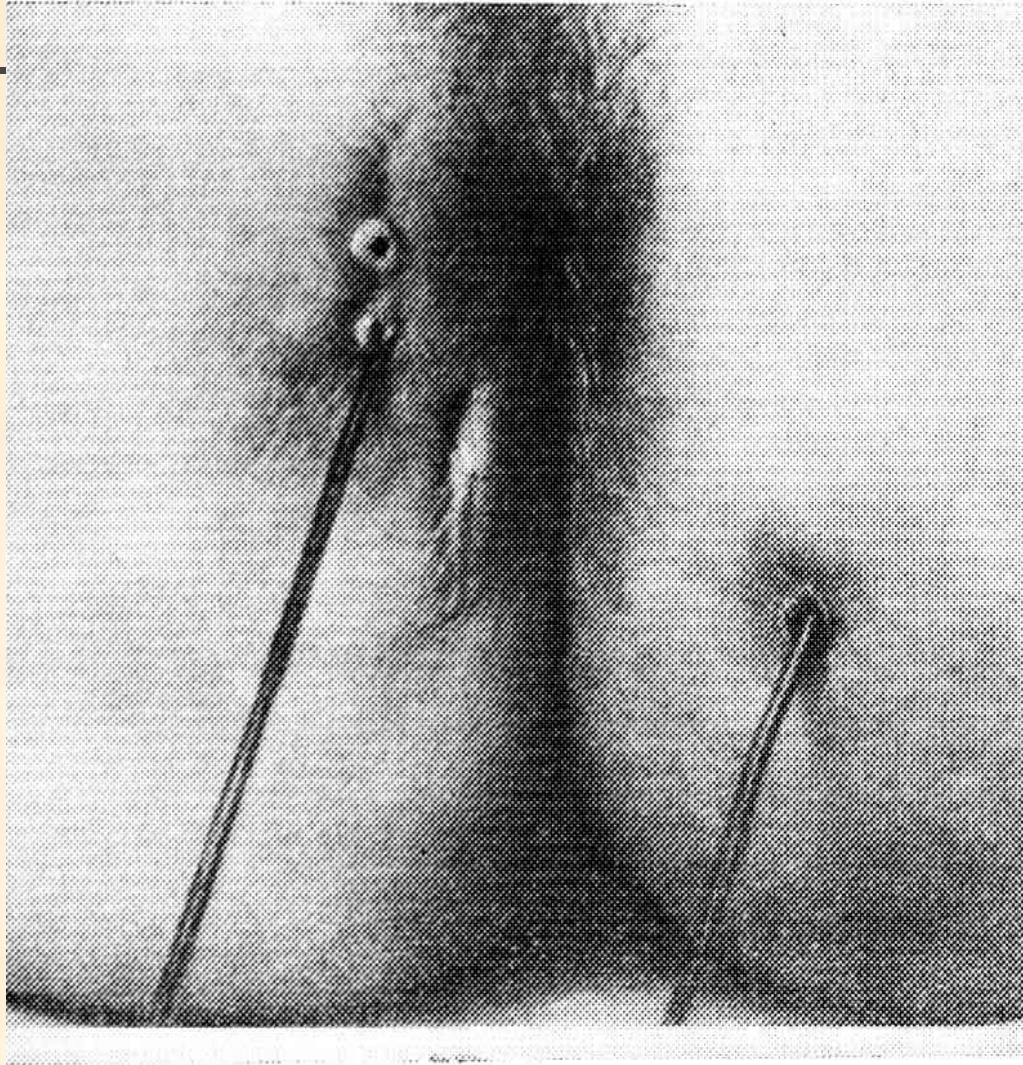
- **травматические** (после ранений или разрывов прямой кишки);
- **симптоматические** (после воспалительных заболеваний предстательной железы, мочевого пузыря, матки, придатков матки, врождённых кист и копчиковых ходов.);
- **истинные** (развившиеся после острого парапроктита).

Классификация хронических свищей прямой кишки

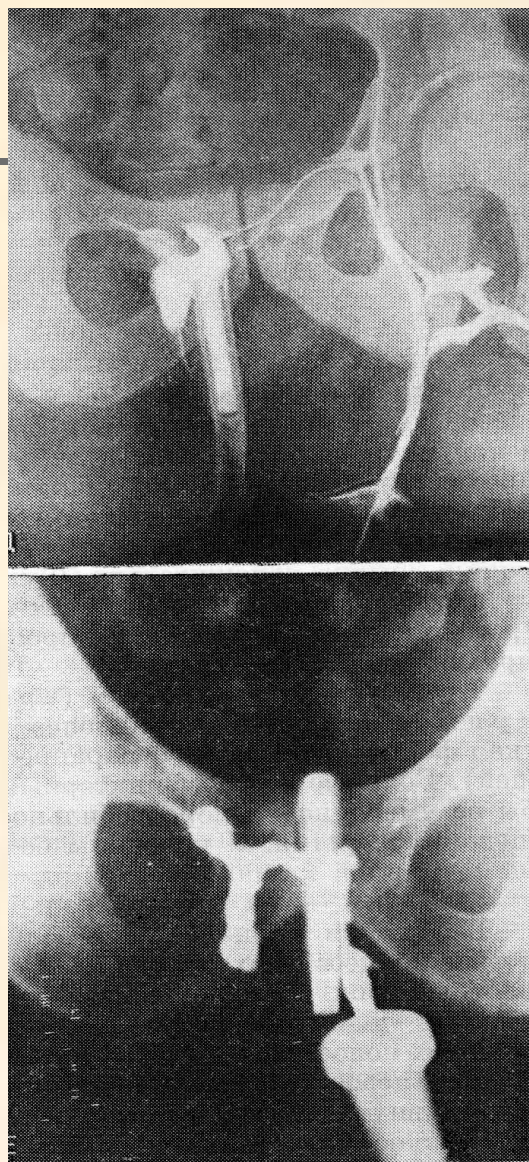



- **полные свищи прямой кишки**, имеющие внутреннее и наружное свищевое отверстие- 88%;
- **неполные наружные свищи**, открывающиеся только на коже промежности- 5%;
- **неполные внутренние свищи**, открывающиеся только внутрь в полость прямой кишки- 7%.

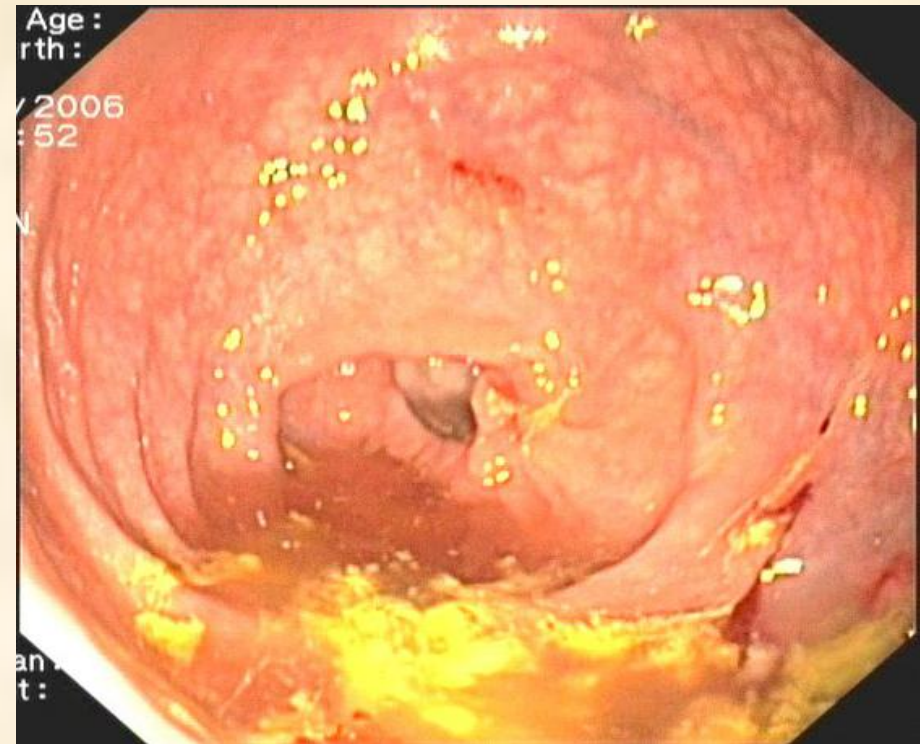
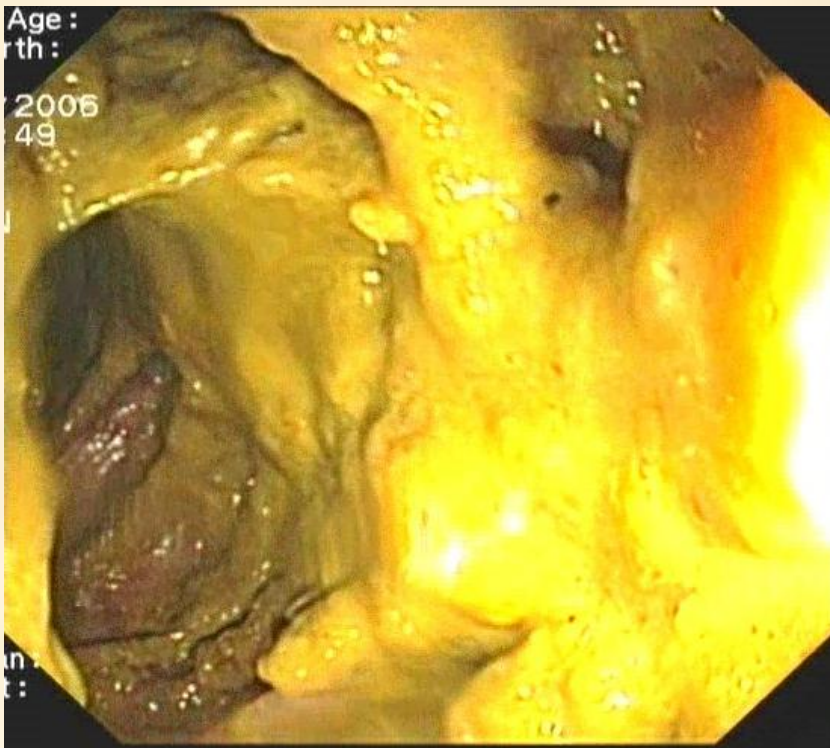
Диагностика (зондирование)




R- логическое исследование




Ректороманоскопия



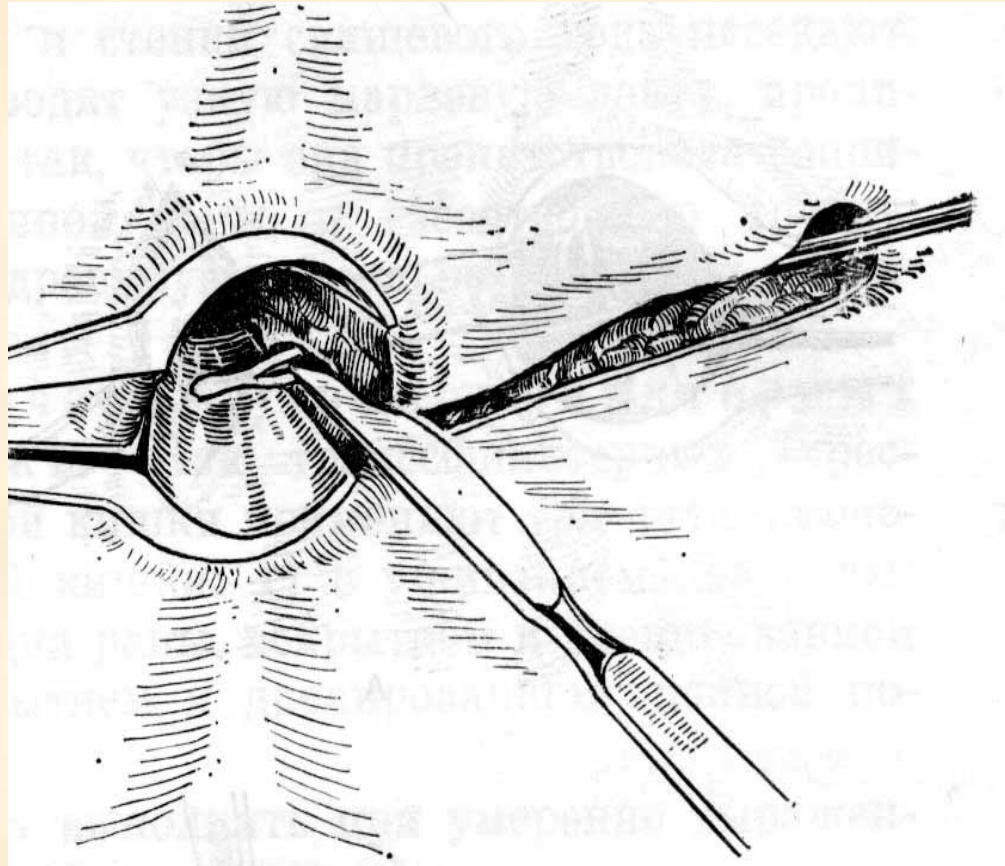


Основные задачи хирургического лечения:

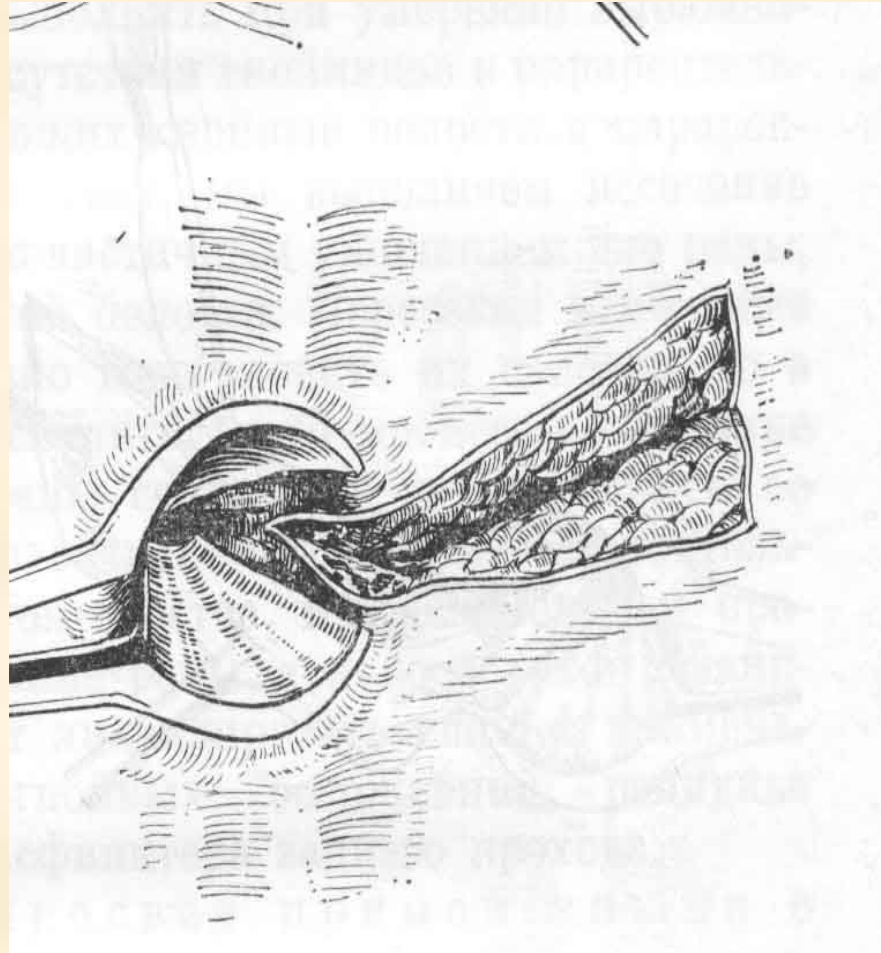
- ликвидация внутреннего свищевого отверстия;
- вскрытие или иссечение параректальных абсцессов;
- иссечение свищевого хода;
- минимизация вмешательства на наружном сфинктере для предотвращения несостоятельности;
- заживление ран с минимальным рубцеванием.

- 
-
- Трудно переоценить актуальность проблемы очищения кишечника при подготовке больных к хирургическим вмешательствам на кишечнике и прямой кишке.

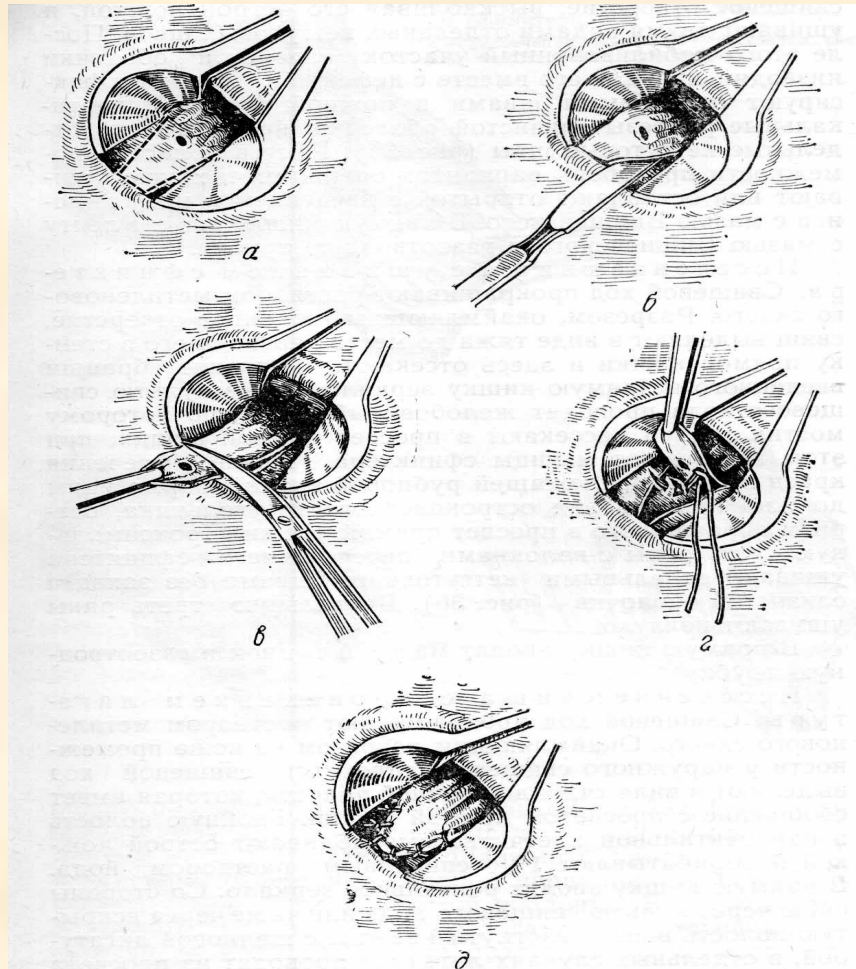
Рассечение свища



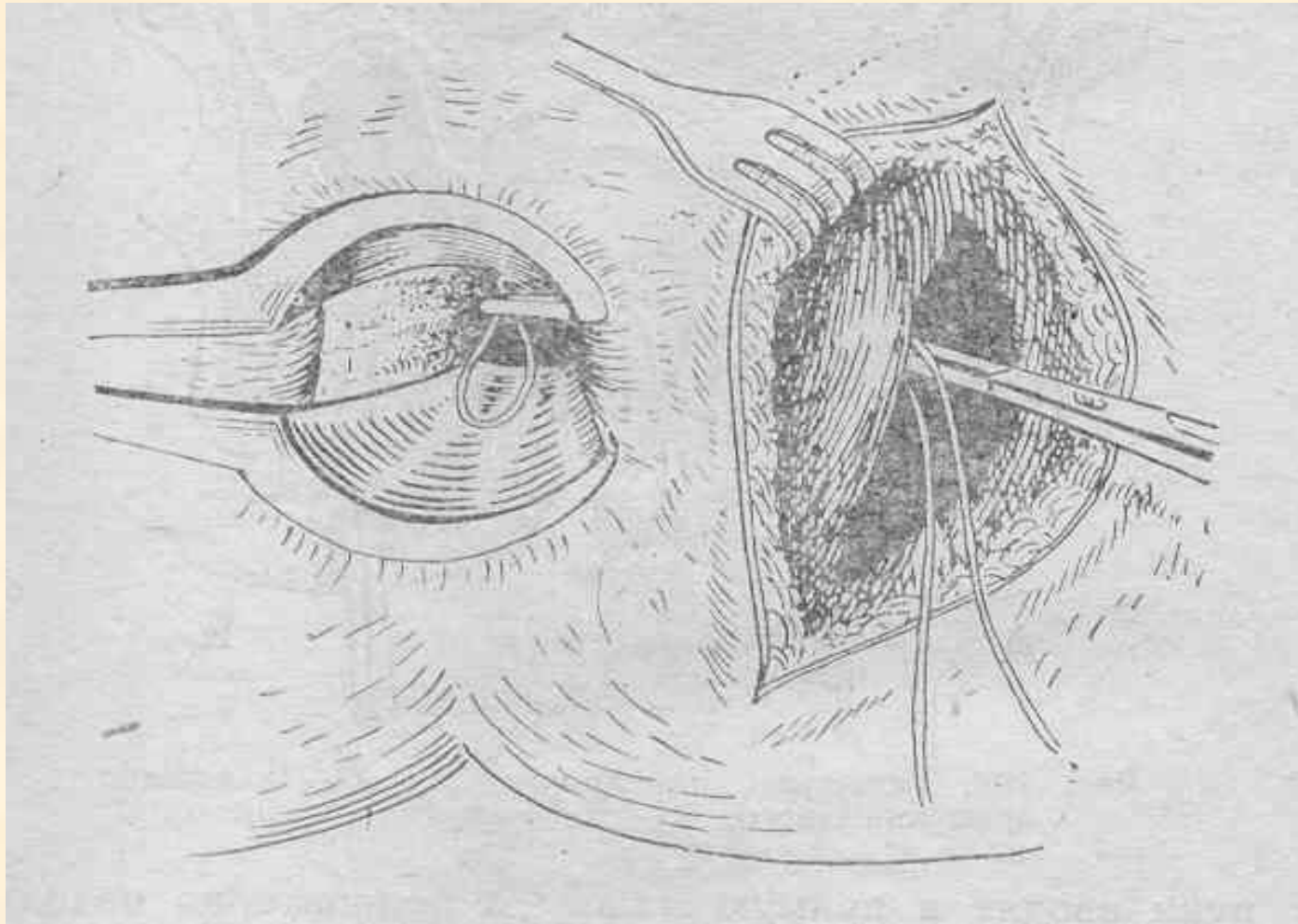
Иссечение свища по Габриэлю



Операция Джеда-Рабле



Лигатурный метод лечения



Литература:



1. «Проктология» В.Д. Федоров, Ю.В. Дульцев- Москва, 1984г.
2. «Атлас операций на прямой и толстой кишке» под ред. А.Н. Рыжих Москва, 1968г.
3. «Клиника и лечение гнойных заболеваний» Б.И. Альперович, М.М. Соловьев- Томск, 1987г.