

М.ОСПАНОВ АТЫНДАҒЫ БҚММУ

Студенттің өзіндік жұмысы

Факультеті: Жалпы медицина

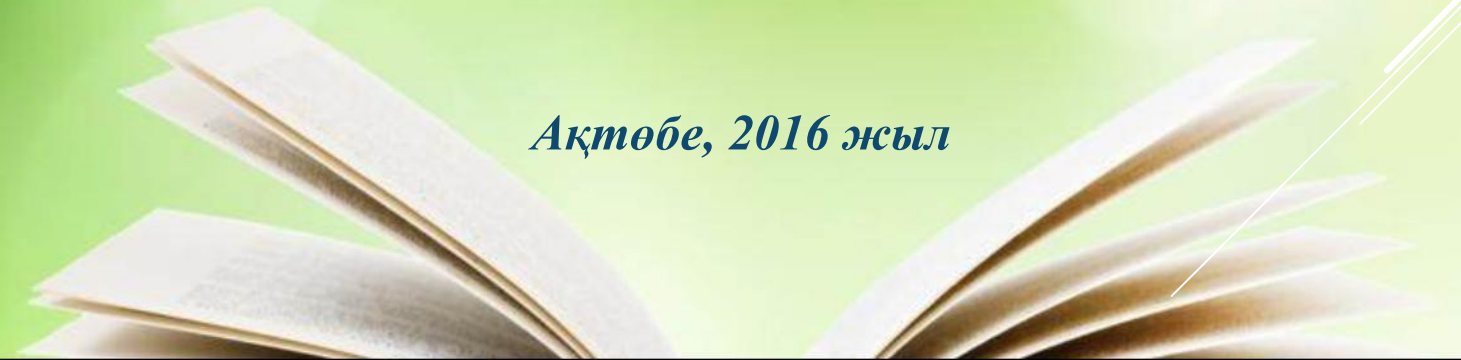
Кафедрасы: *Гистология, цитология және эмбриология.*

Тақырыбы: *Өт қапшығы мен өт шығару
жолдарының гистофункционалық сипаттамасы.*

Орындаған: *Әбдікәрім Б.М 3016*

Тексерген: *Комекбай Ж.Е*

Ақтөбе, 2016 жыл



I. Кіріспе

II. Негізгі бөлім

A) Өт қапшығының гистофункциясы

*Б) Өт шығару жолдарының
гистофункциясы*

В) Өт аурулары

III. Қорытынды.

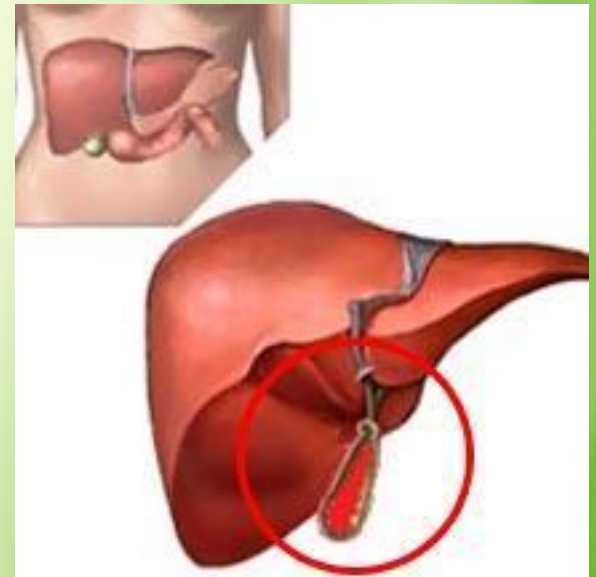ЖОСПАР:



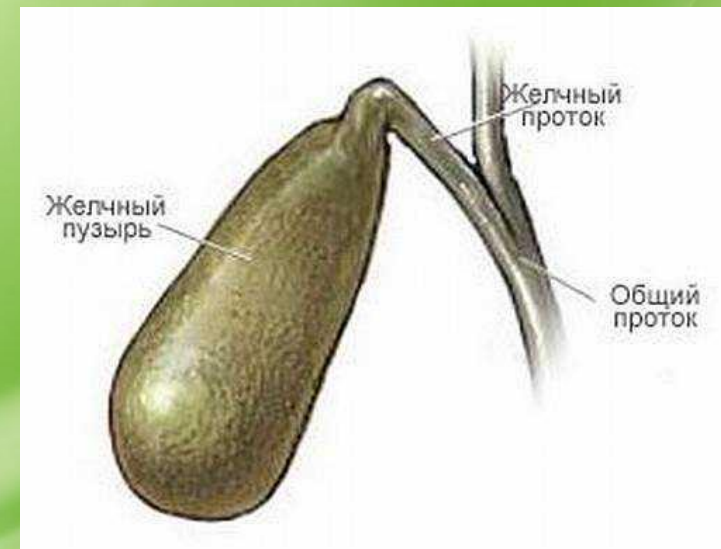
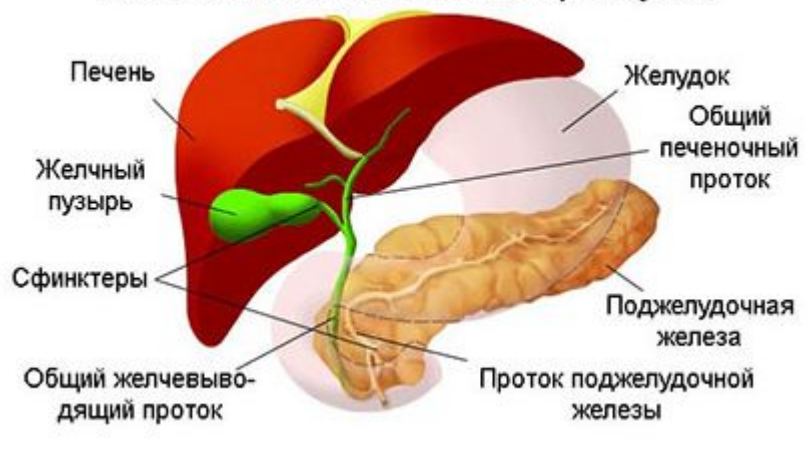
Өт(bilis, fel) – адам(bilis, fel) – адам мен омыртқалы жануарлардың бауырындағы безді клеткалардан бөлінетін сарғыш-қоңыр түсті сұйықтық. Өт тәулік бойы үздіксіз бөлінгенмен, оның бөліну жылдамдығы, көлемі әр түрлі өзгеріп отырады, ол асқабылдау мерзіміне сәйкес келеді. Өтте бауырдан бөлініп шығатын өт сұйықтығы жиналады.

Өттің ұзындығы 5-14 см аралығында, ені 2,5-4 см аралығында болады. Сыртқы қабаты (терісі) жұқа әрі созылмалы болып келетін өтке 200 мл мөлшеріндегі өт сұйықтығы сыйып кетеді. Өттің түсі — қою жасыл түс.

Бауырдан жасалып, өтке келіп түсетін сұйықтық “Өт сұйықтығы” деп аталады. Оның түсі сарғыш-қоңыр немесе жасылдау болып келеді. Дәмі ашы. Өт сұйықтығын бауыр ұлпалары жасайды. Өт сұйықтығының құрамында өт қышқылы, ақуыздар, билирубин пигменті, холестерин, фосфолипидтер, бикарбонаттар, натрий, калий, кальций, және физиологиялық белсенді заттар — гормондар мен дәрумендер.



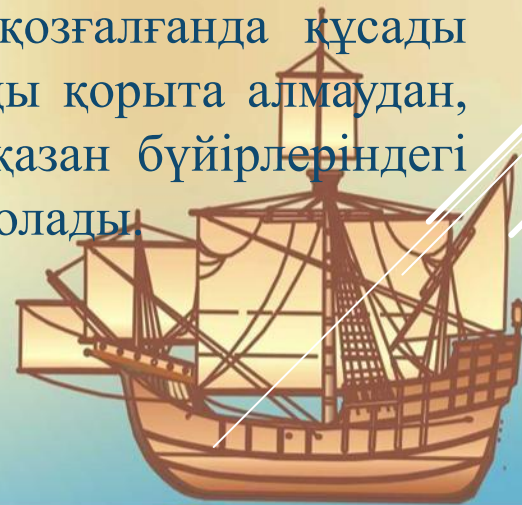
Анатомия желчевыводящих путей



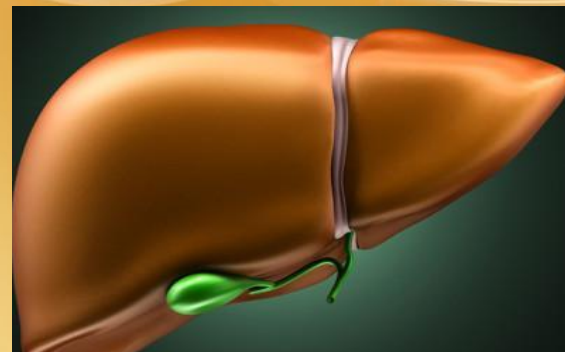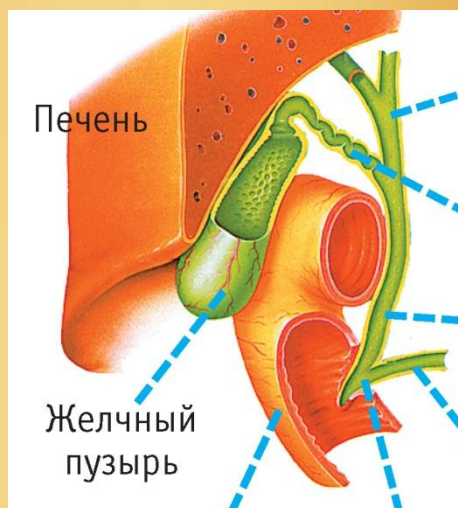
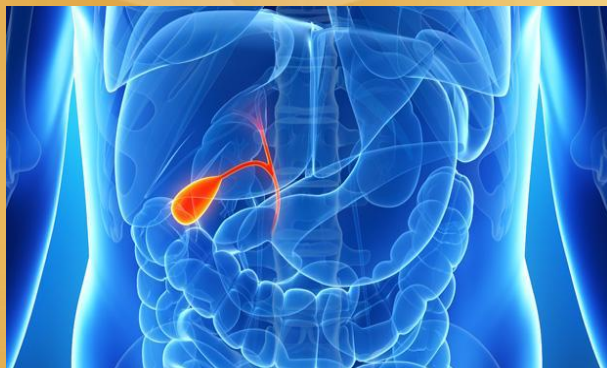
Өттің қызметі:

- ұйқы безі және ішек сәлдері ферментін белсендендіреді;
- майларды ұсақ тамшыларға (оның бетін ферменттермен әрекеттесуін күшейту) бөлшектеу;
- май қышқылдарының ерітілуін күшейту;
- аш ішек қабырғасының жиырылуы белсендендіру;
- ішектегі шіру процесін тоқтатады

Өт сұйықтығын бауыр ажыратады, өт сұйықтығы көбінесе майлы тағамдарды қорытуға көмектеседі. өт ауруының пайда болуы көбінесе бауыр қызметінің жақсы болмауы, өт жолы тосылуы, асқазан, ішек жараларынан өт сұйықтығының құйылуы (тамуы) баяулаынан болады. кейде лайықты азықтанбаудан, қалтаситүздарінің өт жолында немесе өт қалтасында тұнба пайда болуы арқылы біртіндеп қатты түйіршіктерге айналып, қатты форма қалыптастырады. бұл біз айтып жүрген өтке тас байлану ауруы болып табылады. өт жолы ауруларын қазақ емшілгінде «запыран» деп атайды. өт жолы ауруы, ас қорыту жолдарының ауруларына ұқсап кетеді. өт жолында ауру пайда болғанда көбінесе адамның жүрегі айнады, құсады, басы ауырады, оң жақ қабырға әсті және оң жақ жауырын асты қатты ауырады, шұғыл қозғалғанда құсады немесе іші өтеді. бұл көбінесе майлы тағамдарды қорыта алмаудан, ішек бүйірлері майды сіңіре алмауынан әрі асқазан бүйірлеріндегі нерв тамырларының тамақты сіңіре алмауынан болады.



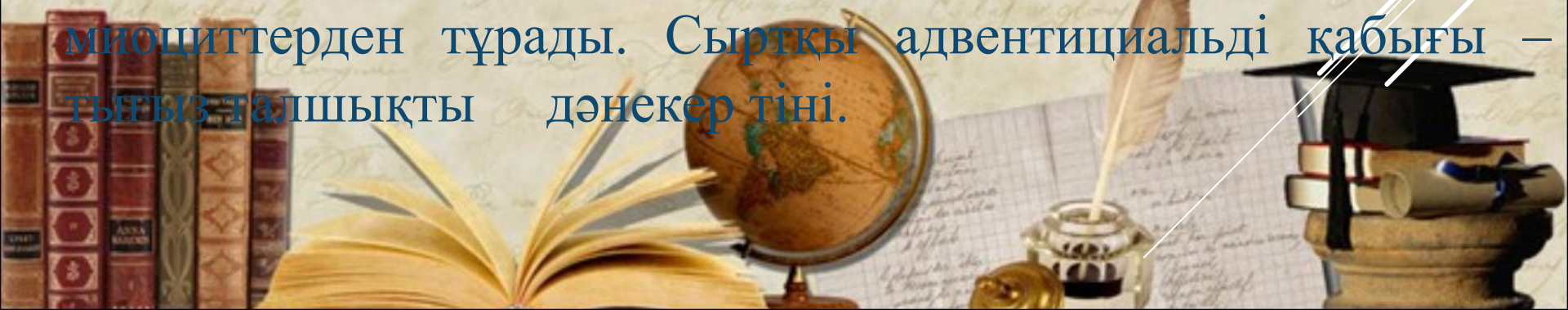Өт қапшығы өтінің құрамындағы негізгі заттардың (өт қышқылы тұздары, пигменттер, холестерин, майлы қышқылдар, аниондар, катиондар) тығыздығы бауыр өтімен салыстырғанда 5 – 10 есе жоғары болады. Қара-қоңыр түсті, қою, тұтқыр болып келеді. Өт тұзу қалыпты бауыр клеткаларының (гепатоциттер) суды, өт қышқылдарын, билирубинді өт түтікшелеріне бөлуден басталады. Ересек адамдардың бауыры тәулігіне 500 – 700 мл өт бөледі. Жануарлардың, әсіресе, ірі қара малдың өтінен алынған препараттар медицинада кеңінен қолданылады



Өт ішектегі өт майларының ыдырауына, бөлшектенуі мен сорылуына қажет. Ас қабылдаған соң өт ішекке құйылады, яғни, алдымен өт өзегіндегі өт, одан соң өт қапшығы өті, соңында бауыр өті түседі. Ішекке қапшық өтінің түсуі гормондық заттармен (секретин, холецистокинин) реттеледі, одан басқа, майлы заттар өт қапшығының жиырылуы мен босаңсуына себепші болады. Өт жолдарына жататындар: бауыр ішіндегі және сыртқы өт өзектері болып табылады. Бауыр ішіндегісіне бөлік аралық өт өзегі қатысса, ал сыртқысына оң жіне сол жақтағы өт өзектері мен жалпы бауырдан шығатын өт қапшығы жатады.

Бауыр ішіндегі өт өзегі бауыр триадасы немесе бауыр үштігімен бірге орналасады. Бөлік аралық өт өзегінің қабырғасы бір қабатты куб тәрізді, ал ірі өзектерінде цилиндр пішінді эпителиймен тысталған. Бауырдан шығатын сыртқы өт жолдарының құрылысы бір - біріне ұқсас. Бұлар диаметрі 3,5 – 5 мм –дей.

Өт қапшығы – қабырғасы 1,5 – 2 мм, сыйымдылығы 40 – 70 мл болып келген қапшық, қабырғасында үш қабығы бар. Кілегейлі қабығының меншікті пластинкасында альвеолярлы – түтікшелі бездер орналасқан. Ет қабығы тегіс салалы миоциттерден тұрады. Сыртқы адвентициальді қабығы – тығыз талшықты дәнекер тіні.





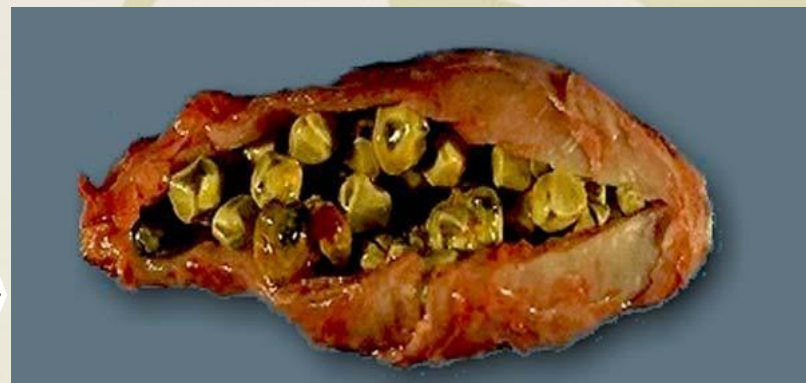- Өттің депосы (өт жиналады);
- Өттің құрамындағы сұйықты сорып концентрациясын реттейді.
- Шырышты бөледі.
- Өт жолдарының бітелуін (ісік, тастардың пайда болуынан паразиттердің болуы) өт гемокapиллярларының қысымы күрт өсіп, өт қанға өтіп кетеді, бұл “механикалық сары ауруға” әкеліп соғады.

ӨТ ҚАБЫНЫҢ ҚЫЗМЕТТЕРІ:

Өтке қатысты мынадай ауру түрлері бар:

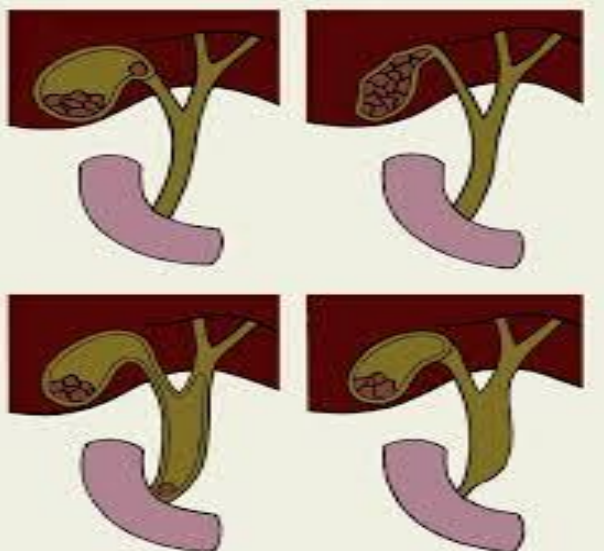
Өттас ауруы (холелитиаз),

Холецистит ауруы,



Өттің полипы (өттің ісін қабынуы),

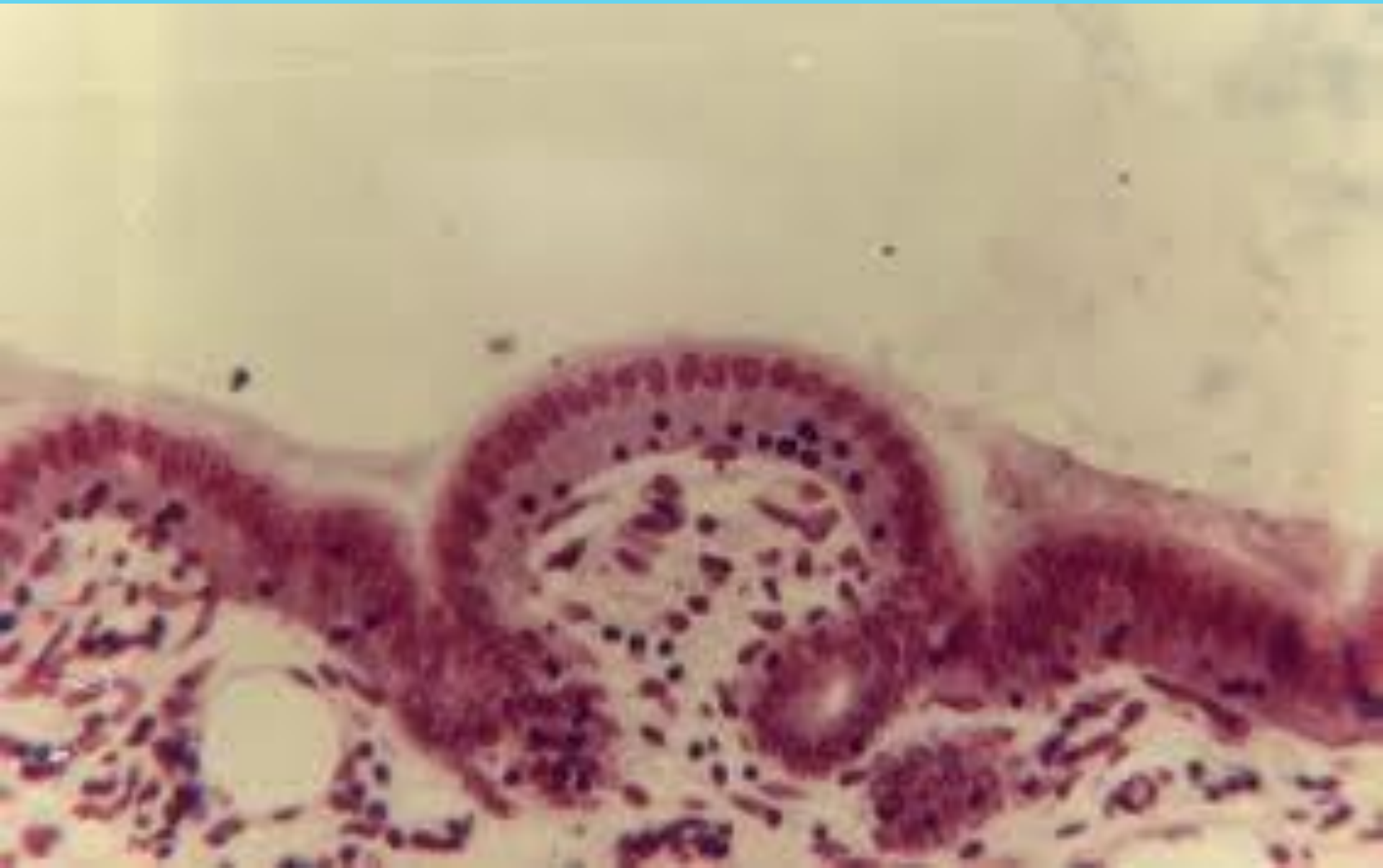
Өт жолының тарылуы, т.б.



Жаңа туылған балаларда өт қабы бауырмен жабылып тұратын болғандықтан, оны пальпациялау қиынға түседі. Рентгенологиялық көрінісі айқын болмайды. Ол цилиндр немесе алмұрт түрлі, сиректеу ұршық немесе S тәрізді болады. Соңғы түрі бауыр артериясының өзіндік қалпына байоанысты. Жасқа сәйкес өт қабының мөлшері арта түседі. Жаңа туылған баланың денесінің орталық жазықтығы өт қабы жазықтығымен үшкір бұрыш құрайды, ал ересек адамдарда ол параллель жатады.

Жаңа туылған балада өт қабының түбі жан – жағынан денесі және мойны үш жағынан (екі қапталынан және астынан), іш пердесімен жабылған. Өт қабының түбі ащы ішекпен түйісіп жатса, мойны 12 елі ішектің жоғарғы көлденең бөлігінің алдыңғы бетін қиып өтеді. Жаңа туылған балаларда өт қабы өзегі бауыр – ұлтабар жалғамасының бас қырын бойлап жатады да, бүгіліс құрайды. Осыған орай, кейде жоғарғы және төмен бөліктерге бөледі. Өт қабы өзегі бауыр өзегімен қосылып бауыр өзегін құрайды. Жалпы өт өзегінің ұзындығы әр түрлі болады. Жаңа туған балалардың өзінде 5 – 18 мм деңгейінде болады. Жасы артқан сайын ұзара түседі. Бауырдың физиологиялық маңызы өте зор және әртүрлі.

ӨТ ӨЗЕГІ ҚАБЫРҒАСЫНЫҢ КЕСІНДІСІ.



БАЛАЛАРДЫҢ ӨТ ҚАБЫНЫҢ ОРТАША МӨЛШЕРЛЕРІ

Жасы	Ұзындығы, см	Негізіндегі ені, см	Мойнының ені, см	Көлемі, мл
Жаңа туылған	3,4	1,08	0,68	-“-
1 – 5 ай	4,0	1,02	0,85	3,2
6 – 12 ай	5,05	1,38	1,0	-“-
1 – 3 жыл	5,0	1,6	1,07	8,5
4 – 6 жас	6,9	1,79	1,11	-“-
7 – 9 жас	7,4	1,9	1,3	33,6
10 -12жас	7,7	3,7	1,4	-“-
Ересектер	-“-	-“-	-“-	1 – 2 мл 1 кг дене салмағына

ҚОРЫТЫНДЫ

*Өт- бауырындағы безді
клеткалардан бөлінетін
сарғыш-қоңыр түсті
сұйықтық. Өт тәулік
бойы үздіксіз бөлінгенмен,
оның бөліну жылдамдығы,
көлемі әр түрлі өзгеріп
отырады, ол ас қабылдау
мерзіміне сәйкес келеді.*

