

Қарағанды Мемлекеттік Медицина Унтверстеті
Патологиялық анатомия кафедрасы

СӨЖ

Тақырыбы: “ *Тератомалар* ”

Орындаған: 2027 топ ЖМФ

Қабылдаған: Иманбаева.Г.Н

Қарағанды 2018

Жоспар:

I. Кіріспе:

1) Ісіктер туралы жалпы ұғым.

II. Негізгі бөлім:

1) Тератомалар және оның құрылысы.

2) Тератомалардың негізгі кездесетін орны.

III. Қорытынды:

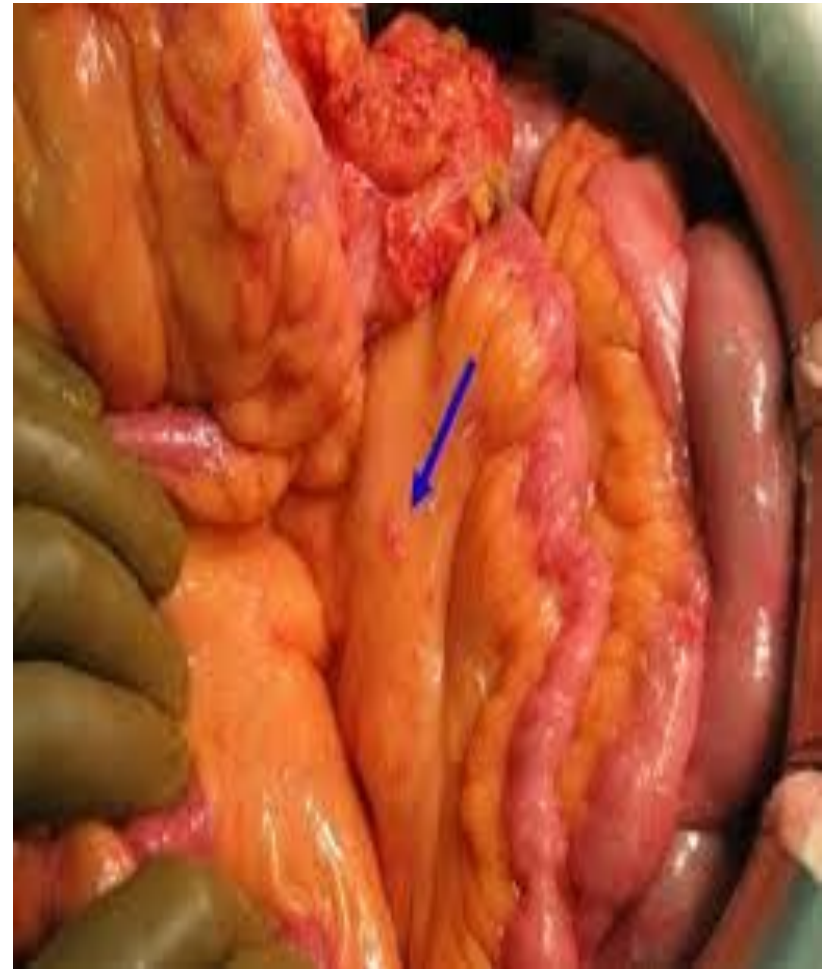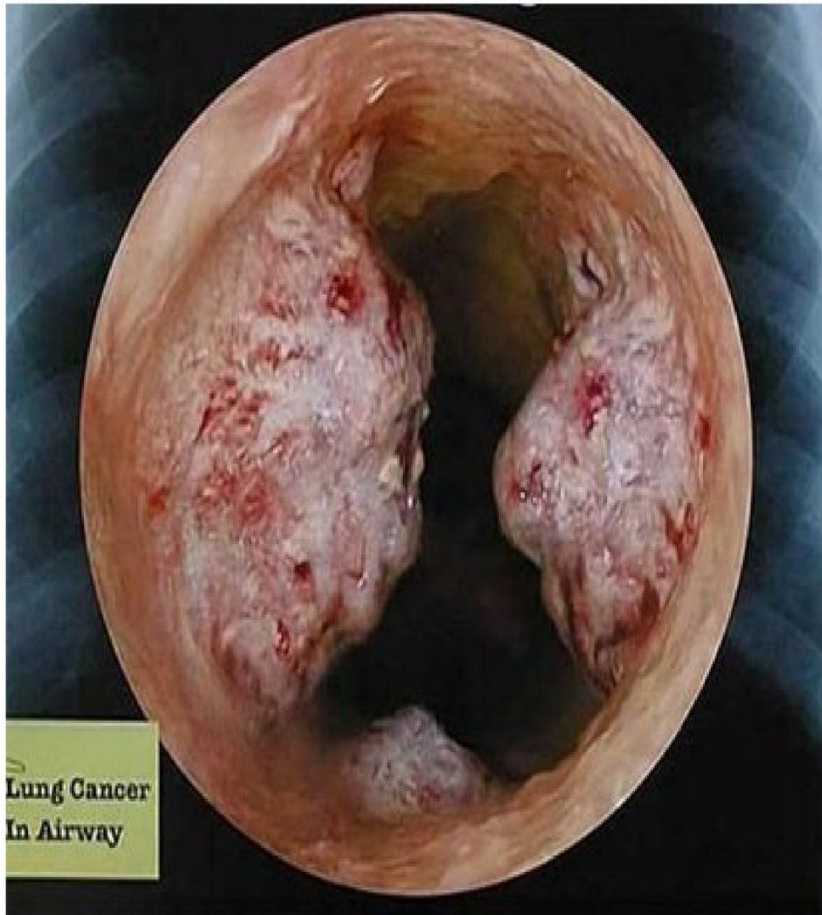IV. Пайдаланылған әдебиеттер:

Ісіктер

Ісік (латынша-tumor,blastoma, грекше-neoplasma, орысша-опухоль)- тұтас ағзаның жүйкелік – эндокриндік реттеулеріне бағынбай, өз бетінше дербес өсетін, құрылымы мен қасиеттерінде шыққан тін жасушаларынан үлкен алшақтықтары бар, шексіз бөлініп көбейетін және жаңадан қабылдаған қасиеттерін туынды жасушаларына бере алатын, дерттік өзгерістерге ұшыраған жасушалар-дың тым артық өсіп-өніп кетуін айтады.

Ісіктер тек адамдарға ғана емес хайуанаттар дүниесінде, тіпті өсімдіктерде кездеседі. Ісіктер қазіргі таңда ауру адамдар өлімінің негізгі себебі ретінде екінші орында тұр. Адамдардың әрбір бесінші немесе алтыншысы осы қатерлі ісіктен өледі екен. Сол үшін ісіктердің пайда болу себептерін, оның таралу жолдарын, морфологиялық өзгешеліктерін білу және үйрену медицина тәжірибесі үшін өте маңызды мәселе. Ісіктерді зерттеумен онкология ғылымы шұғылданады.

Ісіктер



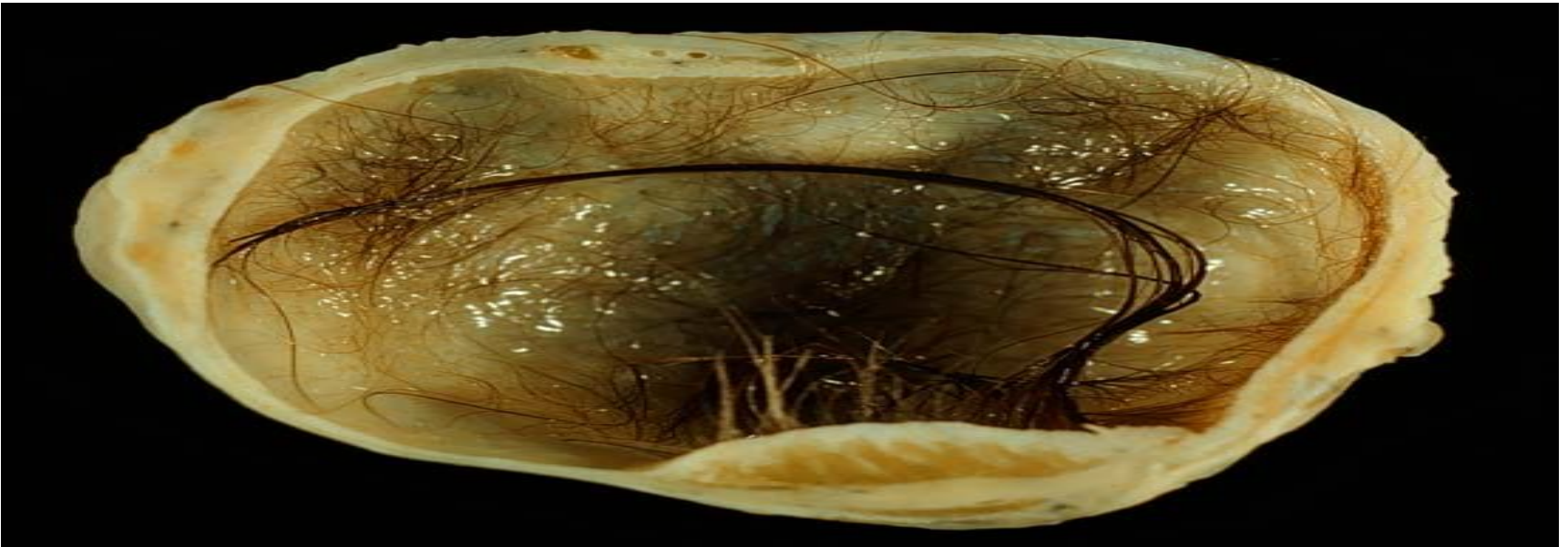
Тератомалар

Тератомалар — ұрық жыныс бездерінің алғашқы даму кезеңінде жетілмеген жыныс жасушалары миграциясының бұзылу нәтижесінде пайда болады. Туындау көзі плюрипотентті герминогенді (ұрықтық) жасуша. Ол сарыуыз қабынан жыныс бездеріне көшу (миграция) кезінде ісіктік өзгерістерге (трансформацияға) ұшырайды. Урогениталды жота бас пен жамбас аралығында жайғасқандықтан, ұрық жасушалары кез келген жерде тоқтап қалып ісікке айналады. Тератомалар жыныстық бездерде де (*гонадалық*) және онан тысқары (*экстрагонадалық*) да жайғасуы мүмкін. Тератомалар өртүрлі жетілген тіндерден тұратын ісіктер.

Тератомалар

Тератома -тканьдер мен мүшелердің түрлі бөлігінде пайда болатын ісік. Сырттай қарағанда киста тәріздес болып келеді. Негізінен жетілген қатерсіз ісіктер, кейде қатерлі ісік –тератобластомаға айналады. Тератомалар негізінен жаңа туған нәрестелерде, кейде ересек адамдарда кездеседі.

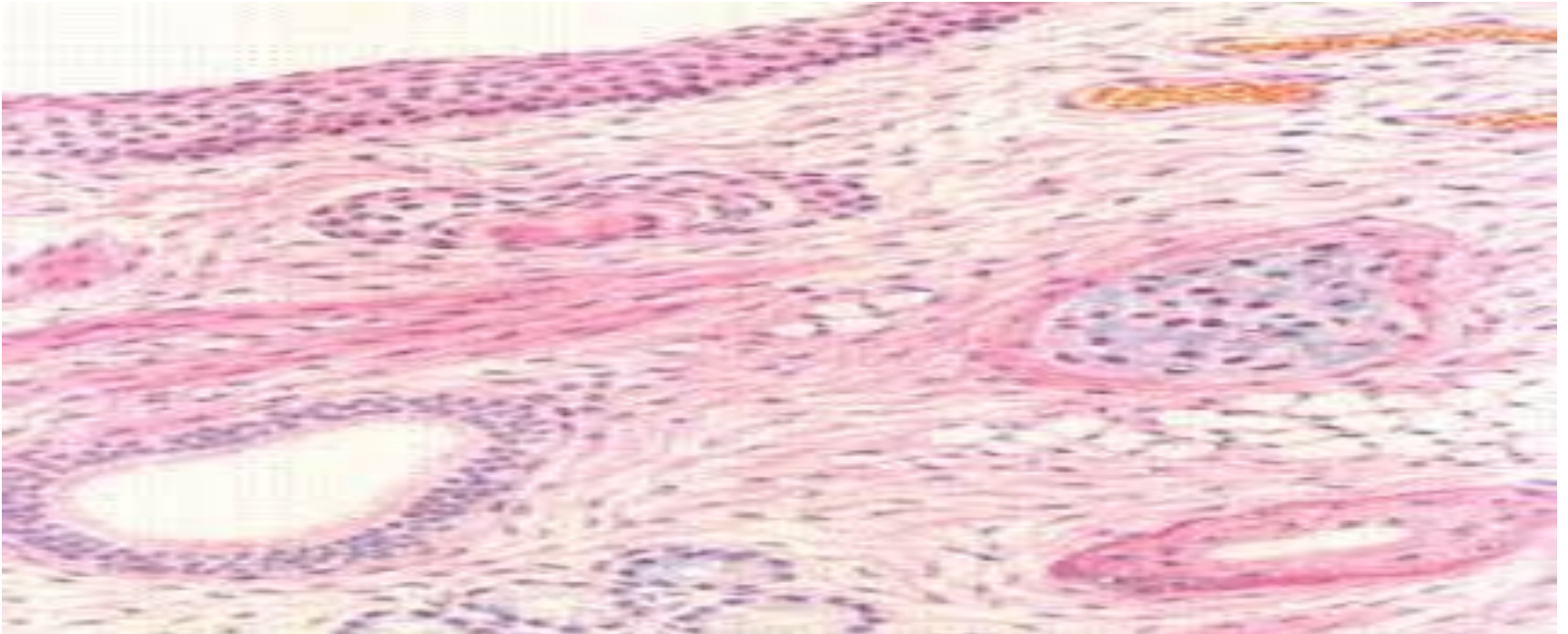
Тератомалардың макро бейнесі:



Тератомалардың

микробейнесі

Тератомаларды микроскоппен қарағанда құрамында кейбір ағзалардың: ішектің, бездердің, бауырдың, нерв, эпителий тіндерінің қалдықтары көрінеді.



Тератомалар Түрлері.

.

Тератомалардың кездесетін негізгі орындары

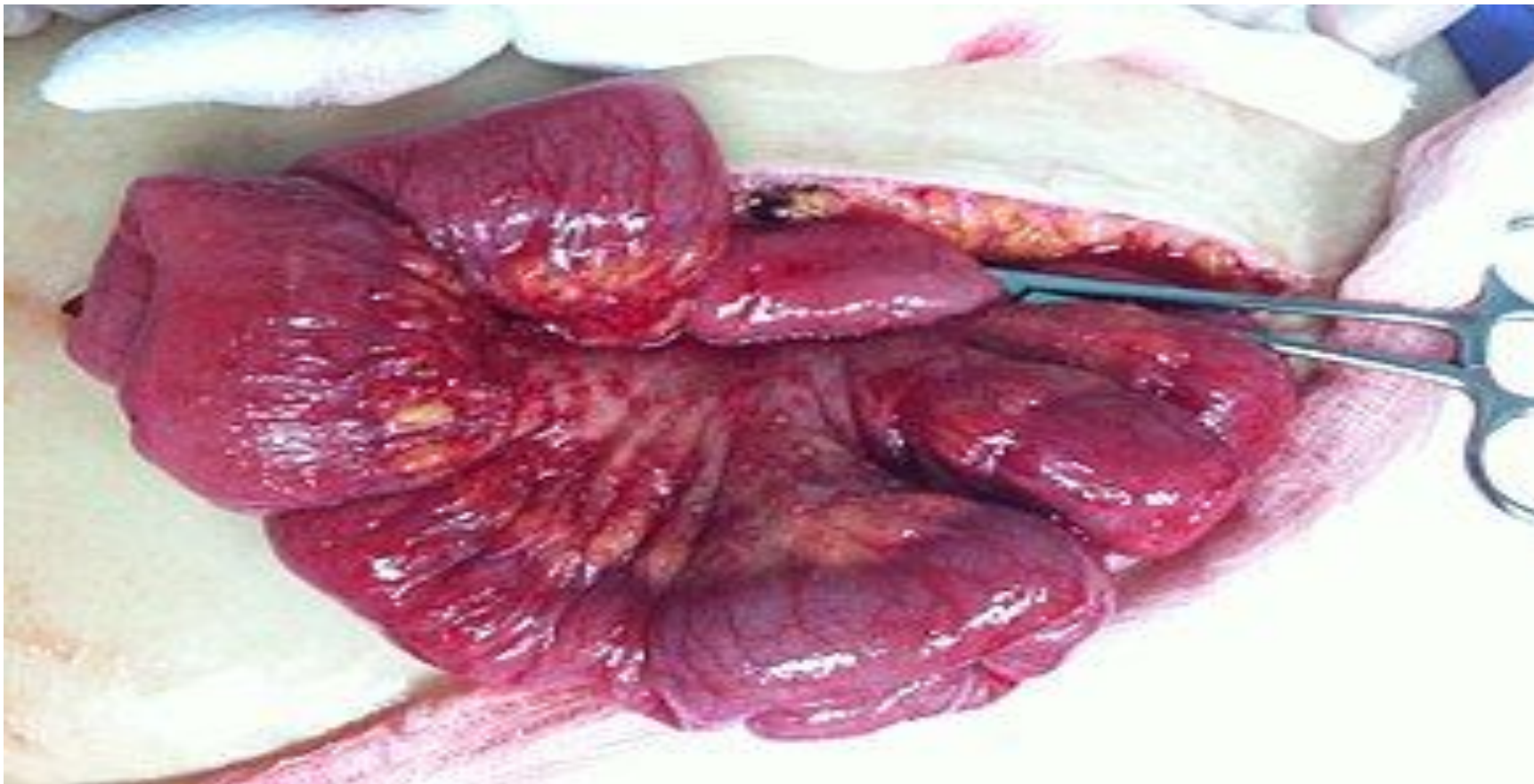Олар:

- ❖ сегізкөз-құйымшақ аймағында,
- ❖ көкірек қуысында,
- ❖ құрсақ пердесінің сыртында,
- ❖ аналық және аталық тұқым бездерінде,
- ❖ жұтқыншақта,
- ❖ бас сүйегінің ішінде,
- ❖ омыртқа өзегінде кездеседі.

Аналық без тератомасы

Аналық без тератомасына негізінен дермоидтық кысталар жатады. Оның келденеңі 20 сантиметрге дейін жетіп, кесіп қарағанда іші шаш, май т.б. ііндерімен толған. Микроскоппен Караганда киста қабырғасында оның қуысына қарай жайғасқан эпидермис құрылымы көрінеді. Демек тератомада ұшырайтын шаш, май осы тері қосалқыларының қызметінің нәгажесі. Аналық безде құрамы өте күрделі тератомалар да, тератобластомалар да кездеседі.

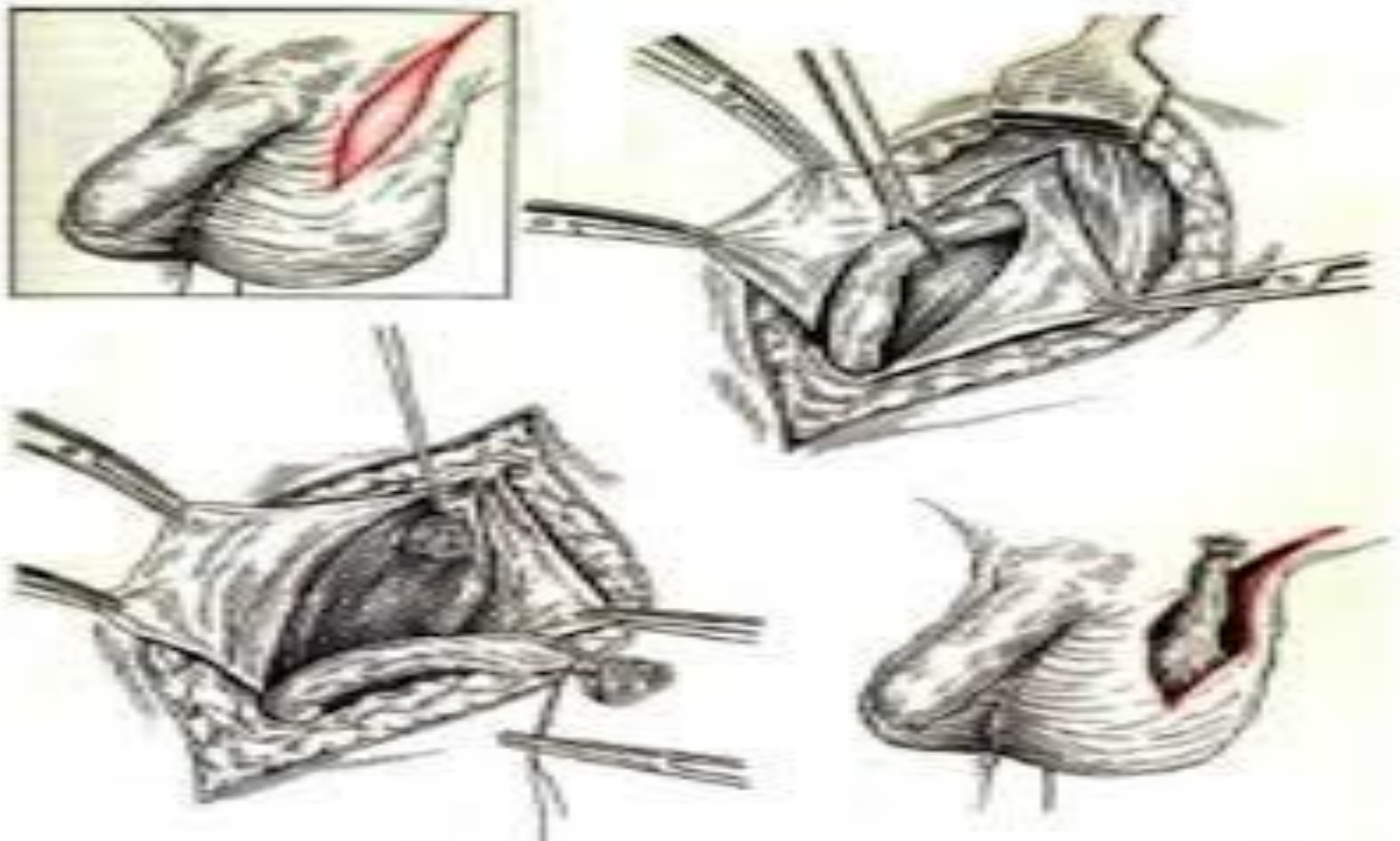
Аналық без тератомасы



Аталық без тератомасы

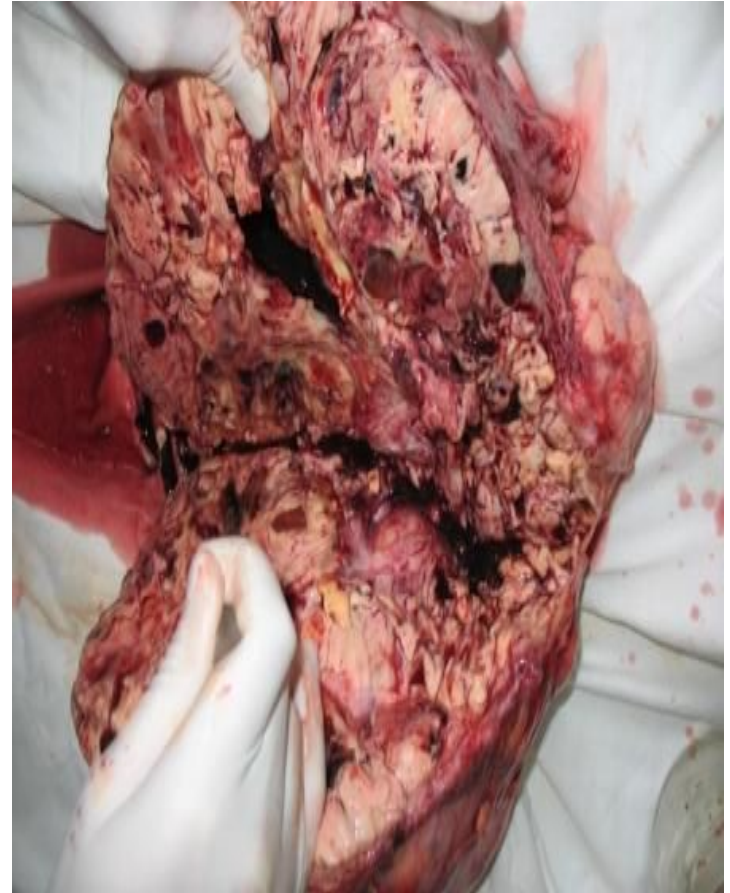Аталық ұрық безінде қатерсіз тератомалар, дермоидтық кисталар және қатерлі тератомалар кездеседі. Қатерсіз тератомалар негізінен жетілген тіндерден құрылған. Дермоидтық кисталар жоғарыда айтылған түзіліске ие болады. Қатерлі тератома құрамындағы тіннің қайсысы қатерлі ісікке айналғанша қарап саркома, аденокарцинома немесе жалпақ жасушалы рак, кейде ұрық рагы түрінде байқалады.

Аталық без тератомасы



Тератобластома

Тератобластомалар құрамында жетілген тіндер мен бірге жетілмеген тіндер де табылады. Кейде олардың тек бір компоненті (эпителийлі немесе мезенхималы), кейде бірнеше компоненті бір мезгілде қатерлі ісік түріне өтеді, олардың гистогенезін анықтау қиын. Бұл ісіктер көбінесе көлемді ісіктер түрінде көрінеді. Тератобластома – тератоманың қатерлі нысаны; оның құрамына жетілмеген, өте өсімтал тін немесе көбінесе экутасэмбриондық тіндер кіріп, жетілген тіндердің элементтері де араласады.



Ми сауыты ішінің тератомалары

Ми сауыты ішінің тератомалары. Бұлар көбінесе мидың төменгі бөлігінде жайғасады. Клиникада қантсыз диабет, ерте жыныстық жетілу белгілерімен көрінеді. Морфологиясы бойынша *жетілген* және *жетілмеген* түрлерге бөлінеді.



Қорытынды:

Қорытындылай келе ісік ол қандай жағдайда болмасын қауіпті зат. Ісік өсуінен алдын-ала сақтандыру обыр алды және дисгормондық жағдайларды ерте анықтап емдеуге негізделеді. Сонымен бірге қоршаған ортаның тазалығы үшін және әртүрлі зиянды әдеттермен күресуді қажет етеді. Ісік болған жағдайда еркін радикалды тотығуды тежейтін антиоксиданттар, ісік өсуін туындататын вирустарға қарсы интерферондар, иммундық жүйені қалпына келтіретін дәрі-дәрмектер, зат алмасудың бұзылыстарын жөнге келтіретін витаминдер т.с.с. заттар қолданылулары керек.

Пайдаланылған әдебиеттер

1. Струков А.И., Серов В.В.
«Патологиялық анатомия»
2. <http://kyzykeken.asia.kz>
3. <http://lektsii.com/>

Назар салып

ТЫҢДАҒАНДАРЫҢЫЗҒА

рахмет !!!