

# Өткір холецистит

*Өткір холецистит* деп өт қалтасының қабынуын айтады.

Өт тасы ауруы ересек және толық адамдарда, әсіресе әйелдерде жиі кездеседі.

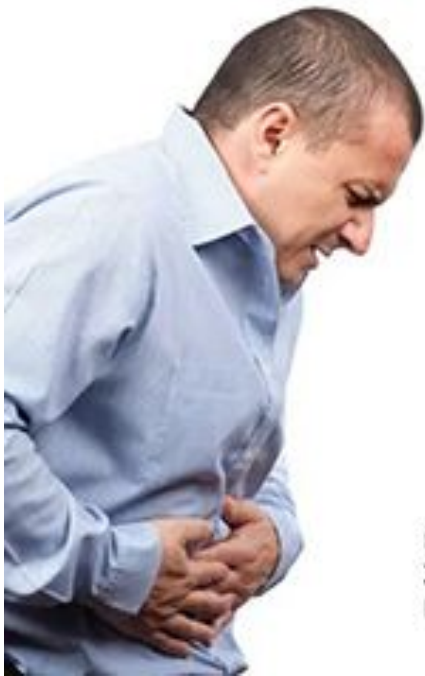Тастардың пайда болу себебі: өттің тұрып қалуы, өт жолдарының қабынуы, холестеринді алмасуының бұзылуы және болып есептеледі. Тастардың көлемі әртүрлі: ұсақ құм түйіршігіндей, көгершін жұмыртқасының үлкендігіндей болады.

Өткір холециститте науқастың оң жақ қабырға астында ауыру сезімі, ауыздың құрғауы байқалады.

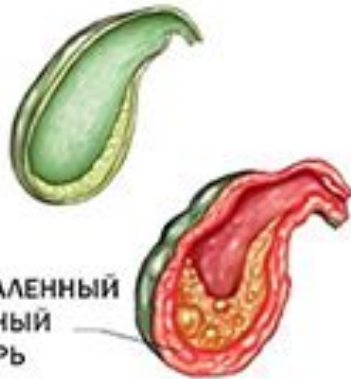Өт қалтасы қалыпты жағдайдан тыс өзгергенде (деструкция) ауыру өте қатты күшейеді. Пальпацияда он жақ қабырға асты бұлшық еттерінің қатаюы, ауызда ащы дәм (горечь) пайда болады. Температура 39-40°C дейін жетеді, қалтырау пайда болады, қанда пейкоциттер көбейеді.

Өт қалтасы жолының жабылуында өт қалтасы өте үлкейіп кетеді және ол оң жақ қабырға астында қолға жақсы білінеді. Жедел холециститте осы ауруға тән болатын белгілер пайда болады.

Оң жақ қабырғасы доғасын ұрып көргенде өт қалтасы аймағында ауыру сезіледі (**Ортнер белгісі**). Басты бұрышы бұлшық еттің ұштарының арасында саусақпен басқанда оң жақта ауыру пайда болады (**Георгиевский белгісі**).

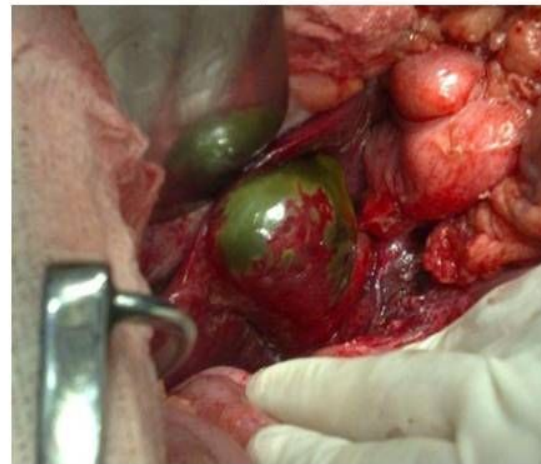

НОРМАЛЬНЫЙ ЖЕЛЧНЫЙ ПУЗЫРЬ



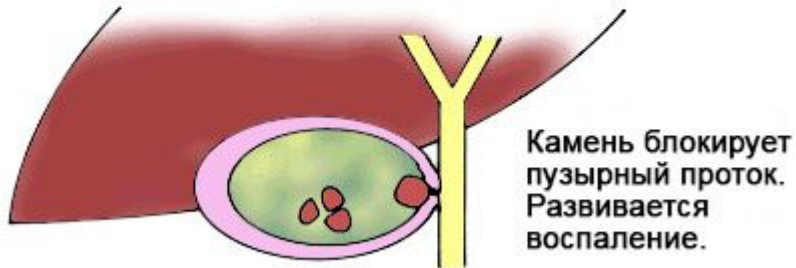
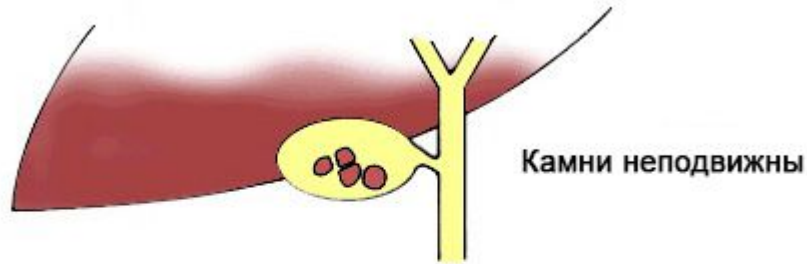
ВОСПАЛЕННЫЙ  
ЖЕЛЧНЫЙ  
ПУЗЫРЬ

## Острый холецистит

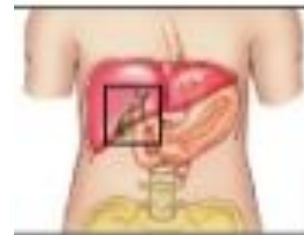


острое воспаление желчного пузыря.

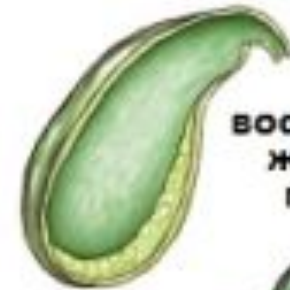# ОСТРЫЙ ХОЛЕЦИСТИТИТ



knigazdorovya.com

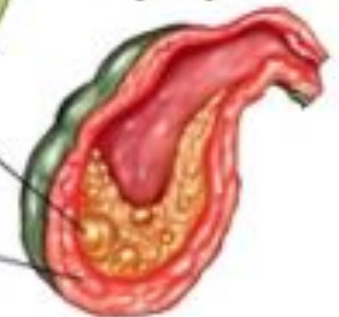

нормальный желчный пузырь



воспаленный желчный пузырь

камни в ЖП  
утолщенная  
слизистая оболочка



## Симптомы острого холецистита.

- 1 симптом Ортнера — появление боли при поколачивании ребром ладони по правой рёберной дуге;
- 2 симптом Мерфи — усиление боли при пальпации жёлчного пузыря в момент глубокого вдоха.
- 3 Признаки раздражения брюшины (симптом Щёткина—Блюмберга) — напряжение мышц живота и усиление боли при быстром отдергивании руки.

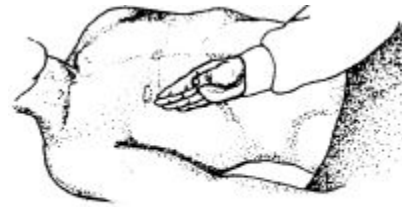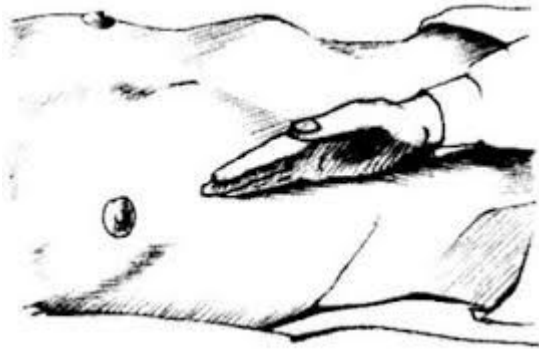
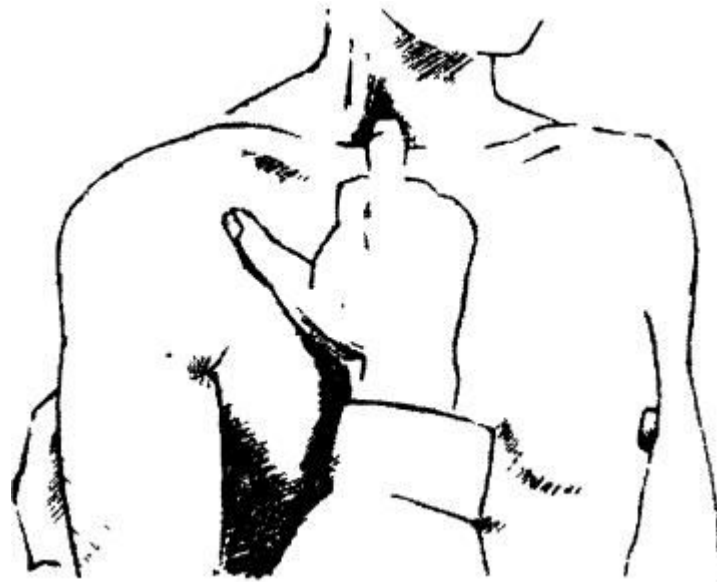

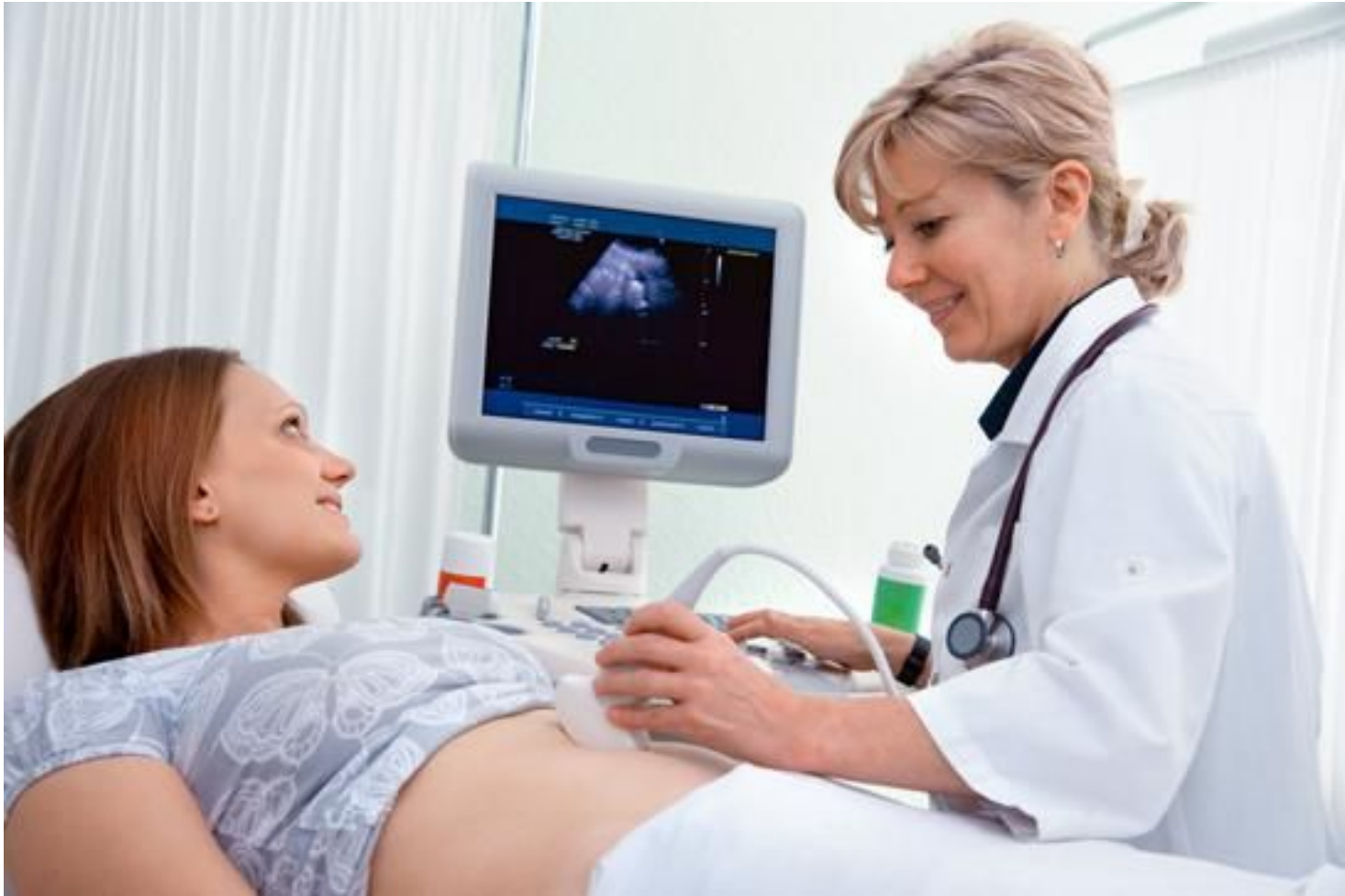
Рис. 59. Определение симптома Грекова-Ортнера

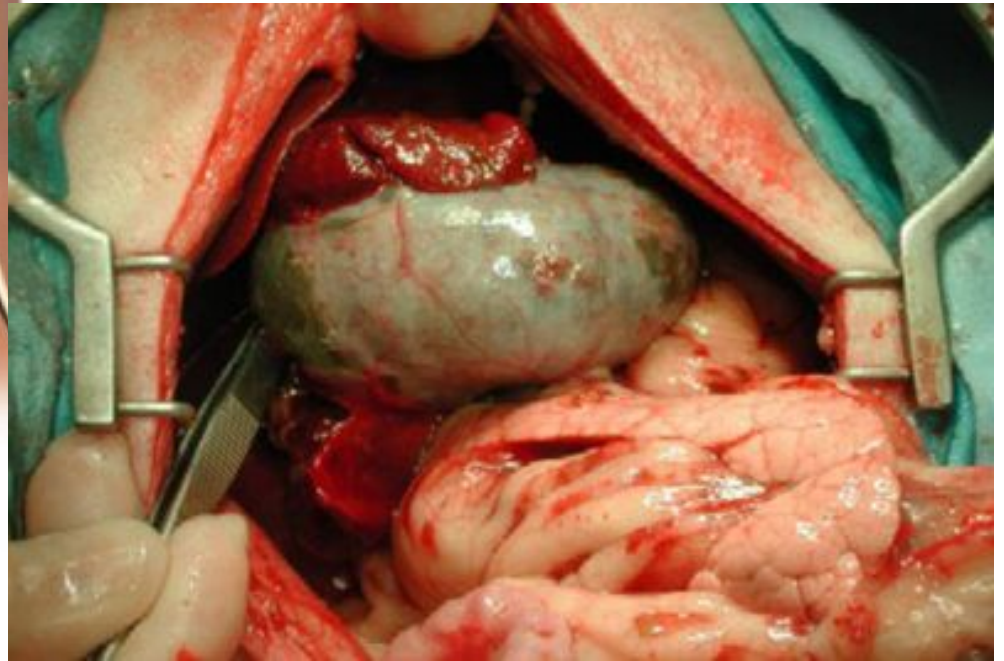
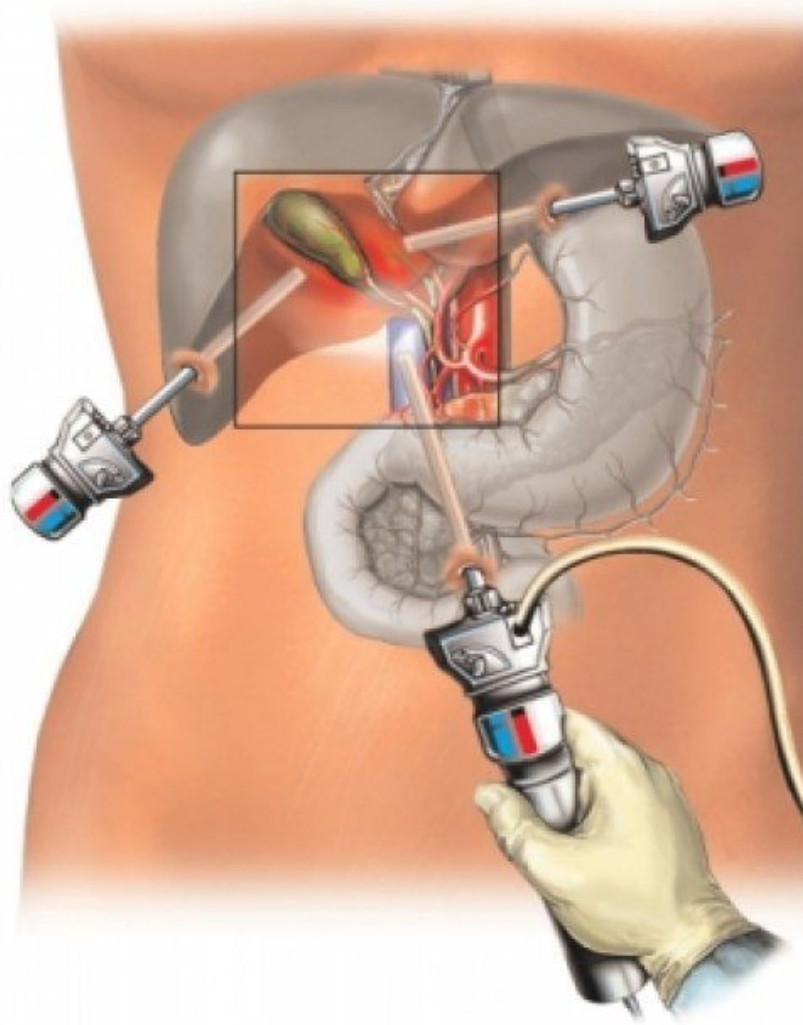


- Қатты қабыну процессі бәсеңдегеннен кейін ауру көбінесе созылмалы түріне айналады, **созылмалы түрі тасты холецистит деп аталады.**
- Холециститтің созылмалы түрінде мезгіл-мезгіл асқынуы байқалады, бірақ жедел холециститпен салыстырғанда едәуір бәсең түрде болады.
- Диагностикасы: ФГДС (асқазанды тексеру), бауыр аймағының УЗИы, лабораториялық анализдер: жалпы қан анализы, биохимиялық анализер (АСАТ, АЛАТ, жалпы билирубин).



- **Емі. Өткір холециститте** жедел операция – холецистоэктомия (өт капшығын алып тастайды), диета 5 стол тағайы (бірақ ащы, тұщы және майлы тағамдар берілмейді), жалпы антибактериалдық терапия, дез интоксикационды инфузиялық терапия жүргізіледі.
- **Созылмалы тасты холециститте** жоспарлы түрде портал бойынша операция жасайды.

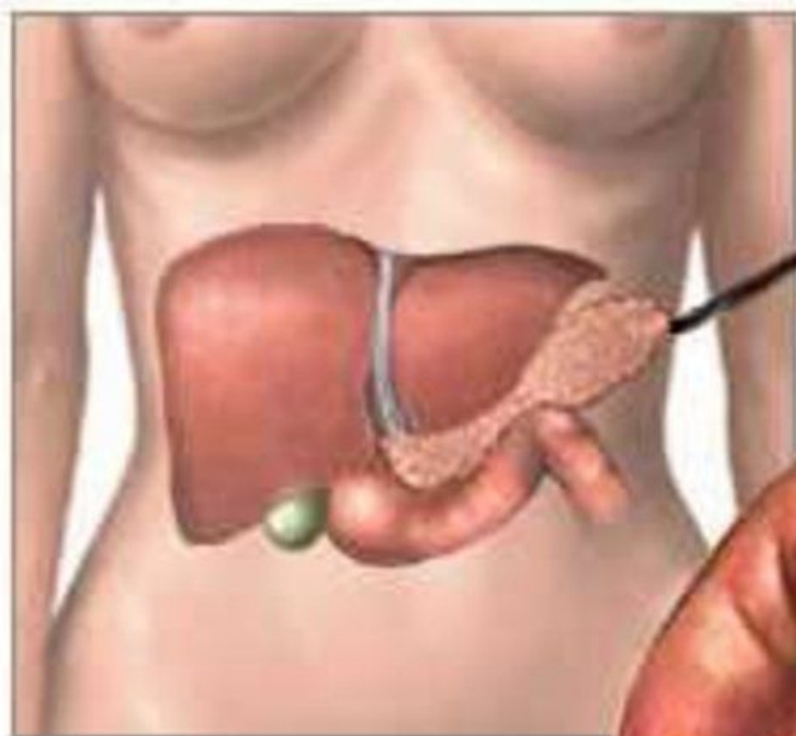




# Панкреатит – ұйқы безінің қабынуы

## Себебі.

1. Ұйқы безінің өзегінің таспен бітелуі;
  2. 12 елі ішектің тарылуы (стеноз);
  3. Қан айналымының бұзылуы;
  4. Тамақтың бұзылысы;
  5. Арақты көп ішу;
  6. Қан қысымы жоғары (гипертония) ауру.
- **Клиникасы:** диета бұзғанда, тас шеміршек аймағында ауыру сезімі білінеді. Ауыру сипаты белдеме не белбеу тәрізді (опоясывающие), арқаға беріледі. Қатты құсады, құсу женілдік әкелмейді.
  - Зерттегенде: төс шеміршек аймағы және сол жақ қабырға омыртқа бұрышы ауырады (Мейо-Робсон белгісі).
  - Лабораториялық тексеруде зәрді амилазаға тексереді: 32-64 (нормасы) тен 1024-2048 бірлікке дейін көтеріледі, лейкоцитоз  $30,0 \cdot 10^9 / \text{л}$ , ЭТЖ жоғарылайды.

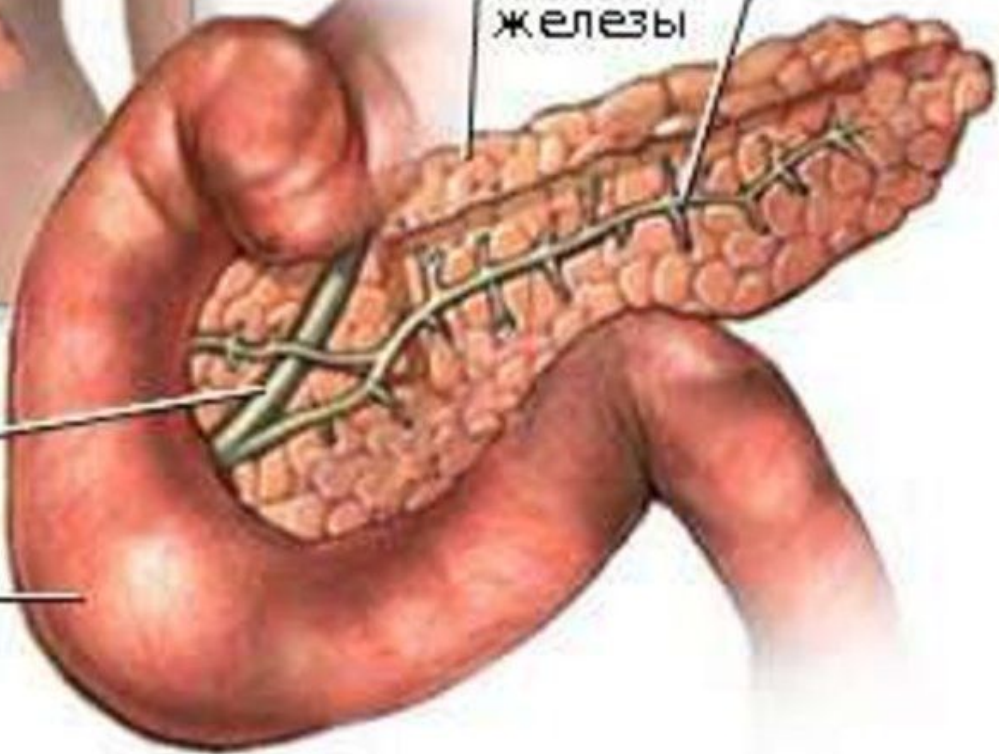


Поджелудочная  
железа

Проток поджелудочной  
железы

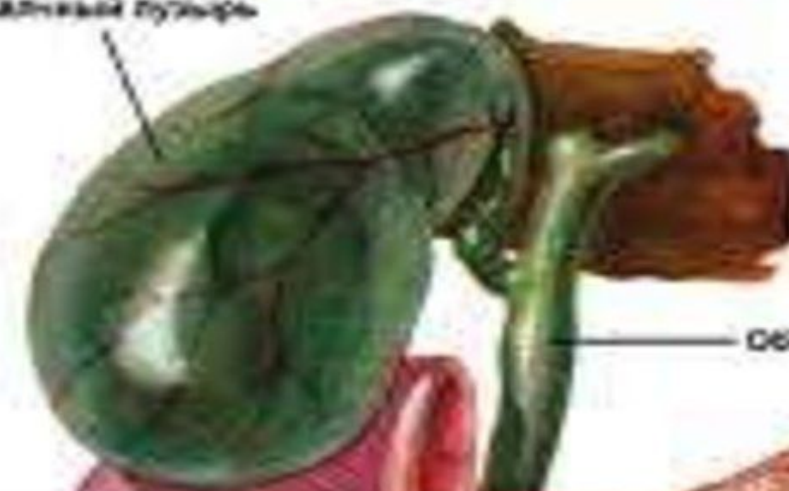Желчный проток

Двенадцатиперстная  
кишка

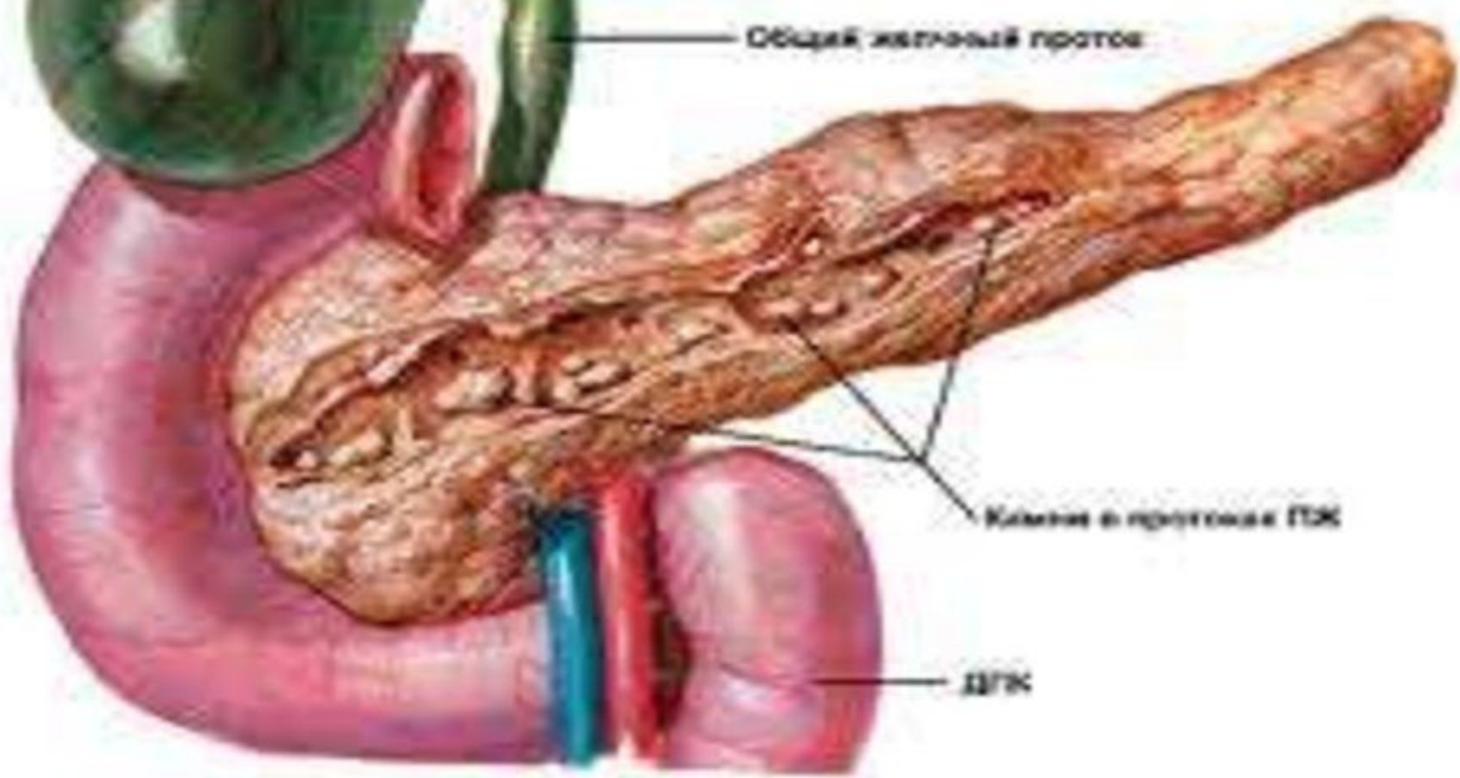




Желчный пузырь



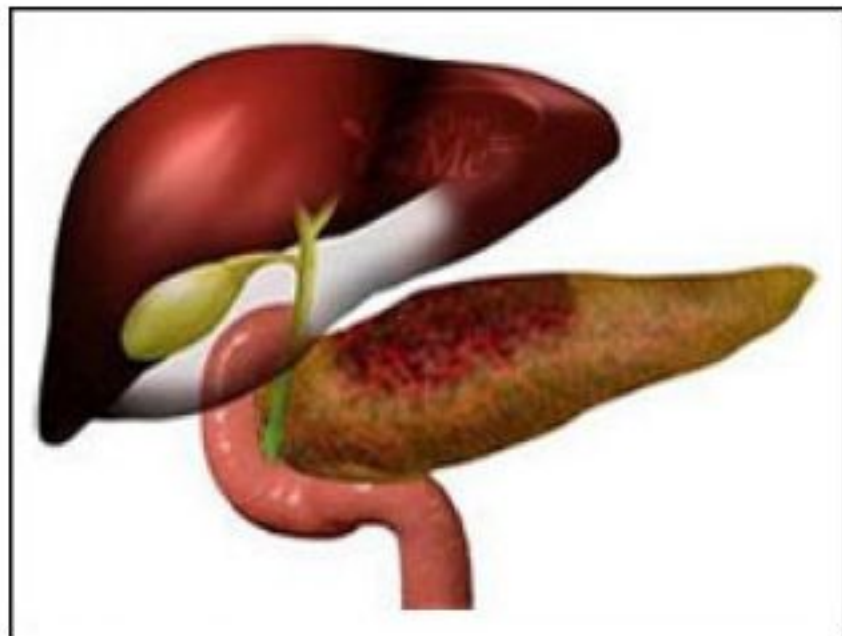Общий желчный проток



Кишечник в проточнике ПЖ

ДПК

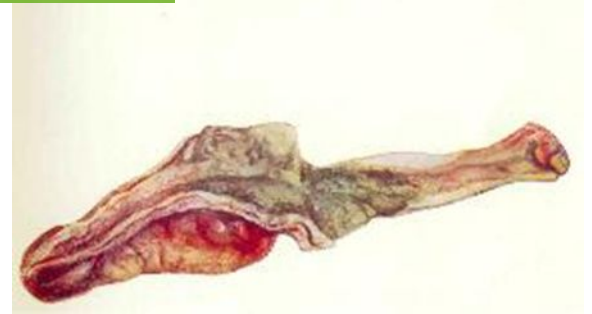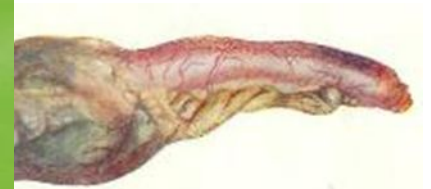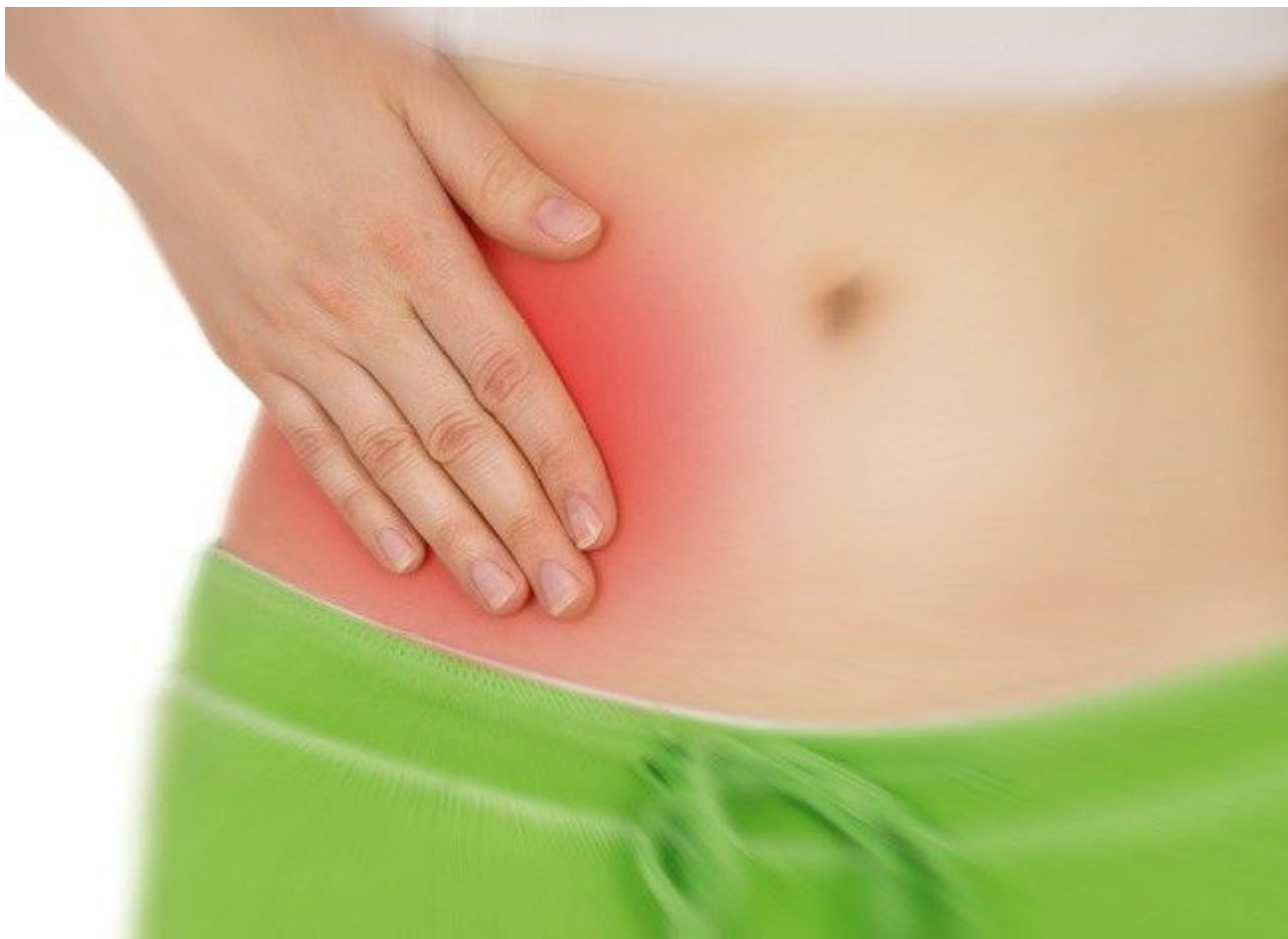**Емі:** басталғанда консервативті: ашықтыру, сілтілі су ішу, атропин (бездің секрециясын төмендету үшін), бүйрек маңындағы үлпершек тканьдарға (паранефральдық) новокаиннан тежеу, тосқауыл жүргізу, көк тамырға 3-5 литр сұйықтық енгізу. Ауру улануда диуретиктер тағайындалады. Тканьнің іріңді ыдырауы, қоршаған шелдің ыдырауы және ұйқы безінің бөлініп қалу жағдайында (секвестрация) операция жасалады.



# Ішектің аурулары

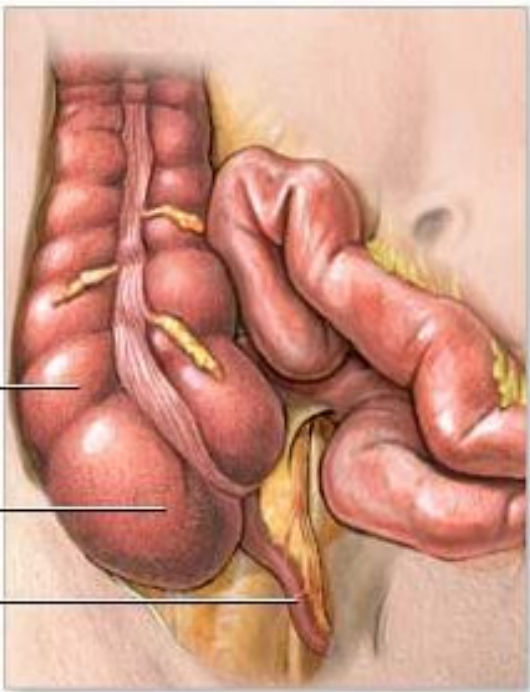
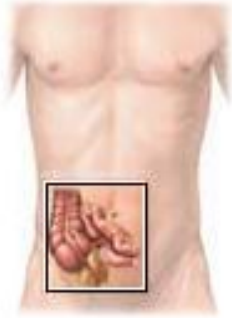**Аппендицит.** Соқыр ішектің құрт тәрізді өскінінің қабынуын аппендицит деп атайды.

- Аппендициттің пайда болуына инфекцияның құрт тәрізді өскініне ішектің ішінен (энтерогенді) немесе қан жолымен түсу себептері болады. Аппендицитке себепші жағдайлар: құрт тәрізді өскіндінің қуысына дәрет тастарының немесе ішек паразиттерінің (аскаридалардың) түсуі болып есептеледі. Олар кілегей қабатының жарақаттануына әкеліп, инфекцияның өтуі үшін дол ашып береді.
- Аппендициттің классификациясы. 1. Аппендицит шаншуы (коликасы) – морфологиялық өзгеріссіз болады; 2. жай катаральды аппендицит;
- 3. Деструктивті аппендицит, бұл мынандай болып бөлінеді:
  - а) флегмонды аппендицит;
  - б) іріңді қуыс (эмпиема);
  - в) өліеттену, шіру (гангрена);
  - г) тесілу түрі (перфорация).
- **Асқынулары:**
- а) құрт тәрізді өскіндінің қабынуынан болатын қатайған ісік (аппендикулярный инфильтрат);
- б) іріңдік (абцесс) беру түрі; в) жайылған іріңді перитонит.





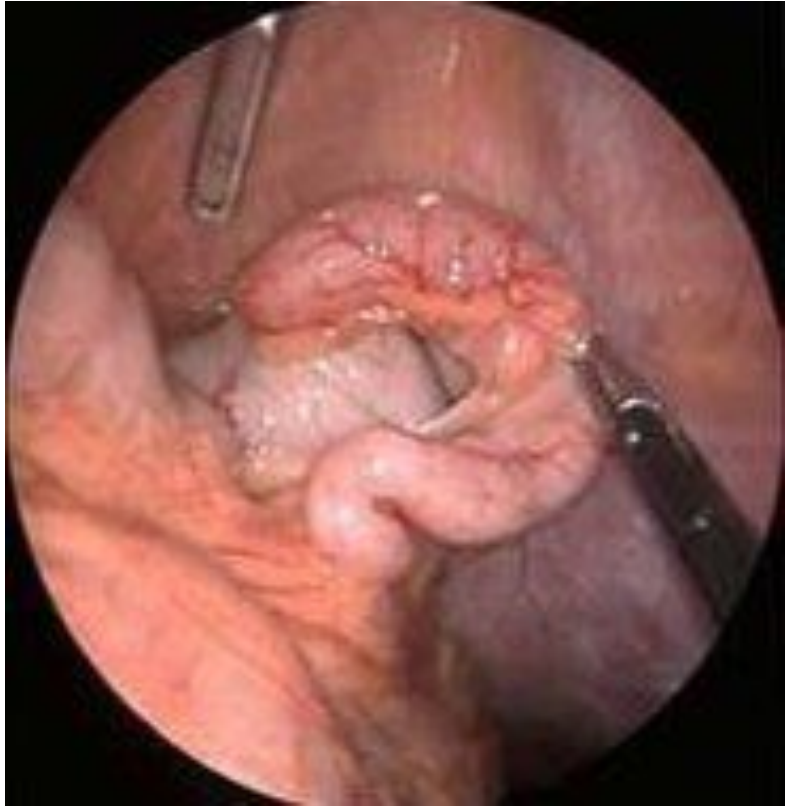


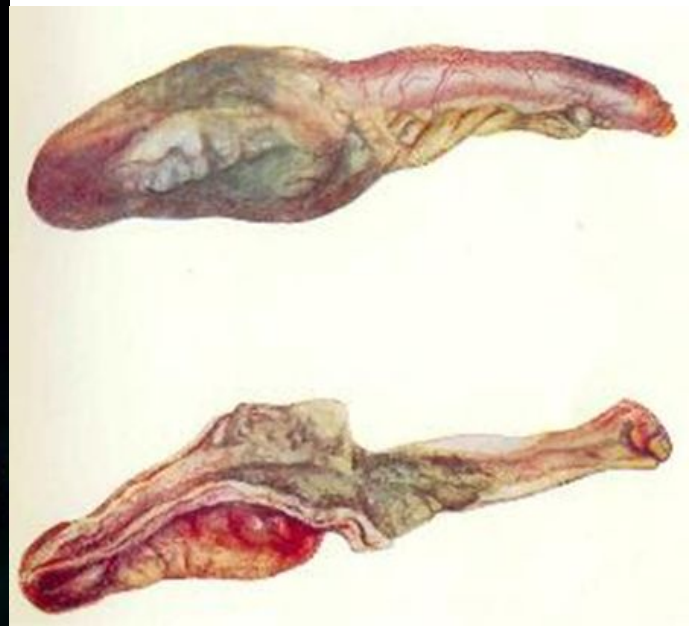
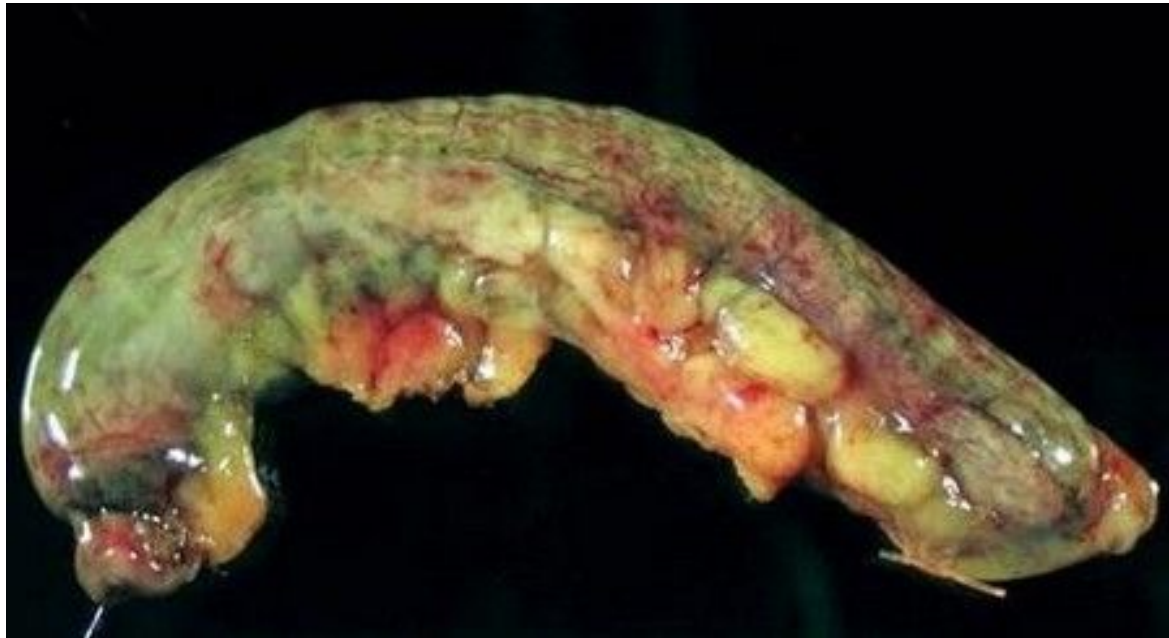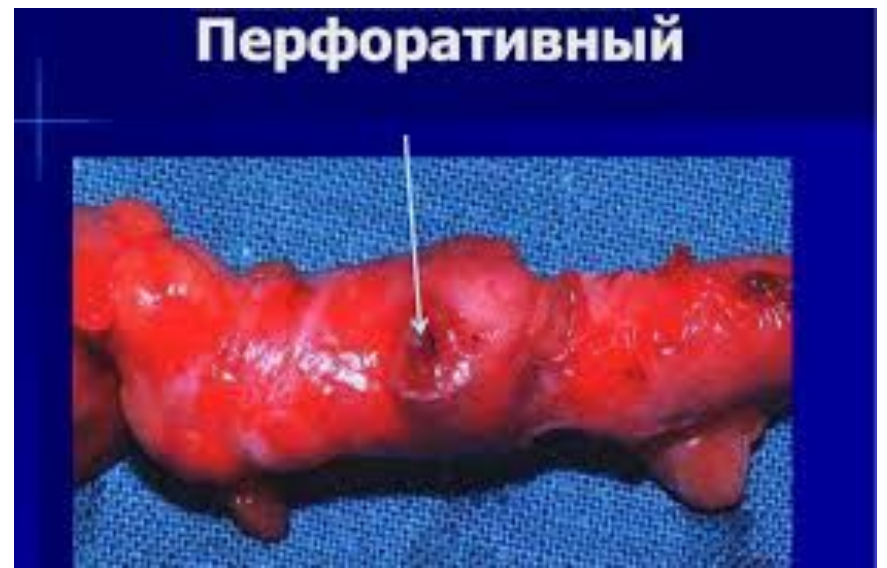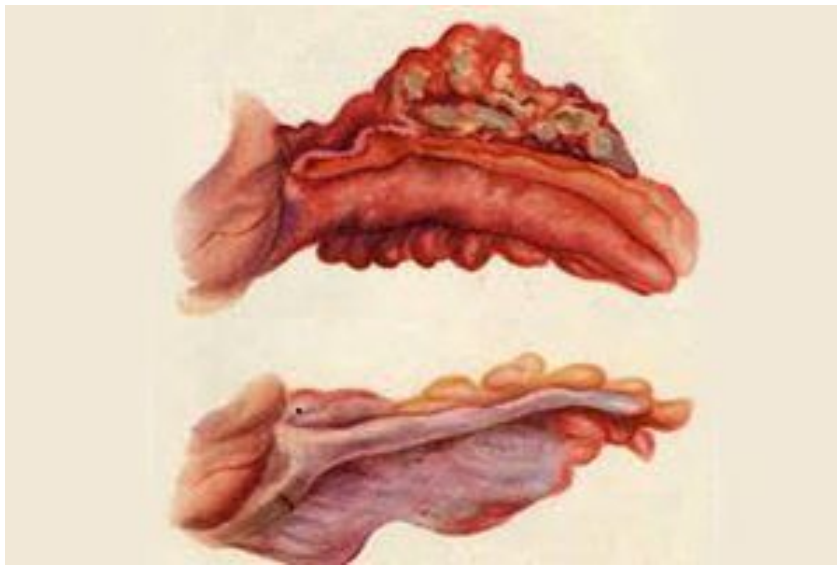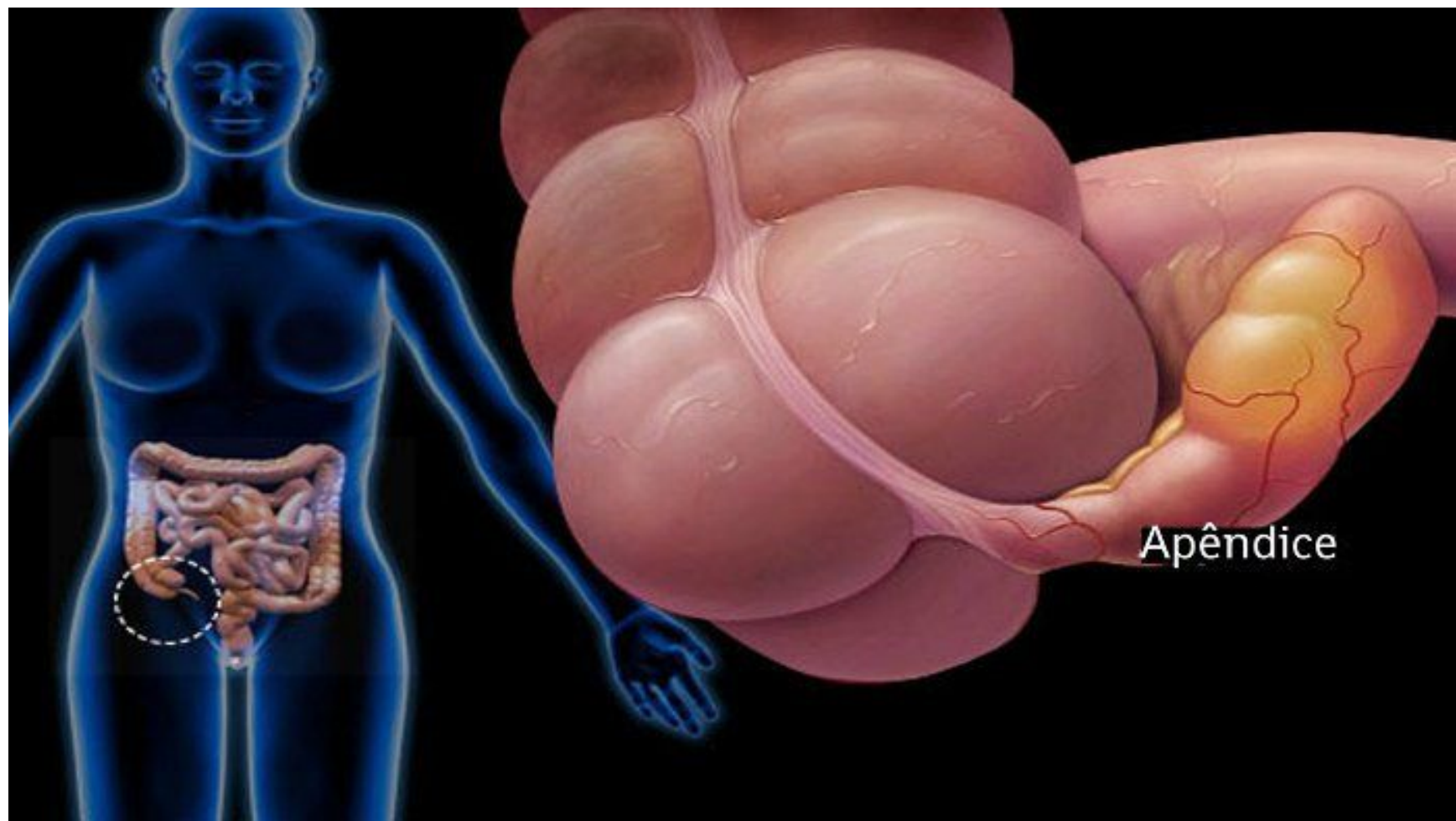
Large intestine

Cecum

Appendix







Apêndice

# Симптом Бартомье-Михельсона

усиление болей при пальпации в правой подвздошной области в положении больного на левом боку

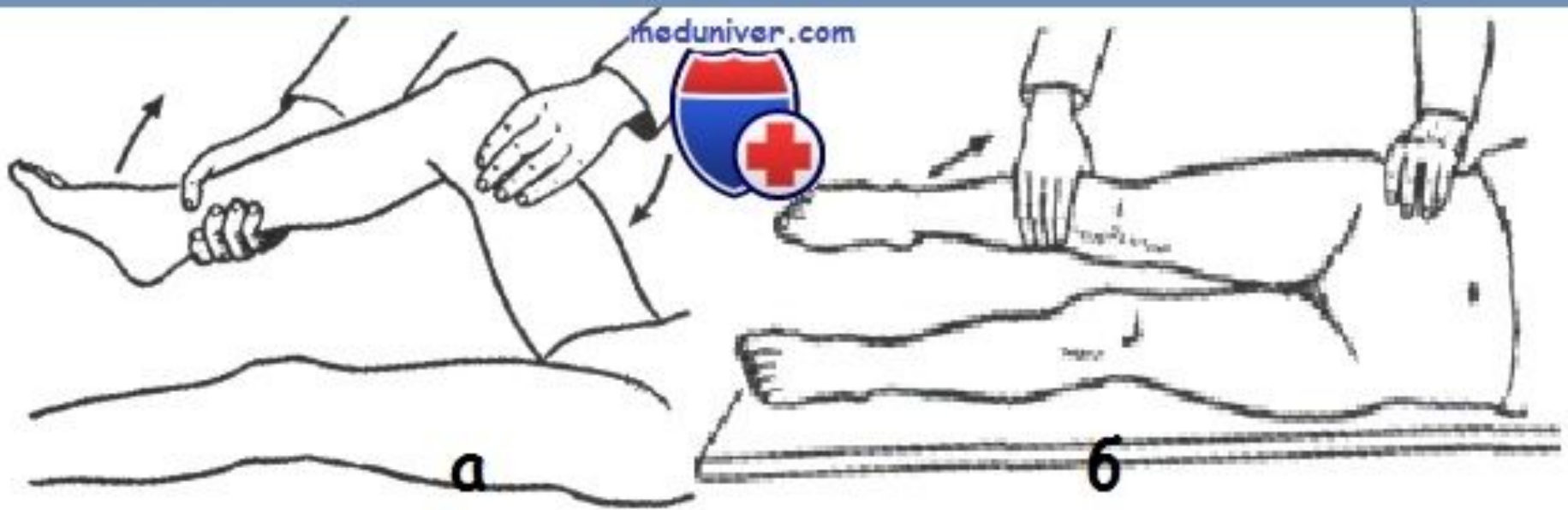




# Симптом Образцова

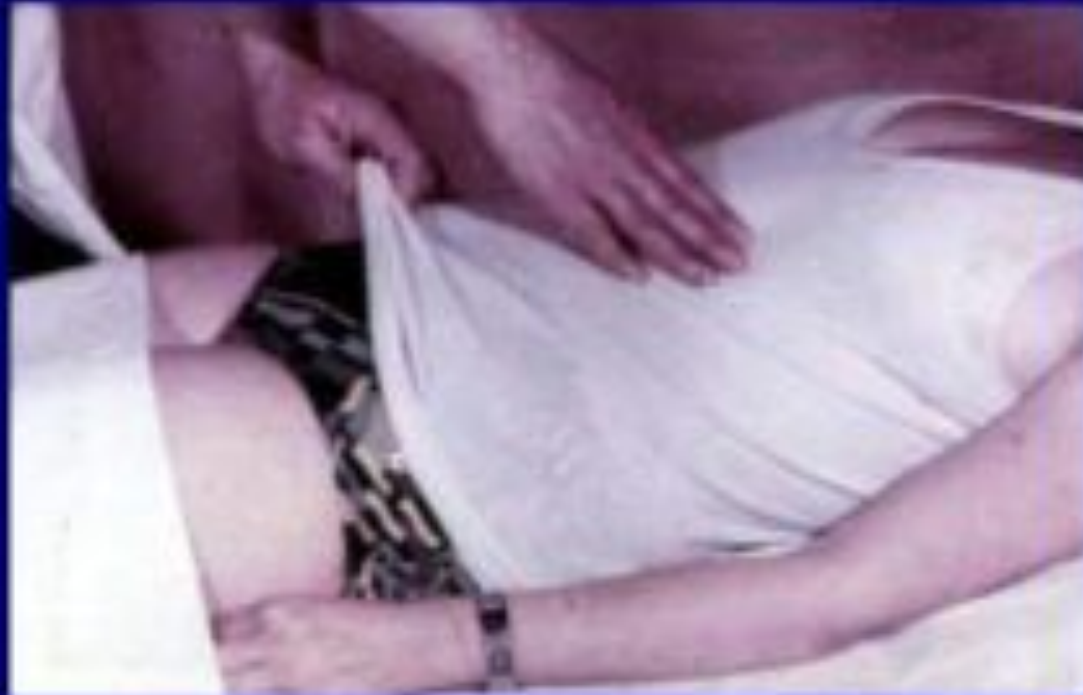усиление боли во время пальпации в правой подвздошной области при поднятии выпрямленной в коленном суставе правой ноги

## Симптомы аппендицита



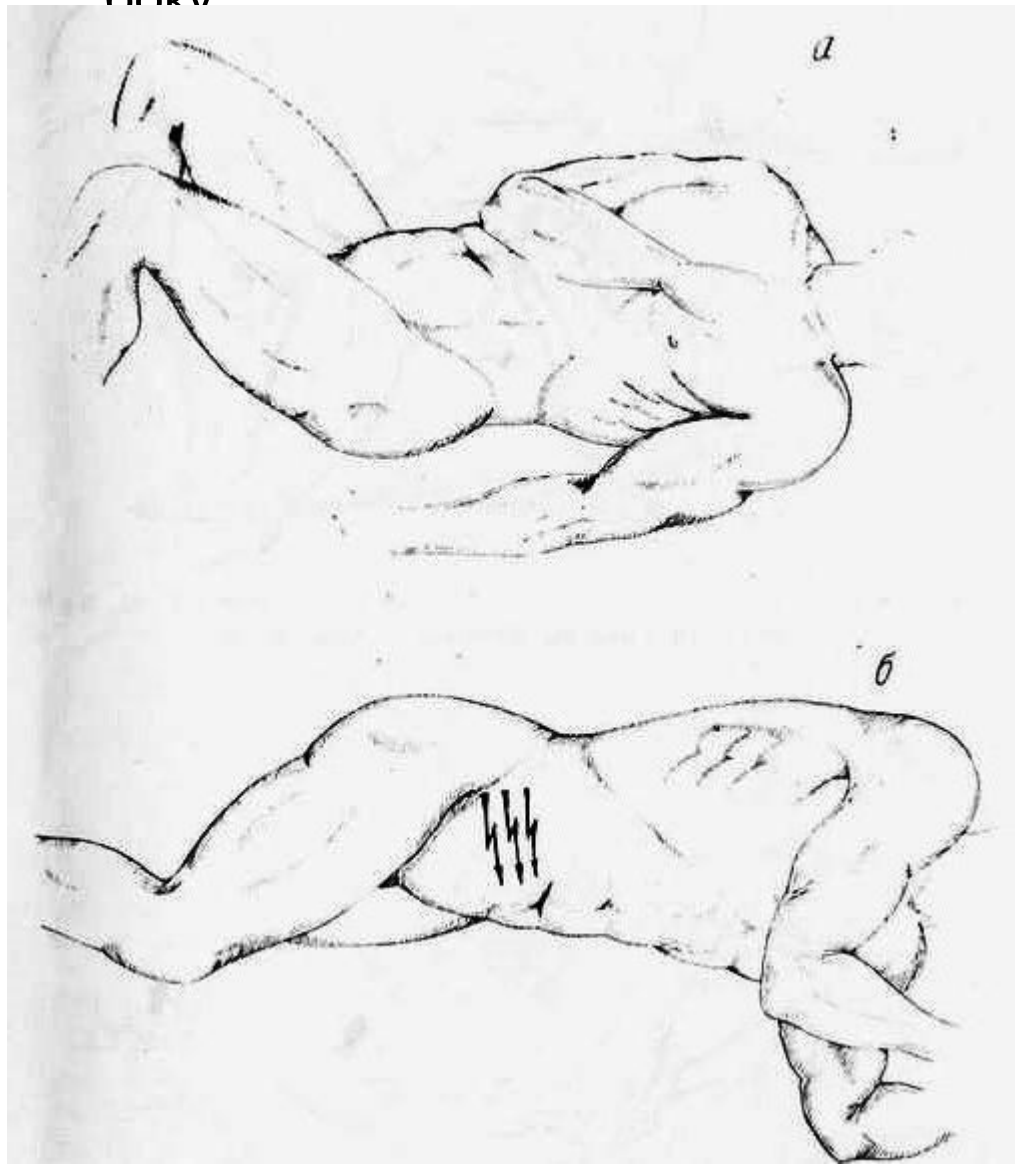
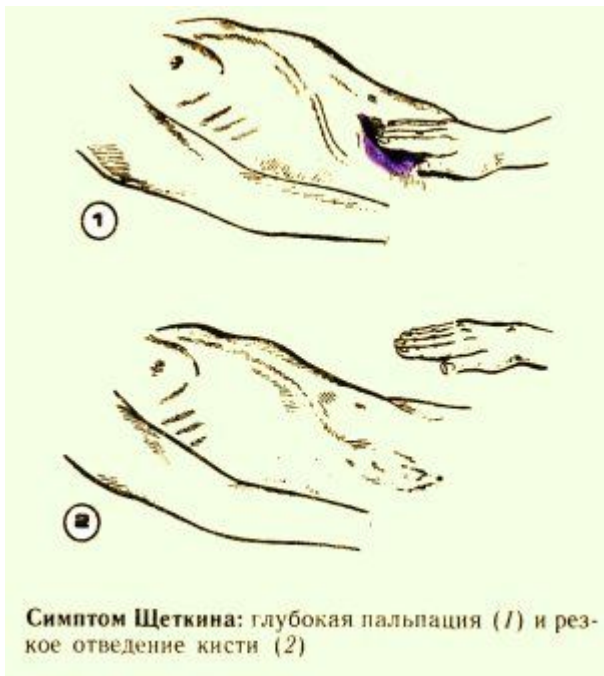# Симптом Воскресенского (рубашки)

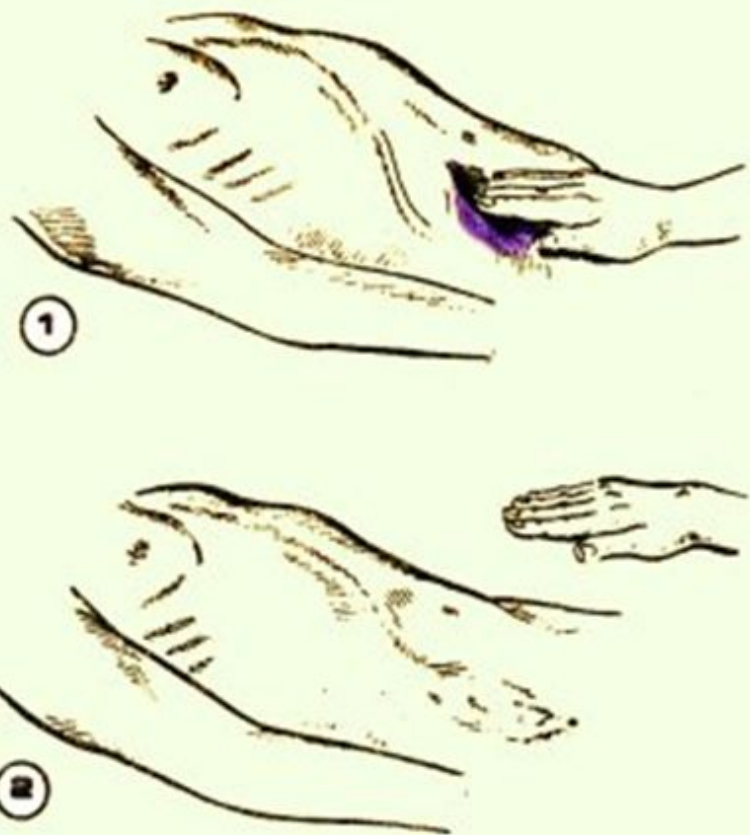
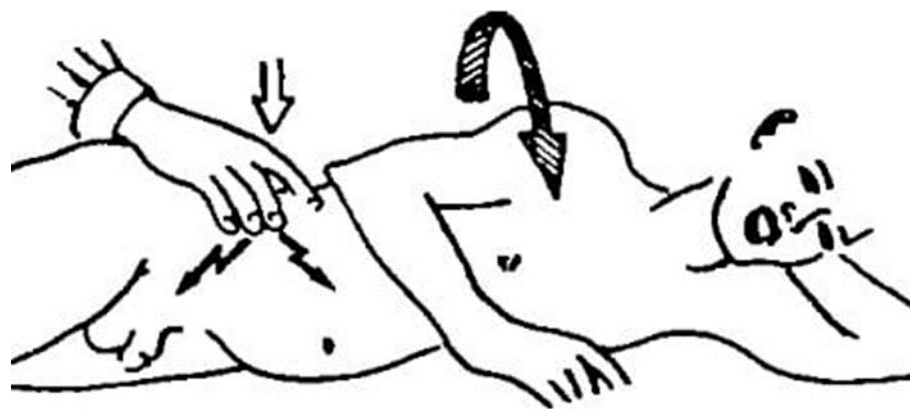## Симптом Воскресенского



# Симптом Ситковского

появление или усиление болей при положении больного на правом боку





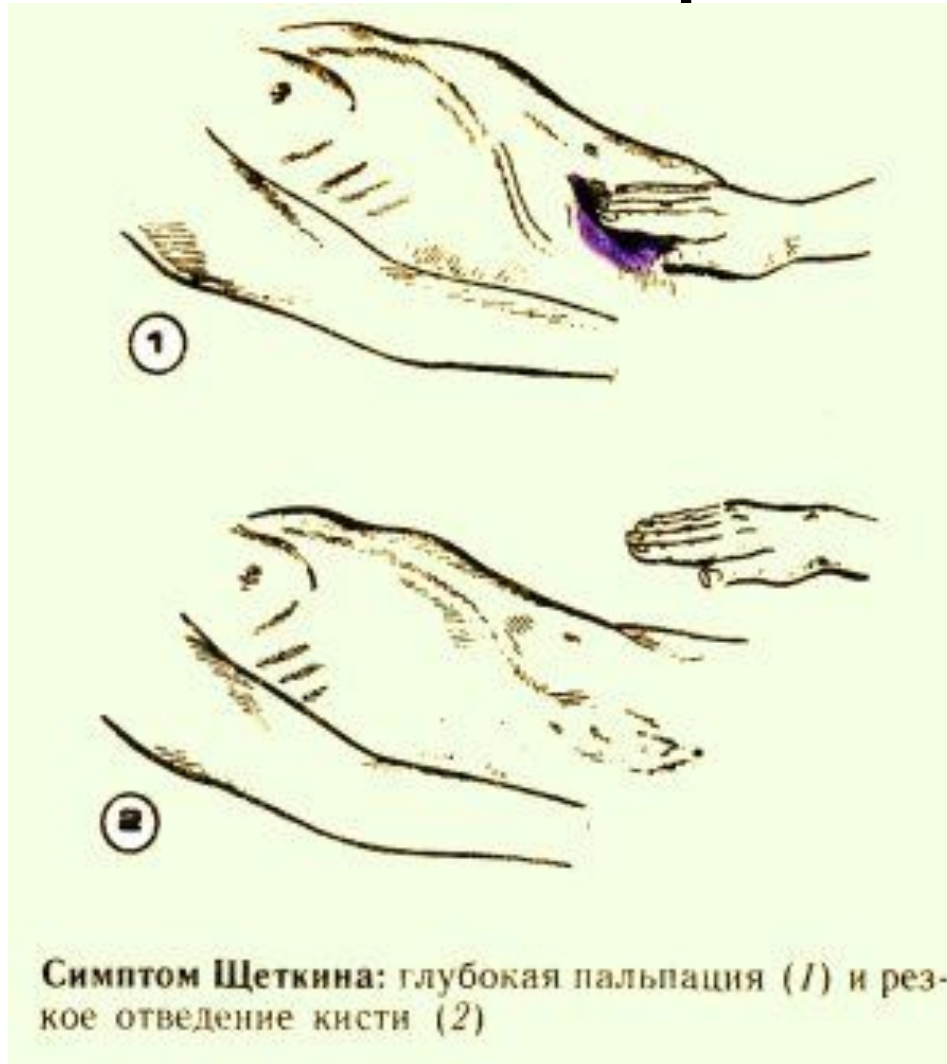Симптом Щеткина: глубокая пальпация (1) и резкое отведение кисти (2)



## Симптомы острого аппендицита.

- 1 **Бартомье—Михельсона** — усиление болей при пальпации правой подвздошной области в положении больного на левом боку.
- 2 **Образцова** — усиление боли во время пальпации в правой подвздошной области при поднятии выпрямленной в коленном суставе правой ноги.
- 3 **Ровзинга** — появление или усиление боли в правой подвздошной области при толчкообразном надавливании на левую подвздошную область.
- 4 **Ситковского** — появление или усиление боли в правом боку при повороте больного на левый бок.
- 5 **Щёткина—Блюмберга** (перитонит) — усиление боли в момент резкого

# Симптом Щеткина - Блюмберга



- **Емі.** Жедел аппендицитте уақытты созбай тез операция істелінеді.
- Құрт тәрізді өскіндік алып тасталынады – аппендоэктомия.

Қарын қуысында іріңді сары су болса, ішке дренаж қойылады, жара сирек тігіледі.

Іріңді сары су болмаса құрт тәрізді өскіндікті алып тастағаннан кейін осы аймаққа іріңді сұйықтықты құрғатқаннан кейін жара тігіледі, бірақ қарын қуысына антибиотиктерді жіберу үшін жіңішке түтікше (микроирригатор) қойылады.

Созылсалы аппендицитте операция жоспарлы түрде жасалынады.

- **Аппендициттің асқынған түрлерінде – аппендицит инфильтратында** - қарынның оң жақ төменгі аймағында құрт тәрізді өскіндік, **шарбы және ішек орамдары қабынып қосылуы нәтижесінде пайда болған қабыну процессіндегі** қатайған ісік пальпация жасағанда қолға білінеді, басталғанда консервативтік ем жүргізіледі.
- Инфильтрат тарап, қайтқаннан кейінгі кезеңде аппендэктомия істелінеді. Инфильтрат абсцеске айналған жағдайда аппендэктомия істелінеді және ірің сорып алынады.
- Жедел аппендицит балаларда үлкендерге қарағанда күшті, айтарлықтай ауыр өтеді: көбінесе құрт тәріздес өскіндіктің деструкциясында да клиникалық көрініс анық болмайды.
- Екіқабат әйелдерде, әсіресе жүктіліктің екінші жартысында ауырудың орналасуы едәуір жоғары болады, жүрегі айну және құсу байқалады.
- Балаларда, екіқабат әйелдерде және қарттанда аппендициттің аз белгілері болғанда да операция істелінеді (іріңді перитонит болу және уақытынан бұрын түсік болу қауіпінен).