

**ТІЛ АУРУЛАРЫ МЕН
АНОМАЛИЯЛАРЫ.
ГЛОССАЛГИЯ.**

Дайындаған:

Доцент Құнанбаева Т.С.

- Ауыз қуысының кілегейлі қабығының қабынуының ішінде тіл аурулары бір топ аурулары болып келеді. Тіл аурулары глосситер болып аталады.

Себептері

- Әр турлі жағдайларға қарай пайда болады. Көбінесе глосситер стоматтитер мен бірге пайда болады.
- Инфекция арқылы герпестік вирустар, стафилакокктар, стрептококктар және фузобактериялар себеп болады. Глосситер адамнын жалпы ауралырына себеп болуы мүмкін.
- Кейбір ауруларға бір мезгілде пайда болуы мүмкін, кейбір ауруларда тікелей симптом ретінде кездеседі, гипохромды анемияда ГУНТЕР тілі, қан ауруларыны.

- ОСЫҒАН ҚАРАЙ ғалымдар тіл АДАМНЫН АЙНАСЫ БОЛЫП КЕЛЕДІ ДЕЙДІ(СЛИЗИСТАЯ ЯЗЫКА является зеркалом желудка)
- ҰЛКЕН ТІЛ АУРУЛАРЫ тілді жеке ғана жарақаттайды . ДЕСКВАМАТИВТІ глоссит тілдің тулеуы/ географический язык . ТҮКТІ ТІЛ ЧЕРНЫЙ волосатый язык, ҚАТПАРЛЫ тіл СКЛАДЧАТЫЙ язык, ТІЛДІҢ РОМБ ТӘРІЗДЕС қабынуы РОМБОВИДНЫЙ глоссит, НЕЙРОГЕНДІ ТІЛ аурулары жіне ТІЛДЕРДІҢ аномалиялары, ЖЕДЕЛ КАТТАРАЛЬДЫ глоссит, ТІЛ абсцесстері.

Жүйесі

ҰЛКЕН ТІЛ АУРУЛАРЫ тілді жеке ғана жарақаттайды .

- ДЕСКВАМАТИВТІ глоссит тілдің тулеуы/ географический язык .
- ТҮКТІ ТІЛ ЧЕРНЫЙ волосатый язык,
- ҚАТПАРЛЫ тіл СКЛАДЧАТЫЙ язык,
- ТІЛДІҢ РОМБ ТӘРІЗДЕС қабынуы РОМБОВИДНЫЙ глоссит,
- НЕЙРОГЕНДІ ТІЛ аурулары жіне ТІЛДЕРДІҢ аномалиялары,
- ЖЕДЕЛ КАТТАРАЛЬДЫ глоссит, ТІЛ абсцесстері.

- КЕЙБІР тіл аурулары жедел дамиды, кейбір тіл аурулары баяу дамуы мүмкін, одан кейін қайталауы мүмкін рецидив дейміз. ОСЫ жағдайларға әр түрлі себептер болуы мүмкін жергілікті, жалпы жағдайлар, адамның организмінің жалпы аурулары. ТІЛ ауруларымен балалар және жастар, үлкен адамдарда аурады. Егер тіл ауруларын емдемесе өмір бахи көруге болады. Десквамативті глосситермен көбінесе балалар аурады, бірақта үлкен адамдарда, көбінесе әйелдерде кездеседі.

- **ДЕСКВАМАТИВТІ ГЛОССИТ** дистрофиялық қабыну болып келеді негізгі тілдің кілегейлі .
- **КЛИНИКАСЫ** тілдің бетінде және бүйірлерінде байқалады. Эпителийдің түлегені көрінеді, тілдің бүртіктерінің дистрофияға ушрағаны бақалады. **Е.Е. ПЛАТОНОВ** десквamatивті глосситі нейродистрофиялық үрдісі деп сипаттаған.
- **А.И.РЫБАКОВ, Г.В.БАНЧЕНКО** тілдің жедел аурулары деп санайды.
- **И.Г.ЛУКОМСКИЙ** тілдің түлеуің норма деп санайды.
- **RAYER** 1831 тілдің созылмалы түлеуі деп сипатаған географический язык , географиялық тіл.

ЭТИОЛОГИСЫ МЕН ПАТОГЕНЕЗІ

- ҒАЛЫМДАРДЫҢ ЗЕРТЕУ БОЙЫНША
Десквамативті глоссит науқастардың асқазан ішек ауруларында кездеседі, қан ауру жүелерінде, эндокринді өзгерістерде, жедел инфекциялық ауруларында, колагеноздарда қызыл жегі, ревматизімдерде .
- ГЕОГРАФИЯЛЫҚ ТІЛ жалқықты диатездердің клиникасы дейді. Құрт ауруларында кездеседі (глистная инвазия) дейміз. КЕЙБІР ғалымдардың пікірі бойынша вирусты инфекция, тұқым қууы болып келеді дейді.

КЛИНИКАСЫ

- Балаларда симптомдары білінбейді. Тексеру кезінде байқауға болады. Кейбірде науқастар тілдің шаншыған сезім сезеді, күйіп тұрған симптомдарды байқайды, парастезия жағыдайы болуы мүмкін. Осындай симптомдары науқастар ауыз гигиенасын нашар атқарған жағыдай кездерінде кездеседі,
- Ауыз қуысының санациясын жүргізбеген жағыдайларында кездеседі.

- Десквамативті глоссит қатпарлы тіл мен өтуі мүмкін. Тілдің түлеуі сақина тәріздес, әр түрлі сүретпен сипатталуы мүмкін. Кейбірде пайда болған ошақтарды әр түрлі тітіркендіргіш тағамдардан ашып, ысып және күйіп аурған сияқты сезімдер пайда болады. Сырқат адамдар тілінің өзгеріп тұрғанын байқайды, түрің көріп, қатерлі ісіктер туралы ой келеді КАНЦЕРОФОБИЯ.

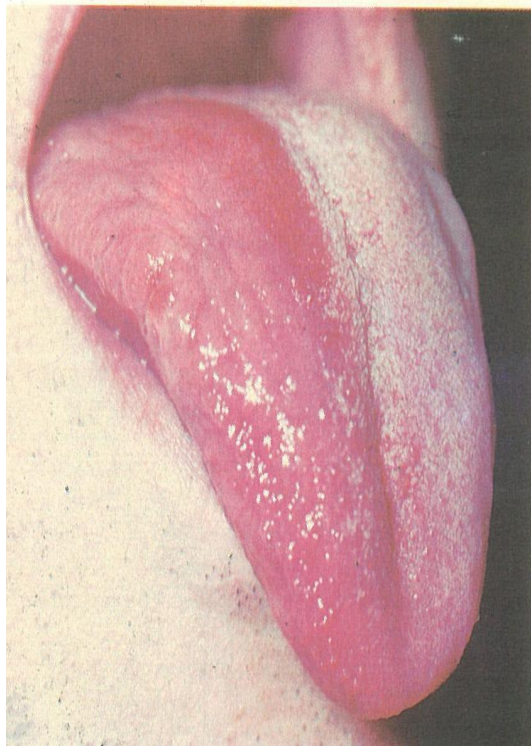


Рис. 272. Обложенность языка на одной половине и десквамация на другой на фоне нервно-трофического поражения.

+

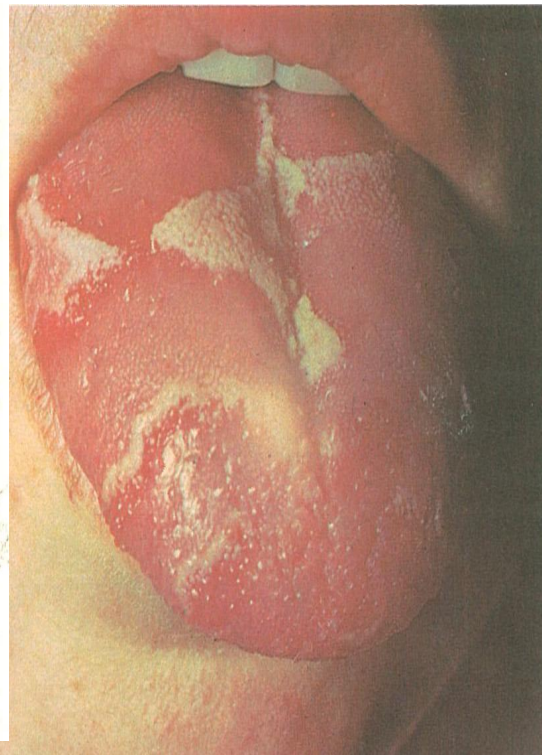


Рис. 271. Десквамативный глоссит.

а — чередование участков десквамации эпителия и повышенного ороговения по всей поверхности языка; б — участки десквамации на боковой поверхности языка.

+

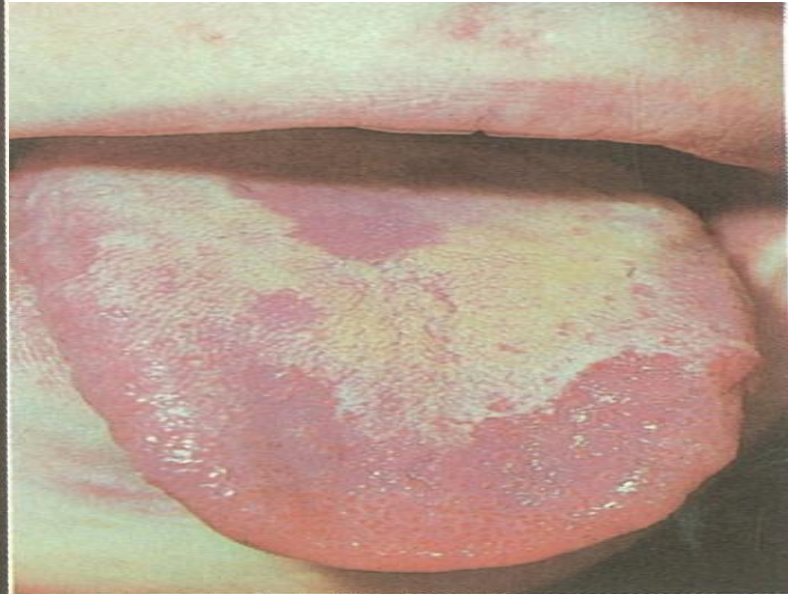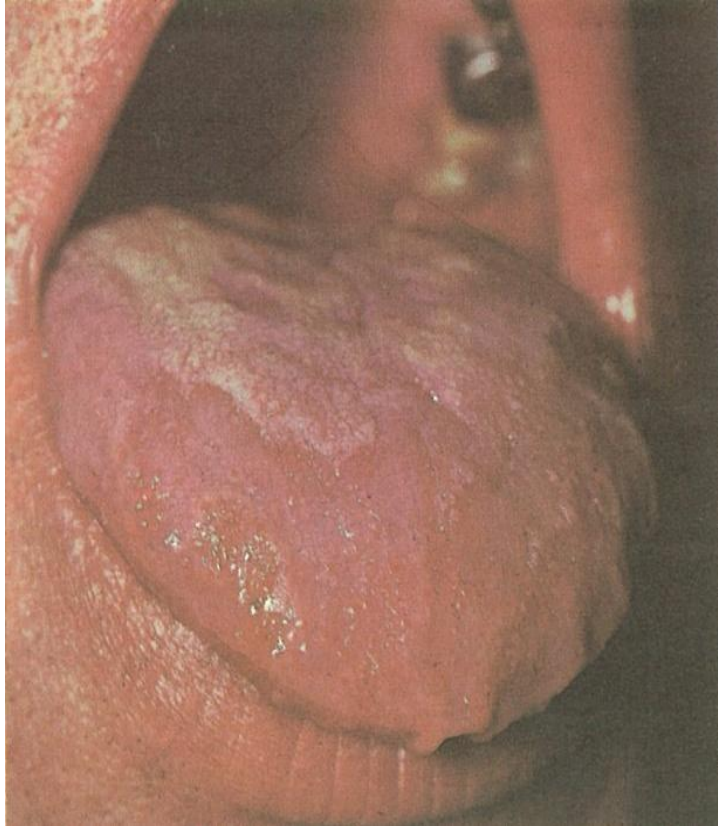
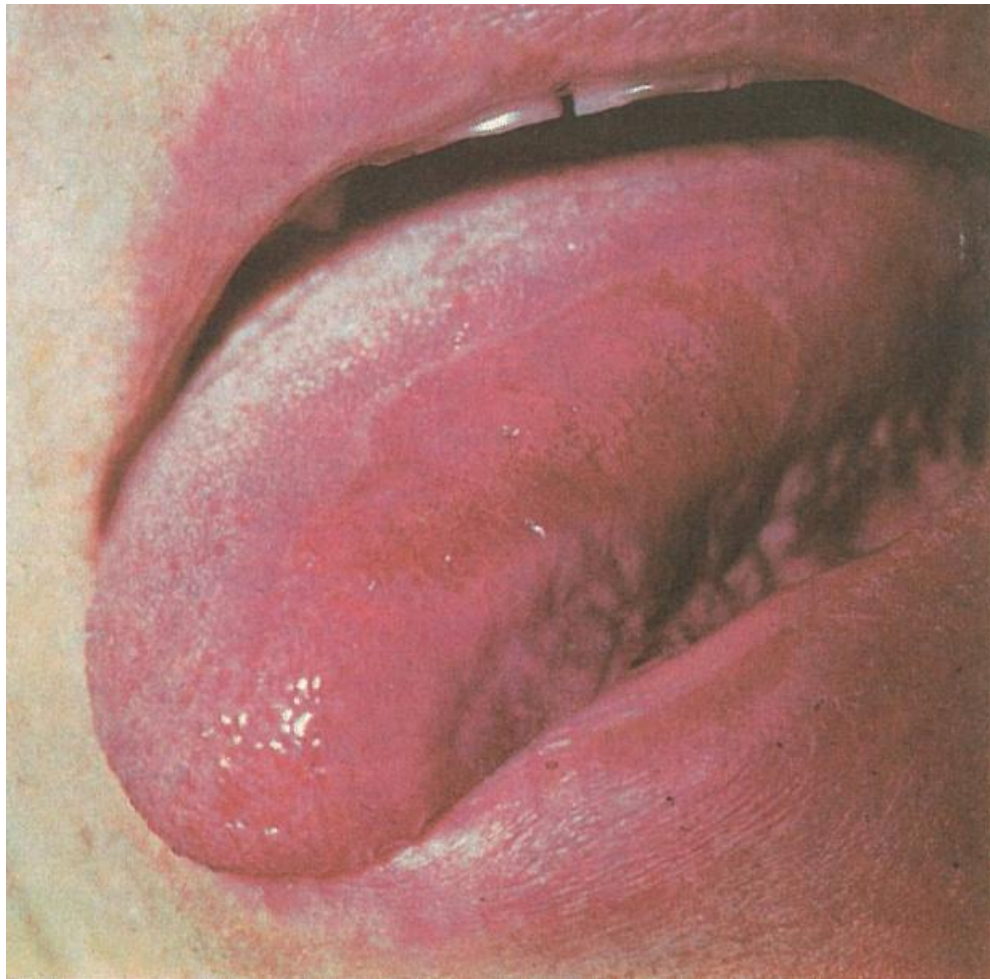


Рис. 270. Десквамативный глоссит.

а, б — чередование участков десквамации эпителия и повышенного ороговения нитевидных сосочков на передней трети языка.



Салыстырмалы диагностикасы

- Қызыл жалпақ теміретке
- Лейкоплакия
- Екіншілік мерездің табақша түрінде
- Гиповитаминоз В2, В6, В12

ГЛОССАЛГИЯ мен және В витаминнің жетіспеушілігі сияқты аурулармен қабатасуы мүмкін.

Емдеу шаралары

АУРУ СЕЗІМІ пайда болса

- ЖЕРГІЛІКТІ анестетиктер ерітіндерлерің қолдану, кератопластик майларын
- КЕРАТОПЛАСТИКТЕРДІ қолдану А вит. Майы ер сі, вит. Е, ИТМУРЫН майы, ШИПОВНИК майы, ОБЛЕПИХА майы, КАРОТОЛИН, ҚЫЗЫЛ майы , ФИТОЛЕК , МАЛАВИТ ж.б.
- ЖАЛПЫ ЕМІ ВИТАМИНДЕР,Кальций пантотенаты
- ТІЛ нервiнісiнiң бойына 2% новокаин ерітіндісiң блокадасының жасаған жөн.
- ПСИХИАТРДІҢ консультациясы қажет КАНЦЕРОФОБИЯ.

ҚАТПАРЛЫ ТІЛ - СКЛАДЧАТЫЙ ЯЗЫҚ

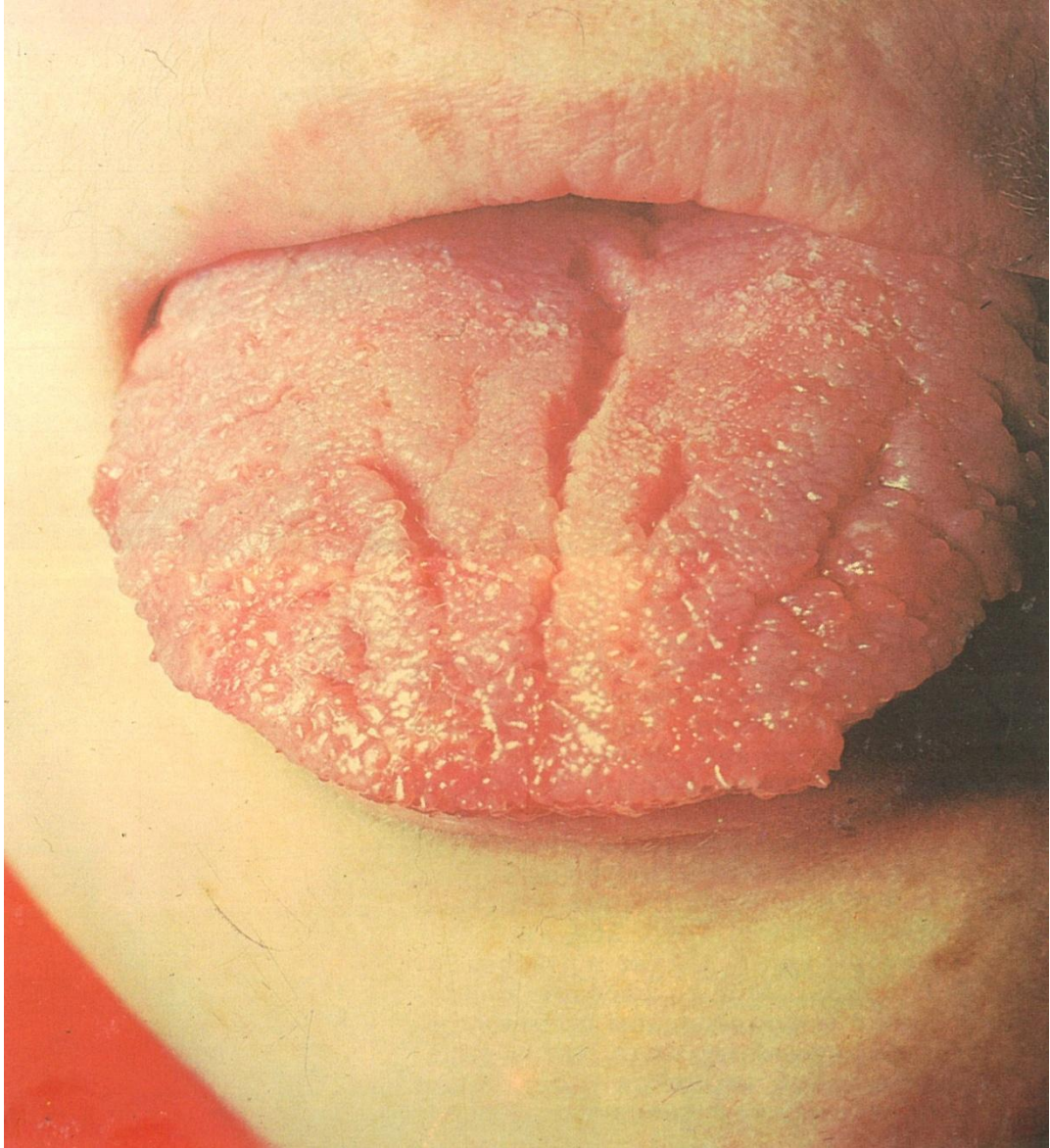
- Тілдің дамуы кезінде болатын ауытқуларға жатады және балаларда, үлкен адамдар арасында да кездеседі. Тілдің үстінде, бүірлерінде әр түрлі тереңдіктегі сайлар орналасып, тіл бетің қатпарландырып жібереді. Ағаш бутақтары тәріздес тарамдалып орналасады

Түрлері

- АҒАШ тіріздес түрі ДРЕВОВИДНАЯ форма дейміз, кейде бұларды көлденең орналасқан сайлар өтіп жатады.
- Бұл кезде тілдің беті МИ қатпарларына ұқсас болады МИҒА ұқсас түрі МОЗГОВАЯ форма дейміз.
- Сайлардын табаны мен жан жақ бетері жіп тәріздес бүртіктермен жабылған, кейбір кезде қатпарлы тіл онын түлей қабынуымен қатар кездесіп отырыды. Қатпарлы тіл МЕЛЬКЕРСОН РОЗЕНТАЛЬ синдромынын бір белгісі болып кездесі.
- АКРОМЕГАЛИЯ және ДАУЫН ауруларында да осы өзгерістер жиі кездеседі.

Клиникасы

- Адамдар қатпарлы тіл кезінде ешқандай шағым айтпауы мүмкін, бірақта тілдің түрі оларды мазасындандырып, дәрігерге баруға мәжбүр етеді. Егер адамдардың ауыз қуысының гигиенасы нашар болса сілекеі аз мөлшерде бөлінсе, қатпарға ас қалдықтары жиналып, ауыздаң сасық иістің шығуына, немесе тілдің қабынуының әр түрлі ауру сезімдерің туына әсерің тигізеді. Егер ешқандай сезім белгілері болмаса емдеу жүргізудің қажеті жоқ, тек ауызды дұрыс күтіп, уақытында сауықтырып тұру керек. Кейбір адамдарда КАНЦЕРОФОБИЯ қорқыныш туыу мүмкін, рак ауруы деп қоқыныш туады.



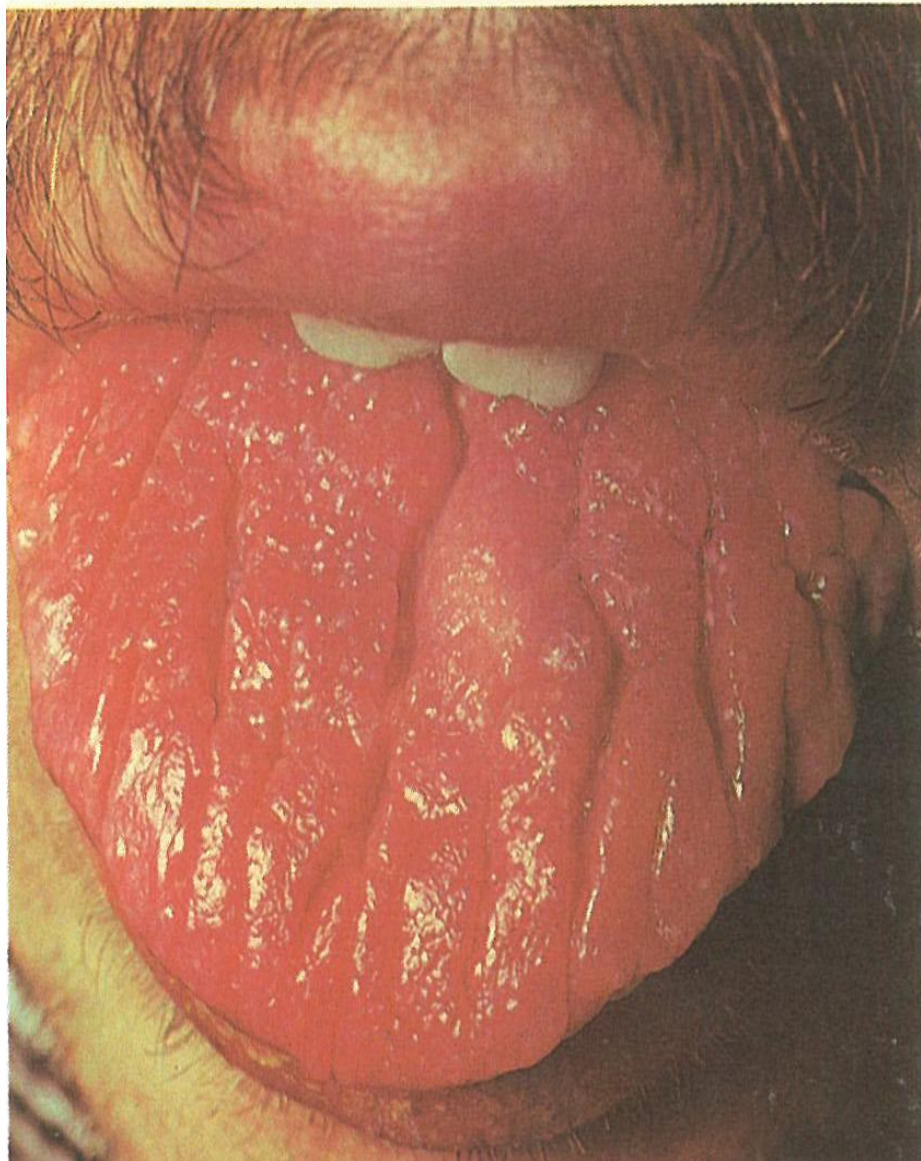
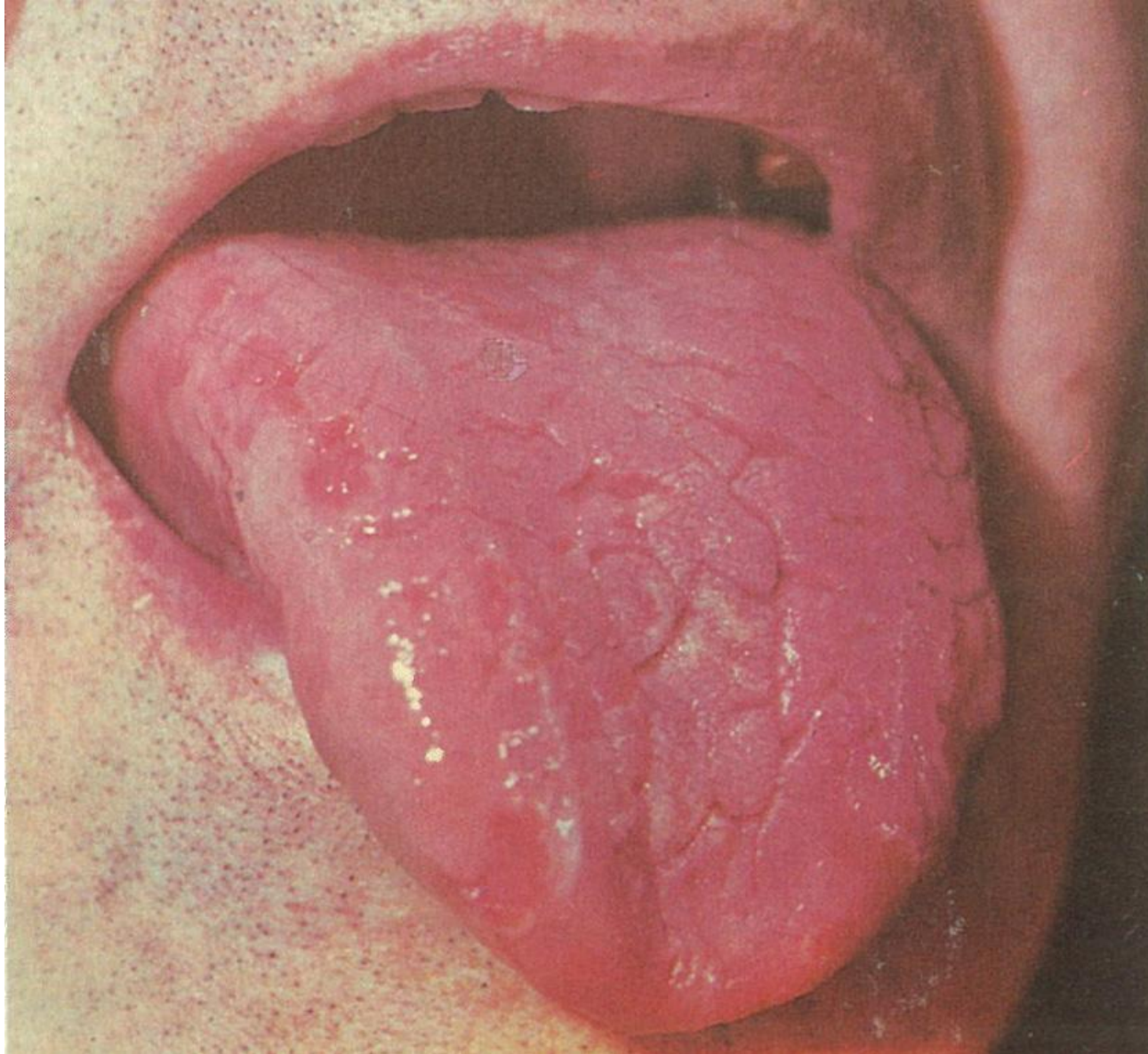


Рис. 265. Складчатый язык.

а — продольные складки на фоне хорошо выраженных сосочков языка и неизменной в цвете слизистой оболочки; б — продольные складки на фоне атрофии сосочков языка и сухой слизистой оболочки малинового цвета; в — складки на фоне малоизмененной в цвете слизистой оболочки языка. Гладкие участки на боковой поверхности языка вследствие атрофии сосочков.



- АУРУЛАРМЕН жақсылап әңгімелесіп, ақыл кеңес беру керек, қажет болса психиатр дәрігерге консультацияға жіберу керек.
ПСИХОПРОФИЛАКТИКА дейміз.

Салыстырмалы диагностикасы

- Мелькерсон Розенталь синдромының симптомы болуы мүмкін
- Десквамативті глосситпен бірге жүруі
- Жалған пигменттелген тілден (кофе, варенье, чай ж.б.)

Емдеу шаралары

- Жергілікті ем қажет етпейді
- Ауыз қуысының гигиенасын сақтау
- Ауыз қуысын уақытында сауықтыру

ҚАРА ТҮКТІ ТІЛ - ЧЕРНЫЙ ВОЛОСАТЫЙ ЯЗЫК

- АУРУ тiлдiң жiп тәрiздес бұртiктерiң гиперплазиясымент сипаталады , ашық қоңыр, қара түстi.Балаларда және үлкен адамдарда жиi кездеседi. ЭТИОЛОГИЯСЫ толық дәлелденбеген. ҒАЛЫМДАР науқастардың iшек асқазан ауруларымен , бауыр және инфекциялық аурулары кезiнде пайда болады деймiз. Созылмалы гастриттерде, колиттерде, гипо анацидтi гастриттерде
- ГИПО арибофлавиноздарда
- КӨП антибиотиктердi қолданған жағдайларда , кандидоз пайда болған кезде.
- АРАҚты көп iшкен жағдайларында, темекi тартқан адамдарда кездеседi , ауыз гигиенасы нашар кезде, әр түрлi химиялық дәрiлер әсерiнең дамиды. Ауру екi үш аптаға деин созылады, кейбiрде ұзаққа созылуы мүмкiн.

ДИАГНОСТИКАСЫ

- ДИАГНОСТИКАСЫ жеңіл. Бүртіктер ұзарып кейде бірнеше миллиметрдің бір екі см. Деин жетеді. Түстері ас қурамындағы пигменттерден немесе хромогенді бактериялардың көбінесе саңрауқулақтардың әсеріне байланысты болуы мүмкін.
- Ошақ үш бұрыш пішінді болады, тіл бетінің орта бөлігінің ала орналасады, ұзарған бүртіктер жуандап басталып , ұшына қарай жіңішкеледі.
- МИКРОСКОПИЯ зертеген кезінде ЛЕПТОТРИХИЯЛАРДЫН көбеюі байқалады.
- АУРУҒА диагноз қою қиын емес.

ЕМДЕУ ӘДІСТЕРІ

- АУЫЗ қуысын сауықтандыру
- Гигиенаны сақтау
- АУРУ өз бетімен қайтпаса кератолиздеуші дәрілерді қолдану, салицил спиртінің 5-10% ер-с резорцин 3-5%
- Ер-с1, ошақтың бетіне жағады, екі үш рет бір тәулікте
- Ошақ астына новокаин ерітіндісің, кальций хлоридің инъекциясынын жасауға болады.
- Витаминдер С, Д, А курстап өткізеді.
- Саңрауқулақтармен асқынса саңрауқулақтарға қарсы ем қажет (нистатин, леворин ж.б.)
- Диетотерапия (ашты, тузды, арак, шылымды тоқтату)

Тілдің ромбы тәріздес қабынуы- РОМБОВИДНЫЙ ЯЗЫК

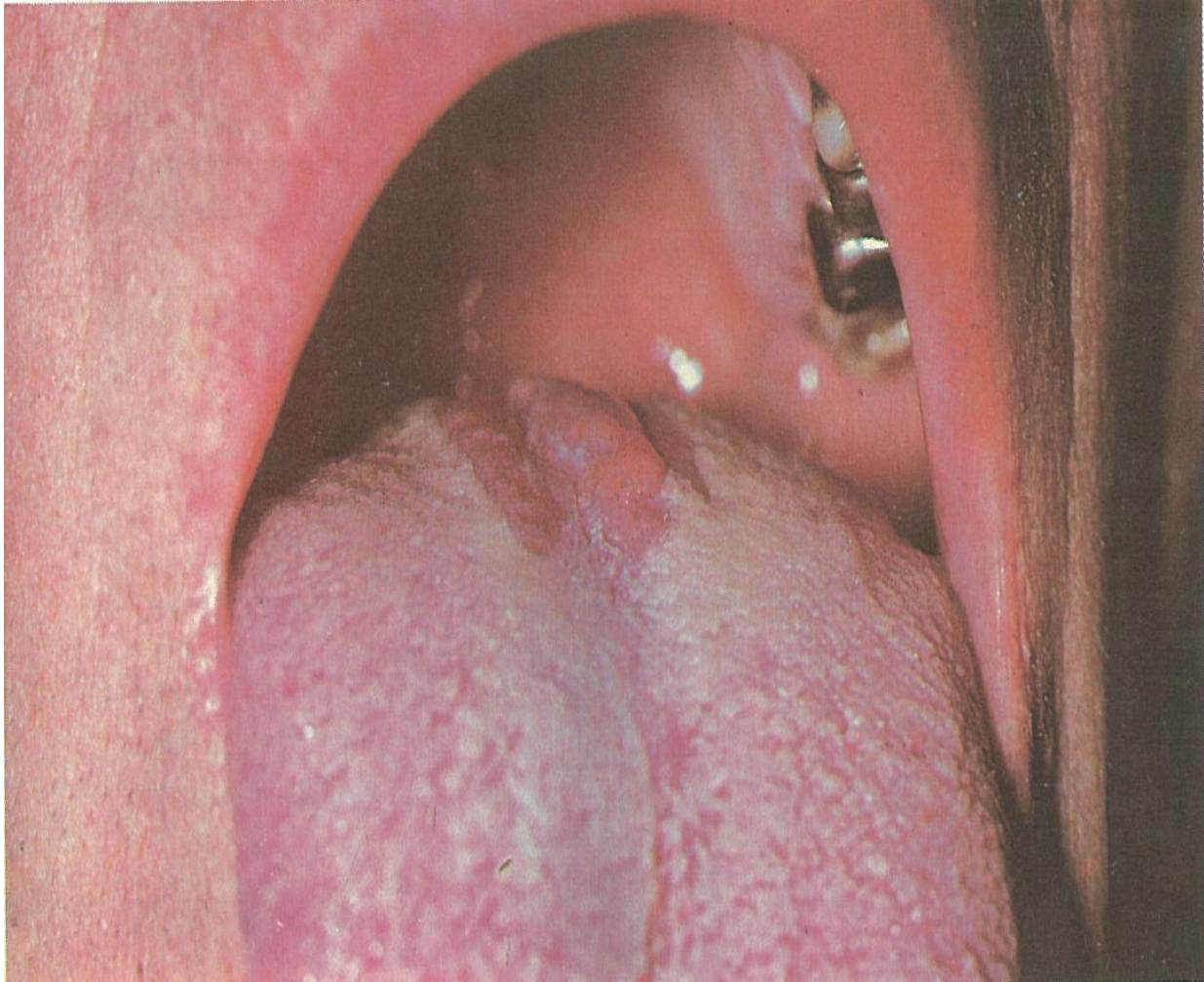
- Бұл ауру тілдің созылмалы қабынуына жатады. Этиологиясы толық анықталмаған. Екі көз қарасы бар.
- ЭМБРИОНАЛДЫҚ теориясы эмбриогенезде өзгерістердің болуы.
- САҢРАУҚУЛАҚТАРДЫҢ әсерінең дамыған деп тұжырымдайды. Ошақты зертеген кезінде ылғи саңрауқулақтар
- Табылып , саңрауқулақтарға қарсы ем атқарғанда нәтижелі болып келеді. Ауру ер адамдарда, көбінесе шылым тартып, шарап ішіулер арасында кездеседі, әелдер өте сирек аурады.
- ОШАҚ тілдің ортасында пайда болады, науа тәріздес бүртіктердің алдында, еңі 05-2см , ұзындығы 1, 5-5см
- Ромб тәріздес, сопақ пішінді немесе лента сияқталып орналасады. Ошақ саны көбінесе біреу, кейде екеу ушеу болып келеді.

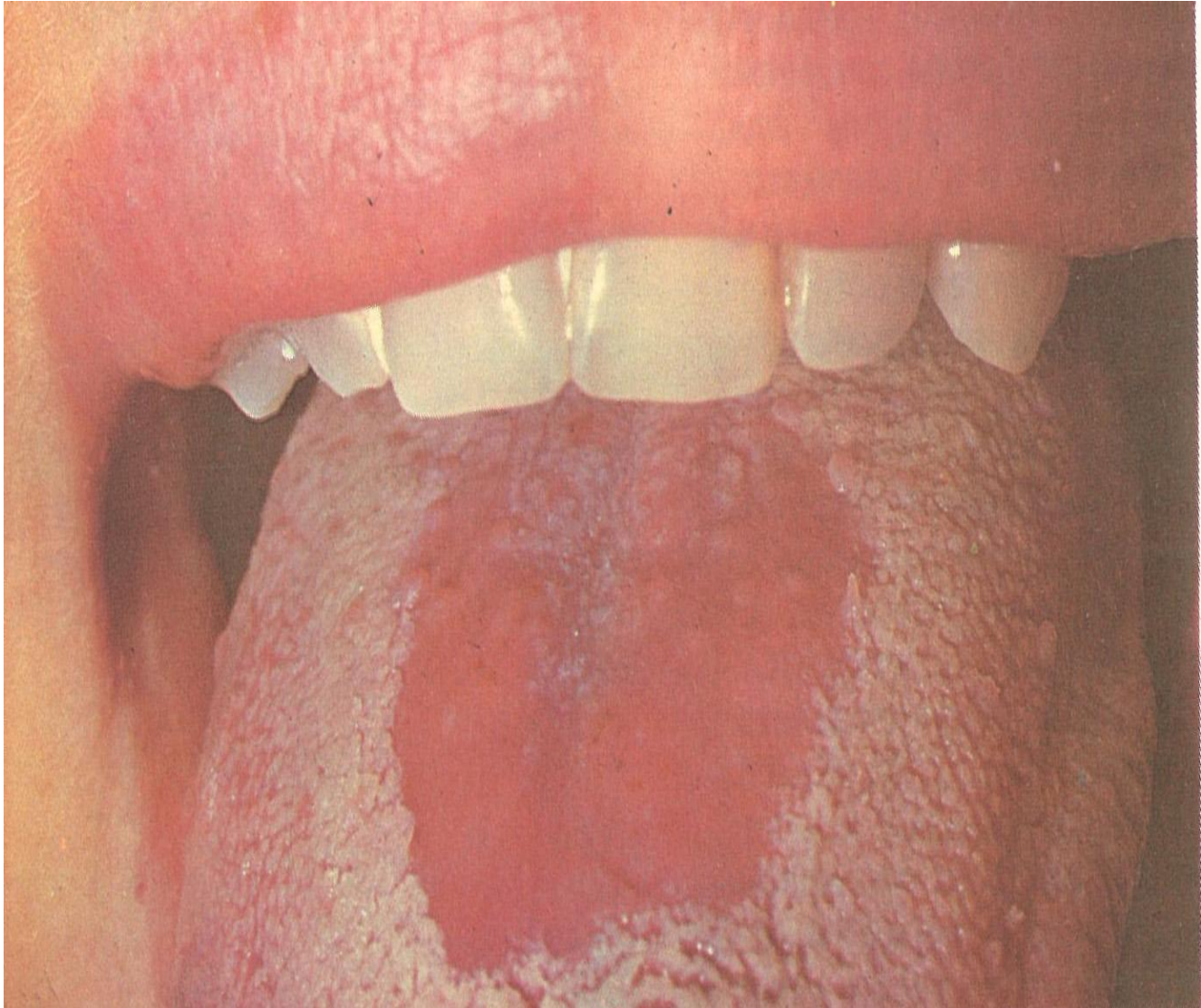
Түрлері

АУРУ жалпақ (плоская форма) және бүртікті папилломатозды болып екі түрге бөлінеді.

- 1. БІРІНШІ – жалпақ** түрінде ошақтың беті жазық, тегіс болып келеді, ақшыл күлгін түсті, шегарасы анық, шектелген, ошақ төмендеу орналасқан.
- 2. ЕКІНШІ – бұдырмақ** түрінде жарақат ошағы кедірлі –бұдырлы, томпақ бұдырмақ өскіндерімен жабылған.
- 3. Үшінші – папилломатозды** ісік тәріздес тілдің бетінде өсуі, 3-5см

- Сипап тексергенде ауру сезімі болмайды, констистенциясы жумсақ, немесе аздап қатқылдау болады. Кейбір жағдайларда ошақ беті жуқарып эрозиялануы болуы мүмкін. АРНАУЛЫ емді қажет етпейді. КАНЦЕРОФОБИЯ.
- НАУҚАСТАРДЫ диспасерлі зертеуге алу қажет. ПАПИЛЛЯРДЫ түрі асқынуы мүмкін, қатерлі ісікке ауысуы мүмкін. Үш - алты ай сайын тексеру керек (дәрігер стоматолог)





Патоморфологиялық өзгерістері

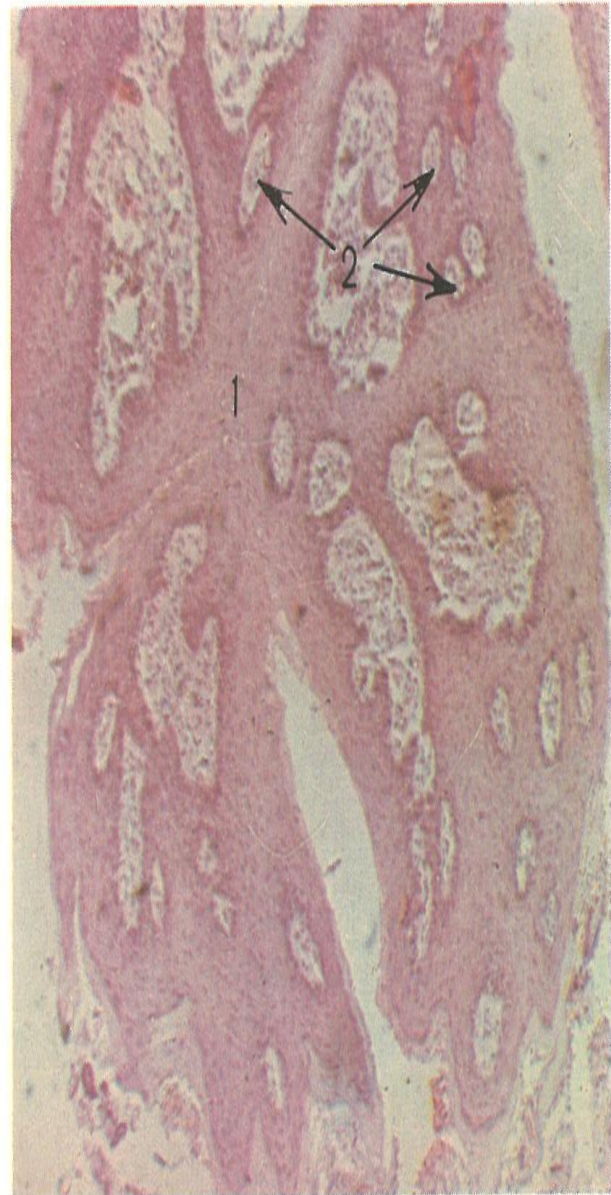Рис. 273. Ромбовидный глоссит.

а, б — бугристые образования на спинке языка на фоне атрофии сосочков.

Рис. 274. Патогистологическая картина при ромбовидном глоссите. Акантоз (1) и разрастание соединительнотканного слоя (2) собственной пластинки слизистой оболочки.

Микрофотография. Окраска гематоксилин-эозином. Об. 4, ок. 4.

1. Акантоз және кілегейлі қабықтың меншікті пластинкасының дәнекер тінінің қабатының өсуі
2. Кілегей қабықтың меншікті пластинкасы



Салыстырмалы диагностикасы

Жалпақ түрін:

- Десквамативті глоссит,
- Авитаминоз

Бұдырмақ және папилломатозды түрлерін:

- Ісіктерден
- саңырауқұлақ ауруларынан;

ЕМДЕУІ

- Ауыз қуысын сауықтандыру
- Ауыз қуысы гигиенасын сақтау
- Зиянды әдеттерді жою
- Саңырауқұлақтарға қарсы ем қолдану
- Бүртікті, папилломатозды түрінде хирургиялық емдеу, криотерапия, СО 2 лазер терапиясы.

ГЛОССАЛГИЯ. СТОМАЛГИЯ. ГЛОССОДИНИЯ.

- ТІЛДІҢ жалған немесе сезімталдығы тіл парастезиясы, глоссопироз тілдің қалыпты сезімталдығының бузылуынан туған созылмалы ауру. Тілде патологиялық жағдайлар пайда болады науқас тілдің әр жерінде қызған, күйген, ашыған, аурған сияқты сезімдер пайда болатына шағымдайды.
- ЯВОРСКАЯ Е.С. 1972 ж глоссалгияны висцеро рефлекторлы бульбарлық синдром деп қарайды.
- Бірінші 1838ж. Weisse стомалгияны сипаттаған.

Этиологиясы және патогенезі

- Вегетативтің нерв жүйесінің патологиялық өзгерістері, онының симпатикалық бөлімінің тонусының жоғарлауы.
- Ішкі ақзалар, қан тамырлар және ішкі бездер аурулары
- Витаминдер жетіспеушілігі В тобы, А, С витаминдермен тығыз байланысты.
- Орталық нерв жүйесінің органикалық өзгерістерінің тығыз байланысты ми қабықтарының қабынуы, қан айналуының нашарлауы, психикалық аурулары.

Клиникасы

- АУРУДЫН КЛИНИКАСЫ СЫРҚАТ адамдар көбінесе тілінің ауырып тұрғанына шағымданады
- Ашты бұрыш сепкендей сезім , сөйлеген кезде тез шаршайтына, дәм сезуінің өзгергенін айтады, тәттінің орнына аштыны сезінуі және керісінше.
- Немесе төмендегеніне шағымдайды. Кейде тілінде құрттар жыбырлап жүргеніне, бұлақ ағып жатқанына, шаш өсіп кеткен сияқты сезімдер болатына айтады. Осы сезімдер тілдің басқа бөліктерінде , жутқыншаққа, көмейге де таралуы мүмкін, тілдің ушына, бүйірлеріне тарқайды.

- Ауыз қуысының кілегелі қабықтарында пайда болады, таңдайда, ұртарда, тілдің астында, еріндерде жб.
- Ас қабылдаған кезінде осы сезімдер жойылады, адам ренжіген кезінде, түнге қарай, осы сезімдер күшейе
- түседі. Науқастар ауыз қуысының құрғап тұрғанына шағымдайды.

- ҚАРАП тексергенде тілде, ауыз қуысында өзгерістер жоқ, байқалмайды.
- Тіл үстінде жумсақ қаққтын тұруы , ісінгені мүмкін, тіл бүртіктерің ұлғаюы байқалады, көк тамырларының түіндері көрінеді.
- СИПАП тексергенде ауру сезімі байқалмайды, аздап сезімталдығының төмендегені анықталады.
- Науқастарда канцерофобия жағдайы пайда болуы мүмкін. Көбінесе әелдер аурады.

Салыстырмалы диагностикасы

- Тілдің ісіктерінен
- Тіл нервісінің невралгиясының қабынуынан.
- Ауыз гальванизімінен
- Науқастардың мойын остеохондрозынан

Емдеу шаралары

- Науқастарды зертеу қажет, этиологиялық факторларды білу, анықтау, ауыз
- Қуысында жарақат әсерлерің жою. Неврапотолог, психиатр, психоневролог,
- Психотерапевтің консультациясы қажет.
- Кіші транквилизаторларды, бром, пустырник шөп шөгінделірінің ерітінделерің қолдану керек, витаминдер В1 В 2 В 12РР
- ЖЕРГІЛІКТІ емдеу әдістері жансыздандыру дәрілерді қолдану. Анестезин, глицерин май ер сі, спрейлер ТАНФЛЕКС, ЛИДОКАИН гиплохлориді бар. Сілекейдің бөлінуін күшейту үшін 1% пилокарпин гидрохлоридтің ерітіндісін қолдану керек.

- ФИЗИОТЕРАПИЯЛЫҚ әдістерді қолдану
- Мойын бөлігіне электрофорез жансыздандыру. Лазер саулелер, электросон тоқпен ұиқтату, ине арқылы, массаж.
- Өте нәтижелі басқа специалистермен консультациясы
- Ортопед стоматолог
- Психиатр
- Невропатолог ж.б.