



**С.Ж.Асфендияров атындағы Қазақ Ұлттық
Медициналық Университеті**

Интернатура кафедрасы

СӨЖ

Толық алмалы пластиналы протез

Орындаған: Амангелді Ә.Е.

Қабылдаған: Шаймарданов С.М.

Альвеоларлық өсіндінің семуі

- Альвеларлық өсінді атрофиясының өзіндік заңдылықтары бар. Атрофияға жоғары жақтың ұрт қапталы, төменгі жақтың тіл қапталы көбірек ұшырайды. Осыған байланысты жоғарғы альвеоларлық доға бұрынғыдан да тарыла түссе, ал төменгі альвеларлық доға бір уақытта кеңейе түседі.

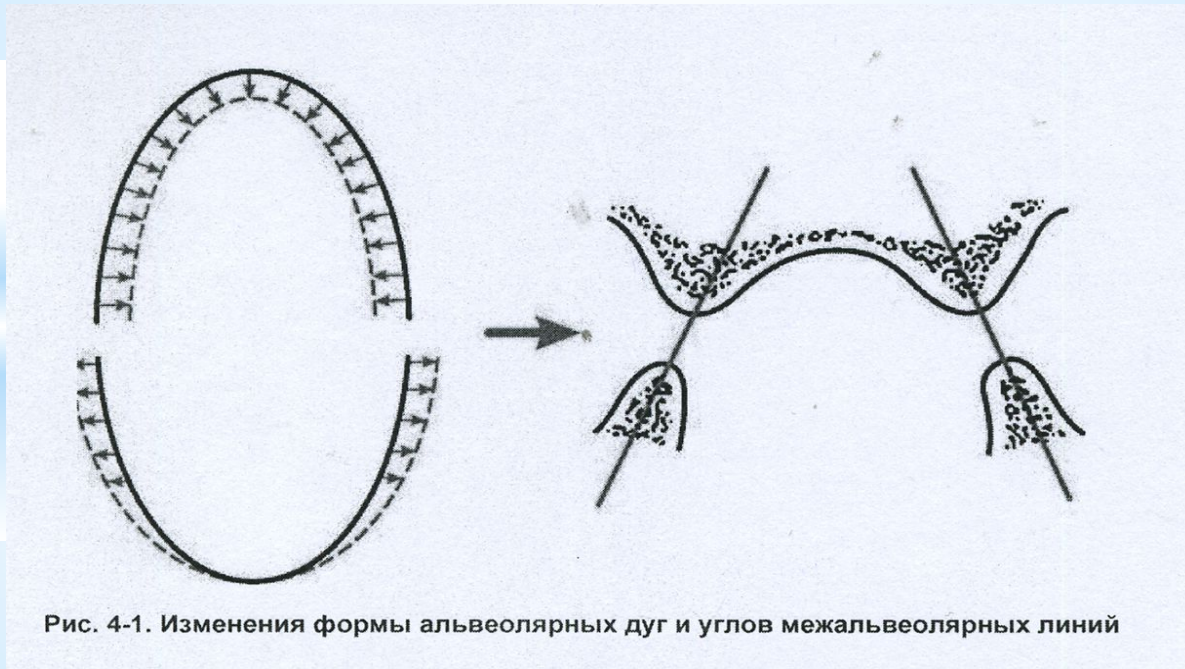


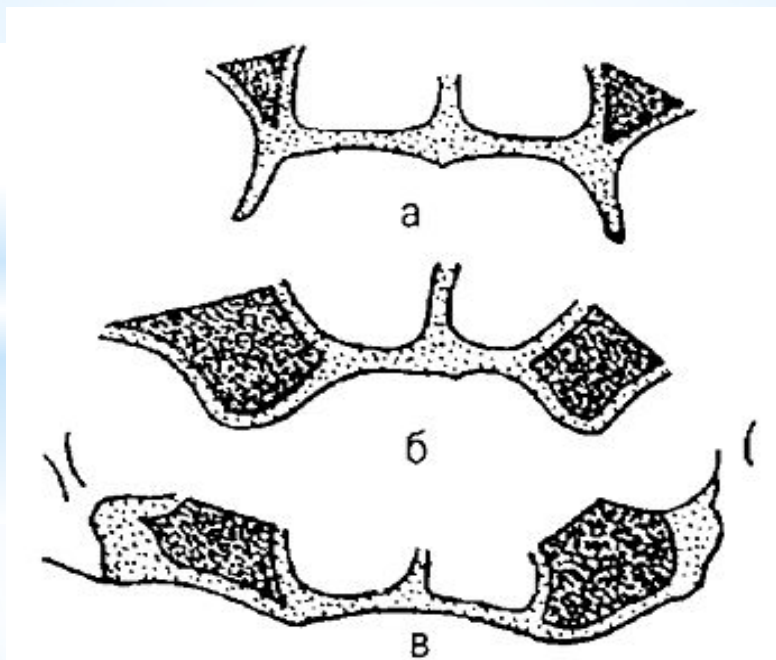
Рис. 4-1. Изменения формы альвеолярных дуг и углов межальвеолярных линий

* Шредер жоқ. тіссіз жақтың 3 типін ажыратты:

1. Альвеоларлы өсінді, альвеоларлы төмпеншік жақсы сақталған және таңдай күмбезі биік, өтпелі қатпар және ол жерде бұл жерге бұлшықеттің бекуі салыстырмалы түрде жоғары

2. А.ө. орташа семуі байқалады, альвеоларлық төмпеншік сақталған, таңдай күмбезі айқындалған, өтпелі қатпар бірінші типпен салыстырғанда альвеоларлы өсінді қырынан жақын орналасқан, мимикалық бұлшықеттерінің тез жиырылуы кезінде пртездің дұрыс бекімеуі болуы мүмкін

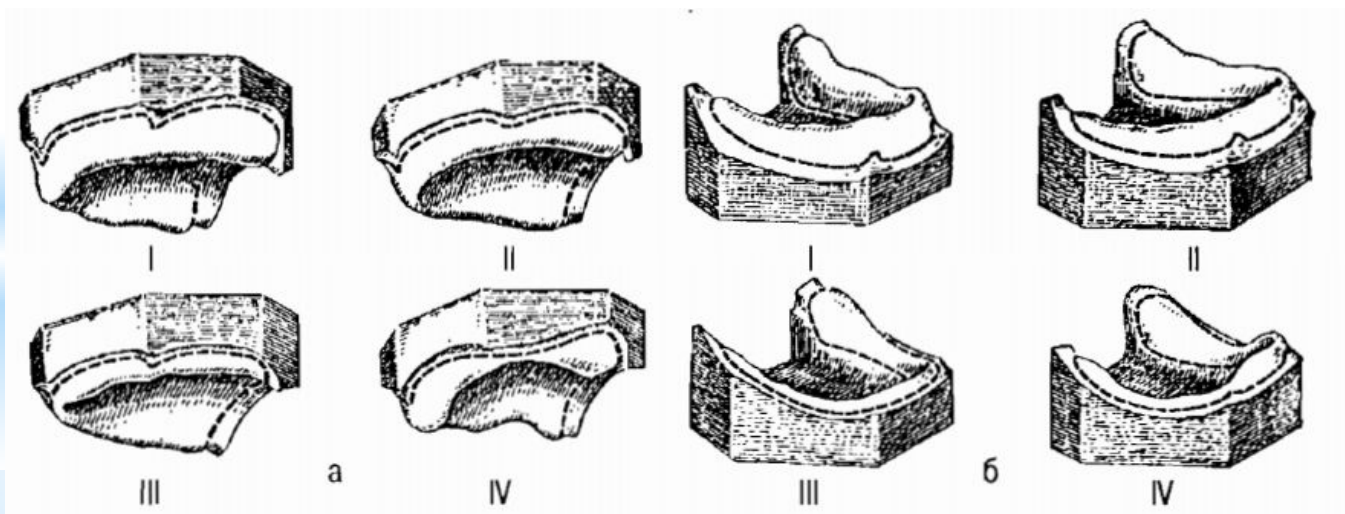
3. Альвеоларлық өсінді және төмпеншік жоқ, таңдай жалпақ, өтпелі қатпар таңдаймен горизонталды бағытта жатады



.М. Оксман төменгі және жоғарғы тіссіз жақтың біріңғай топтастыруын ұсынды.

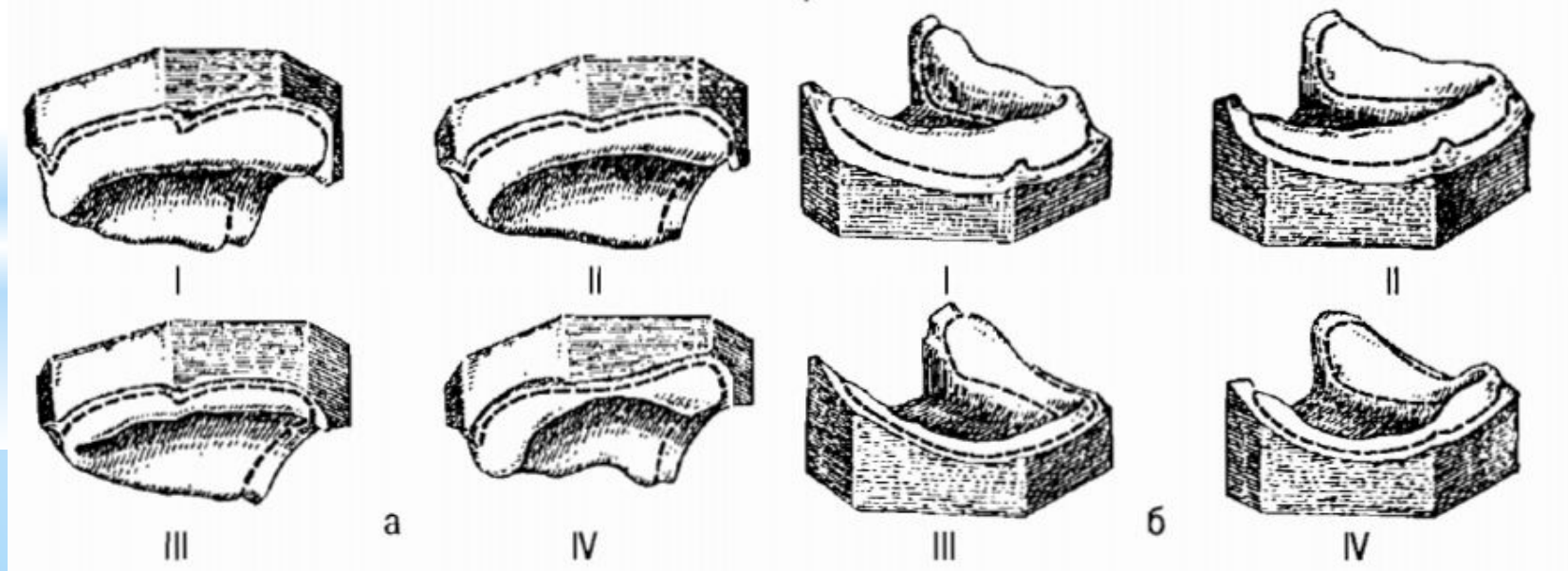
1-і типінде жоғары жақтың жақ төмпеншіктері, альвеоларлық өсінділері биік болады, таңдай күмбезі жақсы жетілген, өтпелі қыртыстың және ұрт сіңірлері мен тіл үзбесінің бекіну нүктелері жоғары байқалады. Ал төменгі жақта альвеоларлық өсіндінің биік болмауымен, өтпелі қыртыс пен шырышты қабаттың ұртты қыртысының және тіл үзбесінің бекіну нүктелерінің төмен орналасуымен сипатталады.

2-типінде альвеларлық өсіндінің және жоғары жақ төмпеншіктері атрофиясының орташа дамуы байқалады, таңдай тереңдігі аздау және жылжымалы шырышты қабаттың ең төмен бекуі орын алады. Төменгі жақта альвеларлық өсіндінің атрофиясының біркелкі орташа дамуы байқалады



* 3-типінде альвеларлық өсіндінің өткір, бірақ біркелкі атрофиясы, таңдай күмбезінің жалпаюы байқалады. Жылжымалы шырышты қабат альвеоларлық өсінді шыңының деңгейінде бекінеді. Төменгі жақта альвеоларлық өсінді болмайды немесе әлсіз жетілген

4-типінде альвеларлық өсіндінің біркелкі емес атрофиясы тән, төменгі жақта тістердің әр түрлі уақытта жұлынуына байланысты дамидын альвеларлық өсіндінің біркелкі емес атрофиясы байқалады, Яғни онда 1,2, және 3 типтерге тән белгілер біріктіріледі.



* Келлер төменгі тіссіз жақтың 4 типі

ажыратады:

- * Бірінші типінде альвеолярлы өсінді айқын емес біркелкі семуге ұшыраған. Протез орнығуына альвеолярлы айдаршық ыңғайлы болады бұлшық етердің орнығу нүктелерімен шырышты қабат қатпарлары альвеолярлы өсінді негізінде орналасқан. Бұл тип негізінен тістерде бір мезгілде жұлғаннан басталды және альвеола өсіндісі семуге баяу ұшырайды.
- * Екінші тип альвеола өсіндісі айқын және біркелкі семуге ұшырағанымен сипатталады. Бұлшық еттер бекінуі айдаршық деңгейінде орналасқан .
- * Үшінші типінде альвеола өсіндісі төменгі жақтың алдыңғы бөлігіне қарағанда бүйір бөлігінде семуге айқын ұшыраған . Шайнау тістерін ерте жұлғанда байқалады.
- * Төртінші типінде альвеола өсіндісі төменгі жақтың бүйір бөлігіне қарағанда алдың бөлігінде семуге айқын ұшыраған.

* Шырышты қабат жағдайын бағалау

Өзгерістер альвеоларлы өсіндімен қатар оларды жауып жатқан шырышты қабаттарды және қатты таңдайды да қамтиды. Олар атрофия, қыртыстардың пайда болуымен көрінуі мүмкін.

Өзгерістердің сипаты мен

дәрежесі тісті жоғалтумен қатар оларды жұлуға негіз болған себептерге де байланысты. Шырышты қабатты ерекшеліктерін білу-протездеу әдісін таңдау және жақсы нәтижеге жету барысында. Сонымен қатар протездің тірек тіндеріне тигізер зиянды әсерлерінің алдын алу мақсатында алатын орны ерекше.

*** Суппле ауыз қуысында протез орнығатын шырышты қабат жағдайларына басты назар аударды және 4 класка бөлді**

- 1-ші класта: Жоғарғы және төменгі жақта альвеолярлы өсінділері айқын көрінеді және шырышты қабат батымдылығы әлсіз. Таңдай шырышты қабаттың біркелкі қатпармен жабылған, артқы үштен бір бөлігінде батымдылығы орташа. Жоғарғы және төменгі жақтың табиғи шырышты қабаттары (ерін үзеңгілері, тілдің және ұрт тарпаларының) альвеоларлы өсінді шыңынан алыс орналасқан. Шырышты қабаттың бұл класы протез отырғызуда тіреулік маңызы зор, әсіресе металды базисті протез үшін.
- 2-ші класта: Шырышты қабат семуге ұшыраған, таңдаймен альвеоларлық өсінді тартылған қатпармен жабылған. Табиғи қатпарлары альвеолярлы өсінді шыңына жақынырақ бекітілген. Тығыз және жіңішке шырышты қабат алмалы протезде тіреу үшін маңызды.

- * Суппле ауыз қуысында протез орнығатын шырышты қабат жағдайларына басты назар аударды және 4 класка бөлді**
- * 3-ші класта: Қатты таңдайдың үштен бір бөлігі және альвеолары өсінді борпылдық шырышты қабатпен жабылғана. Бұл жағдай көбінесе альвеола өсіндісі төмен болғанда кездеседі. Осындай шырышты қабаты кездесетін науқастарға протез отырғызмастан бұрын алдын ала емделу керек. Протез кейгеннен кейін протезді пайдалану режимін қатал қадалап қолдану керек және міндетті түрде дәрігер - стоматолог тексеруге келіп тұру керек.
- * 4-ші класта: Шырышты қабаттың қозғалмалы тартпалары ұзына бойы орналасқан және қалыптық массамен аз қысым түскенде жеңіл қозғалып кетеді. Тартпалар қысылып қалуы мүмкін, сондықтан протез жасауға қиындық тудырады. Бұл класқа тағыда альвеола өсіндісінің жұмсақ айдаршығының қозғалмалығы да жатады. Хирургиялық жолмен алдырған соң протездеуге болады.

*** Шырышты қабаттың әр түрлі батымдылығына байланысты
Люнд қатты таңдайда 4 аймаққа бөледі.**

* 1-ші сагитальды тігіс аймағы

* 2-альвеолярный өсінді

* 3-көлденең қатпар аймағы

* 4-таңдайдың үштен бір бөлігі

Бірінші аймақтың шырышты қабаты жұқа, шырыш асты қабаты болмайды. Люнд бұл аймақты фиброзды аймақ деп атады.

Екінші аймақ альвеолярлық өсіндіні қамтиды. Шырышты асты қабаты жоғалған, шырышты қабатпен жабылған. Люнд бұл аймақты перфериялық фиброзды аймақ деп атады.

Үшінші аймақ шырышты қабатпен жабылған, батымдылығы орташа.

Төртінші аймақ - қатты таңдайдың атқы үштен бір бөлігі шырышты қабат астына бай, сілекей бездеріне бай және майлы тіндерде кездеседі. Бұл қабат жұмсақ, вертикалды бағытта серпімді сондықтан безді аймақ деп аталады

Қалып алу үшін протез орны тіндерінің жағдайын ескеру қажет. Қалып алатын қасық пен массаны дұрыс таңдау қажет. Толық тіссізденген жақтан қалып арнайы тіссіз жақтарға арналған қасықтармен алынады.

1. Стандартты қасық таңдау

2. Қалыптық массаны әзірлеу

3. Қалып алу

4. Қалып сапасын бағалау

***Тіссіз жақ
анатомия**



* Мүсін құю

* Мүсіннің технологиялық сапасын бағалау

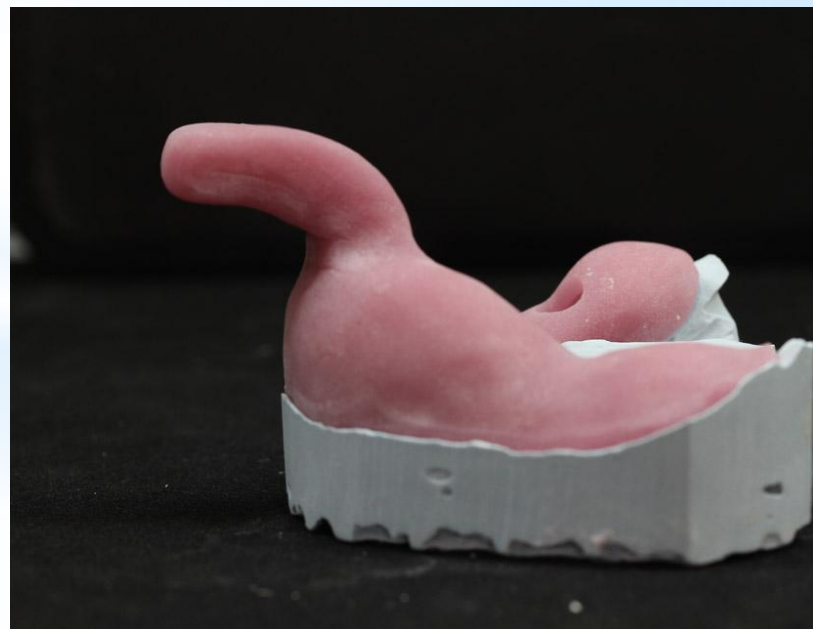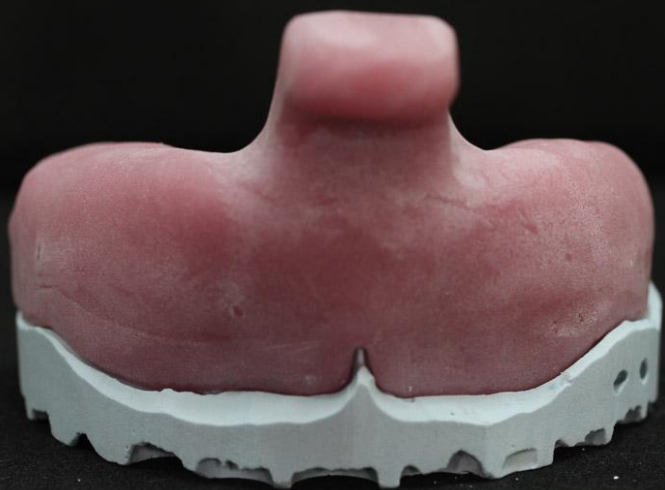*** Ғаныштық мүсін құю**

- * Жоғарғы жақта протез шекарасы өтпелі қатпар бойымен, ұрт тартпасын айналып, жоғарғы жақ төмпешігін айнала, А сызығы бойымен орналасады.
- * Төменгі жақта естибулярлы бетінде негіз шырышты қабаттың қозғалмалы аймағына дейін созылады, төменгі ерін жүгеншесін айнала, ұрт тартпаларын да айнала, төменгі жақ төмпешігін жаба, тіл аймағына өтеді, сол жақтан жақ-тіласты сызығын жауып жатады.

*** Мүсінде протез
негізінің шекарасын
сызу**

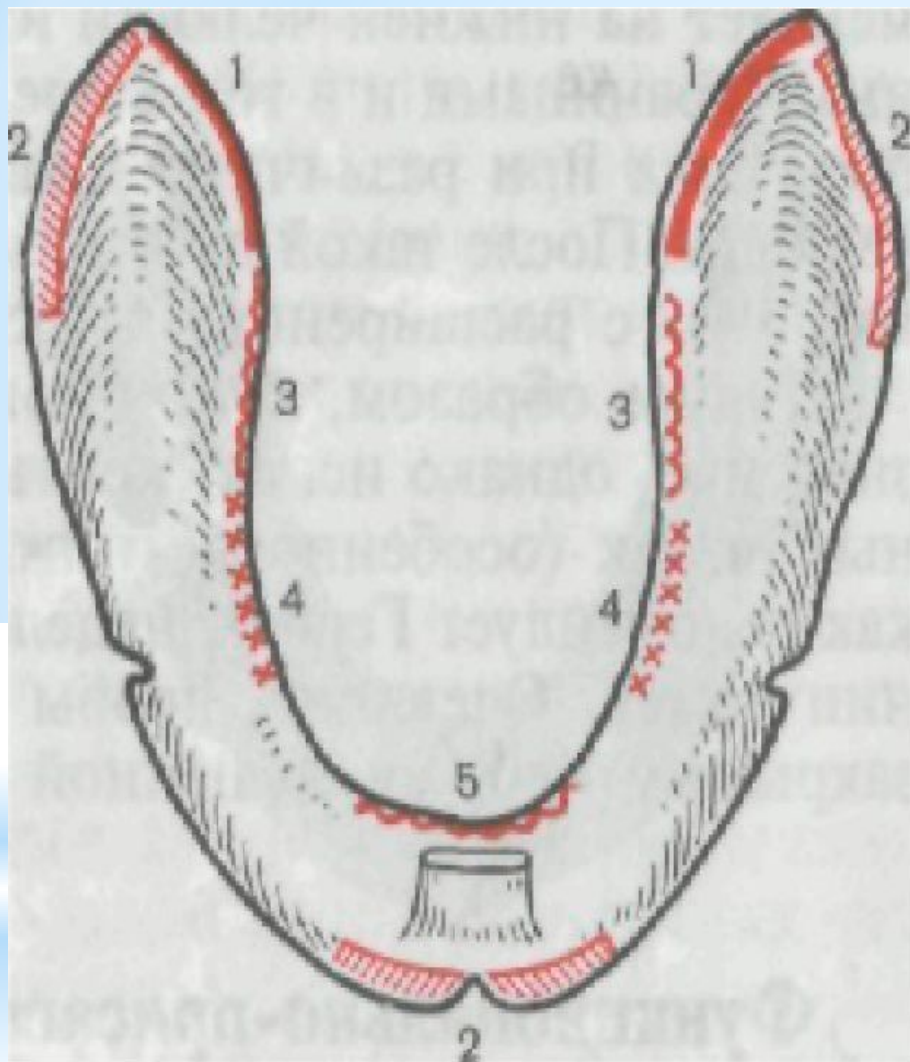
* Жеке қасық туралы түсінік

Функциональды сорылғыш қалып алу үшін жеке дара қасық дайындау қажет. Жеке қасықтарды лабораториялық тәсілмен немесе тікелей науқастың ауыз қуысында дайындалады. Ол металдан (болат, алюминий), термопластикалық массадан (стенс, балауыз) және пластмассадан жасалуы мүмкін. Көбіне жеке қасық дайындау үшін пластмасса қолданылады. Себебі оның жасалу технологиясы оңай және ол ауыз қуысында деформацияға ұшырамайды.



- * Өздігінен қатаятын пластмасса «Протакрил - м » қолданылады.
- * Пластмасса қамыр тәрізді күйге келгенде жаққа жеке қасықты пішіндеуге кіріседі. Жеке қасықты пішіндер алдында мүсінге «изокол» ерітіндісін жағады. Ерітінді кеуіп, мүсін құрғаған соң жеке қасықты пішіндейді, пішіндеу барысында қасықтың тұтқасын қалыптастырады. Пластмасса қатқан соң қасықты мүсіннен ажыратады.

* Жеке дара қасық дайындау



Жеке қасықты шақтау Гербст сынамаларымен жүргізіледі(1957).

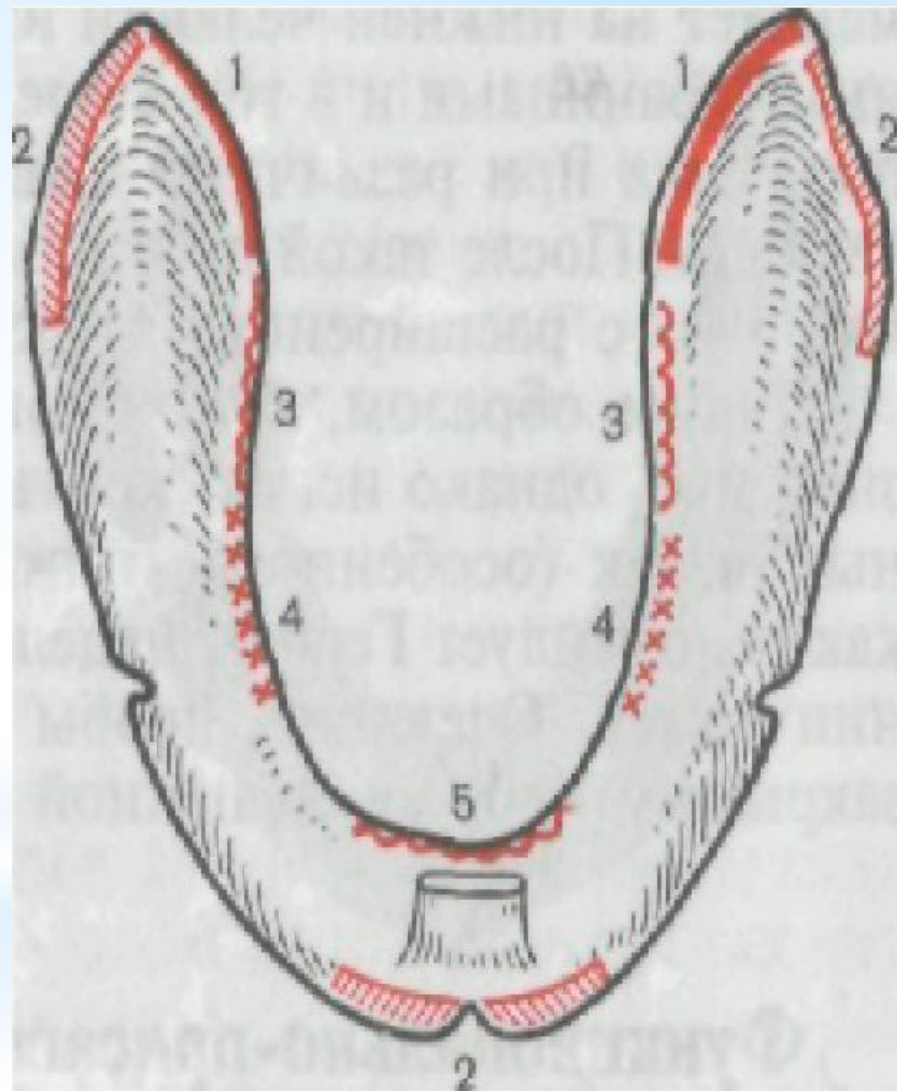
1-ші сынама. Жұтынып ауызды кең ашу. Егер қасық жұту кезінде көтеріліп кететін болса, қасық жиегін артқы төмпешіктен жақ-тіл асты сызығына дейін қысқарту керек. (1 аймақ)

2-ші сынама. Ауызды кең ашу және ерінді алға шығару. Егер қасық көтеріліп кетсе, (алдынан немесе артынан) қасықты сыртқы жағынан қысқартады. (2 аймақ).

3-ші сынама. Тілмен жоғарғы еріннің қызыл ернеуінен жүргізіп өтеді. Егер қасық алға, жоғары көтерілсе, онда жақ-тіл асты сызығының бойымен өтетін қасық шетін қысқартады. (3 аймақ)

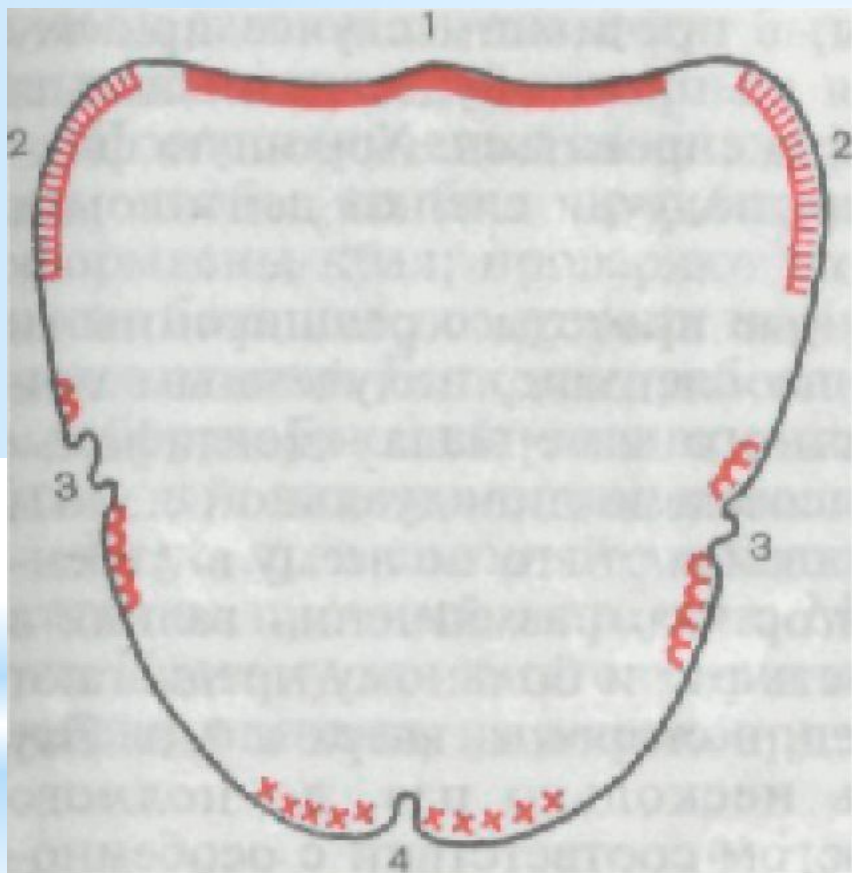4-ші сынама. Тілдің ұшын мұрын ұшына қарай шығару. Қасық жиегін түзету тіл жүгеншесіне қарай ойас етіп жүргізеді. (5 аймақ)

5-ші сынама. Ауызды жартылай жапқан күйінде тілдің ұшын ұртқа тигізу. Қасықтың тіл асты жиегінің орталық сызығын 1 см қашықтықта түзетулер жасалады. Тілді оңға қозғалтқанда түзету сол жақта, ал тілді сол жаққа қозғалтқанда түзетулер оң жақта жүргізіледі. (4 аймақ)



* Толық тіссіз жоғарғы жаққа жеке қасықты шақтау

Жоғарғы жаққа жеке қасықты шақтау келесі жоспармен жүргізіледі. Ең алдымен жағарғы жақ ерін жүгеншесін, бүйір қатпарды босатып қасық жиектеріне ойықтар пайда етеді. Қасықтың шекарасын альвеола төмпешігінің артымен жүргізеді. Бұл шекараның бағдары қанат-жақ қатпарының жоғарғы жаққа біріккен жері болып табылады. А сызығы мен соқыр шұңқыр топографиясы анықталады. Қасықтың жиегі А сызығын 1-2 мм жауып тұруы керек. Осыдан кейін Гербст сынамалары жүргізіледі.



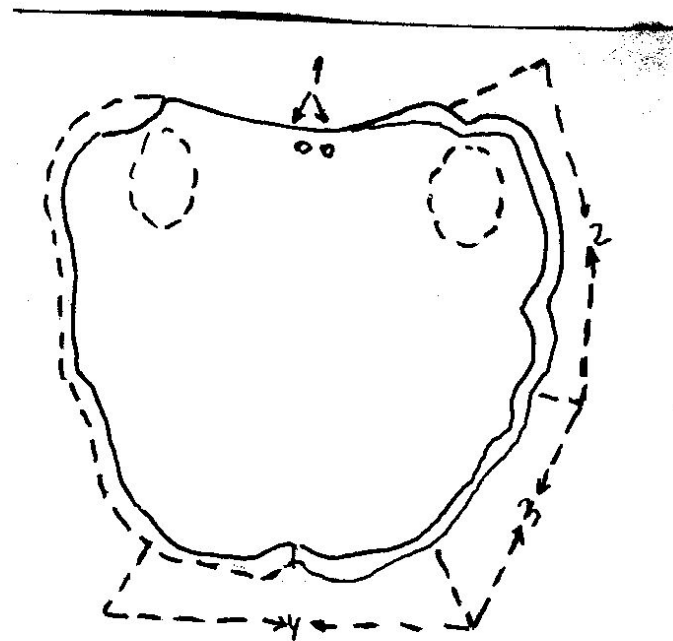
1-ші сынама. Науқасқа жұтынуын сұрау. Егер қасық түсіп кетсе, онда қасықтың дистальды бөлігін қысқарту қажет. (1 аймақ)

2-ші сынама. Ауызды кең етіп ашу. Егер қасық ығысса, онда оның шетін қысқарту керек. (2 аймақ)

3-ші сынама. Ұрттарды сору. Егер қасық ығысса, ұрт қатпары аймағынан қасық жиегі қысқартылады. (3 аймақ)

4-ші сынама. Ерінді керіп алға шығару түзету қасықтың алдыңғы бөлімінде жасалады. (4 аймақ)

Жеке қасық шақталып болғаннан кейін функциональды сорылғыш қалып алынады.

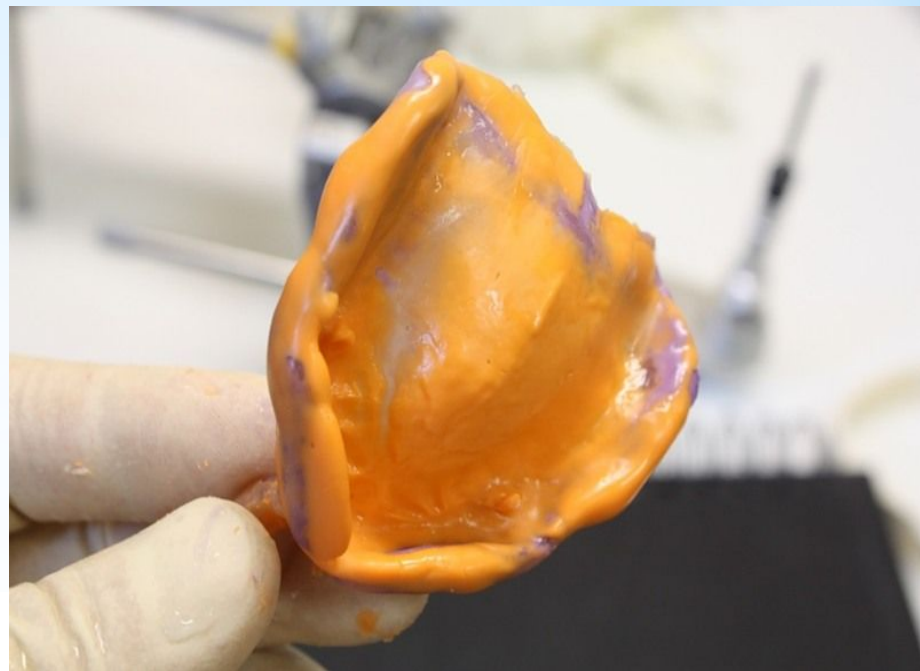


* **Функциональды сорылғыш қалып алу**

Функциональды сорылғыш қалып дегеніміз - функция кезіндегі протез орны тіндерінің жағдайын суреттейтін негативті көрініс.

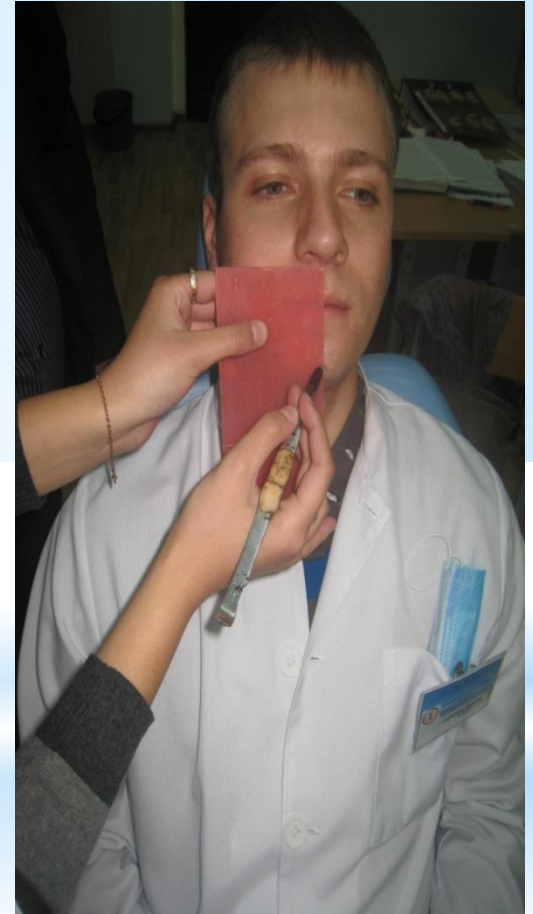Функциональды сорылғыш қалып толық тіссізденген жаққа протез жасағанда алынады. Протездің ауыз қуысында жақсы бекітілуін қамтамасыз ететін ең негізгі жағдай жиектік тұйықталған клапанды аймақ болып табылады.

Осы жағдайды туғызу үшін протез орнының дәл шекарасын анықтау, қозғалыс кезінде протез жиектерінің шырышты қабатпен тығыз жанасып, жиектік тұйықталған клапанды аймақтың пайда болуы үшін функциональды сорылғыш қалып алу міндетті түрде қажет.



*Тіссіз жақтардың орталық арақатынасын анықтау

- * Жақтардың орталық ара-қатынасын анықтау үшін ең алдымен физиологиялық тыныштық жағдайды анықтап алу қажет.
- * Физиологиялық тыныштық нүктелері бет бөлігінің төменгі аймағында мұрын ұшымен иектің шығыңқы жері болып табылады. Бұл кезде тістер бір - бірімен түйіспейді, тістер арасында 2-3мм саңылау пайда болады.



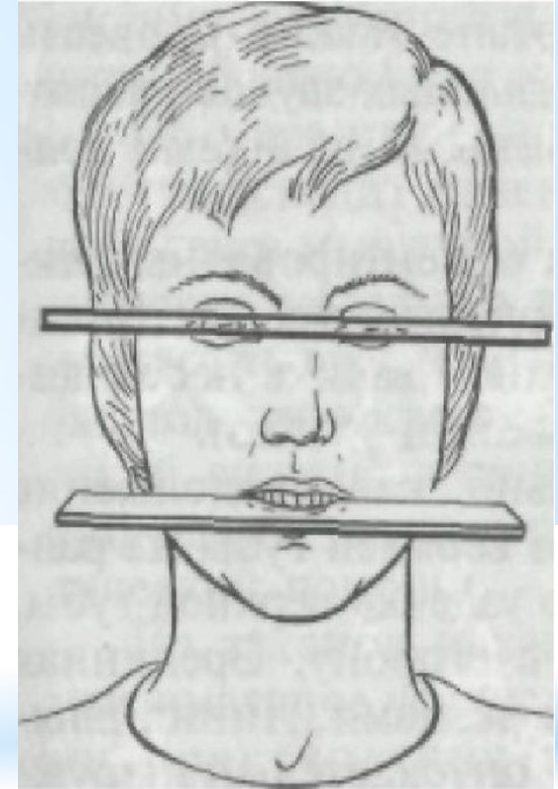
* Ең алдымен жоғарғы жақтың білігін шақтаймыз. Жоғарғы жақтың білігінің фронтальді бөлігінің биіктігі 1-1,5см, ені 3-4 мм, ал бүйір жақтағы біліктің биіктігі 5-7мм, ені 10-12мм болады.

Ауыз қуысына шақтаған кезде ең алдымен вестибулярлы доғаны қалыптастырамыз, егер ерін алдыға шығып тұрса артық жерін аламыз, ерін ішке кіріп тұрса балауызбен қосамыз.

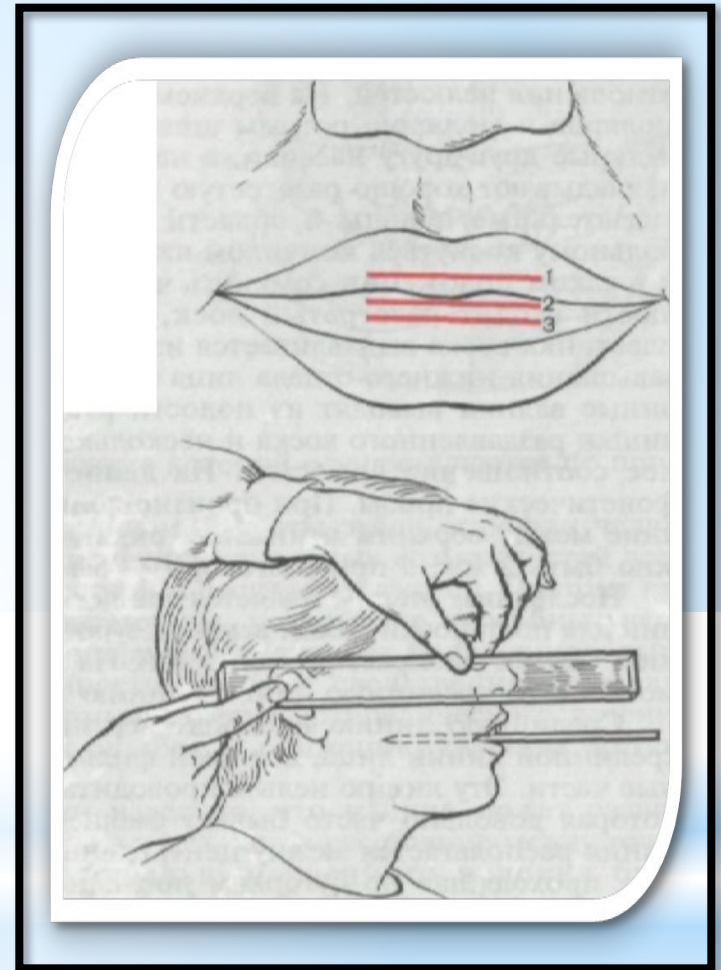
* Алдыңғы біліктің биіктігін тексереміз. Білік жоғарғы еріннен 2-3мм шығып тұру керек.

* Протетикалық жазықтықты тексеру үшін 2 сызғышты қолданамыз.

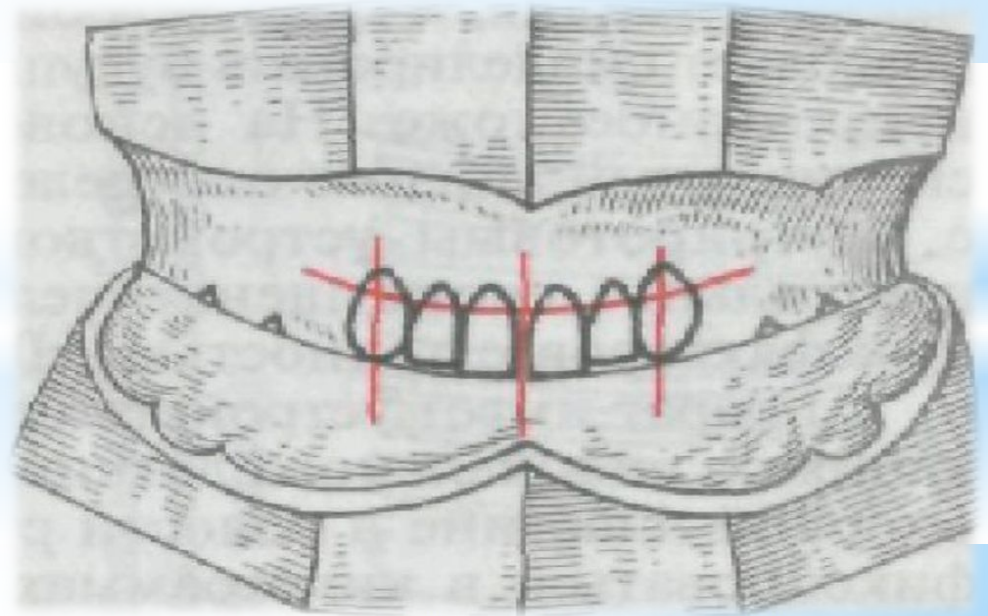
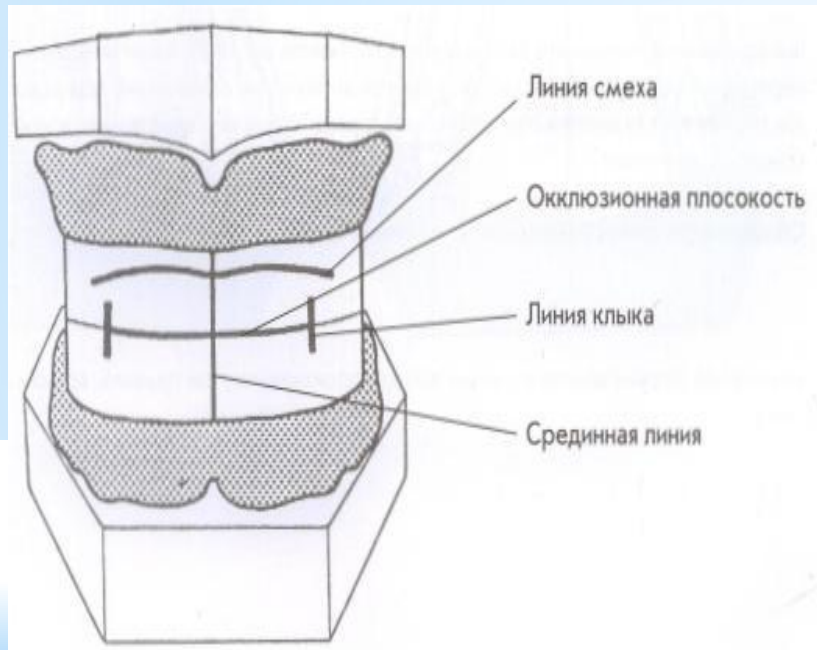
* 1-ші сызғыш көз қарашық сызығымен қояды, ал 2-ші сызғыш ауыз қуысындағы жоғарғы жақ біліктің окклюзиялық жазықтығына қояды, екі сызғыш бір біріне параллель болуы керек. Бұл арқылы біліктің алдыңғы бөлігінің биіктігін қалыптастырамыз.



- Біліктің бүйір бөлігінің биіктігін қалыптастыру үшін, құлақтың түйінен мұрын қанатына дейін Кампер сызығын жүргіземіз. Тағы бір сызғышты білікті бүйір бөлігінің окклюзиялық жазықтықта орналастырып параллельдігін анықтаймыз.



* Анатомиялық бағдарлар сызу



* Жасанды тістерді орналастыру

- * Көбінесе М.Е.Васильев бойынша тістерді анатомиялық қою қолданылады.
- * Орта және кәрі жастағы адамадрдың табиғи тістерінде байқалатындай соған ұқсатып фасетка жасап, азу тістердің үшкір төмпешіктердің өңдеп тегістейді. Азу тістер шыны бетіне тиіп жатуы керек және оның кескіш ұштарын да орта сызыққа сәл иіп қояды. Фронтальды тістердің барлық топтары жарты сақина жасайды.
- * 1-ші премолярды шыны бетіне оның тек қана ұртты төмпешігімен тиетіндей, ал таңдай төмпешігі одан 1 мм-ге шығатындай етіп орналастырады. 2-ші премоляр шыны бетіне тек қана мезиальды таңдай төмпешігімен тиеді, мезиальды ұрт төмпешігі шыныдан 0,5 мм-ге, дистальды таңдай – 1 мм-ге, дистальды ұртты- 1,5 мм-ге шығып тұрады. 2-ші молярды оның барлық төмпешіктері шыны бетіне тимейтіндей етіп, ал оның мезиальды ұрт төмпешігі 1-ші молярдың дистальды ұрт төмпешігінің деңгейінде жататындай етіп орналастырады. Ал қалған тістер шыныдан 2-2,5 мм-ге жоғары жатады.

* Жоғарғы жақтың тістерін салғаннан кейін, соған қарап төменгі жақтың тістері: басында 2-ші премолярды, сосын молярлар және 1-ші премоляр, соңынан алдыңғы тістер қойылады. Тістерді осылай қою нәтижесінде сагиттальды және трансверзальды окклюзиялық қисықтар пайда болады. Тістер қоюды аяқтағаннан кейін, олардың төмпешіктерін бүйір қимылдары кезінде тегістейді.

4-ші клиникалық кезең.

Науқас ауыз қуысында протездің балауыз композициясын шақтау, құрлысын тексеру.

* Протез құрылысын тексеру мына сатыладан тұрады:

* 1. Тістердің артикуляторда орнатып тексеру;

* 2. Жақ сүйектері үлгілерін қарау;

* 3. Тістері бар балауыз негізді ауыз қуысында тексеру.

4-ші зертханалық кезең.

Балауыз құрылымды пластмассаға ауыстыру.

Протездің балауыз конструкциясын соңғы мүсіндеу. Мүсінді кюветаға ғаныштау. Балауызды балқыту, пластмассаға ауыстыру, престеу, полимиризациялау, протезді кюветадан босату, өңдеу, жылтырату.

5-ші клиникалық кезең.

Протезді тіссіз жаққа орналастыру.

Протез қозғалмауы тиіс, протездің шекарасы протез орнының шекарасына сәйкес келуі керек, негіз протез орнының шырышты қабығына тығыз жанасуы тиіс. Тістем биіктігі сақталған. Жасанды тістер біркелкі пішінде, өлшемде болуы керек, түсі біркелкі болуы керек. Тістер науқастың бет-пішініне , жасына, жынысына сәйкес болуы керек.



ҚОРЫТЫНДЫ

Тістің мүлдем болмауы науқас психикасына, әсіресе жас кезінде қатты әсер етеді. Әсіресе әйел адамдарда кемістік сезімі туындайды, сол себепті ортопедиялық емдеу кезінде медициналық психологиялық емдеу шараларына көңіл бөлу қажет. Әр клиникалық ж/е зертханалық кезеңде өзіне тән ережелерді сақтай отырып, протез конструкциясын өте мұқият, қатесіз жасап, науқастың да дәрігердің де көңілінен шығатындай етіп науқасқа тапсыру керек.

* Пайдаланған әдебиет

- * пропедевтика ортопедической стоматологии. Рузуддинов С. Р., Седунов А.А., Лобанов Ю.С., Алматы, 2011
- * Стоматологиялық ортопедия. А.М. Маженова, Н.Қ. Сейімамбетов. “Парасат әлемі”, Алматы, 2003 ж
- * П. Танрыкулиев Клиника и протезирование больных с беззубыми челюстями, Ашхабад. Магарыф-1988
- * Методические указания для студентов, 2002

***Назарларыңызға
рахмет!**