

ҚР ДЕНСАУЛЫҚ САҚТАУ МИНИСТРЛІГІ

С.Д.АСФЕНДИЯРОВ АТЫНДАҒЫ
ҚАЗАҚ ҰЛТТЫҚ МЕДИЦИНА
УНИВЕРСИТЕТІ



МИНИСТЕРСТВО ЗДРАВООХРАНЕНИЯ РК

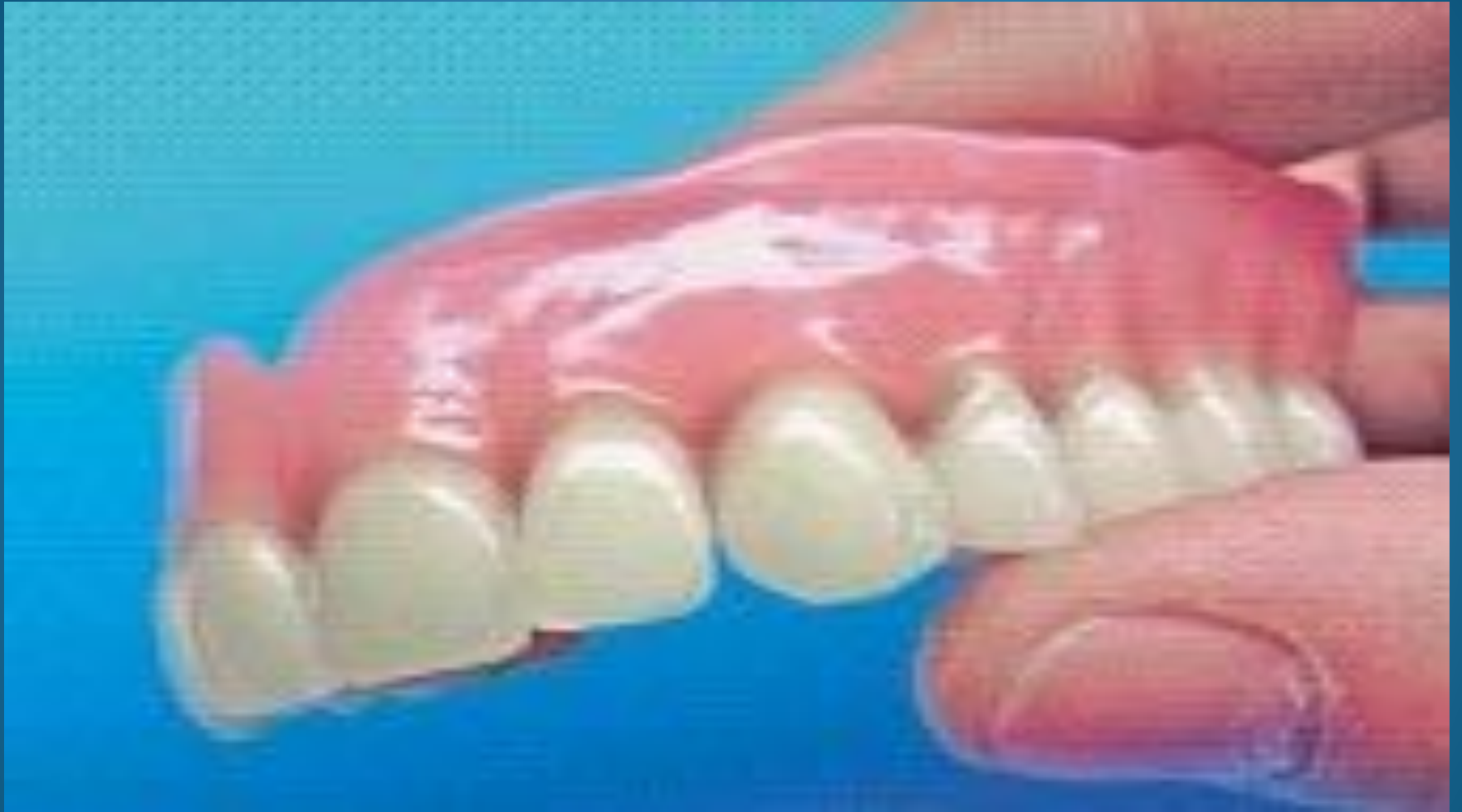КАЗАХСКИЙ НАЦИОНАЛЬНЫЙ
МЕДИЦИНСКИЙ УНИВЕРСИТЕТ ИМЕНИ
С.Д.АСФЕНДИЯРОВА

Кафедра: Ортопедиялық стоматология

Тақырыбы: Толық алмалы салмалы протез



Орындаған: Усарова А.Н.
Қабылдаған: Шаймарданов С.
Факультет: Стоматология
Топ: 12-002-02



Клиника-лабораториялық кезең

- 1. Науқасты қарау. Анатомиялық қалыпты түсіру.
- 2. Үлгіні құю. Жеке қасықты дайындау.
- 3. Гербст бойынша қызметтік сынамаларды пайдаланып жеке қасықты шақтап көру.
- 4. Үлгілерді құю, тістесімдік біліктері бар балауыз негізді дайындау.
- 5. Альвеола аралық биіктікті және жақ сүйектерінің орталық арақатынасын анықтау.
- 6. Жасанды тістерді қою.
- 7. Протездің балауыз құрылымын ауыз қуысында тексеру.
- 8. Балауыз құрылымды пластмассаға ауыстыру.
- 9. Дайын протезді өлшеп-кигізу, тапсыру.

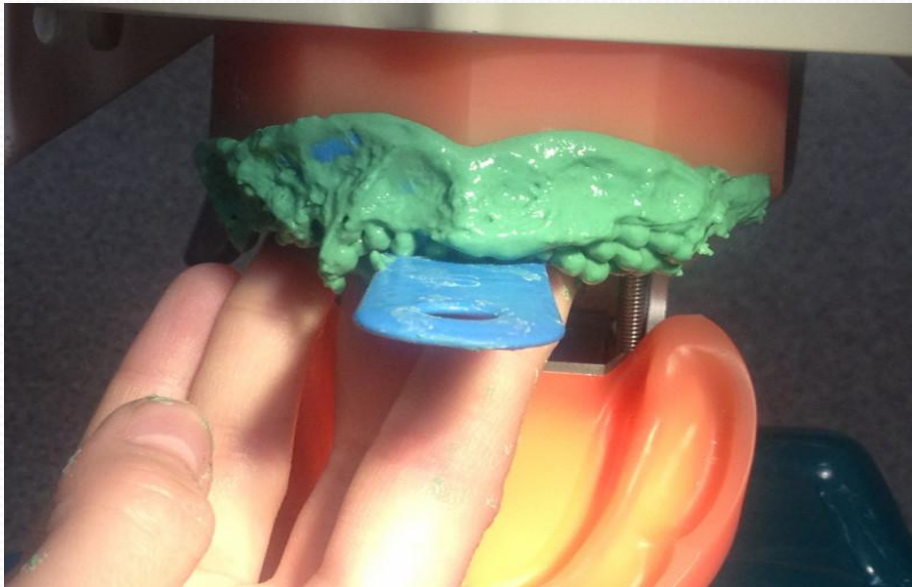
1-ші клиникалық кезең.

- Тіссіз жақ сүйектерінің анатомиялық қалыптары стандартты қалып қасықтарымен түсіріледі, олар металл не пластмассадан жасалып, тесікті не тесіксіз болады. Жақ сүйектері қатты семіген жағдайда, қозғалмалы жұмсақ тіндерді жазу керек болса, немесе альвеола шыңына жақын тіласты бездерін ауыстыру қажет болғанда гипсті, тұтқырлық дәрежесі әр түрлі силикон және поливинилсиликон массаларын қолданған жөн.
- Аталған материал тіндерді тіласты кеңістігіне ауыстырып, оларды қозғалғыштығының ең көп шамасының жартысына дейін ығыстыруға мүмкіндік береді.
- Жақ сүйектері қатты семіген, қыры салбырап кеткен жағдайда қалыпты қысымсыз сұйық гипспен не пластик альгинат массаларымен түсіреді.

Анатомиялық қалып түсіру үшін стандарты қасықты дұрыс таңдаған жөн. Оның пішіні мен өлшемі жақ сүйек шамасымен анықталады. Жақ сүйегі шамасын көзбен, қасықты ауыз қуысында шақтай отырып өлшейді.

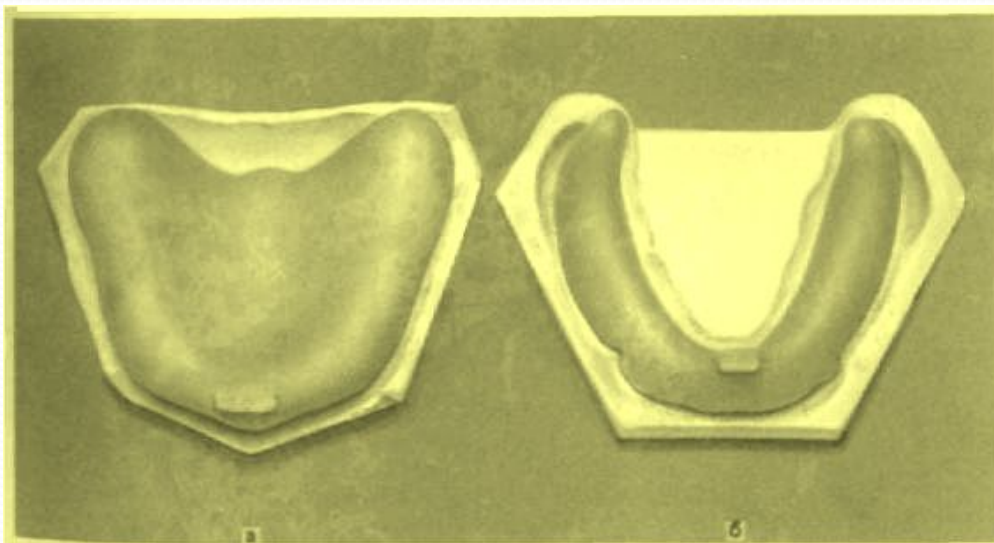


1. ~~Анатомиялық көшірме үлгілерді түсіру үшін колба; шпатель, пластик альгинат масса және су қажет.~~
2. 1 өлшем қасық альгинат массасы 1 өлшем қасық суық суға тең.
3. Массаны резеңке колбада шпатель көмегімен араластырамыз
4. Массаны илеп, оны қасыққа саламыз.
5. Масса бар қасықты ауыз қуысына енгіземіз (Ортаға дәл келтіру, батыру, бекіту)
6. Қалып түскен қасықты ауыз қуысынан шығарамыз
7. Қалып сапасын бағалаймыз
8. Қалыпты залалсыздандырамыз



1-ші зертханалық кезең.

Анатомиялық қалып түсіріліп, залалсыздандырылғаннан кейін зертханаға тапсырылады, онда жұмыс моделі құйылады, ол модельде жеке қасық дайындалады. үсіндер дайындау.

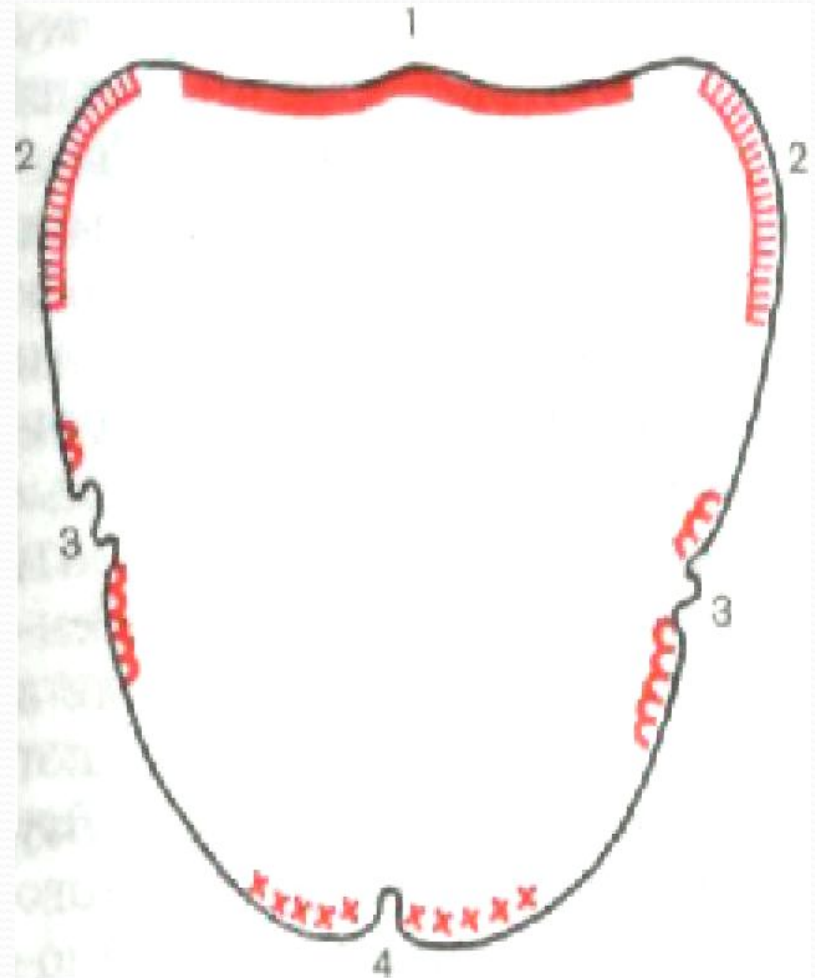


2-ші клиникалық кезең.

Жеке қасықты шақтау, жақтардан функционалды қалып алу. Елімізде кең тараған әдіс – жеке қасықтарды Гербст бойынша қызметтік сынамаларды пайдаланып шақтап көру.

1-ші сынама. Жұтынып ауызды кең ашу. Егер қасық жұту кезінде көтеріліп кететін болса, қасық жиегін артқы төмпешіктен жақ-тіл асты сызығына дейін қысқарту керек. (1 аймақ)

2-ші сынама. Ауызды кең ашу және ерінді алға шығару. Егер қасық көтеріліп кетсе, (алдынан немесе артынан) қасықты сыртқы жағынан қысқартады. (2 аймақ).



3-ші сынама. Тілмен жоғарғы еріннің қызыл ернеуінен жүргізіп өтеді.

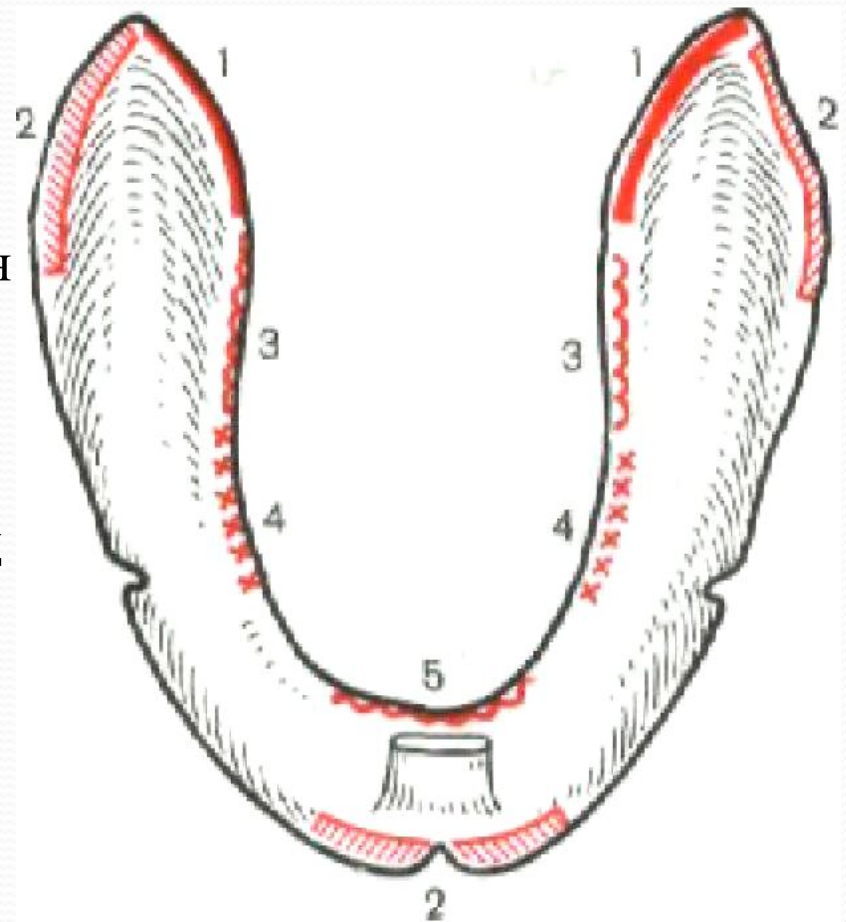
Егер қасық алға, жоғары көтерілсе, онда жақ-тіл асты сызығының бойымен

өтетін қасық шетін қысқартады.

(3 аймақ)

4-ші сынама. Тілдің ұшын мұрын ұшына қарай шығару. Қасық жиегін түзету тіл жүгеншесіне қарай ойас етіп жүргізеді. (5 аймақ)

5-ші сынама. Ауызды жартылай жапқан күйінде тілдің ұшын ұртқа тигізу. Қасықтың тіл асты жиегінің орталық сызығын 1 см қашықтықта түзетулер жасалады. Тілді оңға қозғалтқанда түзету сол жақта, ал тілді сол жаққа қозғалтқанда түзетулер оң жақта жүргізіледі. (4 аймақ)



Функциональды қалып алу әдісі протез орнының тіндерінің жағдайына, альвеола өсіндісінің сему дәрежесіне байланысты болады.

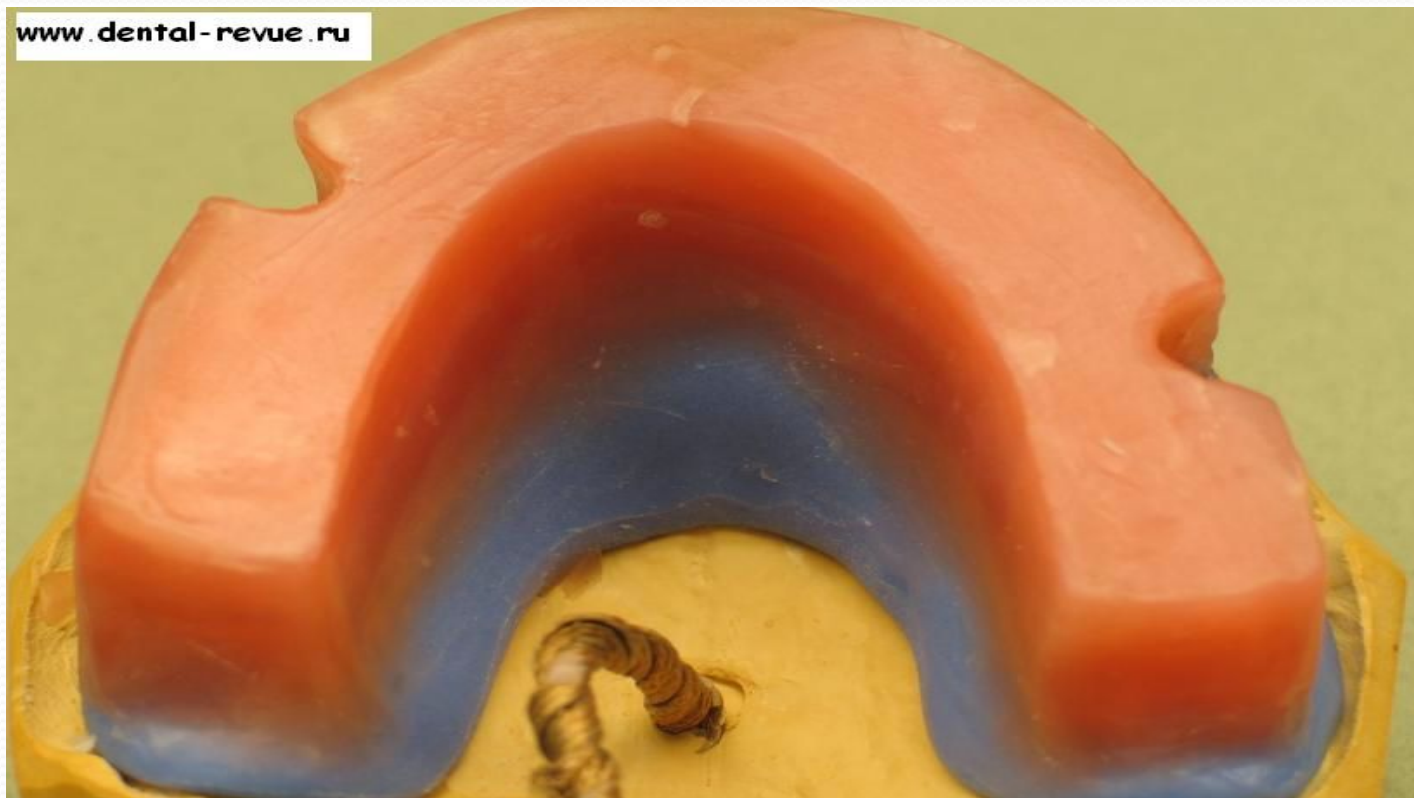
Функциональды сорылғыш қалып алудың 3 әдісі бар :

1. Компрессионды
2. Қысым түсірмей алу
3. Дифференцияланған

2-ші зертханалық кезең.

Жұмысшы гипс мүсіндерін құю, окклюзионды біліктермен балауыз негізін мүсіндеу.

Модель жалпы қабылданған әдіспен құйылады.

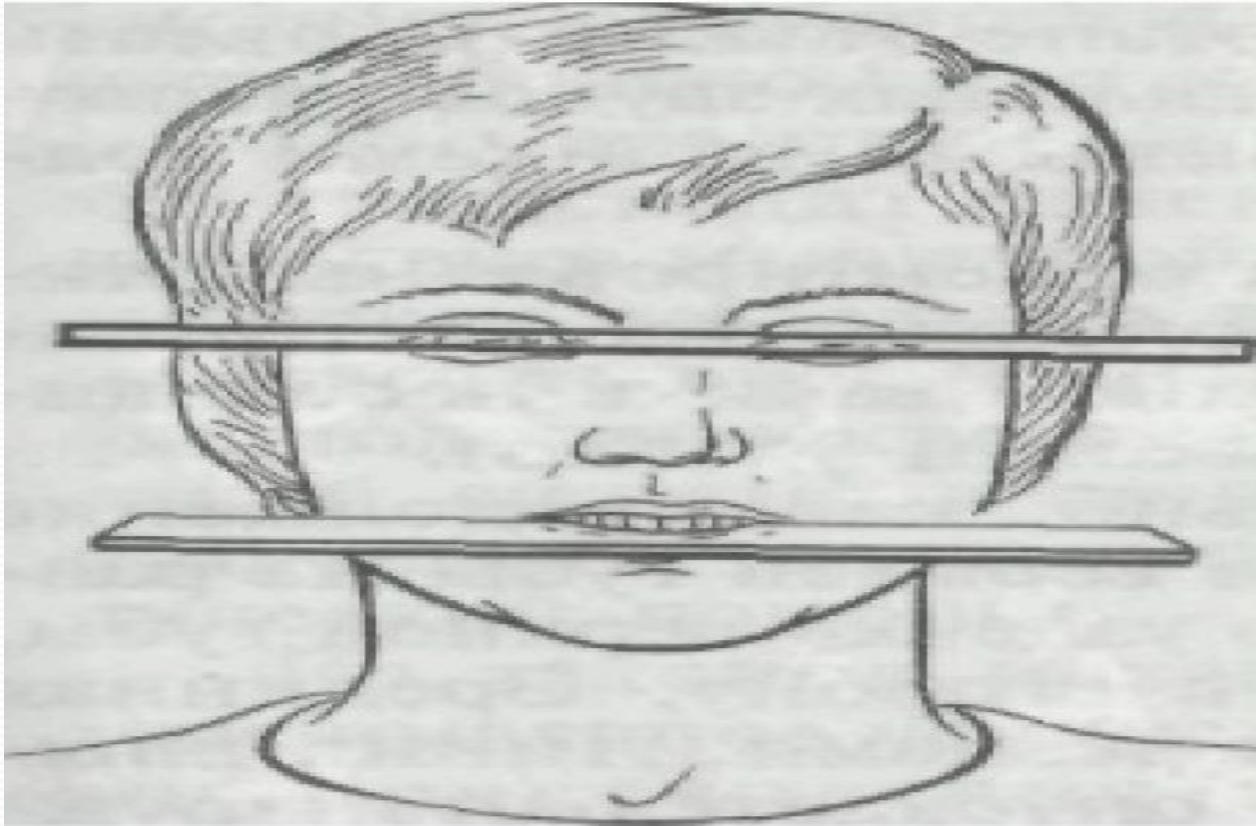


3-ші клиникалық кезең.

Жақтардың орталық арақатынасын анықтау.

- Мүлде тіссіз науқастарда протездегенде орталық окклюзияны емес, жақ сүйектерін арақатынасын анықтайды, себебі бұл кезеңде тістер қатары емес, окклюзиялы балауыз біліктері орын алады.
- Жақ сүйектері орталық арақатынасын анықтау дегеніміз төменгі жақ сүйегінің жоғарыға қатысты орнын үш озара перпендикуляр жазықтықта анықтау.
- Ең алдымен жоғарғы жақтың білігін шақтаймыз. Жоғарғы жақтың білігінің фронтальді бөлігінің биіктігі 1-1,5см, ені 3-4 мм, ал бүйір жақтағы біліктің биіктігі 5-7мм, ені 10-12мм болады. Ауыз қуысына шақтаған кезде ең алдымен вестибулярлы доғаға мән береміз, егер ерін алдыға шығып тұрса артық жерін аламыз, ерін ішке кіріп тұрса балауызбен қосамыз. 2. Алдыңғы біліктің биіктігін тексереміз. Білік жоғарғы еріннен 2-3 мм шығып тұру керек.
- 3. Протетикалық жазықтықты , ол үшін 2 сызығышты қолданамыз.

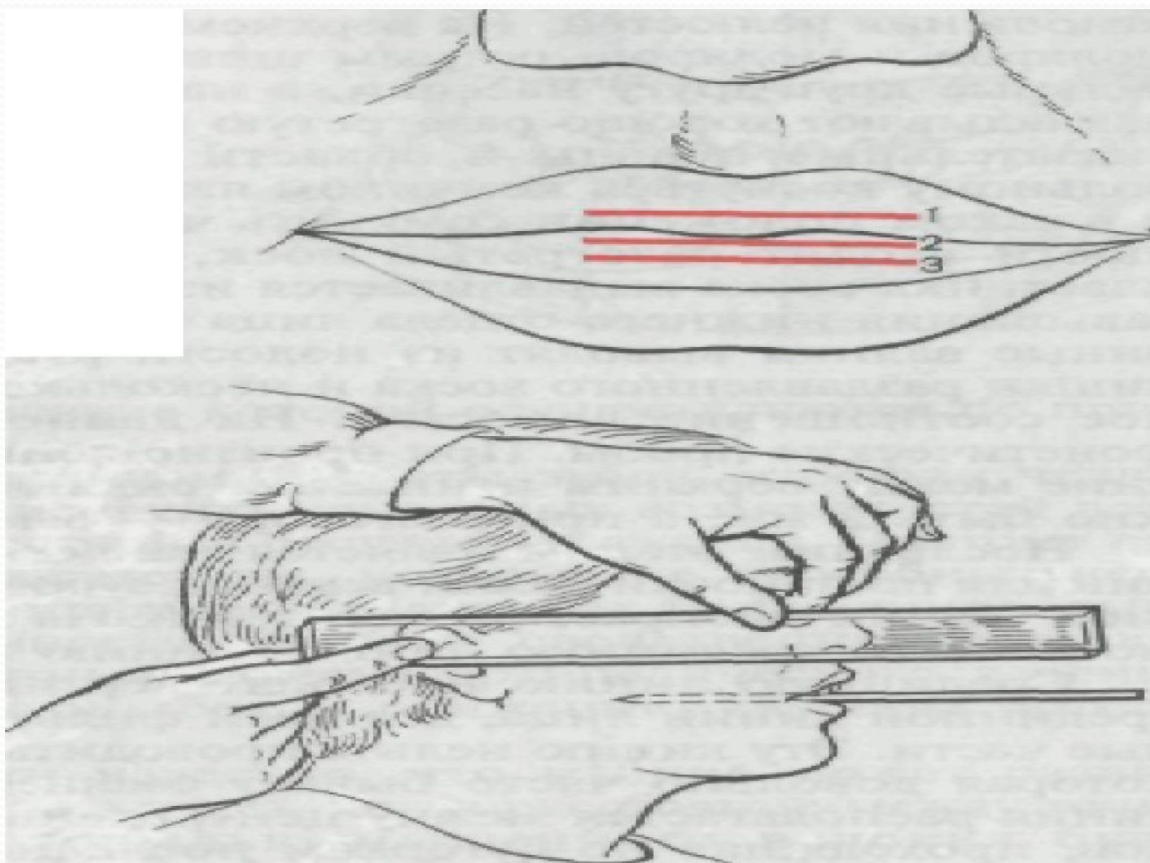
- 1-ші сызғыш көз қарашық сызығымен қояды, ал 2-ші сызғыш ауыз қуысындағы жоғарғы жақ біліктің окклюзиялық жазықтығына қояды, екі сызғыш бір біріне параллель болуы керек. Мақсаты біліктің алдыңғы бөлігінің биіктігін қалыптастыру



Білік беті қарашық және мұрын – құлақ сызықтары бойына параллель келген соң, оны тегістеп, құрылған протетикалық жазықтықты жетілдіреді. Ол үшін Найш аппаратын қолданған жөн.



Біліктің бүйір бөлігінің биіктігін қалыптастыру үшін, құлақтың түйінен мұрын қанатына дейін кампер сызығын жүргіземіз. Тағы бір сызғышты білікті бүйір бөлігінің окклюзиялық жазықтықта орналастырып параллельдігін анықтаймыз.



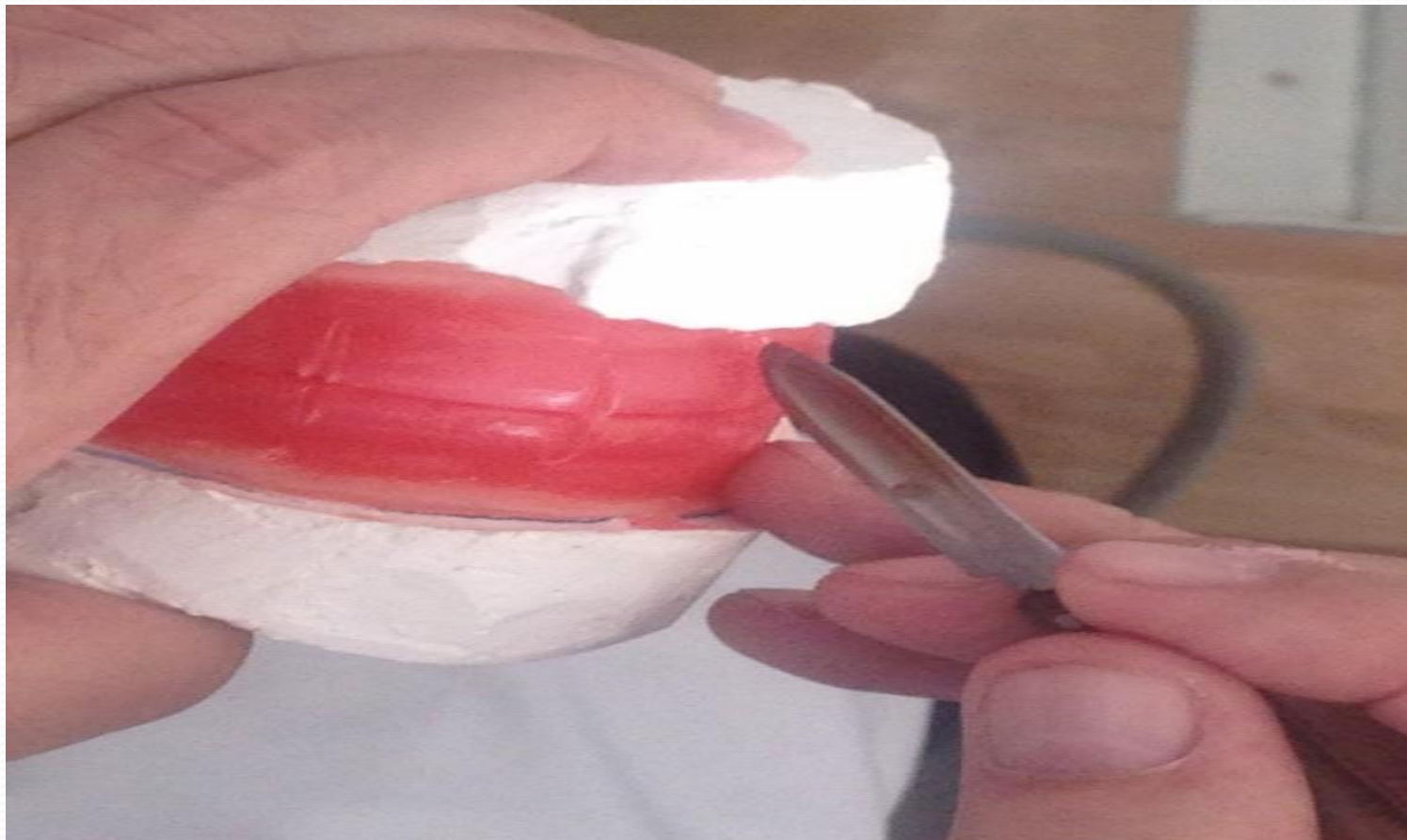Төменгі жақ білігін шақтаймыз, вестибулярлы доғасын анықтаймыз. Жақтардың түйістіруін сұраймыз, физиологиялық тыныштық биіктігімен салыстырып, төменгі жақ білігінің биіктігін 2-3мм аламыз. Жоғарғы және төменгі білік бойымен 2 бүйір және 1 алдыңғы сызық сызып аламыз.



Балауызды негізбен окклюзиялық білікті ауыз қуысынан шығарып жаңағы жүргізген сызық бойымен жоғарғы жақ білігіне кертпе жүргіземіз, ал төменгі жақ білігіне сызық бойымен қыздырылған балауызды жанастырамыз. Науқастың ауыз қуысына салып, сілекейін жұтынып барып жақтардың түйістіруін сұраймыз. Окклюзиялық биіктікті анықтаймыз.



Соңғы кезең – жоғарғы тістерді орнату үшін бағдар сызықтарын салу. Осы сызықтарға қарап техник тістер өлшемін таңдайды. Жоғарғы білікке орта сызығын, азу және күлімдеу сызығын түсіру қажет.



3-ші зертханалық кезең.

Артикуляторға мүсіндерді ғаныштау, жасанды тістерді таңдау, протездің балауыз композициясын дайындау.

- Жасанды тістерді таңдау арқылы шайнау қызметі қалпына келіп, эстетикалық әсер жақсарады.
- Алмалы – салмалы протездер үшін түрлі пішін және түстегі жасанды тістерді фабрикада акрил полимерінен немесе фарфор жиынтық түрінде: толық жиын, тек алдыңғы тістерді, тек бүйірлік тістерді дайындайды.

4-ші клиникалық кезең.

Науқас ауыз қуысында протездің балауыз композициясын шақтау, құрлысын тексеру.

- Протез құрылысын тексеру мына сатыладан тұрады:
- 1. Тістердің артикуляторда орнатып тексеру;
- 2. Жақ сүйектері үлгілерін қарау;
- 3. Тістері бар балауыз негізді ауыз қуысында тексеру.

4-ші зертханалық кезең.

Балауыз құрылымды пластмассаға ауыстыру.

Протездің балауыз конструкциясын соңғы мүсіндеу.

Мүсінді кюветаға ғаныштау. Балауызды балқыту, пластмассаға ауыстыру, престоу, полимиризациялау, протезді кюветадан босату, өңдеу, жылтырату.

5-ші клиникалық кезең.

Протезді тіссіз жаққа бекіту, қажет болса коррекциялау.

Фонетикалық сынамалар арқылы жасанды тістердің коррекциясын қою көрсетілген. Жоғарғы протездің сыртқы моделировкасы прогенетикалық тістемде, әсіресе альвеолярлы өсіндінің атрофиясында көрсетілген. Ерінде және ұртта тіректің болуы эстетика үшін, сөйлеуге және мимикаға керек. Протез негізінің вестибулярлы беткейлікте қалыптасуының негізгі мақсаты, төменгі жақтың әр түрлі қимылдарында, ерін мен ұрттың табиғи гармониялық созылуында.

ҚОРЫТЫНДЫ .

Тістің мүлдем болмауы науқас психикасына, әсіресе жас кезінде қатты әсер етеді. Әсіресе әйел адамдарда кемістік сезімі туындайды, сол себепті ортопедиялық емдеу кезінде медициналық психологиялық емдеу шараларына көңіл бөлу қажет. Әр клиникалық ж/е зертханалық кезеңде өзіне тән ережелерді сақтай отырып, протез конструкциясын өте мұқият, қатесіз жасап , науқастың да дәрігердің де көңілінен шығатындай етіп науқасқа тапсыру керек.

Пайдаланған әдебиет

- пропедевтика ортопедической стоматологии.
Рузуддинов С.Р., Седунов А.А., Лобанов Ю.С.,
Алматы, 2011
- Стоматологиялық ортопедия. А.М. Маженова, Н.Қ.
Сейімамбетов. “Парасат әлемі”, Алматы, 2003 ж
- П. Танрыкулиев Клиника и протезирование больных с
беззубыми челюстями, Ашхабад. Магарыф-1988
- Методические указания для студентов, 2002