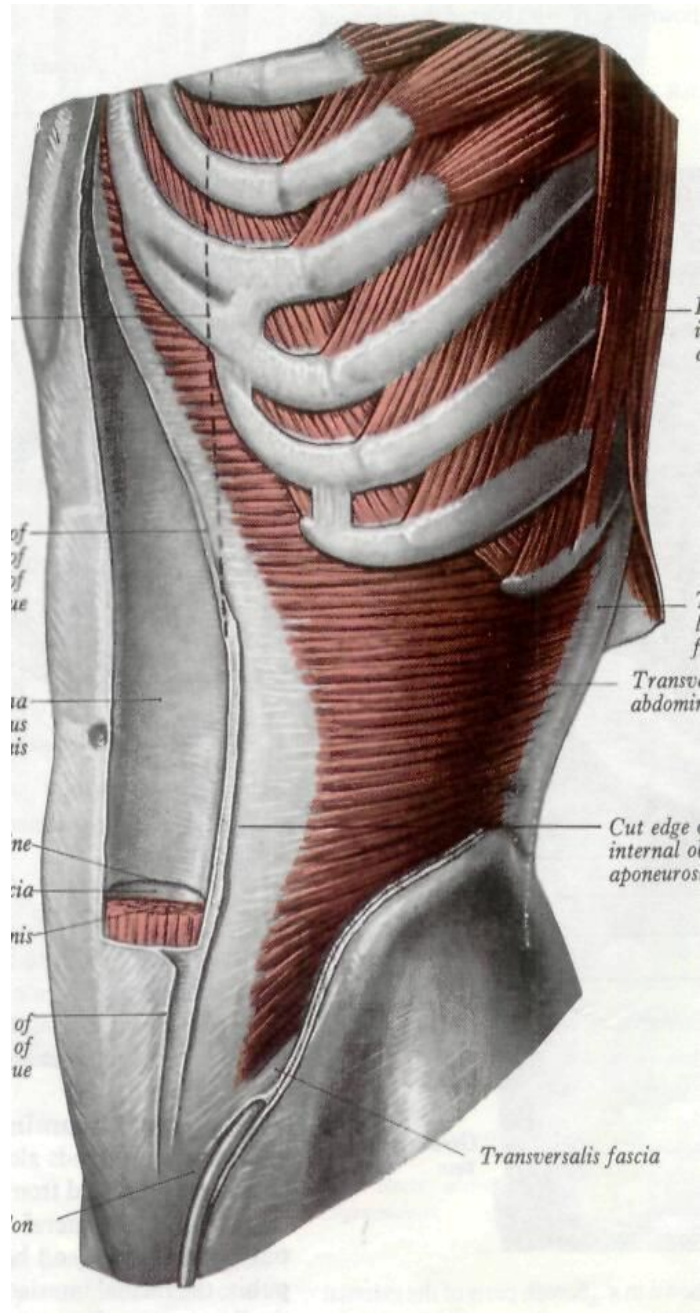
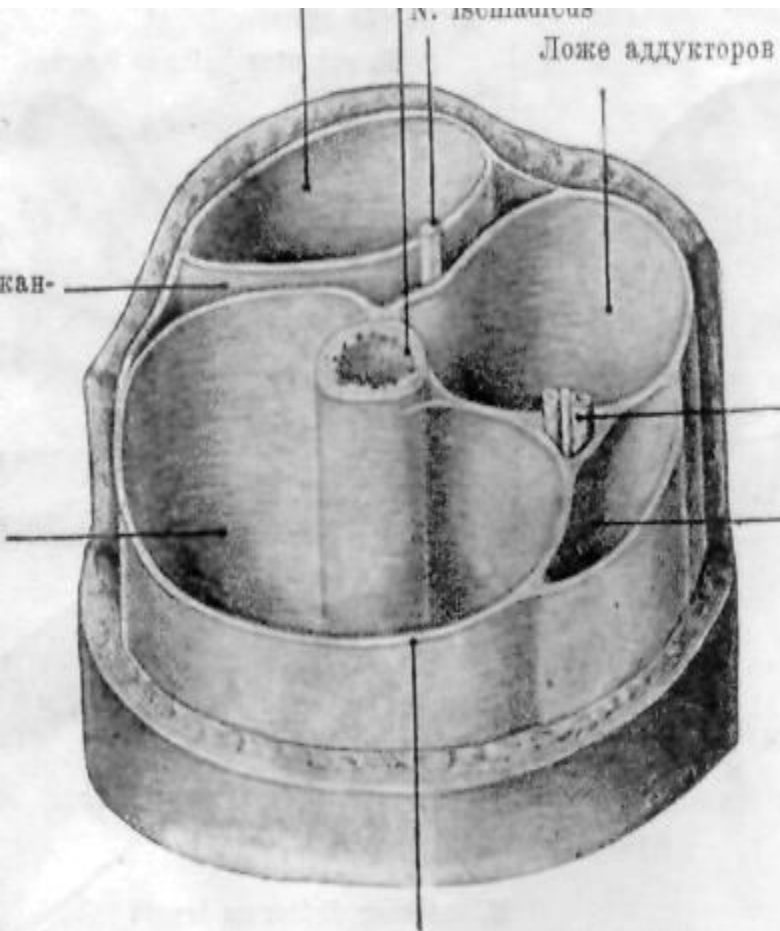


Топография мышц

Читает: к.м.н. Аристова
Елена Серафимовна

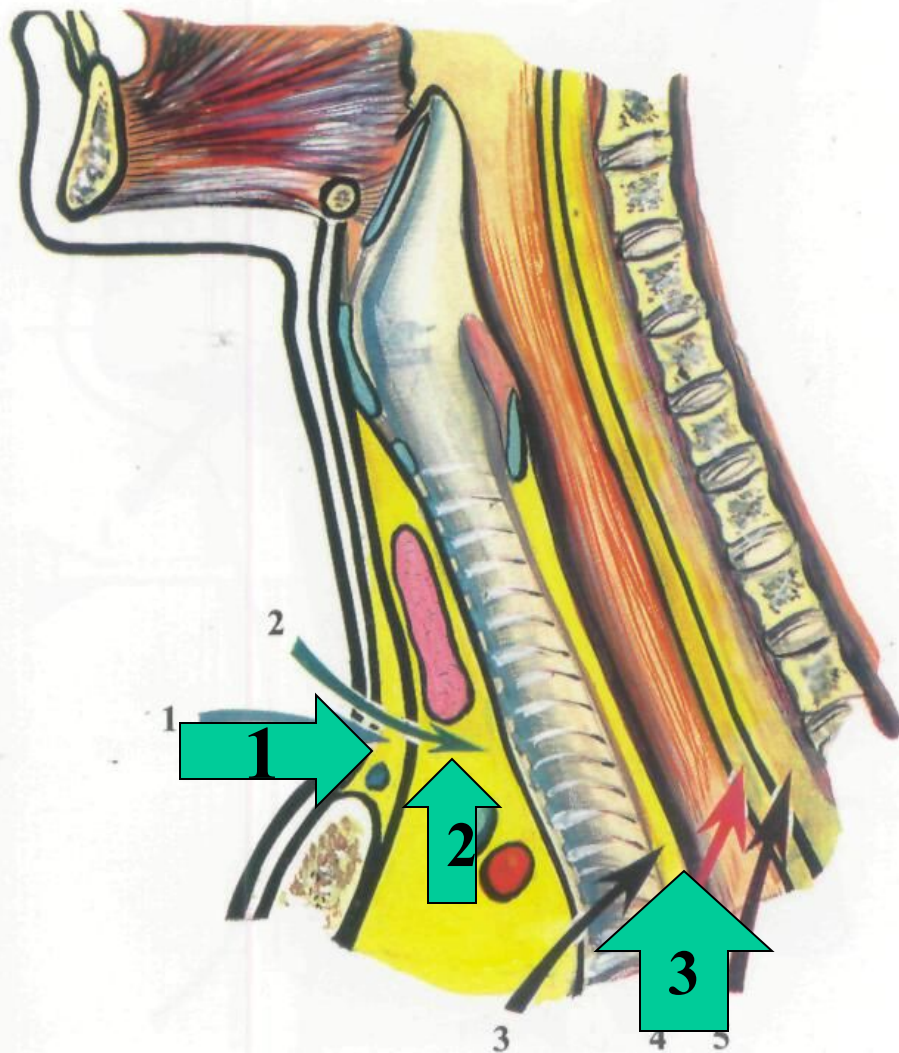


Значение знания топографии мышц для практической медицины



- 1.** Топографическая анатомия составляет основу клинической анатомии
- 2.** Изучает точное положение сосудисто-нервных пучков в мышечных и костно-мышечных каналах
- 3.** Изучает послойное строение областей тела (необходимые знания для проведения оперативных доступов в хирургии)
- 4.** Изучает анатомическую основу путей распространения гнойных затёков с учётом топографии фасций и клетчаточных пространств разных областей тела человека.

Межапоневрагические клетчаточные пространства шеи и их сообщения

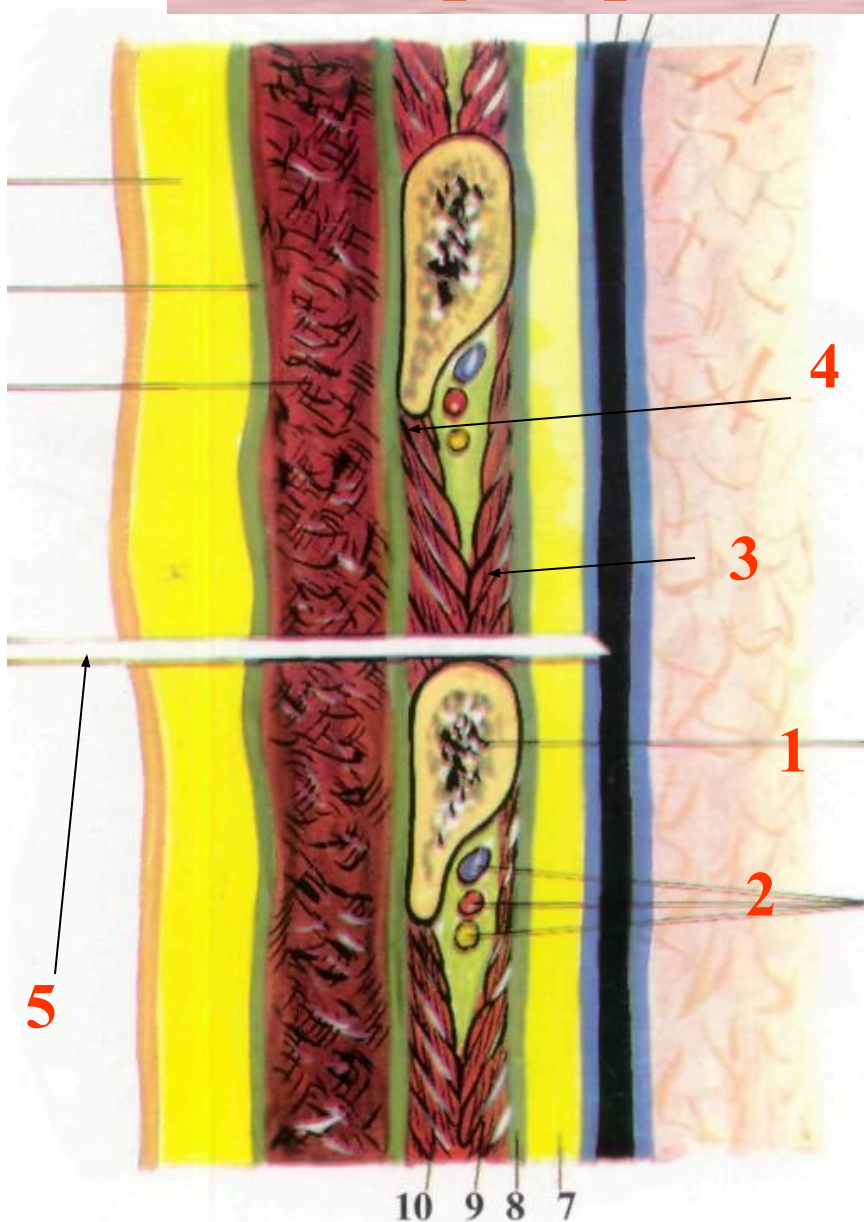


1. Надгрудинное клетчаточное пространство (между 2 и 3 фасциями шеи) - сообщается со слепыми мешками Грубера.

2. Spatium previscerale (между париетальным и висцеральным листками 4 фасции) - сообщается с передним средостением

3. Spatium retroviscerale - (между 4 и 5 фасциями шеи) - сообщается с областью заднего средостения

Топографическая анатомия межрёберного промежутка



1. Рёбро

2. Сосудисто - нервный пучок

3. Внутренняя межрёберная мышца

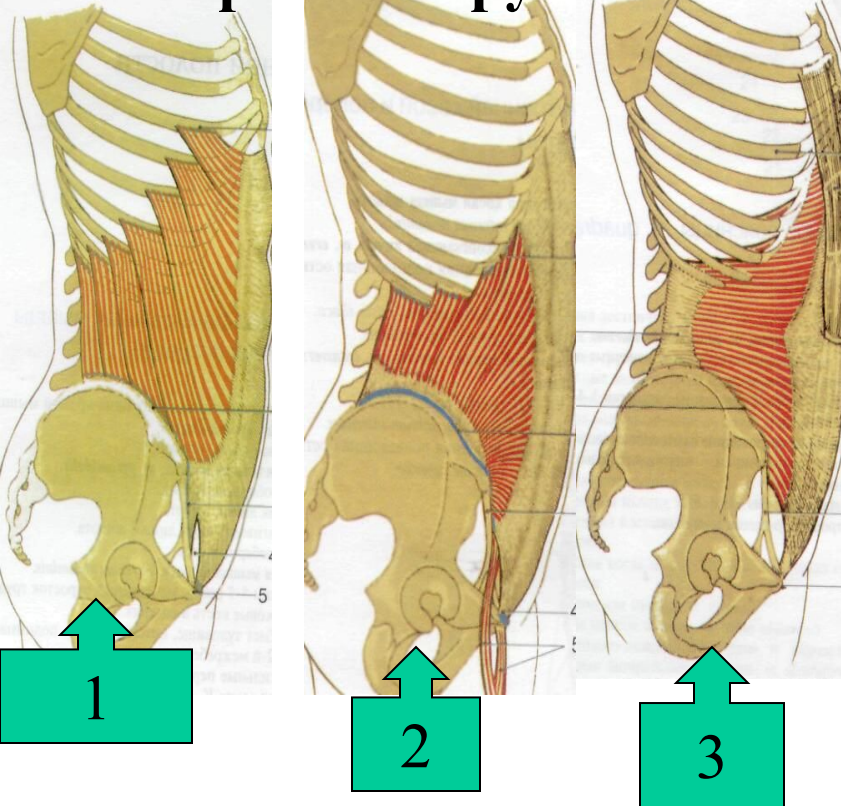
4. Наружная межрёберная мышца

5. Пункционная игла

Особенности строения фасций живота.

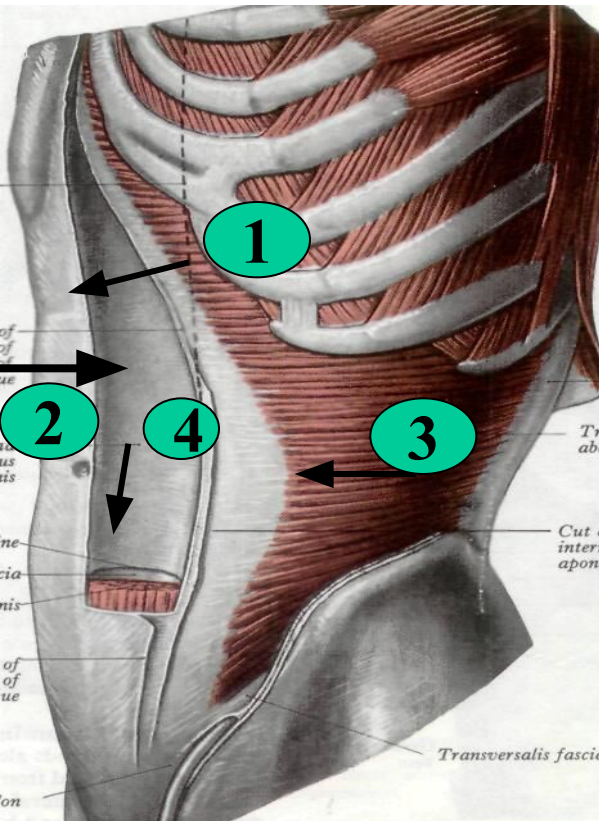
Строение широких мышц живота

Поверхностная фасция живота состоит из 2 листков - поверхностного и глубокого. Поверхностный - переходит на бедро, а глубокий срастется с паховой связкой (lamina Thompsoni). Собственная фасция живота прочно срастается с апоневрозом наружной косой мышцы.



- 1. M obliquus externus abdominis**
- 2. M. obliquus internus abdominis**
- 3. M. transversus abdominis**

Строение влагалища прямой мышцы живота



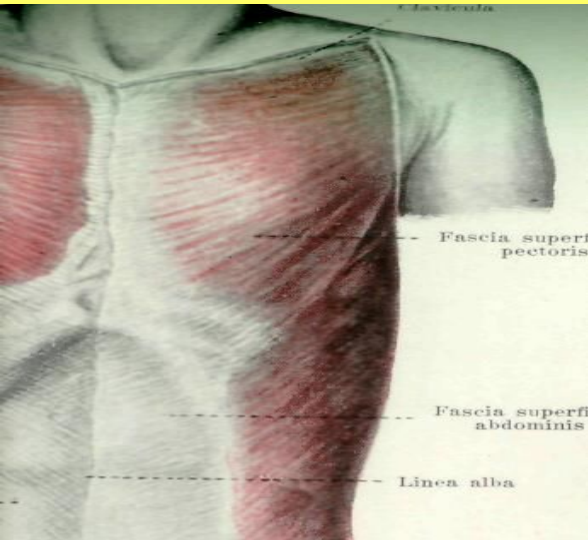
1. Передняя стенка. Выше пупка - апоневроз наружной косой мышцы живота и передняя пластинка апоневроза внутренней косой мышцы. Ниже пупка - все апоневрозы широких мышц живота.

2. Задняя стенка. Выше пупка - апоневроз поперечной мышцы живота и задняя пластинка внутренней косой мышцы живота. Ниже пупка - поперечная фасция и пристеночная брюшина.

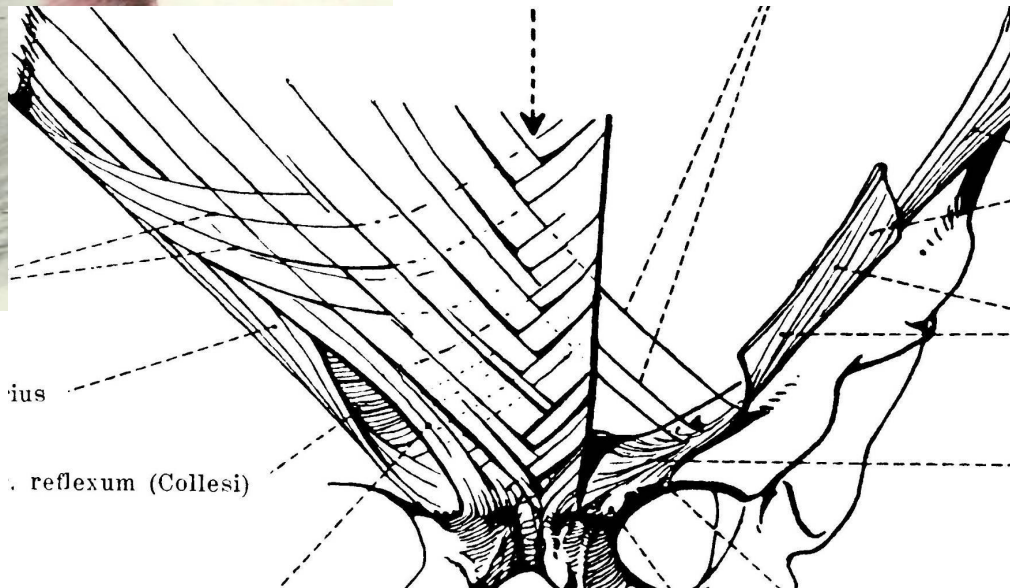
3. Linea semilunaris (Spigeli) - наружный край апоневроза *m. transversus abdominis*.

4. Linea arcuata (Duglasi) - место перехода апоневрозов широких мышц живота в переднюю стенку влагалища.

Белая линия живота - linea alba abdominis.



Образована за счёт соединения перекрещенных сухожильных пучков широких мышц правой и левой половины живота. Тянется от мечевидного отростка до симфиза.



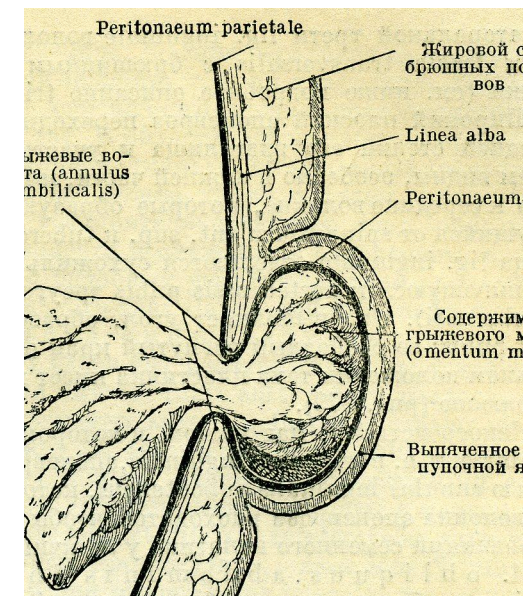
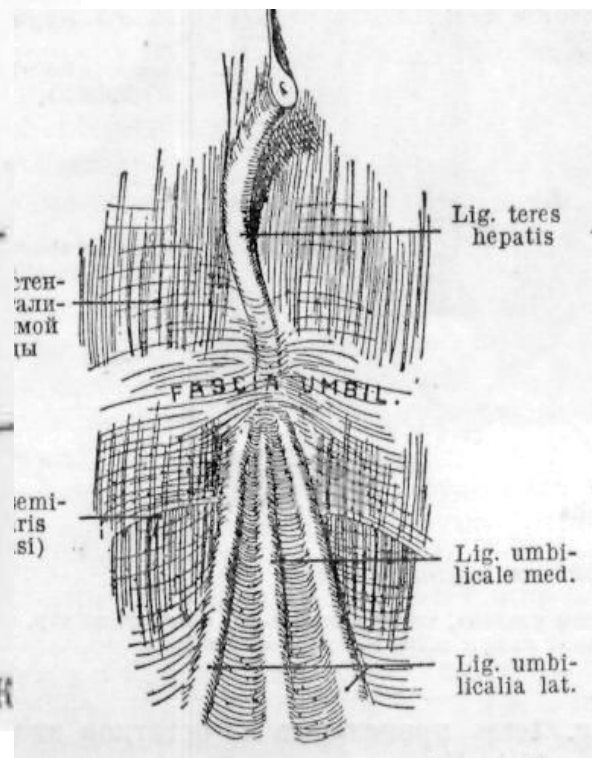
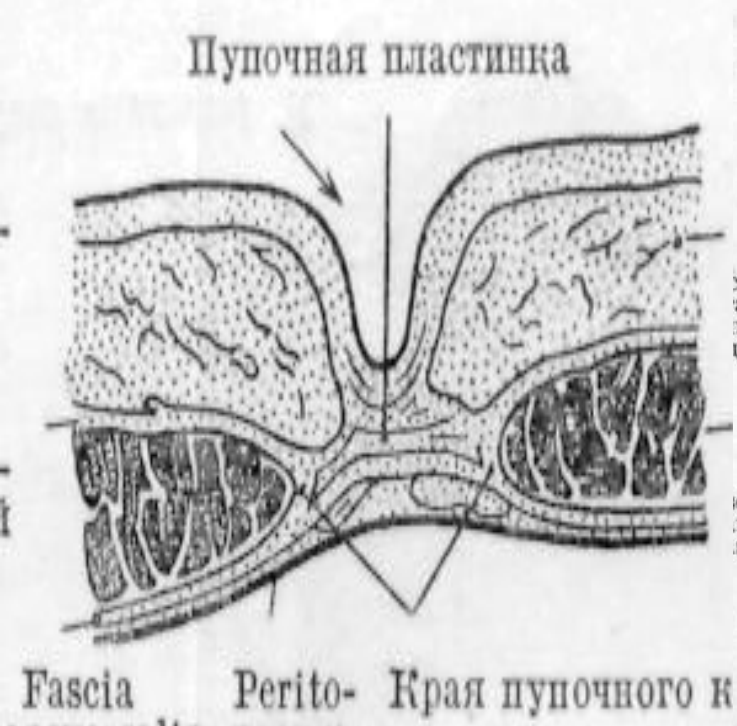
Выше пупка - широкая (0,5 - 1 см) и

тонкая - возможен диастаз с образованием грыж.

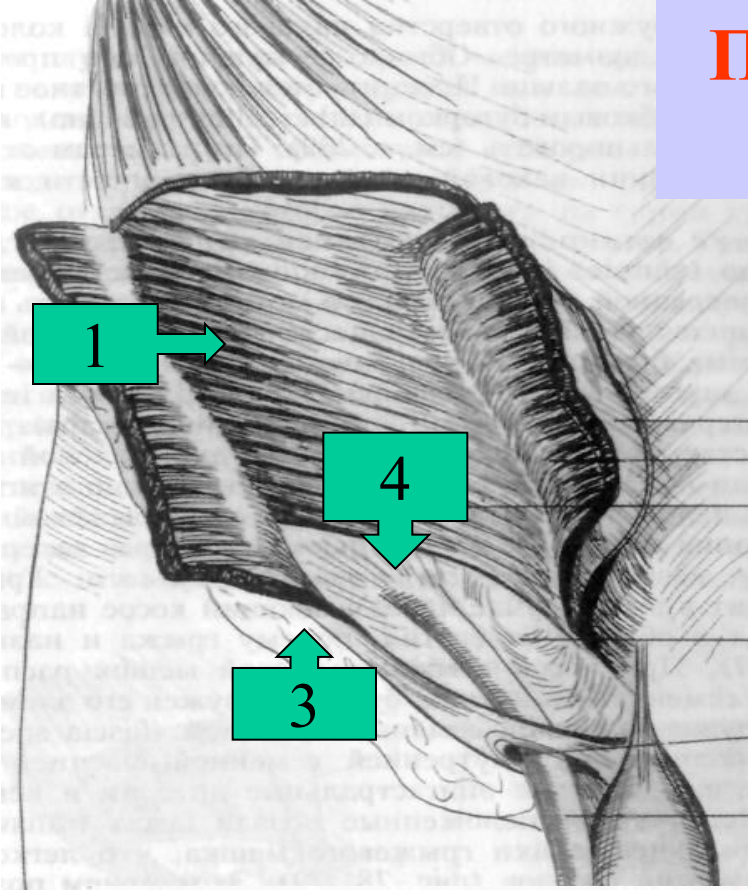
На уровне пупка - наиболее широкая - 2 - 3 см

Ниже пупка - узкая (0,3 - 0,5 см) и толстая.

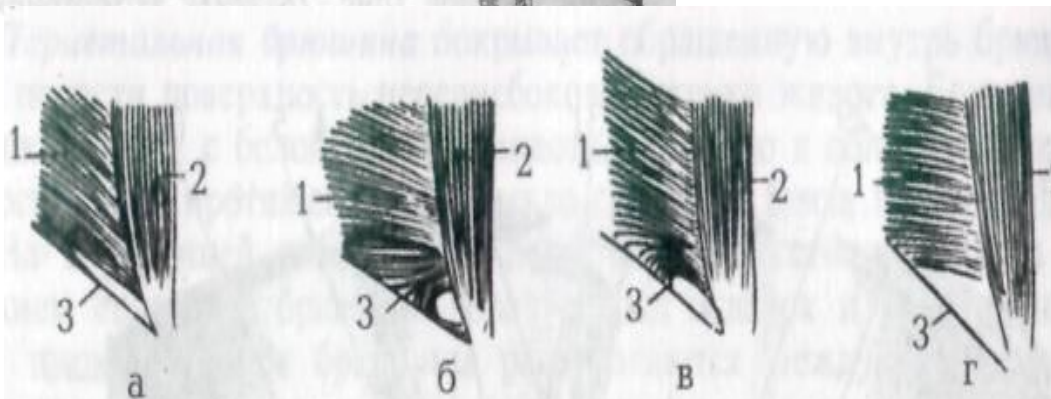
Пупок (umbilicus) - наиболее слабое место белой линии живота. Слои - кожа, рубцовая ткань, пупочная фасция (часть поперечной фасции) и париетальная брюшина. Клетчатка отсутствует. Является воротами для образования пупочных грыж.



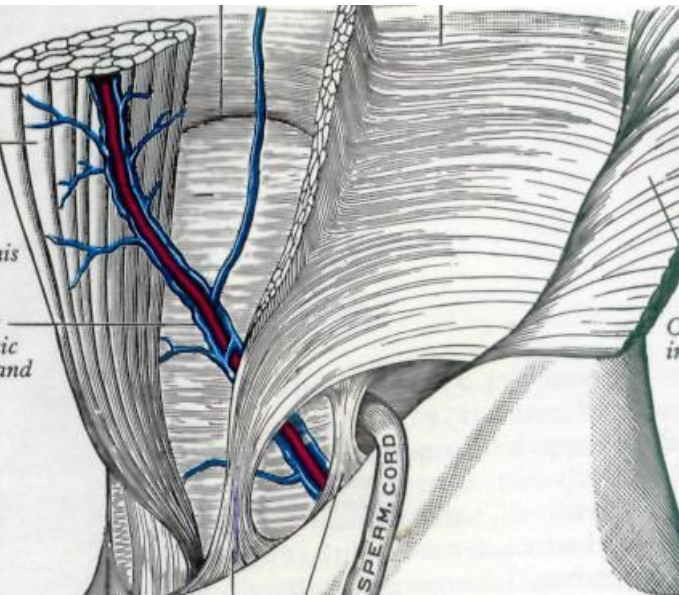
Паховый промежуток, варианты строения



1. Поперечная мышца живота
2. Прямая мышца живота
3. Паховая связка
4. Паховый промежуток



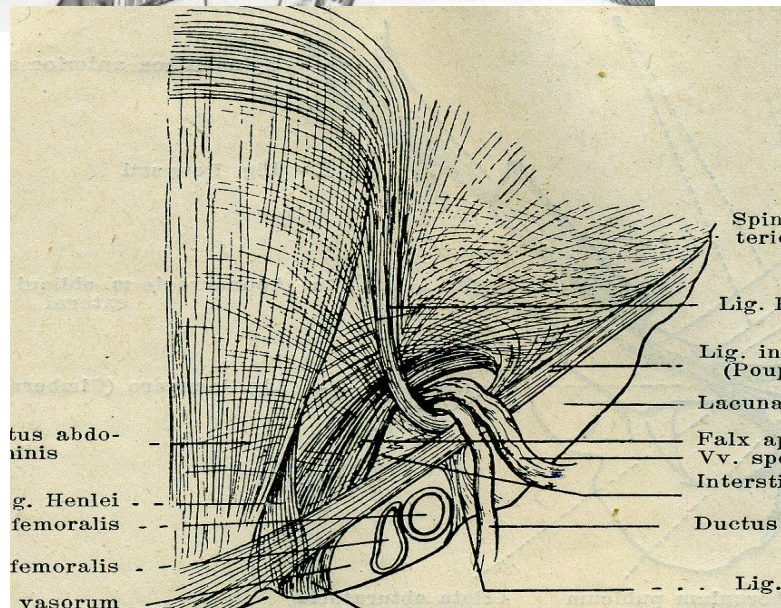
Укреплённые места задней стенки пахового канала



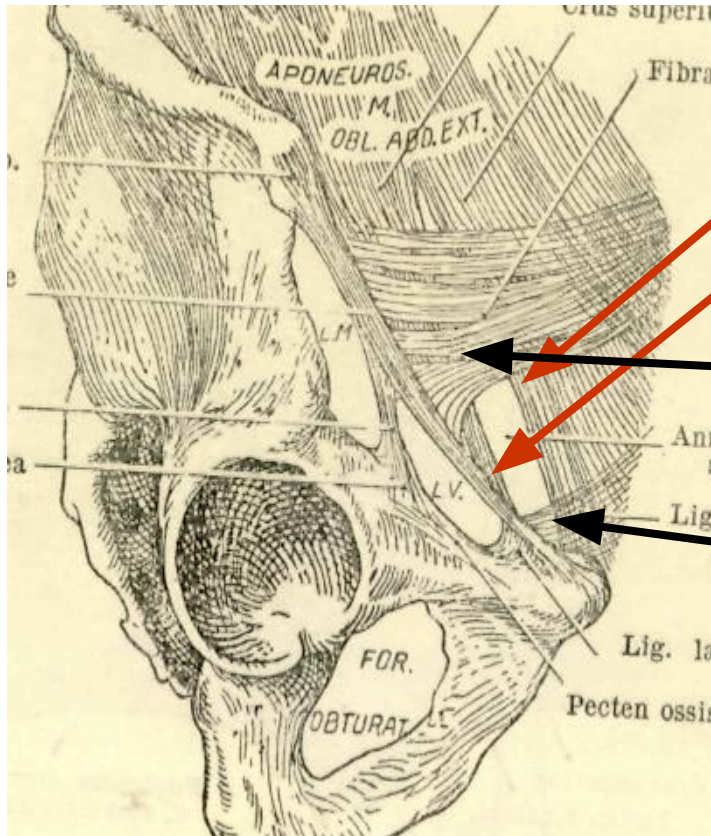
1. Паховый серп (Falx inguinalis) - lig. Henle

2. Межямочная связка - lig interfoveolarum - lig. Hesselbachi

3. Anulus inguinalis profundus



Анатомия наружного пахового кольца

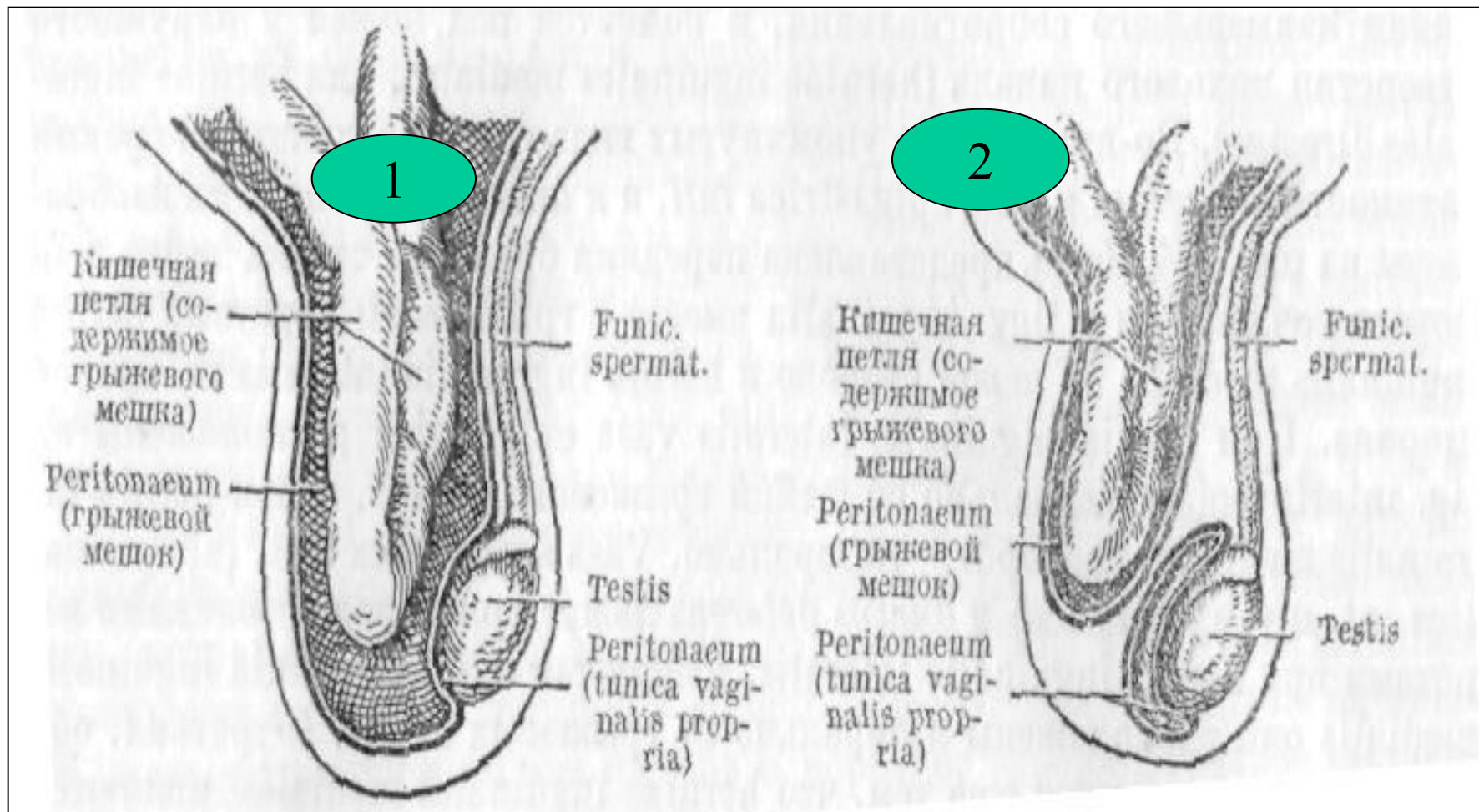


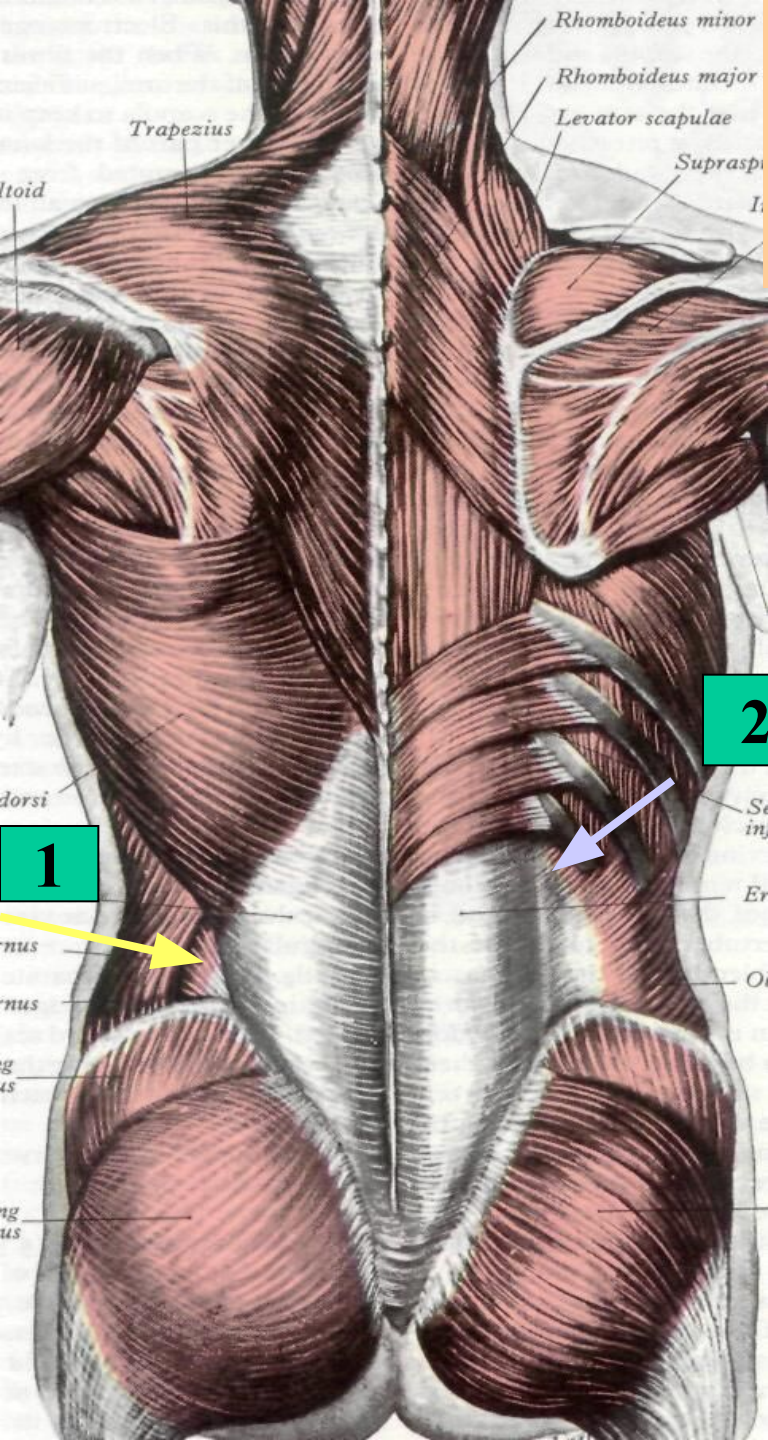
1. Латеральная ножка (crus laterale)
2. Медиальная ножка (crus mediale)
3. Межножковые волокна (fibrae intercruralis – производное собственной фасции живота).
4. Отражённая ножка (crus reflexum, lig. Collesi - производное апоневроза наружной косой мышцы живота противоположной стороны)

Паховые грыжи

1. Врождённые

2. Приобретённые





Слабые места задней стенки брюшной полости (места выхода поясничных грыж)

1. Поясничный треугольник

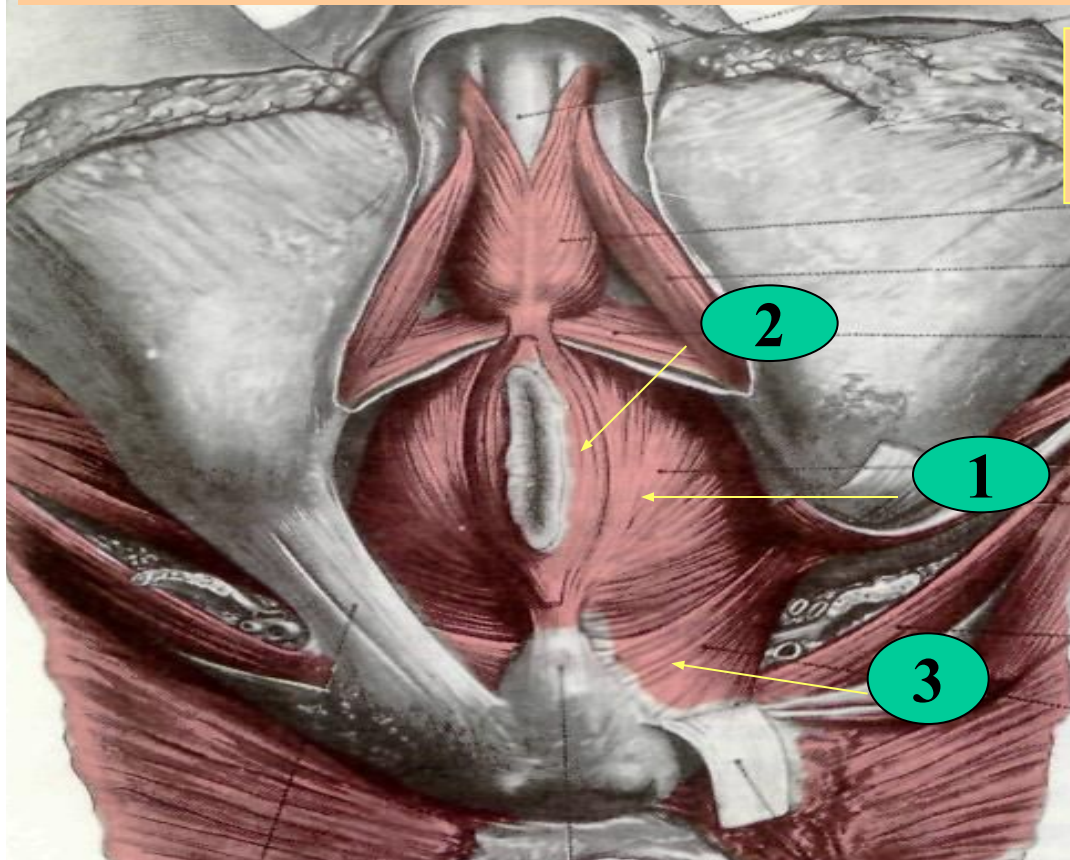
(Петитов) - ограничен широчайшей мышцей спины, гребнем подвздошной кости, задним краем наружной косой мышцы живота.

2 Дно - образовано внутренней косой мышцей живота.

2. Промежуток Грюнфельда – Лесгафта

ограничен сверху и латерально – 12 ребром, медиально – m. erector spinae, сверху – m serratus posterior inferior, с нижнелатеральной стороны – верхний край m. obliquus internus abdominis

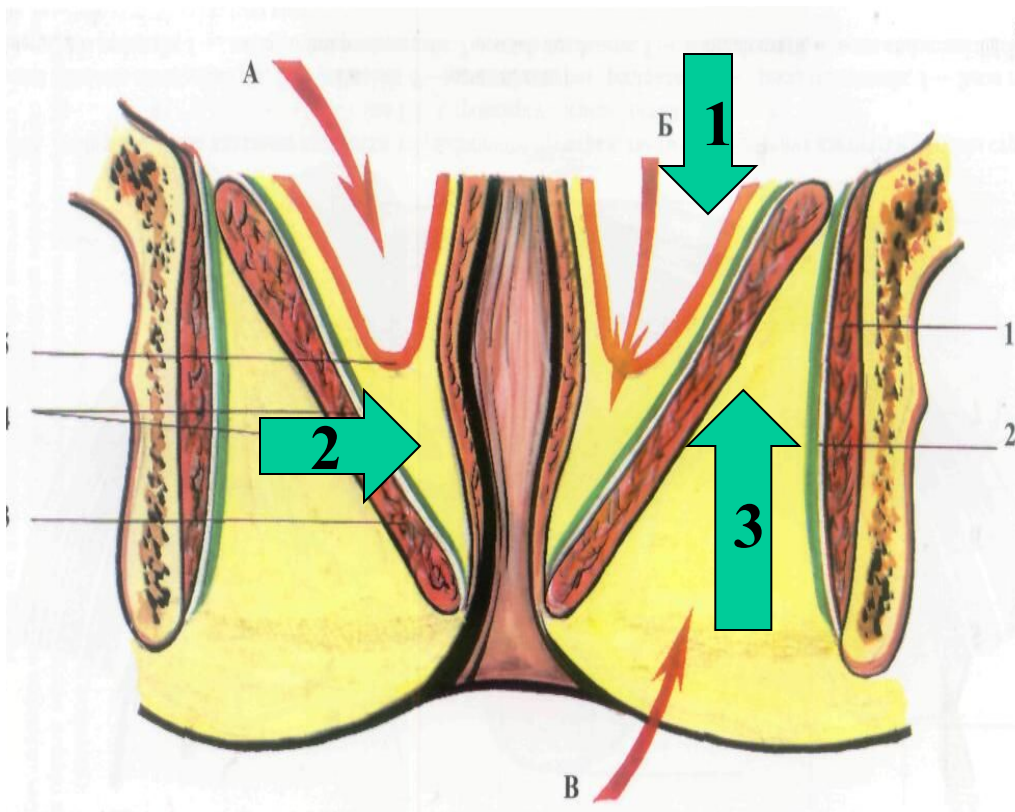
Диафрагма таза



Мышцы тазовой диафрагмы

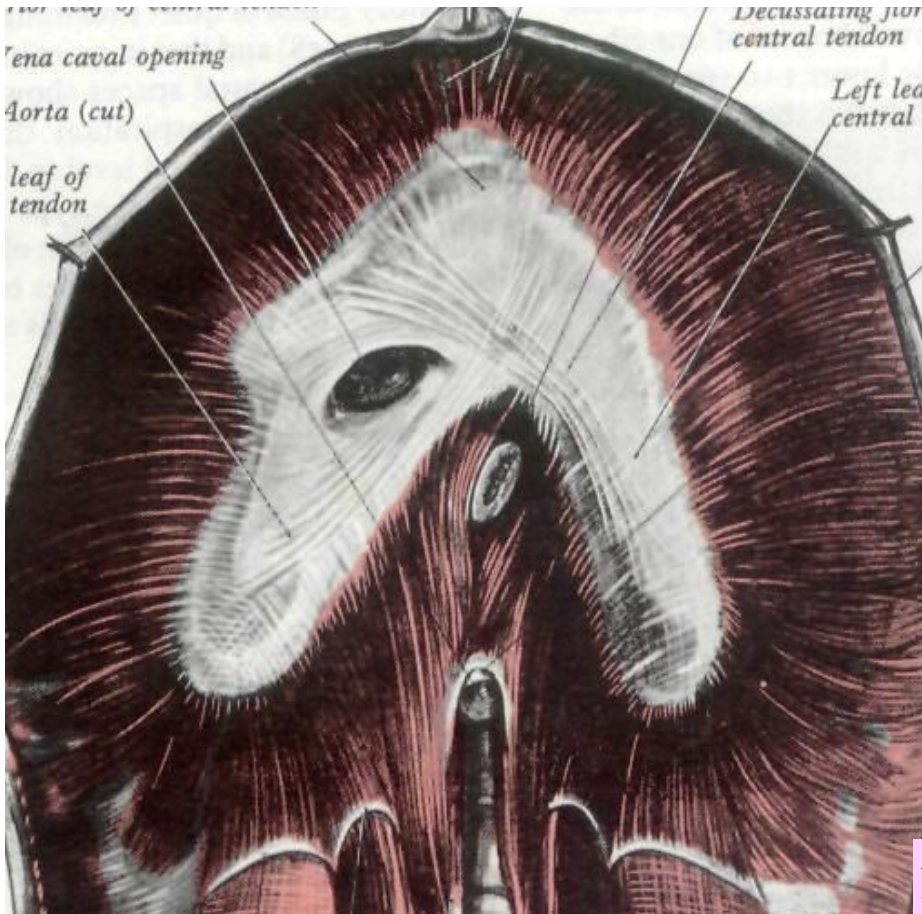1. *M. levator ani*
2. *M. sphincter ani externus*
3. *M. coccygeus*

Клетчаточные пространства таза



- 1. Полость брюшины**
- 2. Подбрюшинное пространство**
- 3. Подкожное пространство (fossa ischio-rectalis)**

Слабые места диафрагмы



1. Tr. sternocostalis (слева - щель Лоррея, справа - треугольник Морганьи)

2. Tr. lumbocostalis sinister (щель Бохдалека)

3. Tr. lumbocostalis dexter (щель Бохдалека - отсутствует слой париетальной брюшины)

1. Париетальная плевра

2. Fascia endothoracica

3. Fascia endoabdominalis

4. Париетальная брюшина

Строение бедренного канала.

1. Передняя стенка - паховая связка и верхний рог серповидного края

2. Латеральная стенка – бедренная вена

3. Задняя стенка - фасция гребенчатой мышцы – участок глубокого листка fascia lata

