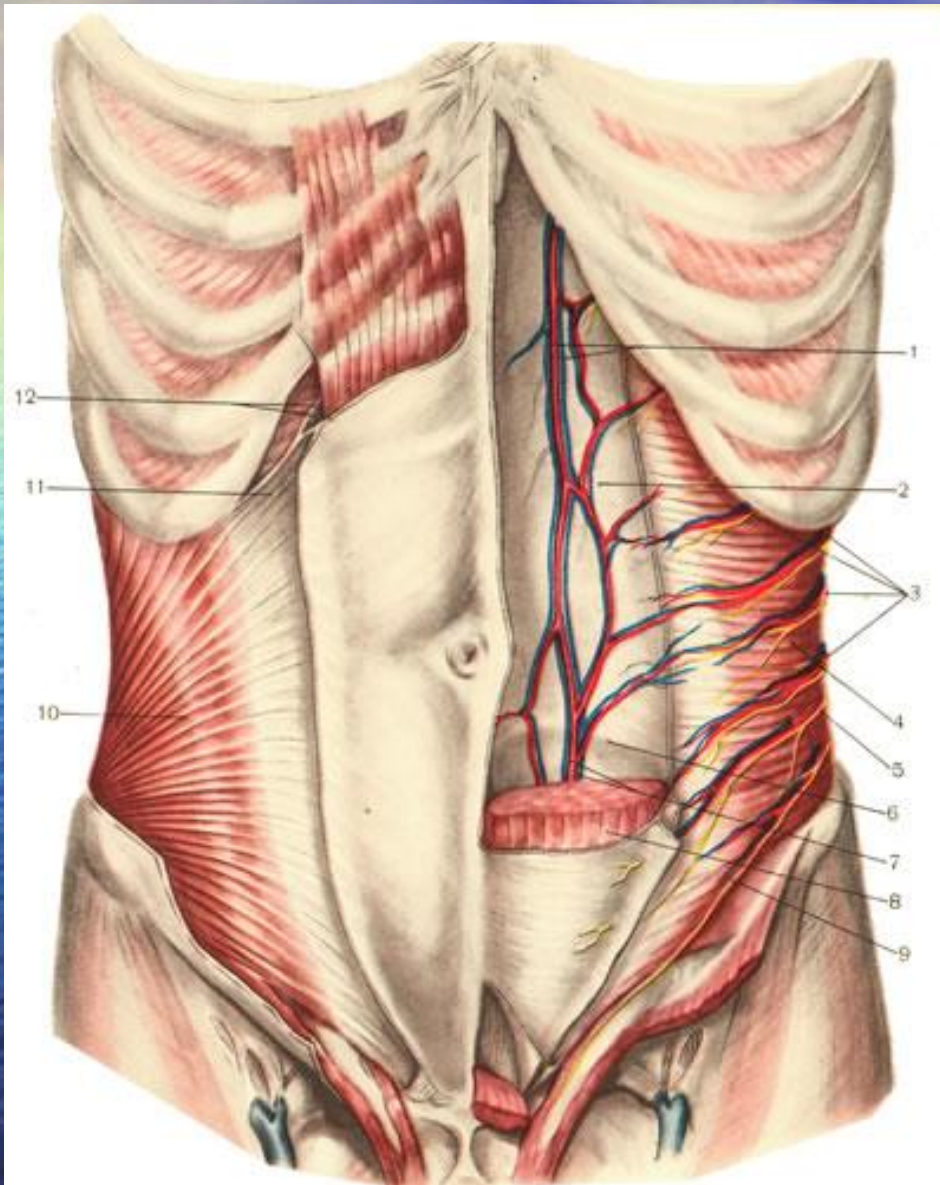


*Топографо-
анатомическое
обоснование образования
наружных грыж и их
хирургическое лечение*

Грыжа – выход органов брюшной полости, покрытых париетальной брюшиной, через врождённые или приобретённые отверстия в подкожную клетчатку или соседние анатомические области.

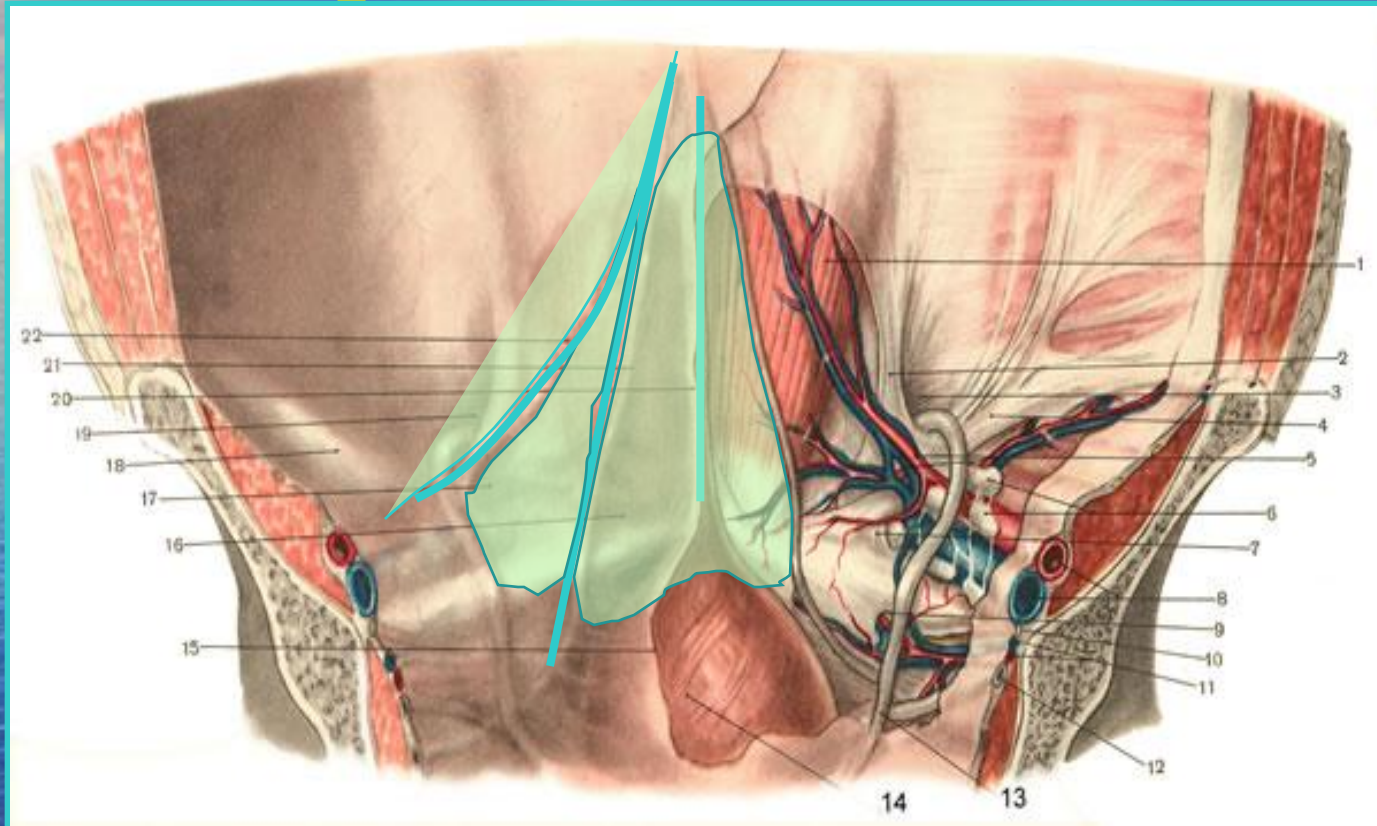
ЭВЕНТРАЦИЯ – ВЫХОД ОРГАНОВ БРЮШНОЙ ПОЛОСТИ, НЕ ПОКРЫТЫХ ПАРИЕТАЛЬНОЙ БРЮШИНОЙ В ПОДКОЖНУЮ КЛЕТЧАТКУ.

Строение передней брюшной стенки



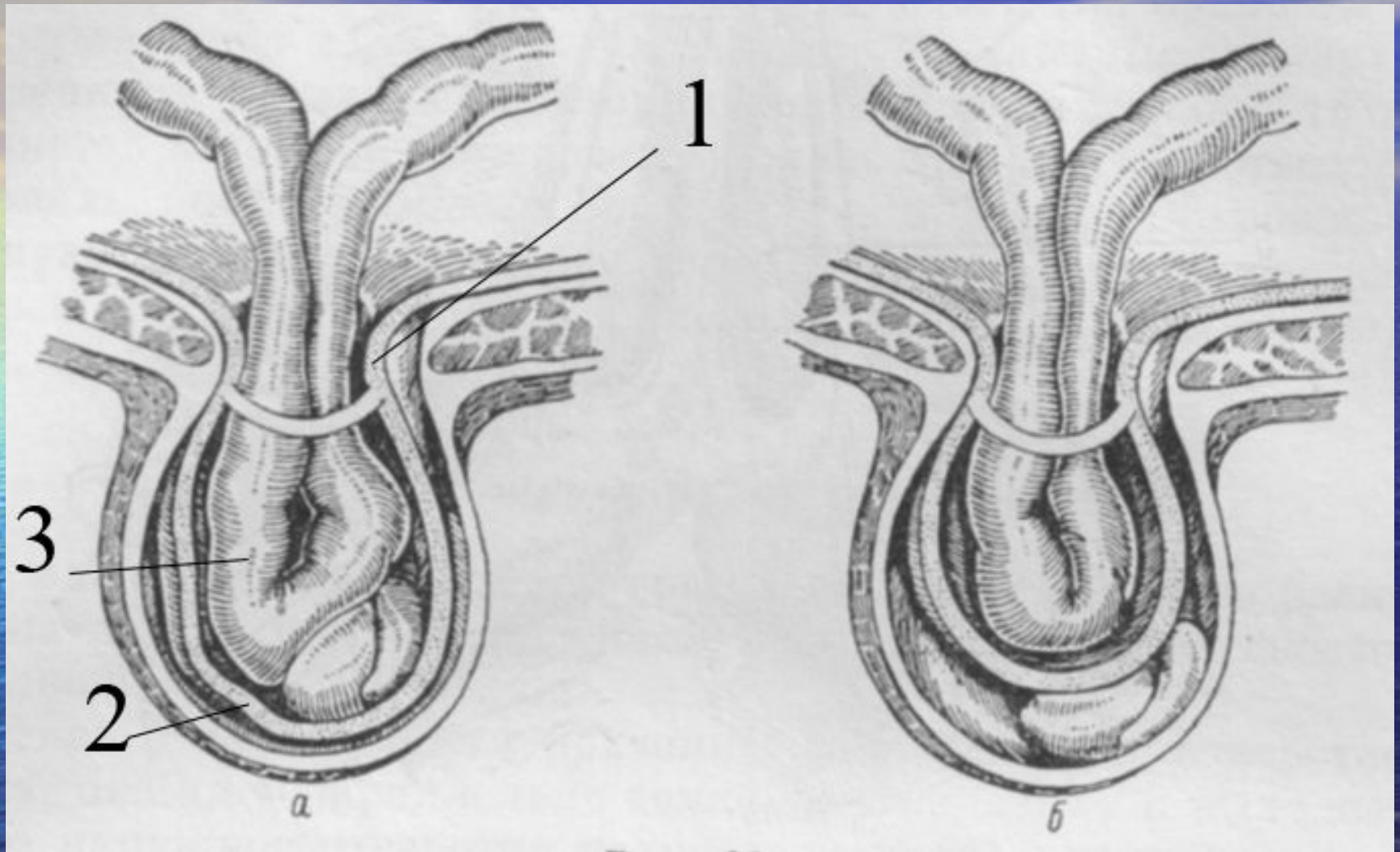
- 1 – верхние надчревные сосуды
- 2 – fascia endoabdominalis
- 3 – межреберные сосуды и нервы
- 4 – поперечная мышца живота
- 5 – нервы поясничного сплетения
- 6 – linia arquata
- 7 - нижние надчревные сосуды
- 8 – прямая мышца живота
- 9 – подчревные сосуды
- 10 - наружная косая мышца живота
- 11 – апоневроз наружной косой мышцы живота
- 12 – влагалище прямой мышцы живота

Внутренняя поверхность передней брюшной стенки



1 — m. rectus abdominis; 2 — lig. interfoveolare; 3 — anulus inguinalis profundus; 4 — lig. inguinale; 5 — a. et v. epigastrica inferior; 6 — лимфатические узлы; 7 — lig. lacunare; 8 — a. et v. iliaca externa; 9 — foramen obturatorium; 10 — n. obturatorius; 11 — a. et v. obturatoria; 12 — ureter dexter; 13 — ductus deferens; 14 — vesica urinaria; 15 — peritoneum; 16 — fossa supravesicalis; 17 — fossa inguinalis medialis; 18 — lig. inguinale; 19 — fossa inguinalis lateralis; 20 — plica umbilicalis media; 21 — plica umbilicalis medialis; 22 — plica umbilicalis lateralis.

Строение наружной грыжи



1 – грыжевые ворота
2 – грыжевой мешок

3 – грыжевое содержимое

«Слабые» места передней брюшной стенки (грыжевые ворота)

- 1 – паховый канал
- 2 – овальная ямка (на бедре)
- 3 – белая линия живота
- 4 – пупочное кольцо
- 5 – Спигелиевая линия
- 6 – треугольник Пти
- 7 – ромб Лесгафта-Грюнфельда
- 8 – запирающее отверстие

Классификация грыж (по локализации)

1 – паховые:

а) косые

б) прямые

2 – бедренные

3 – панталонные

4 – белой линии живота

5 – пупочные

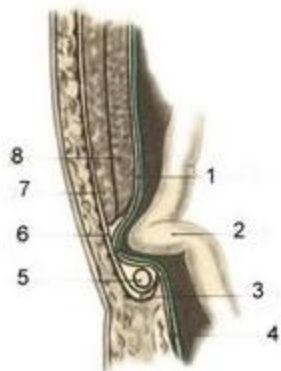
6 – спигелиевой линии

7 – поясничные

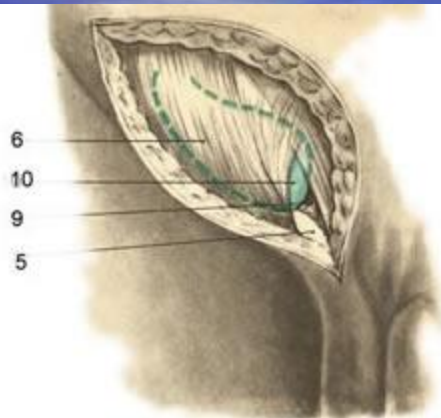
8 – запираательные, седалищные и промежностные

9 – грыжа Литтре

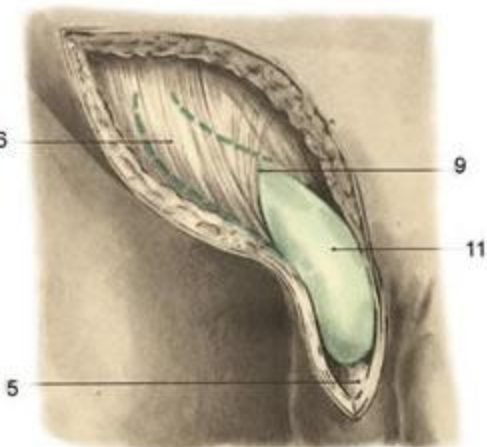
Стадии образования грыжи



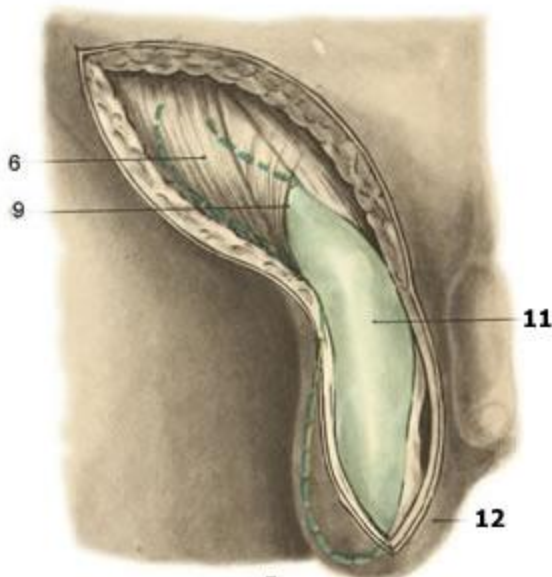
А



Б



В



Г

А – начальная
Б – канальная
В – промежуточная
(интерстициальная)
Г – полная

Виды грыжевых ущемлений

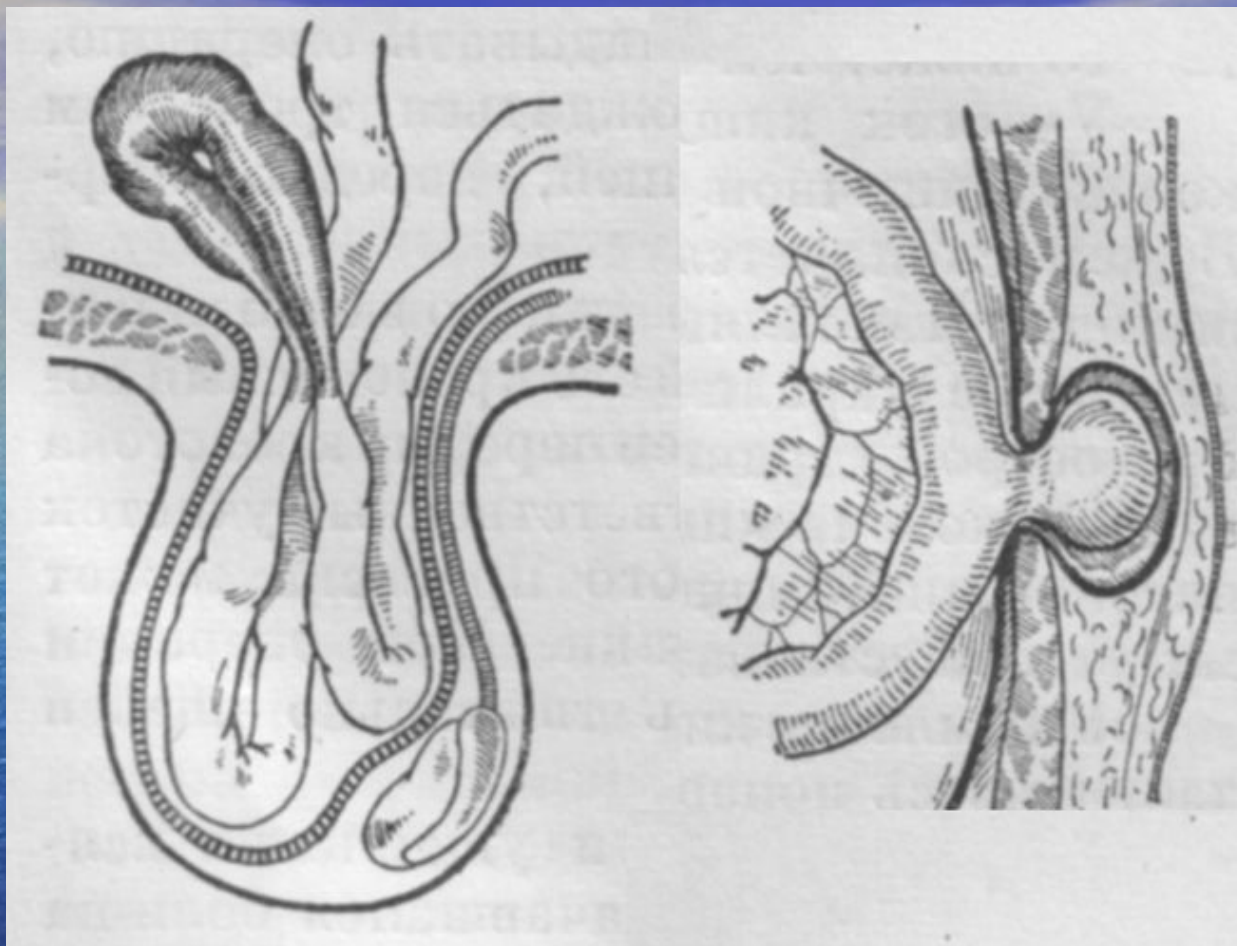
1 – эластическое

2 – каловое

3 - пристеночное (Рихтеровское)

4 - ретроградное

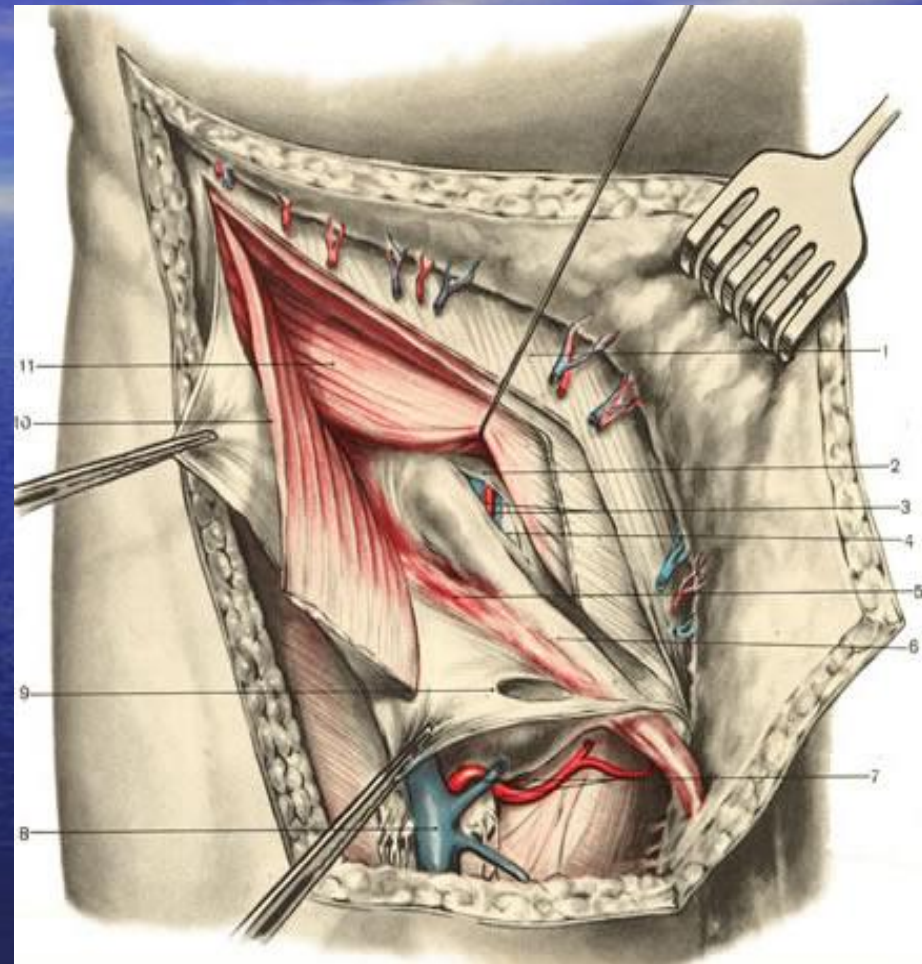
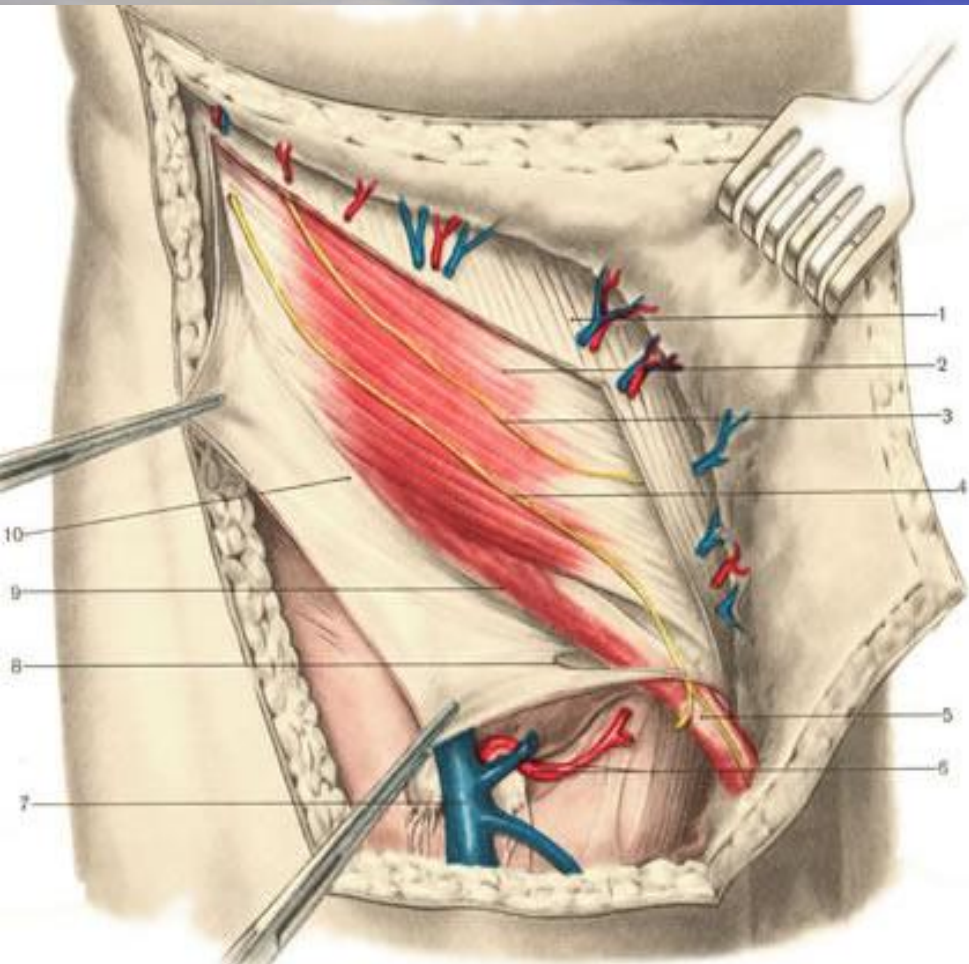
Виды грыжевых ущемлений



слева – ретроградное

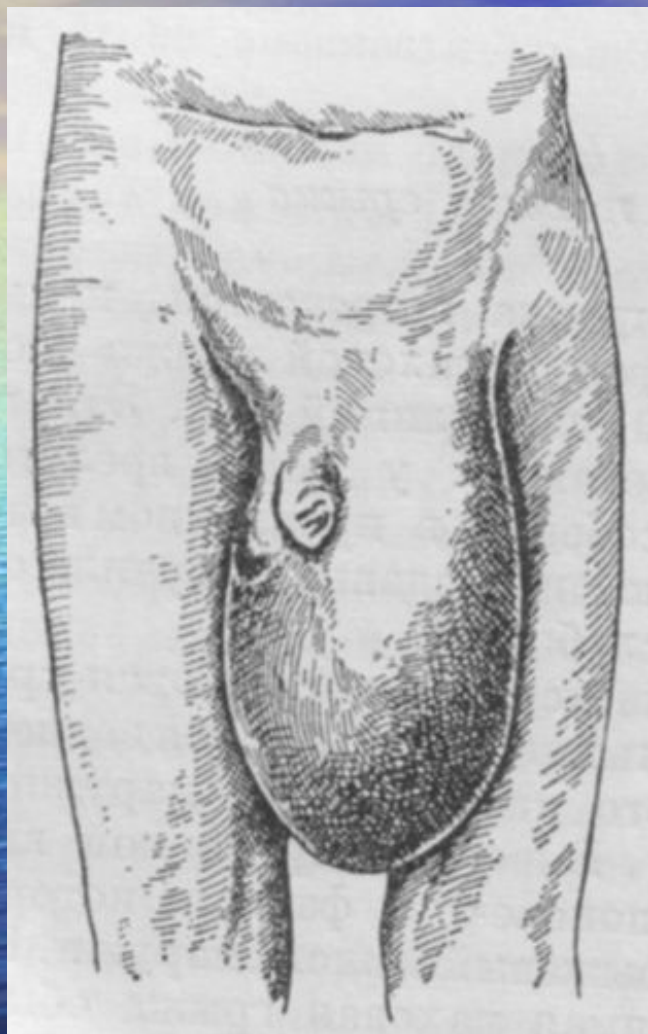справа – пристеночное (Рихтеровское)

Паховый канал мужчины

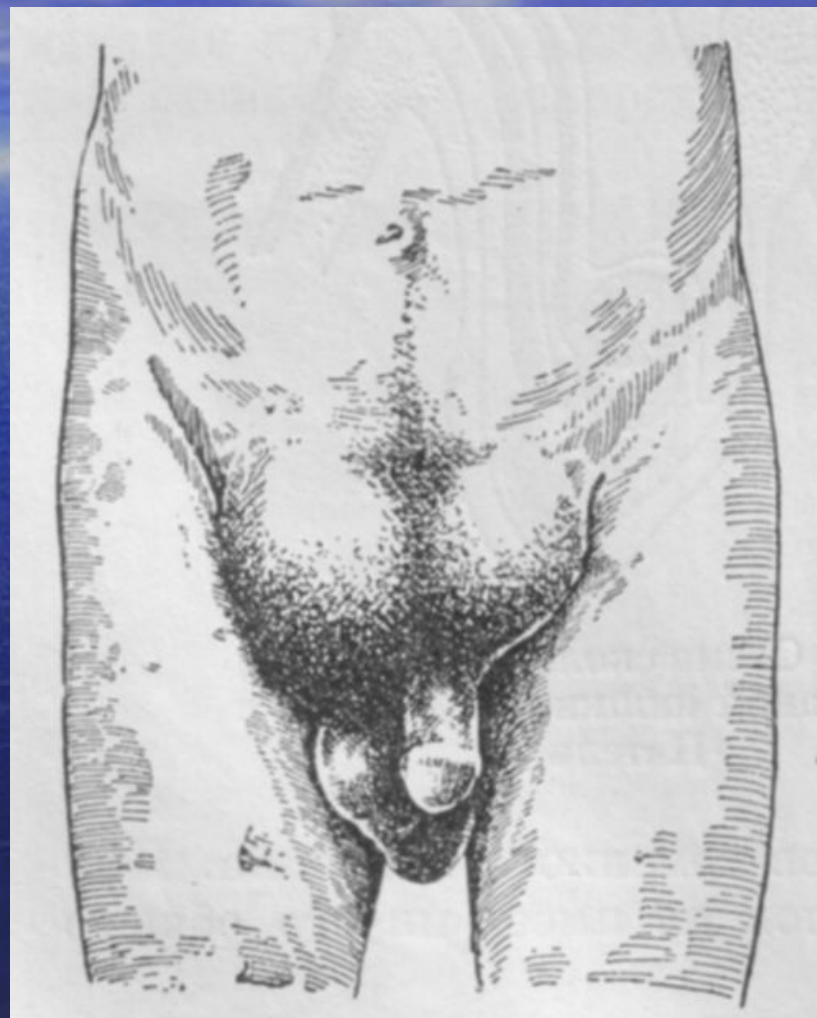


- а - наружное паховое кольцо
- б – внутреннее паховое кольцо и семенной канатик

Паховые грыжи

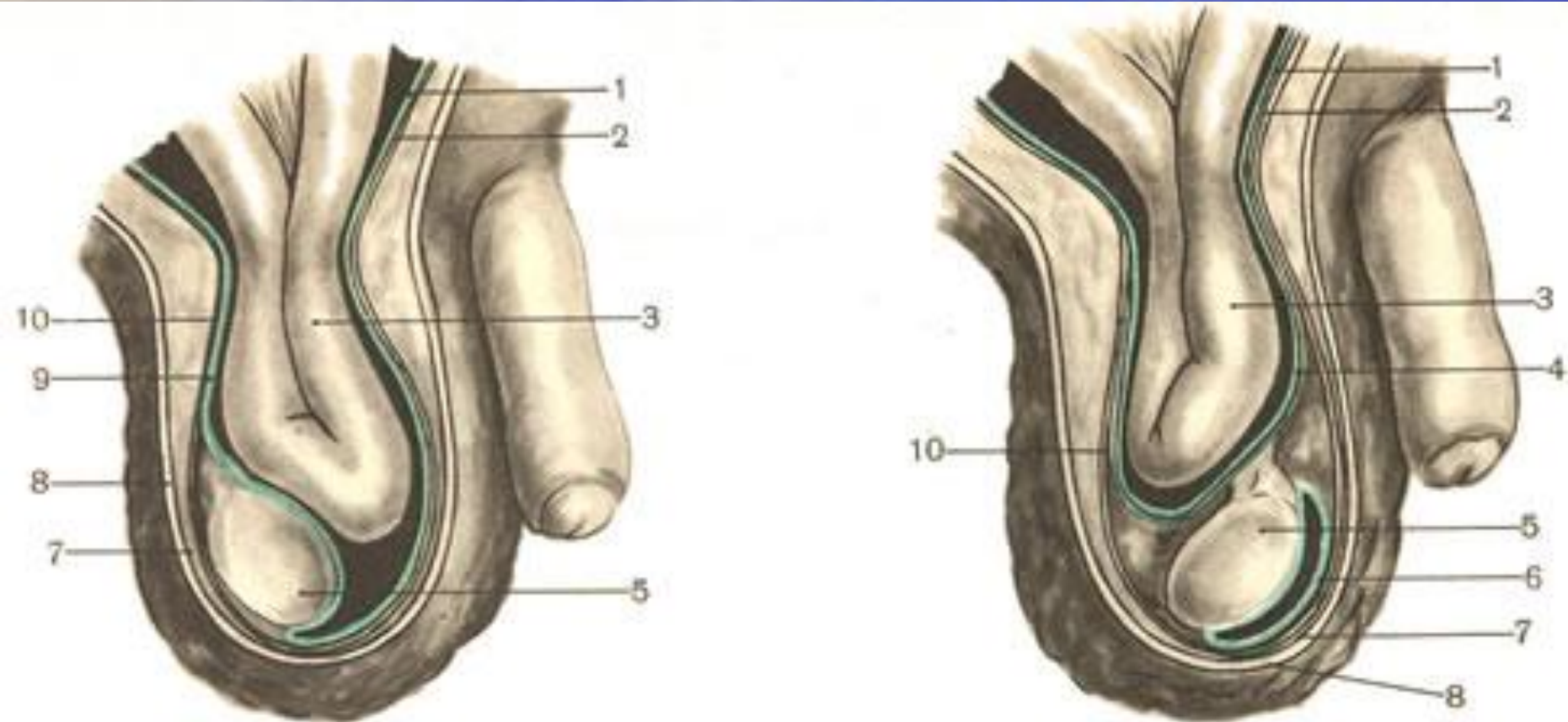


косая



прямая

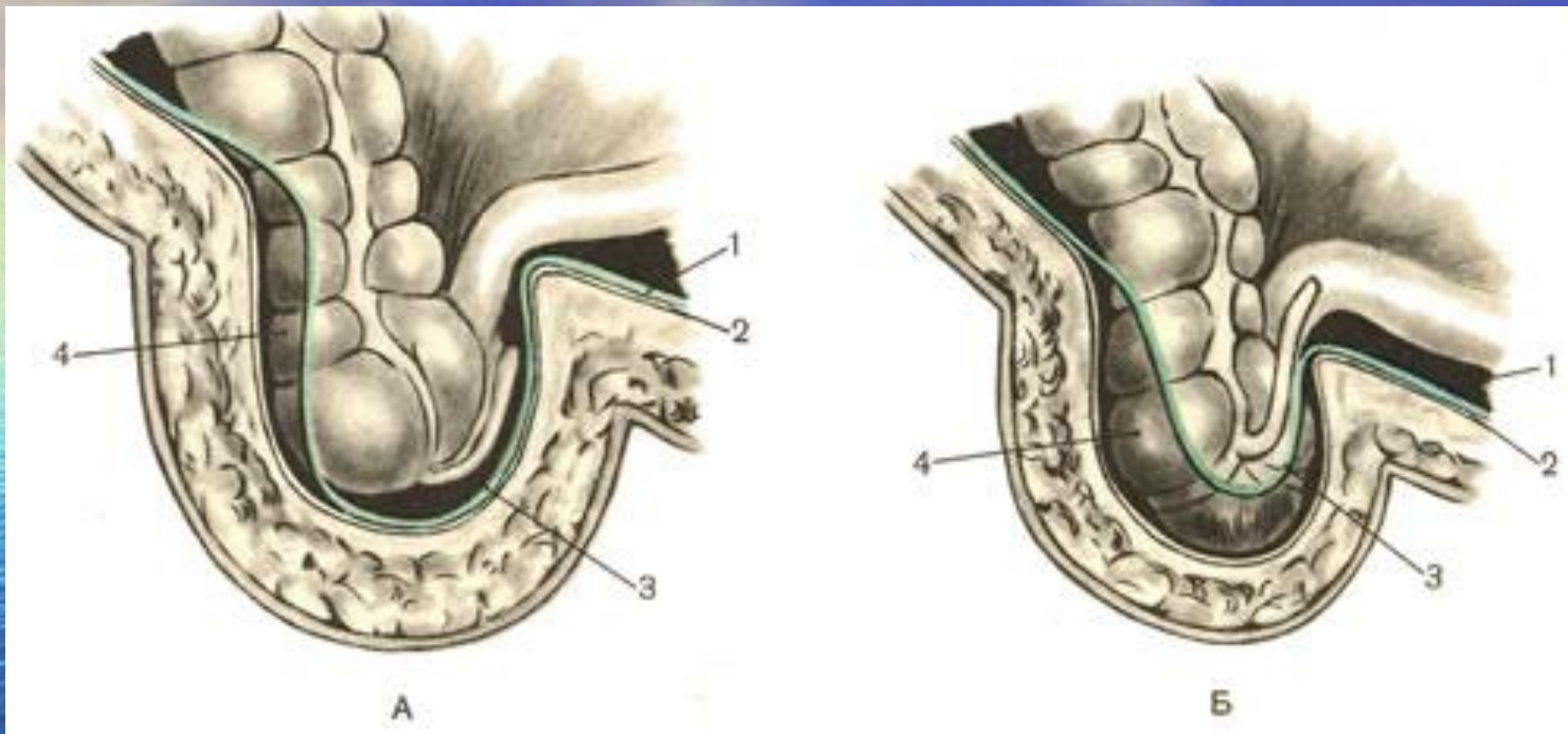
Сравнительная анатомия прямой и косой паховых грыж



а – косая

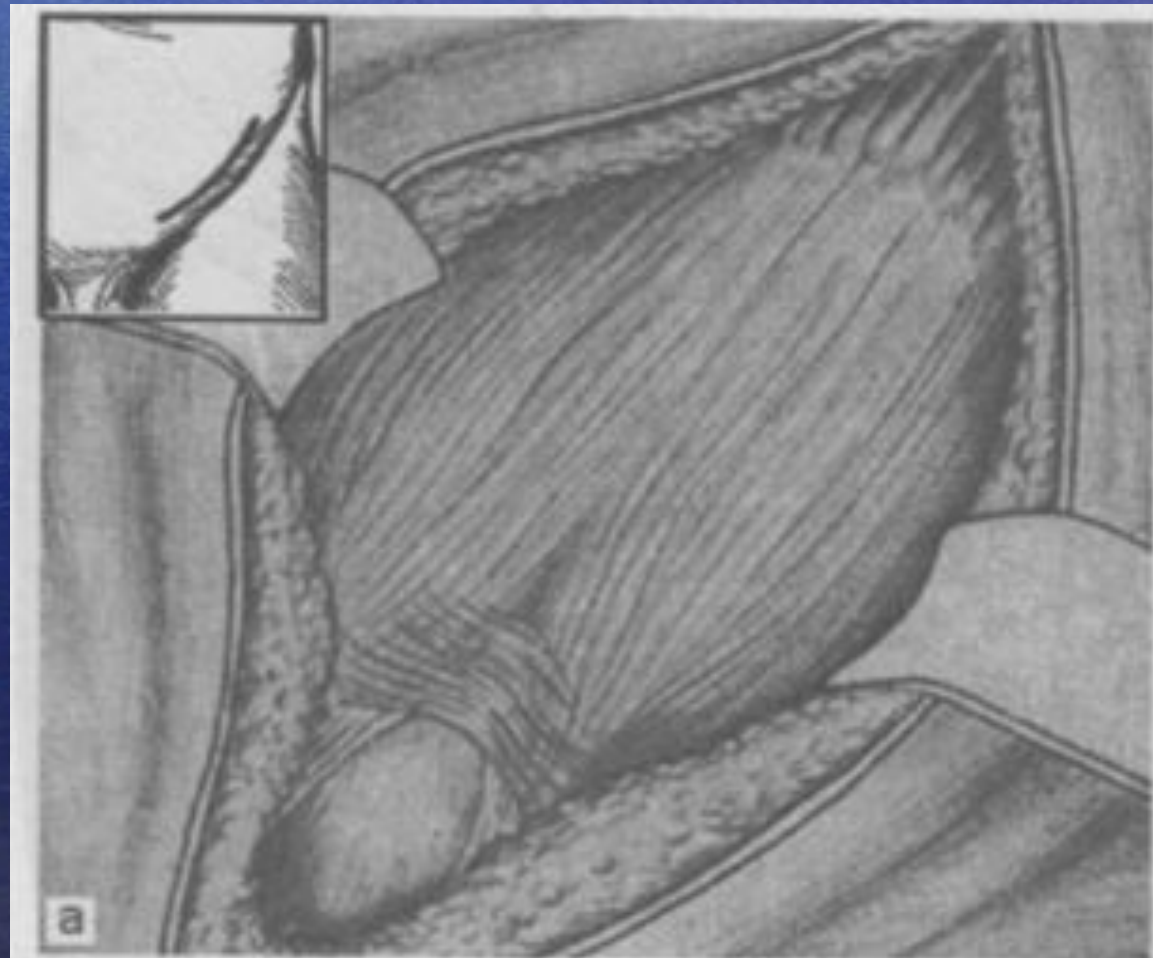б - прямая

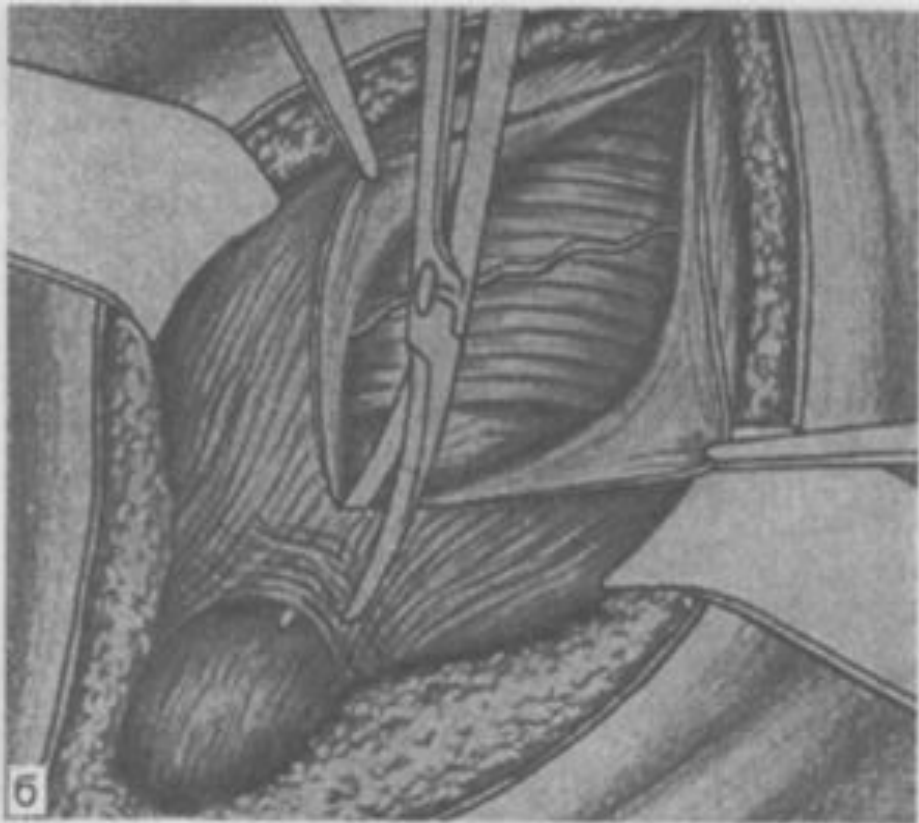Скользящая грыжа



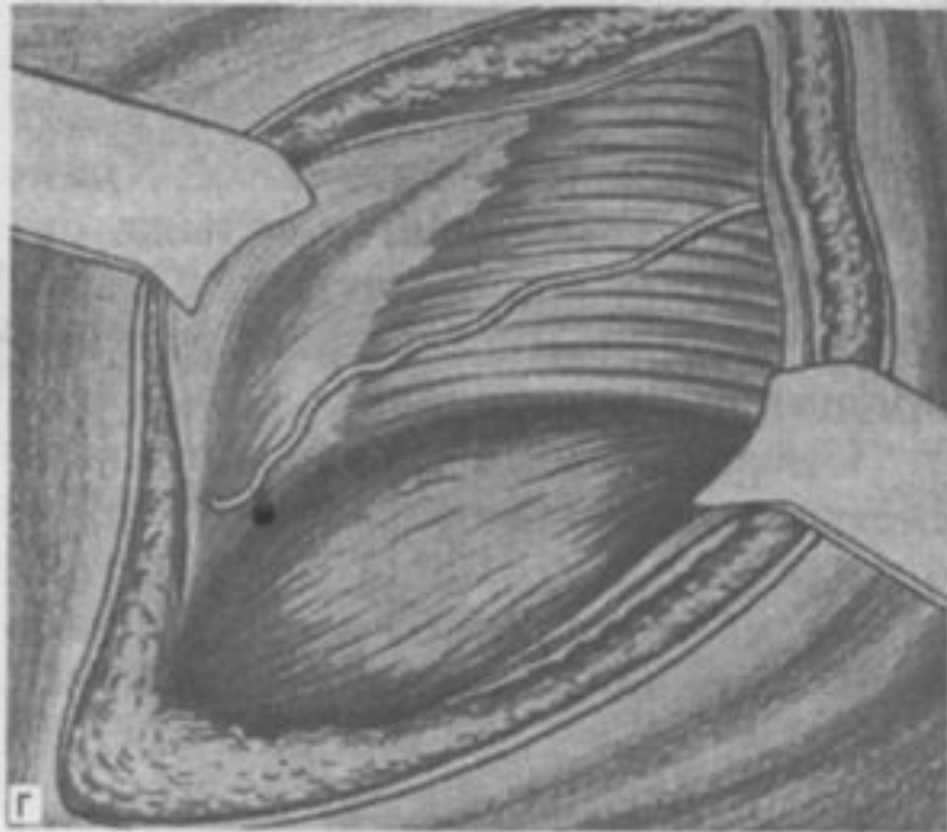
Радикальная операция паховой грыжи с пластикой задней стенки пахового канала по способу Бассини

доступ и обнажение
апоневроза наружной
косой мышцы живота

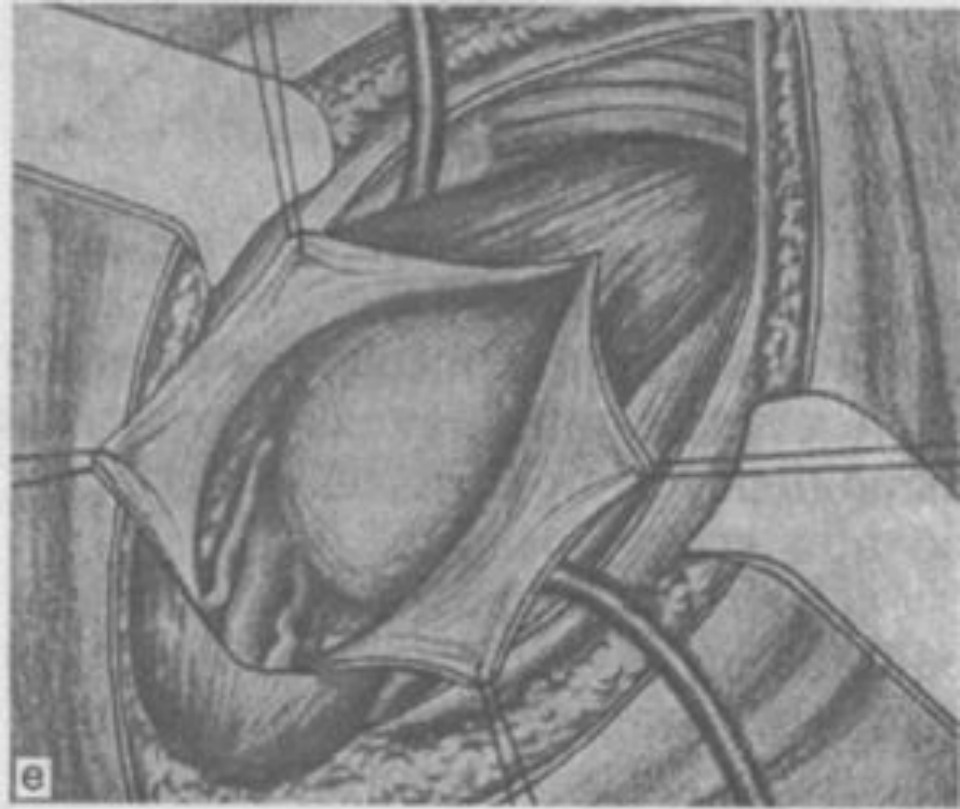




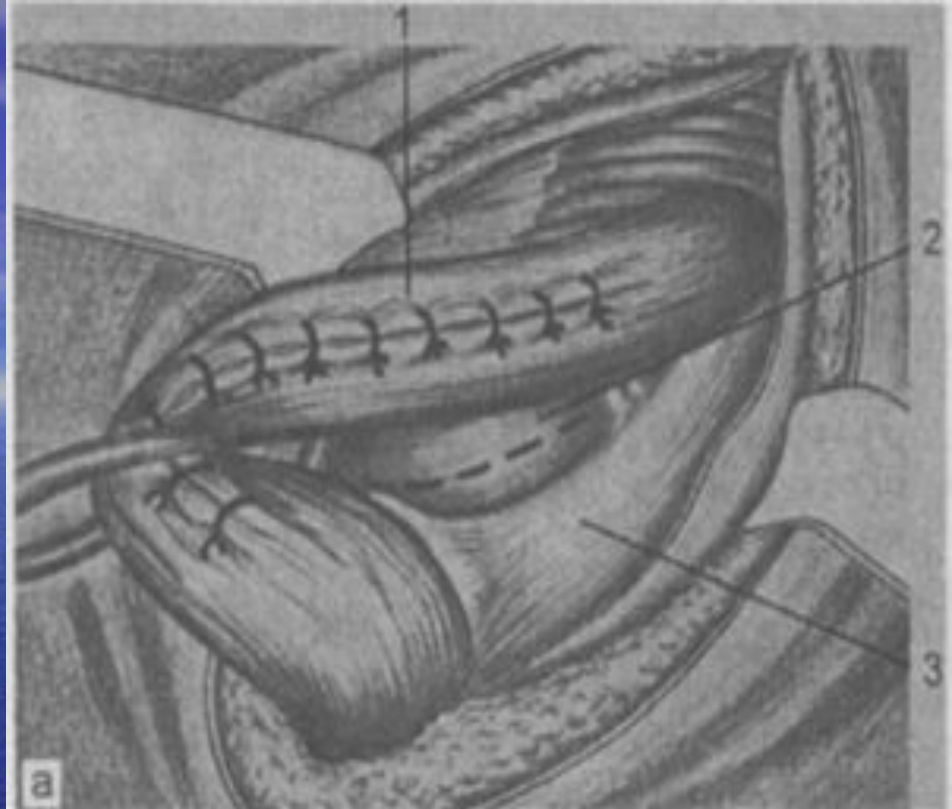
рассечение передней
стенки пахового
канала



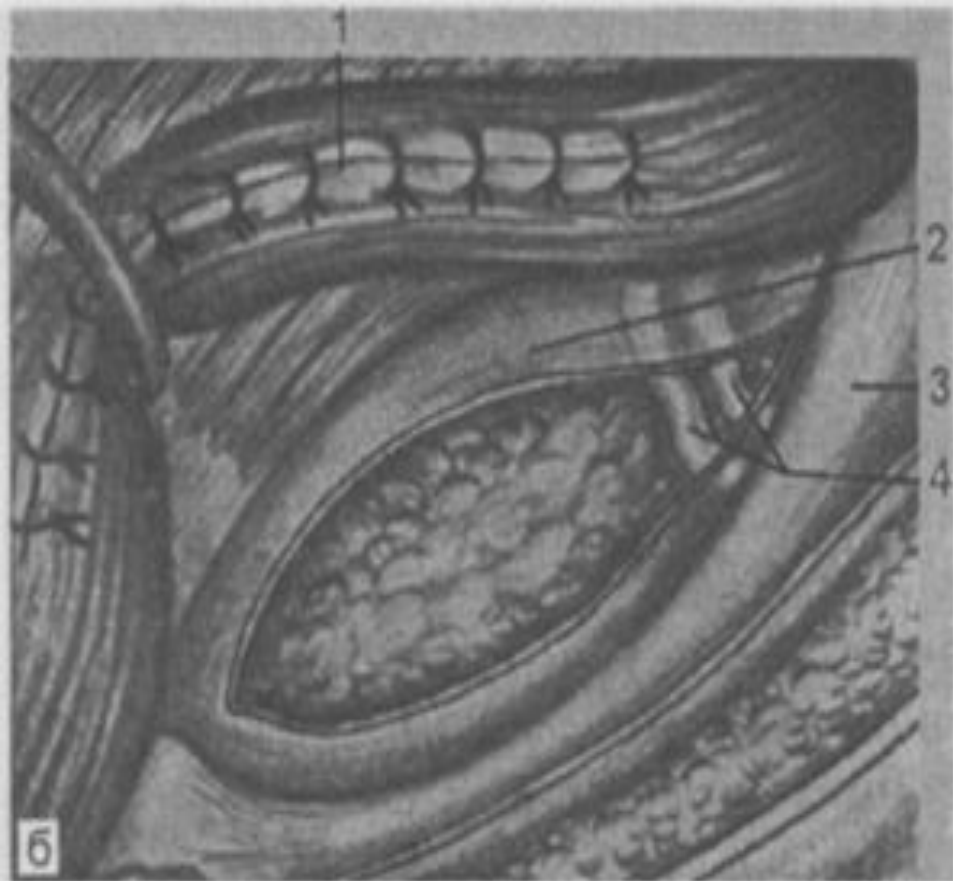обнажение задней и
верхней стенок пахового
канала



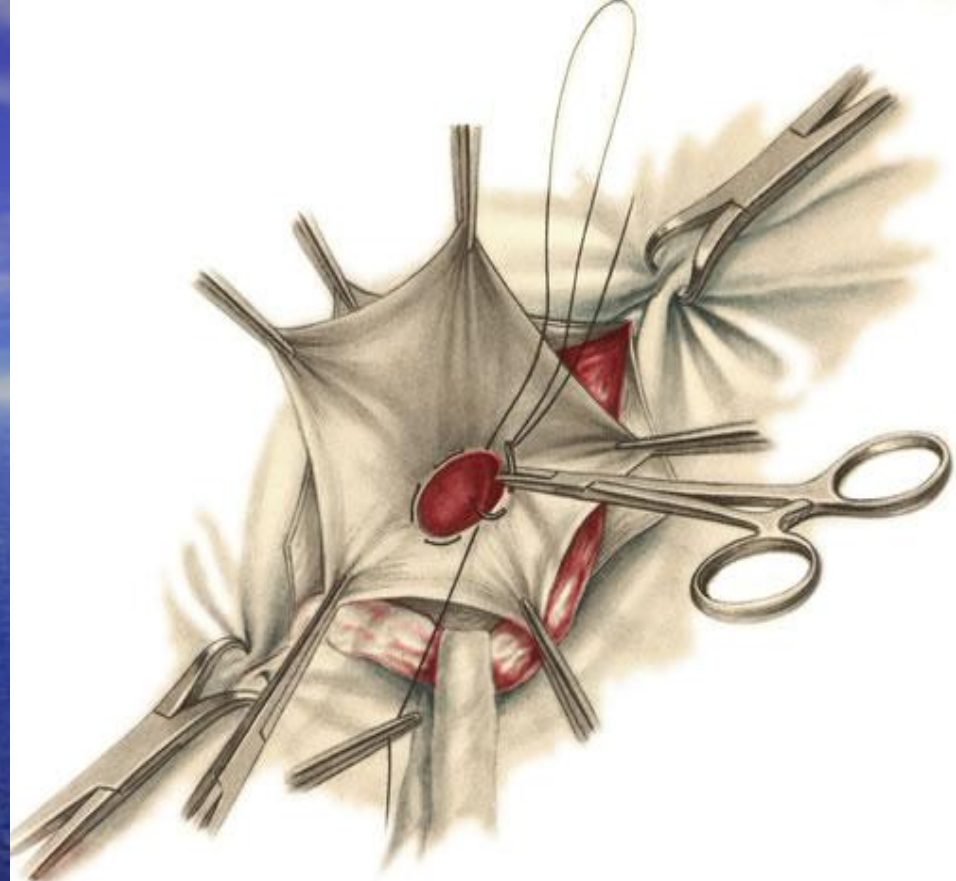
разрез мышцы,
поднимающей яичко
и обнажение грыжевого
мешка



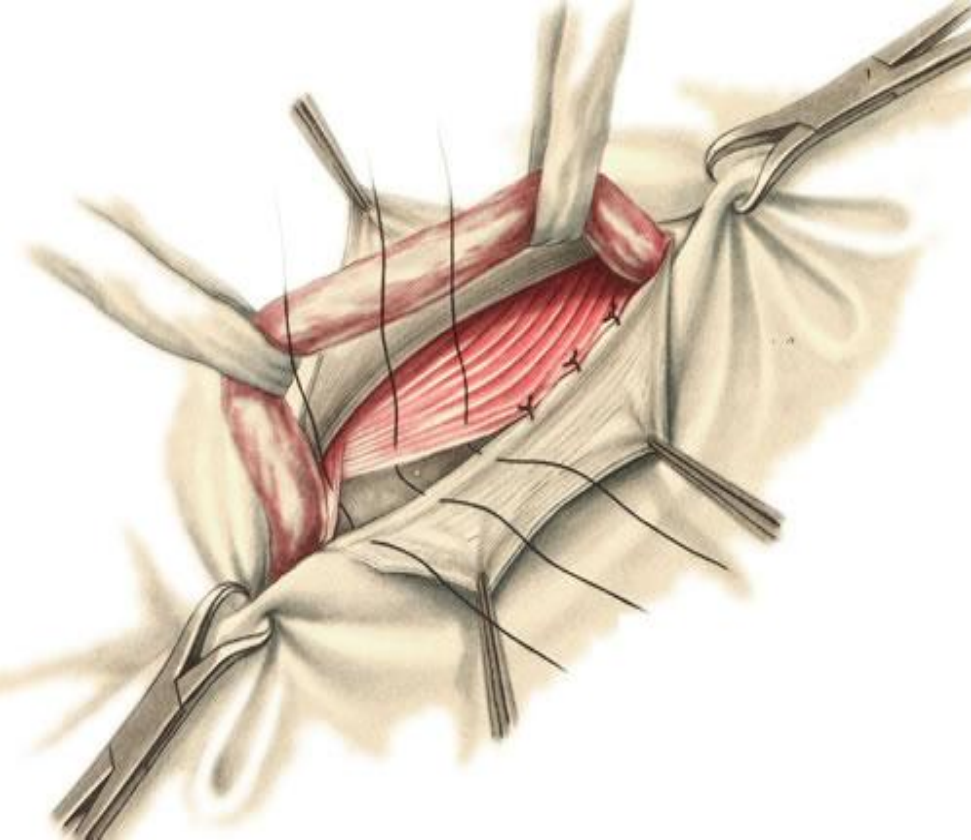
отведение семенного
канатика и рассечение
задней стенки пахового
канала



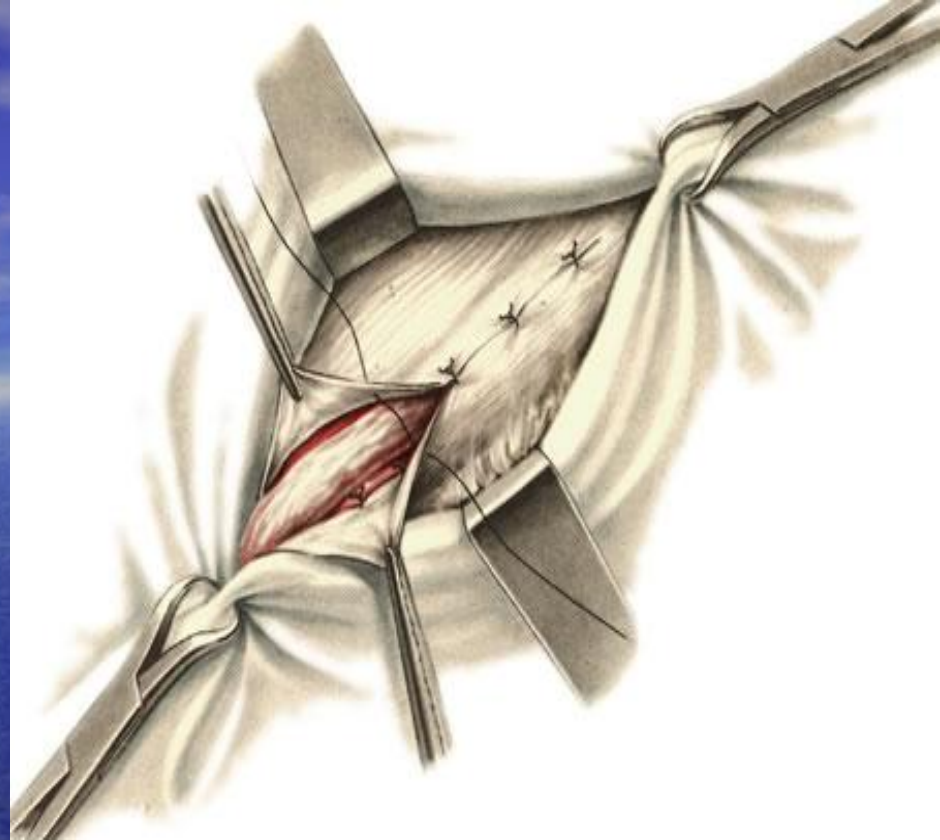
рассечение поперечной
фасции



прошивание шейки
грыжевого мешка
КИСЕТНЫМ ШВОМ

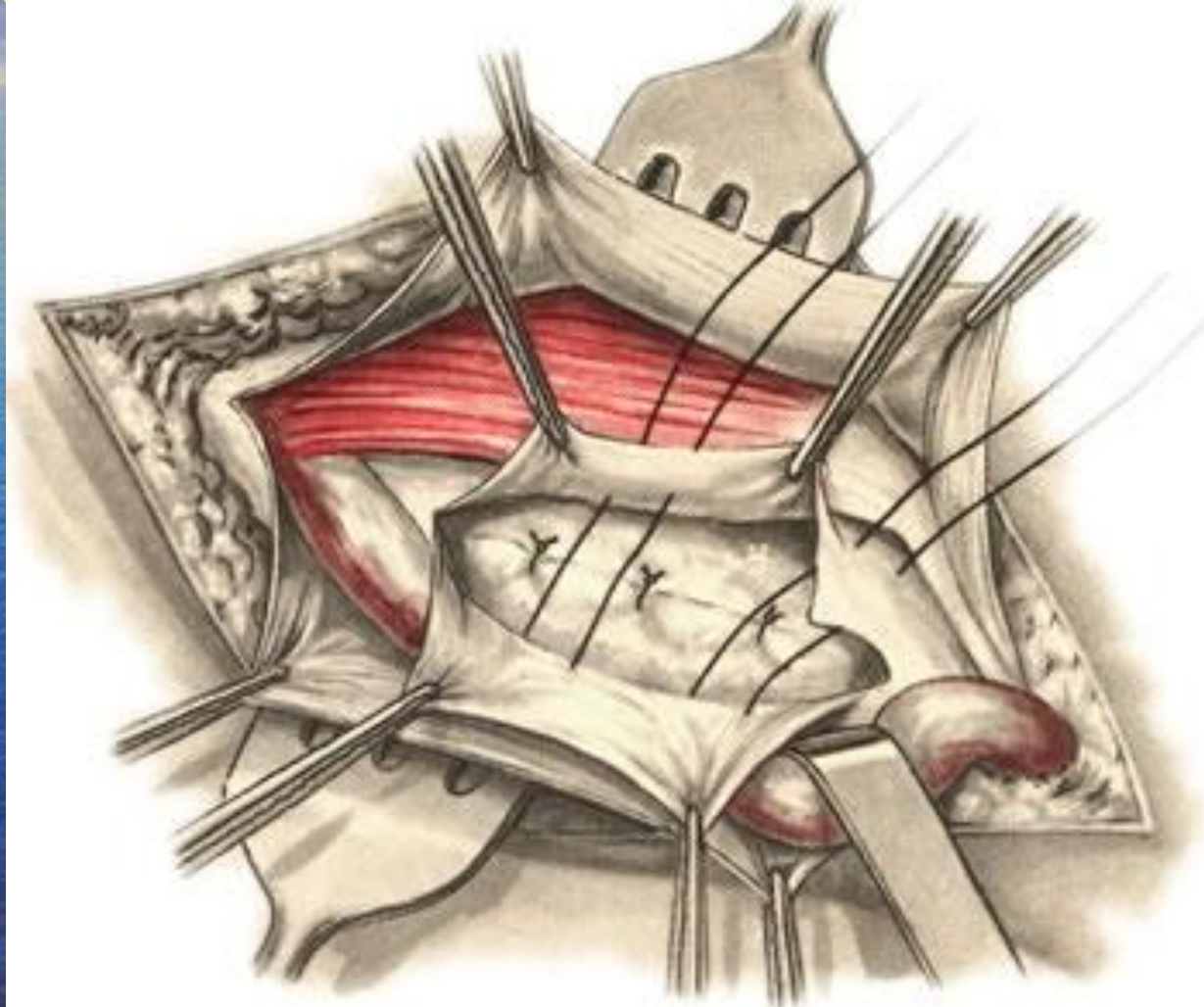


подшивание
внутренней косой и
поперечной мышц к
паховой связке



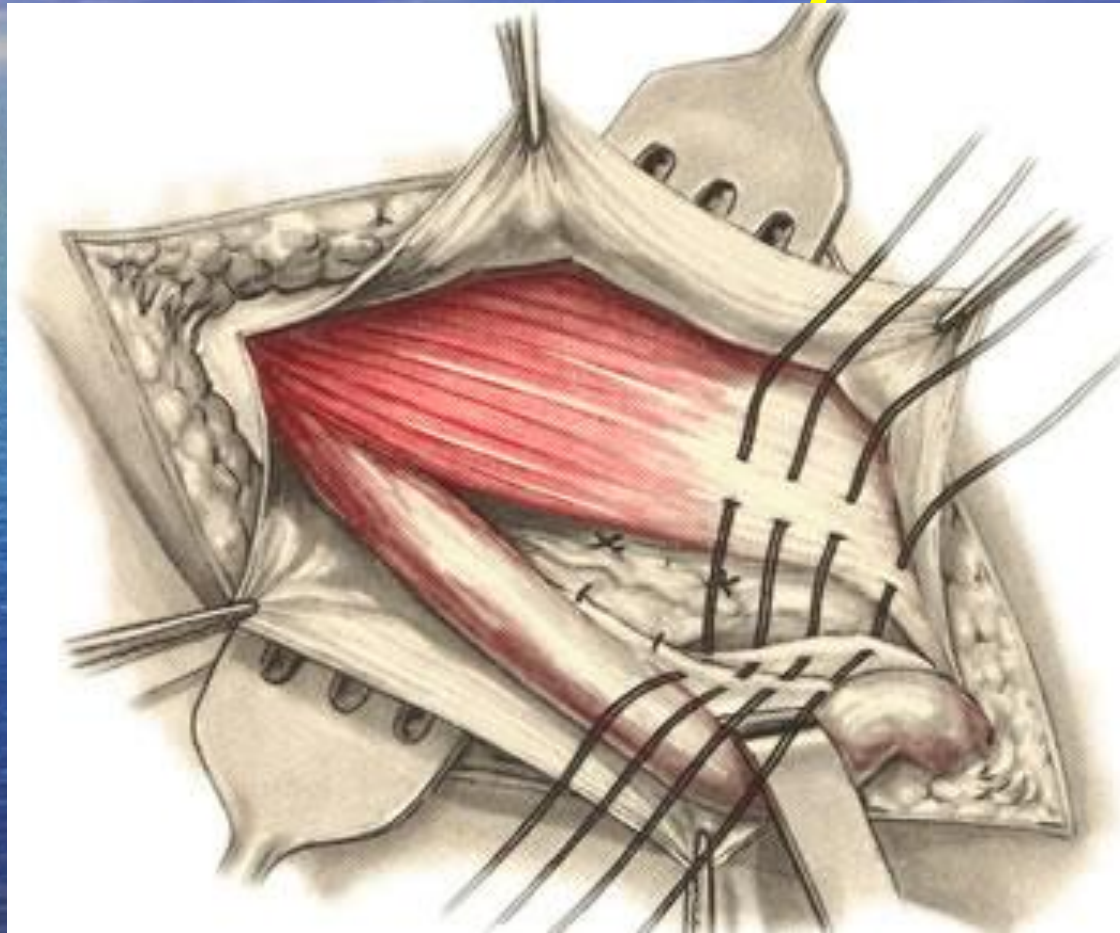
пластика передней
стенки пахового канала

Радикальная операция паховой грыжи с пластикой задней стенки пахового канала по способу Шулдайса




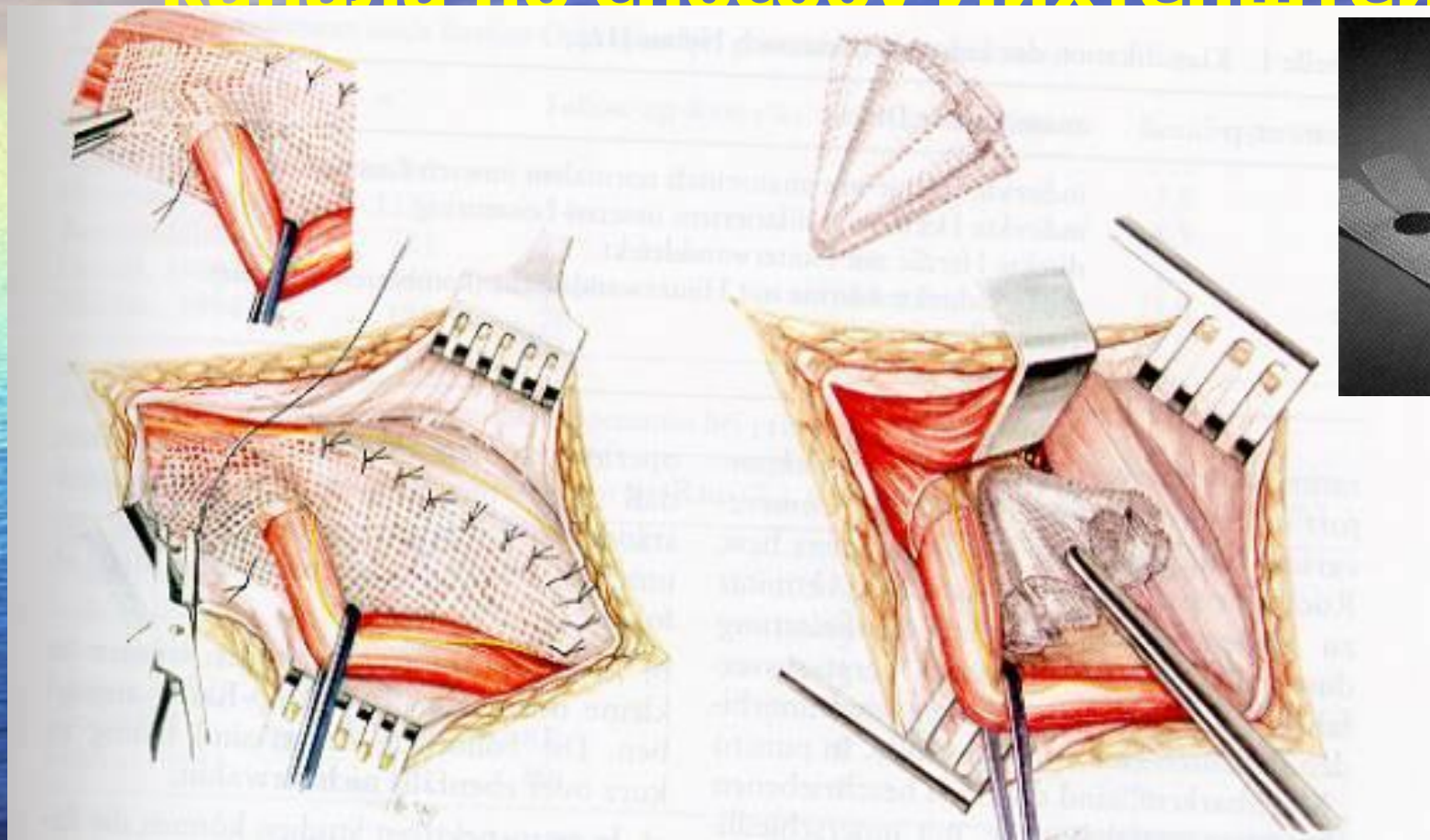
создание дубликатуры поперечной фасции

Радикальная операция паховой грыжи с пластикой задней стенки пахового канала по способу МакВея



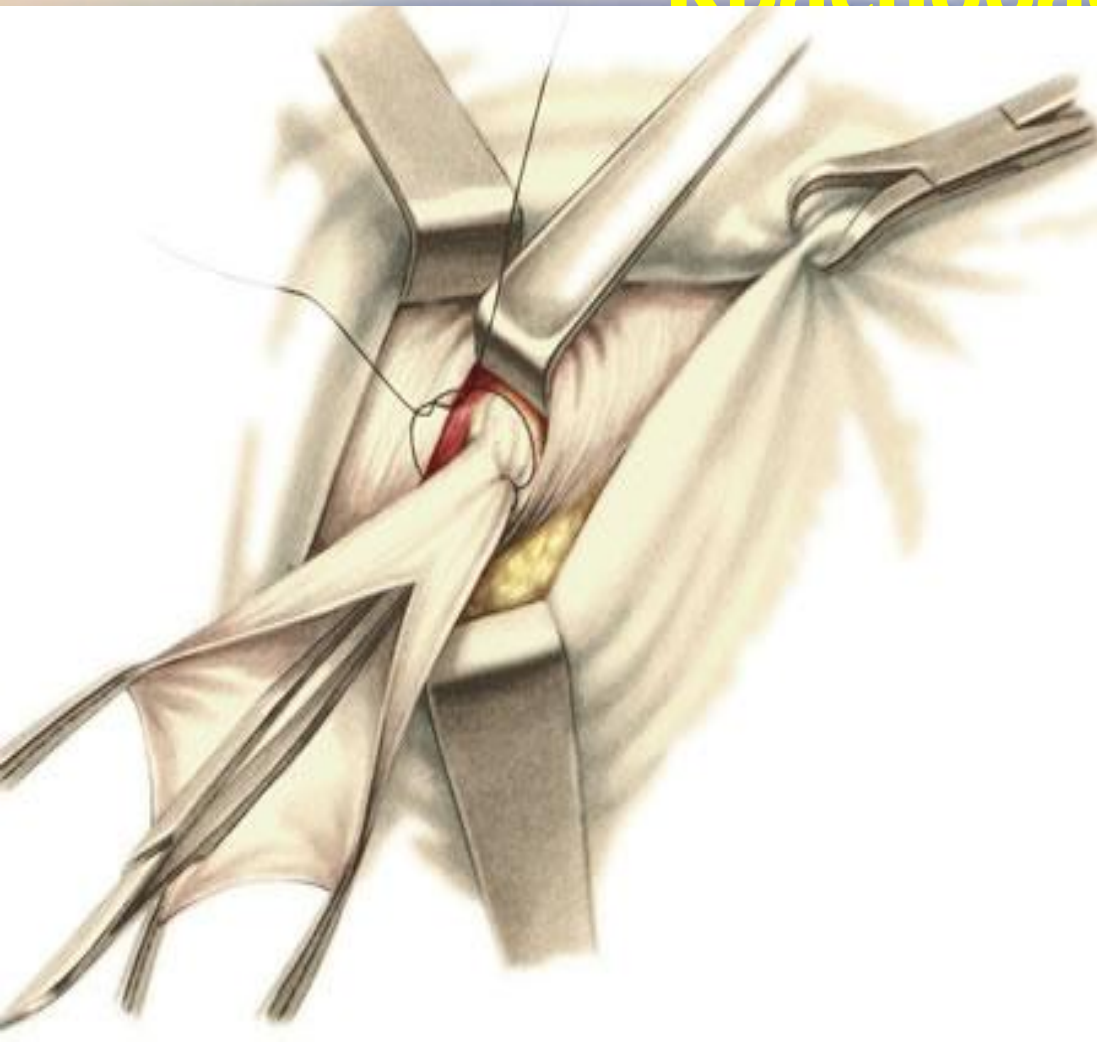подшивание внутренней косой и поперечной мышц к паховой связке и связке Купера

Радикальная операция паховой грыжи с пластикой задней стенки пахового канала по способу Лихтенштейна

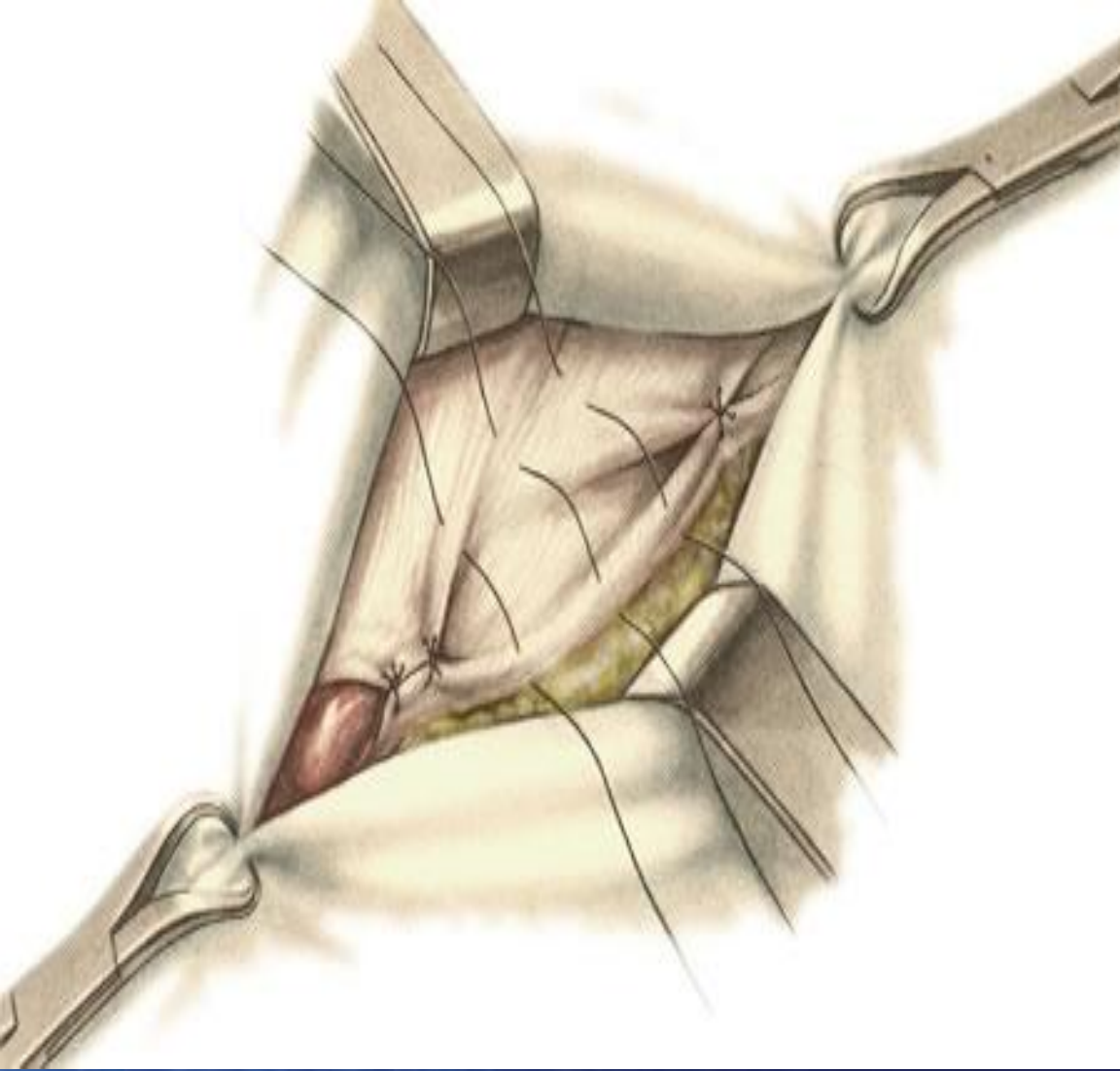


пластика дефекта задней стенки канала проленовой сеткой

Радикальная операция врождённой паховой грыжи с пластикой передней стенки пахового канала по способу Ру-Краснобаева

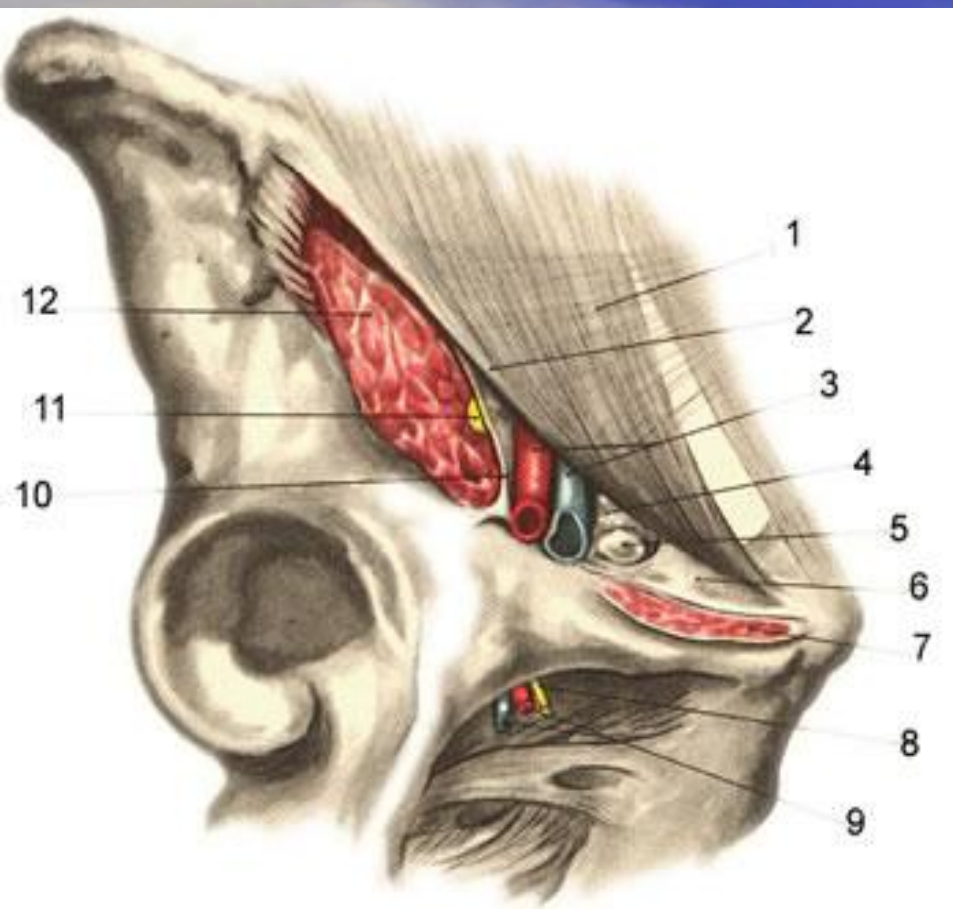


сужение наружного отверстия пахового канала кисетным швом

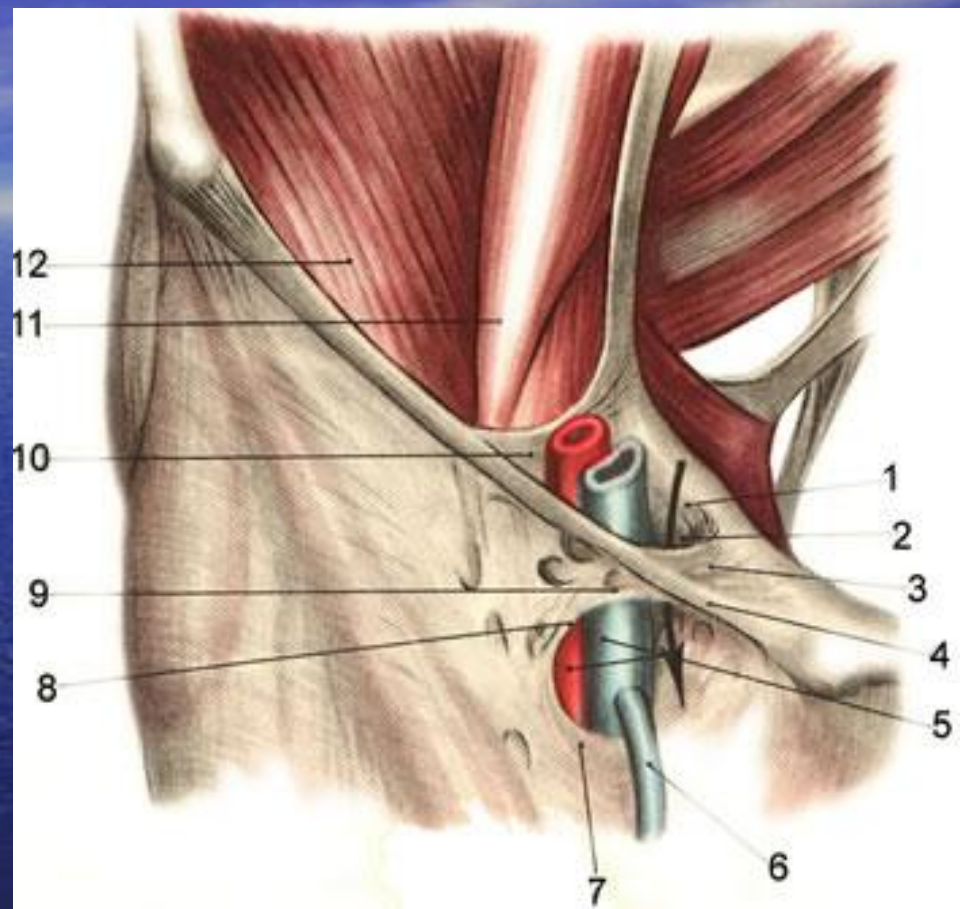


укрепление
передней стенки
пахового канала
путём создания
дубликатуры
апоневроза
наружной кривой
мышцы живота

Бедренная грыжа

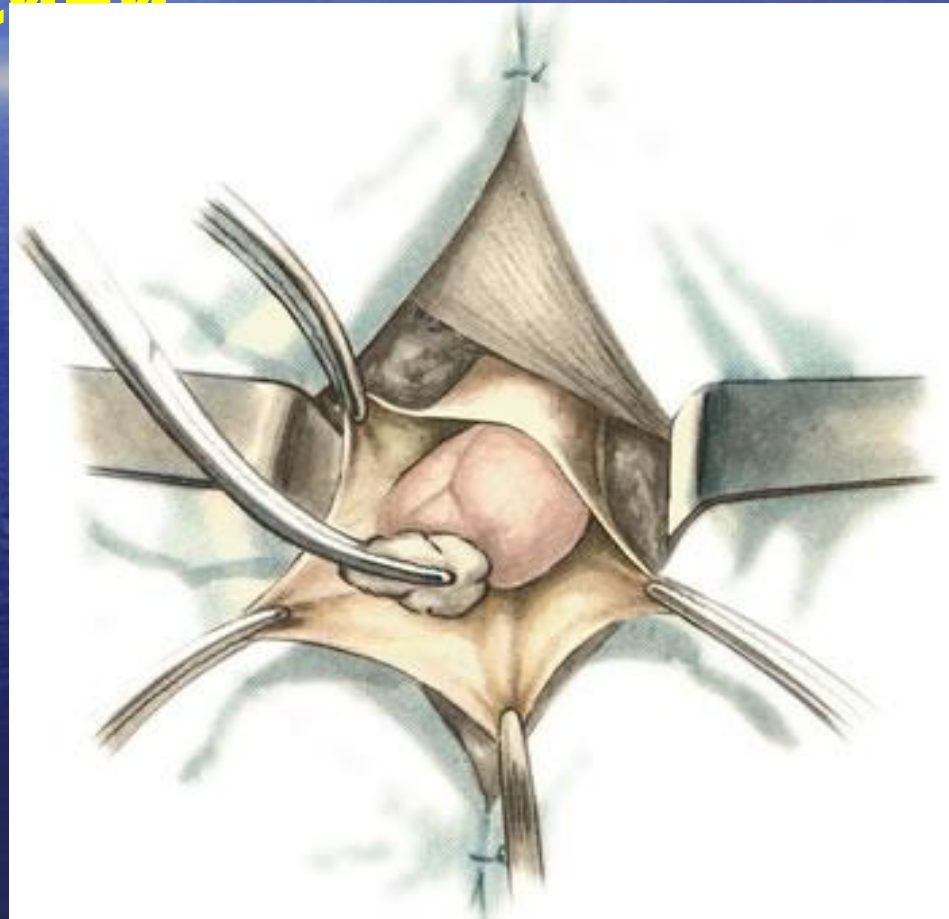
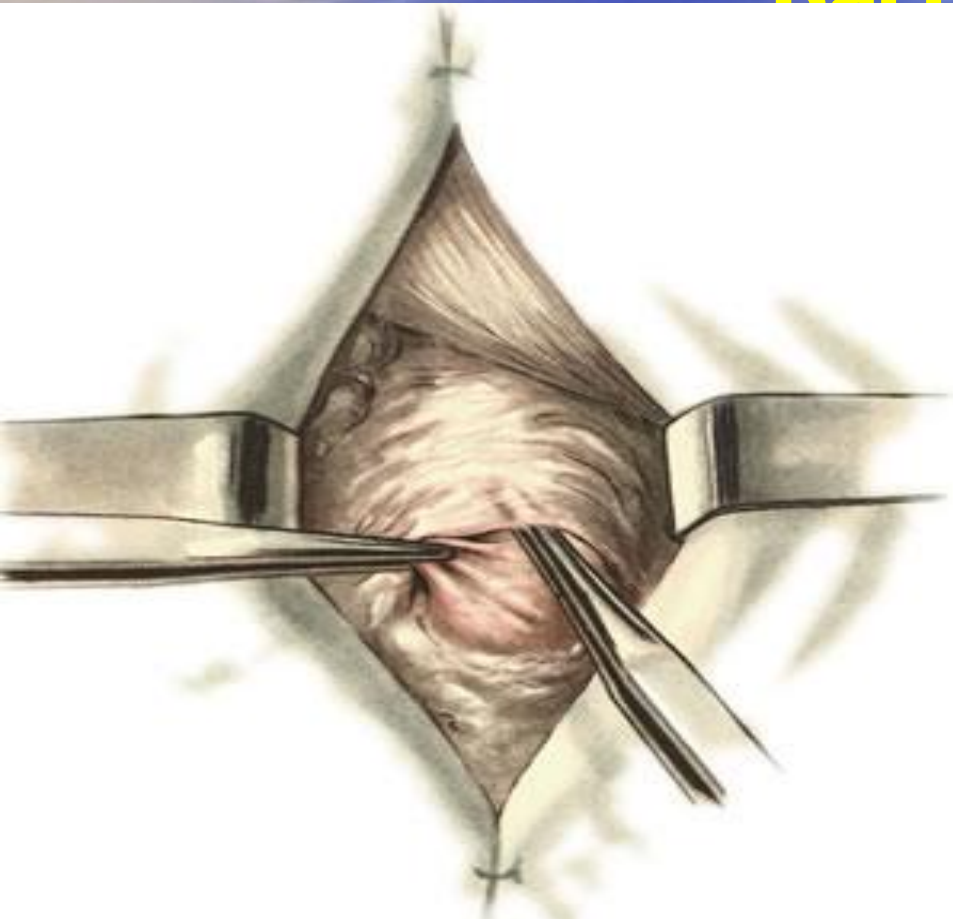

взаимоотношение
мышечной и
сосудистой лакун

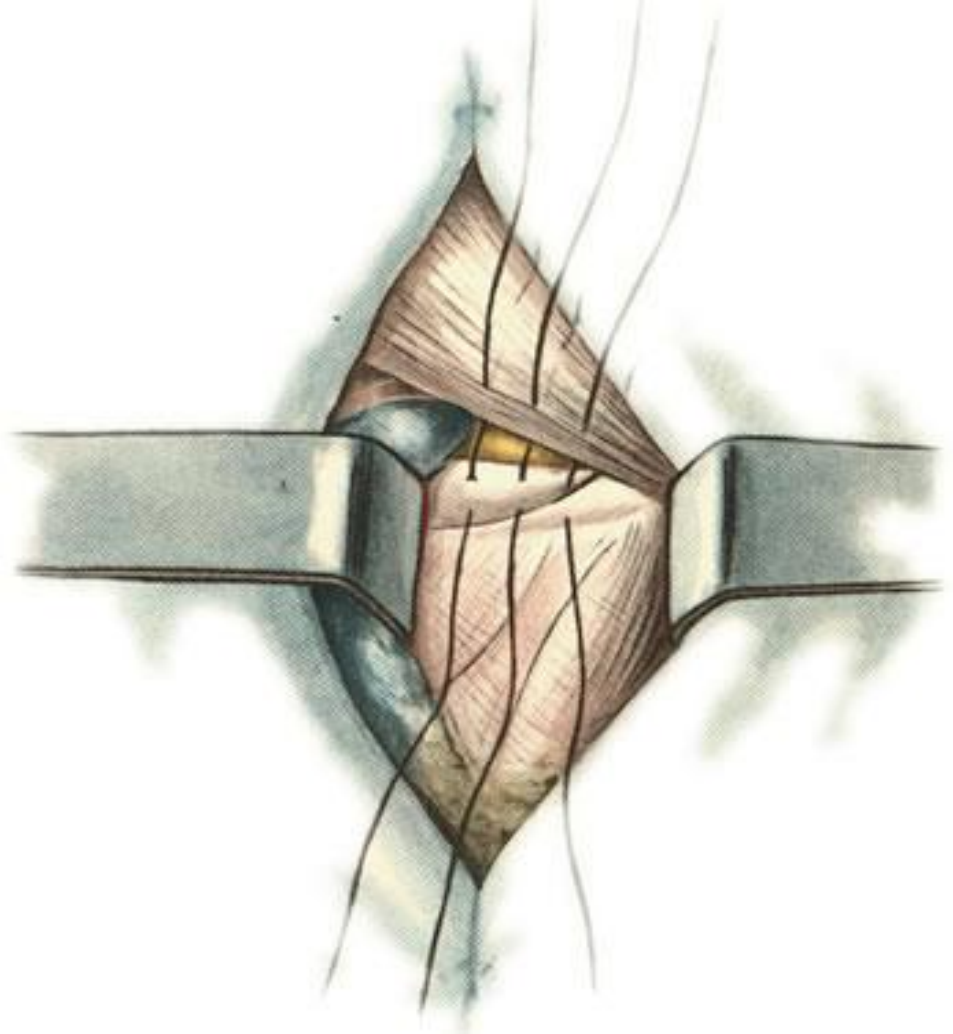


бедренные сосуды и ход
бедренного канала

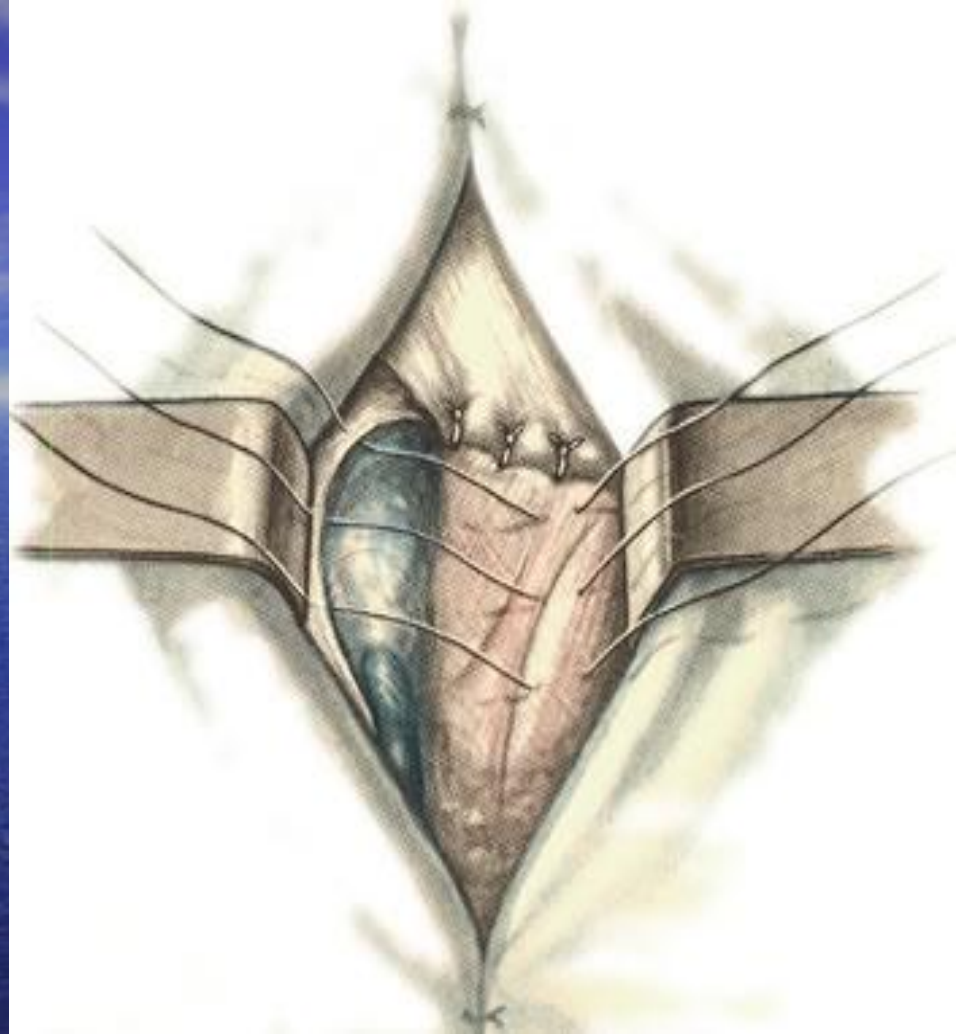
Радикальная операция бедренной грыжи бедренным доступом по способу Бассини



Выделение грыжевого мешка, вправление содержимого грыжевого мешка в брюшную полость

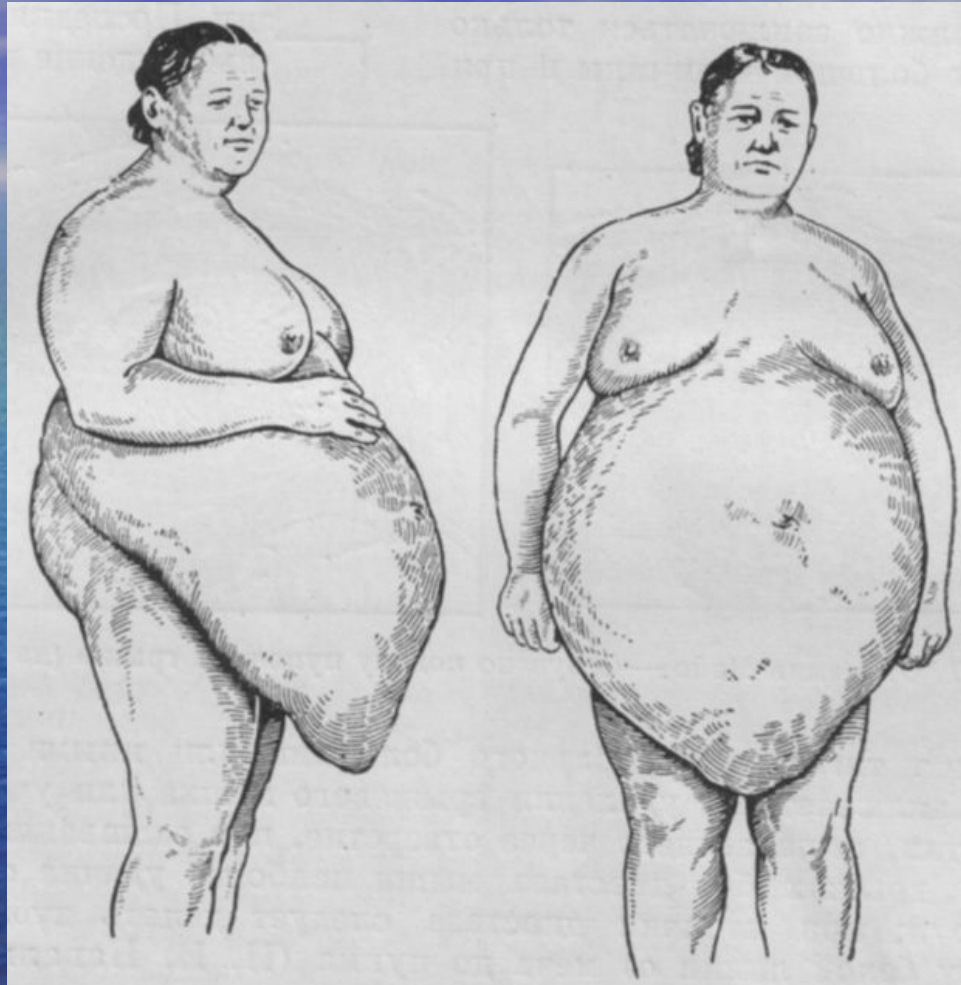


подшивание паховой
связки к связке Купера



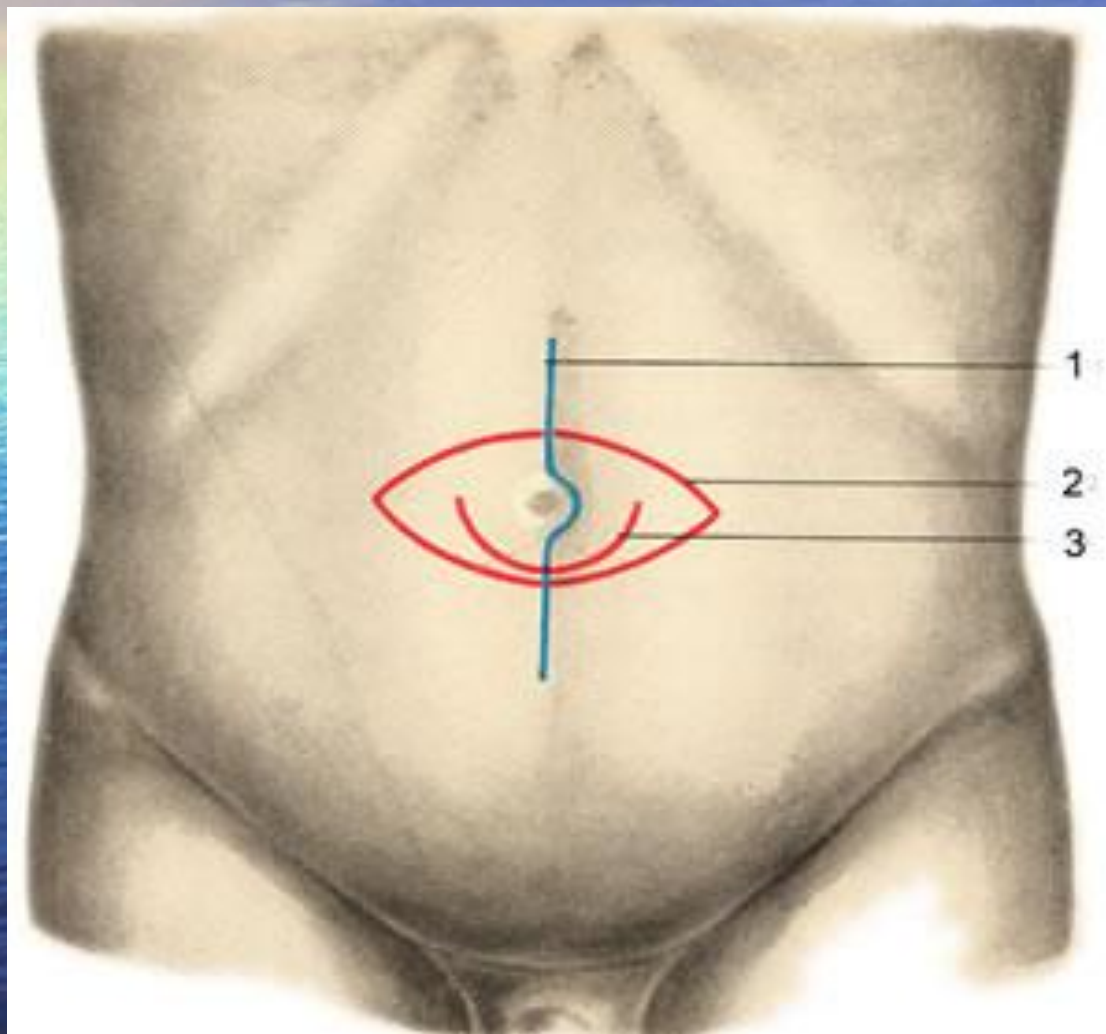
создание дубликатуры
гребешковой фасции

Пупочные грыжи и грыжи белой линии



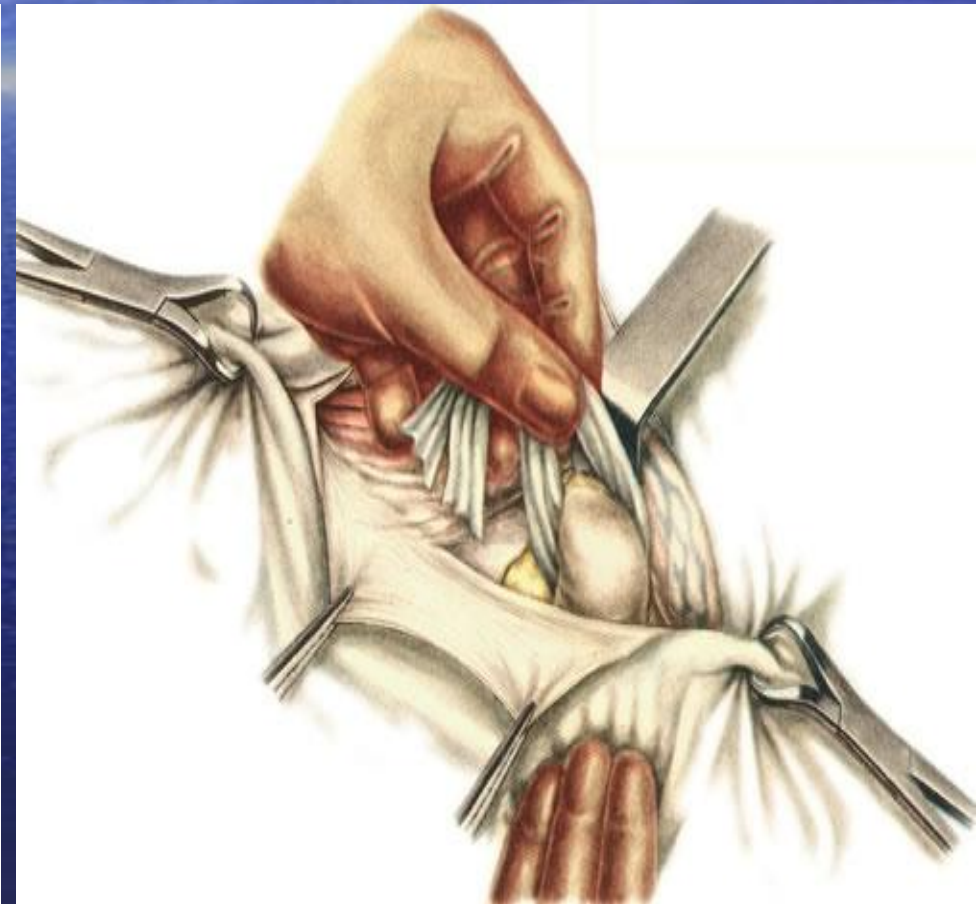
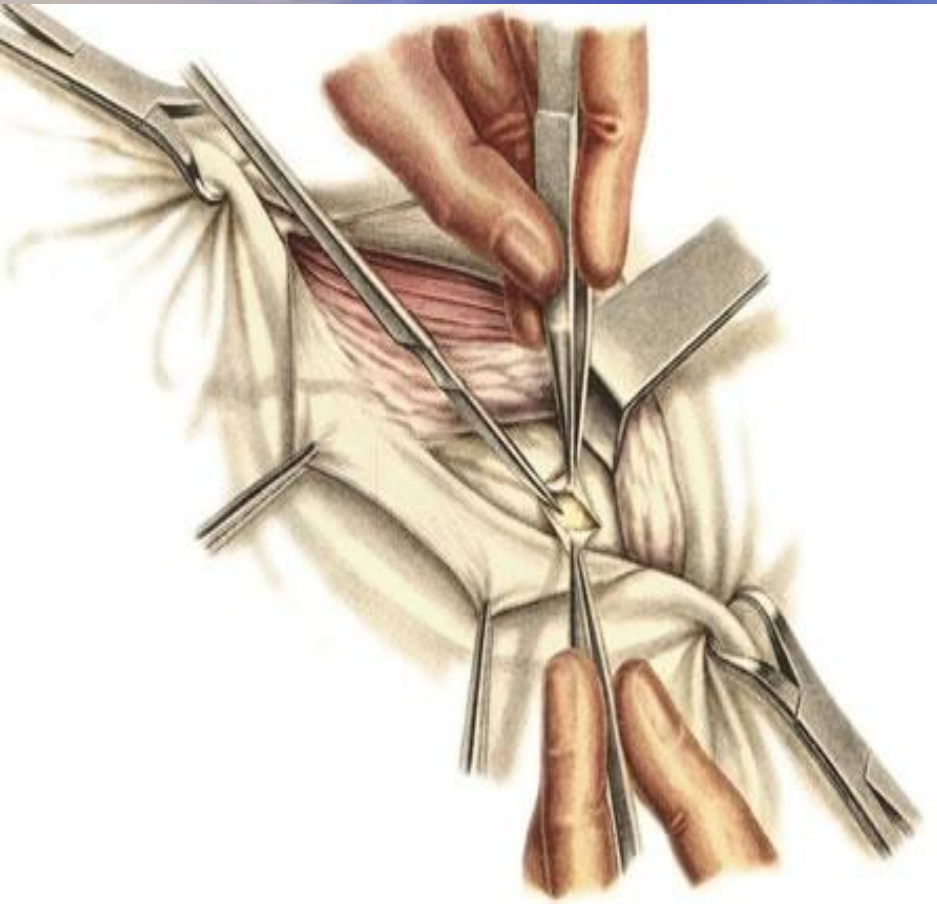
«ОТВИСЛЫЙ» живот (по Мюллеру)

Оперативные доступы для радикальных операций пупочных грыж и грыж белой линии

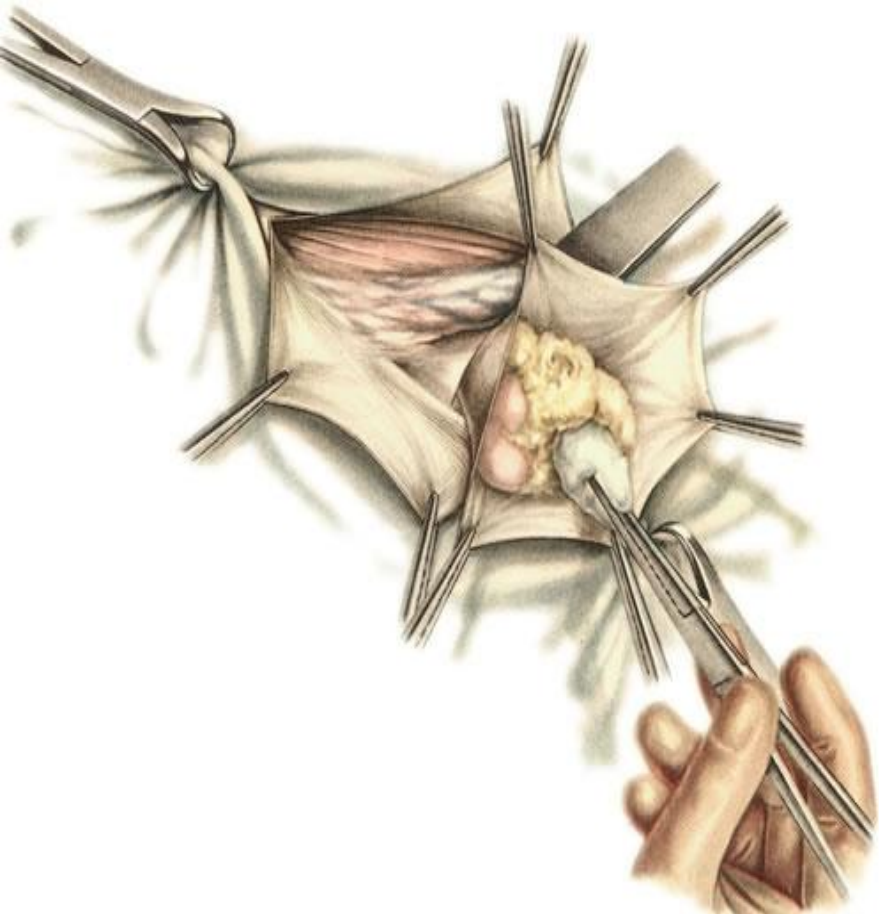


1. по Сапежко
2. по Мейо
3. по Лексеру

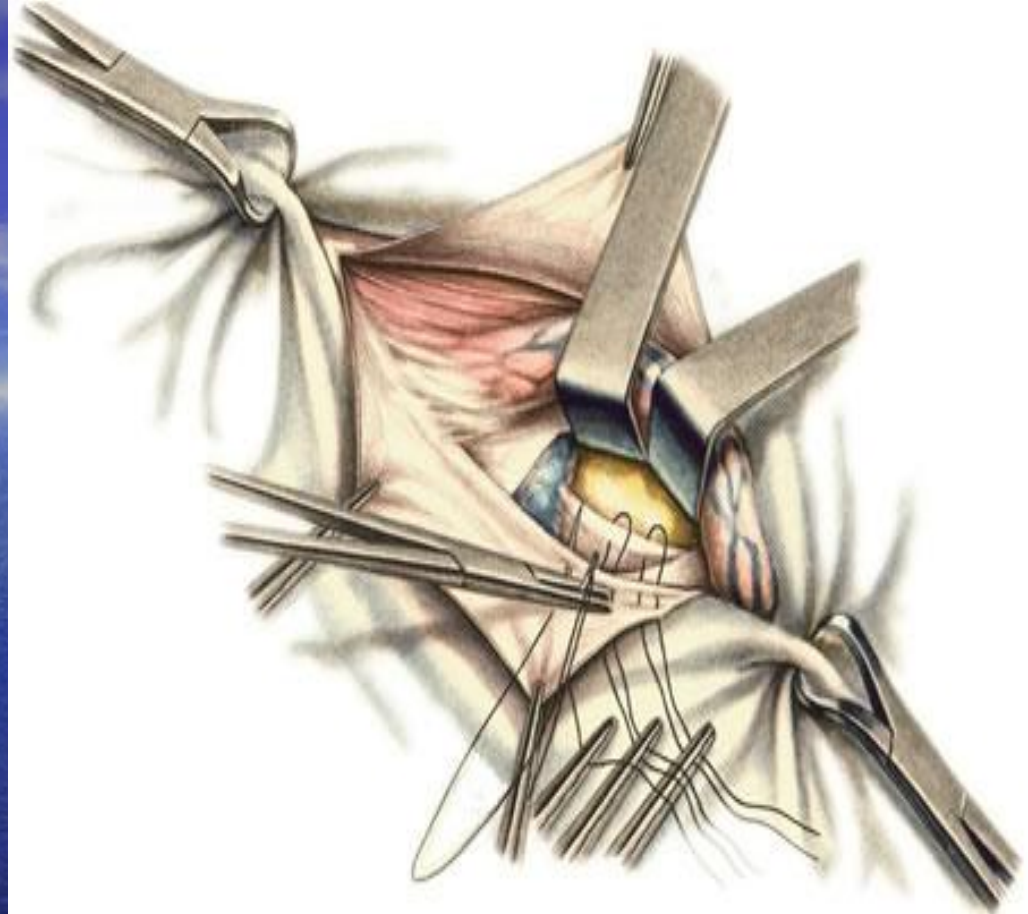
Радикальная операция бедренной грыжи паховым доступом по способу Руджи-Парловеччо



выделение грыжевого мешка, выведение мешка в паховый канал

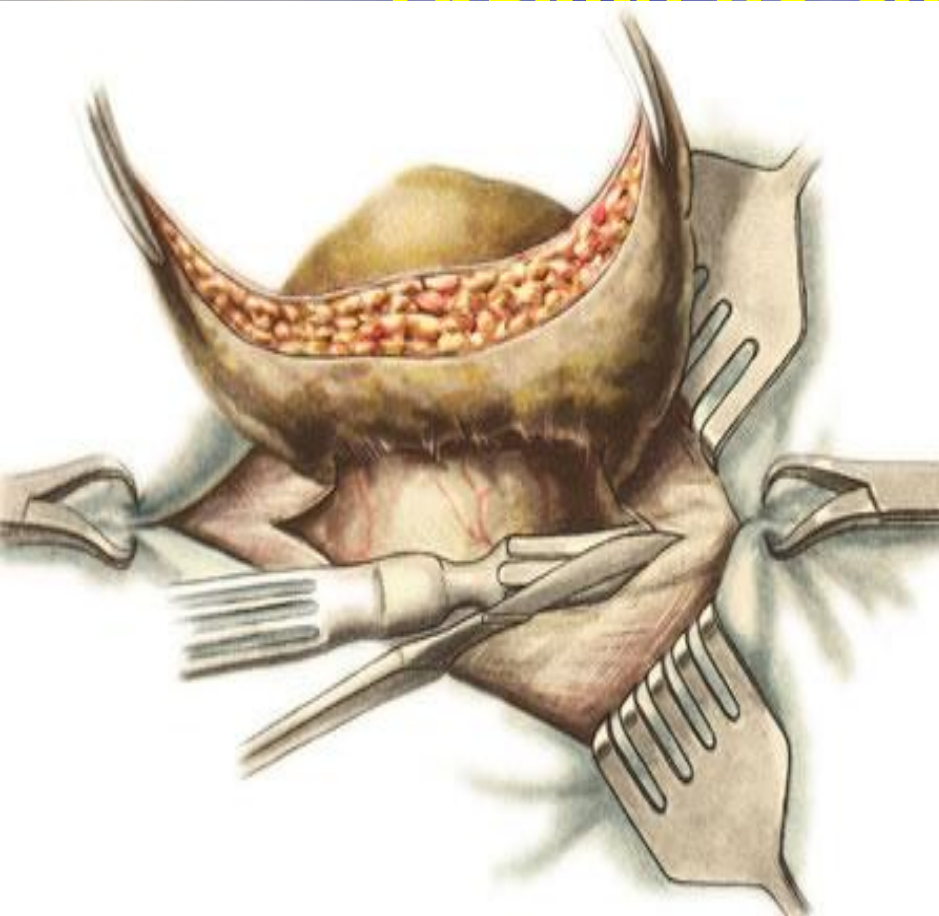


вправление
содержимого грыжевого
мешка в брюшную
полость

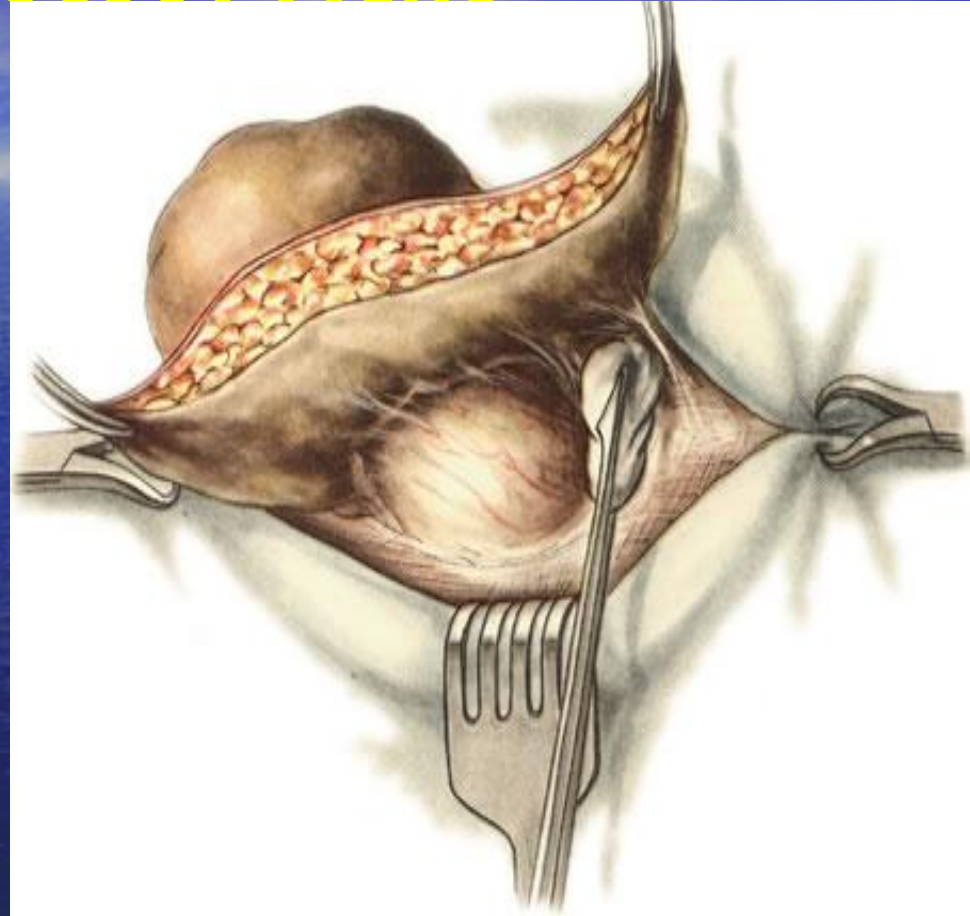

закрытие бедренного
канала путём подшивания
паховой связки и связки
Купера к поперечной
фасции

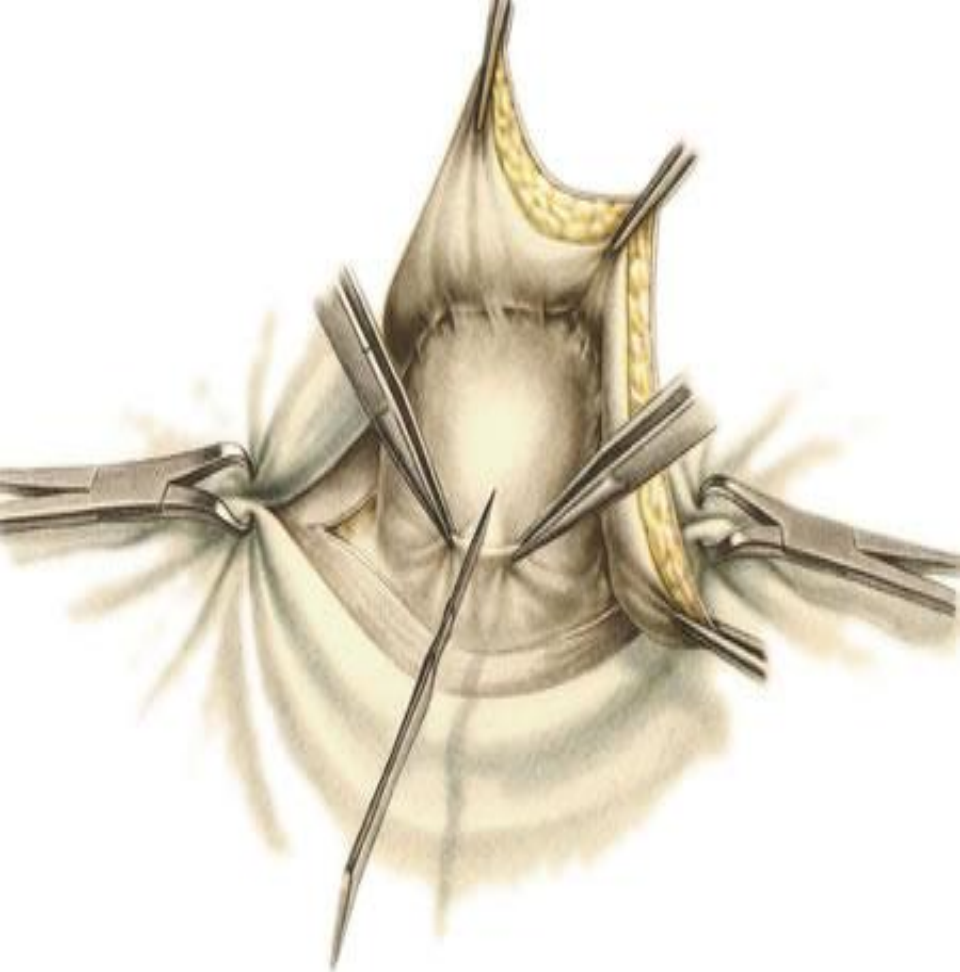
Радикальная операция пупочной грыжи по способу Мейо



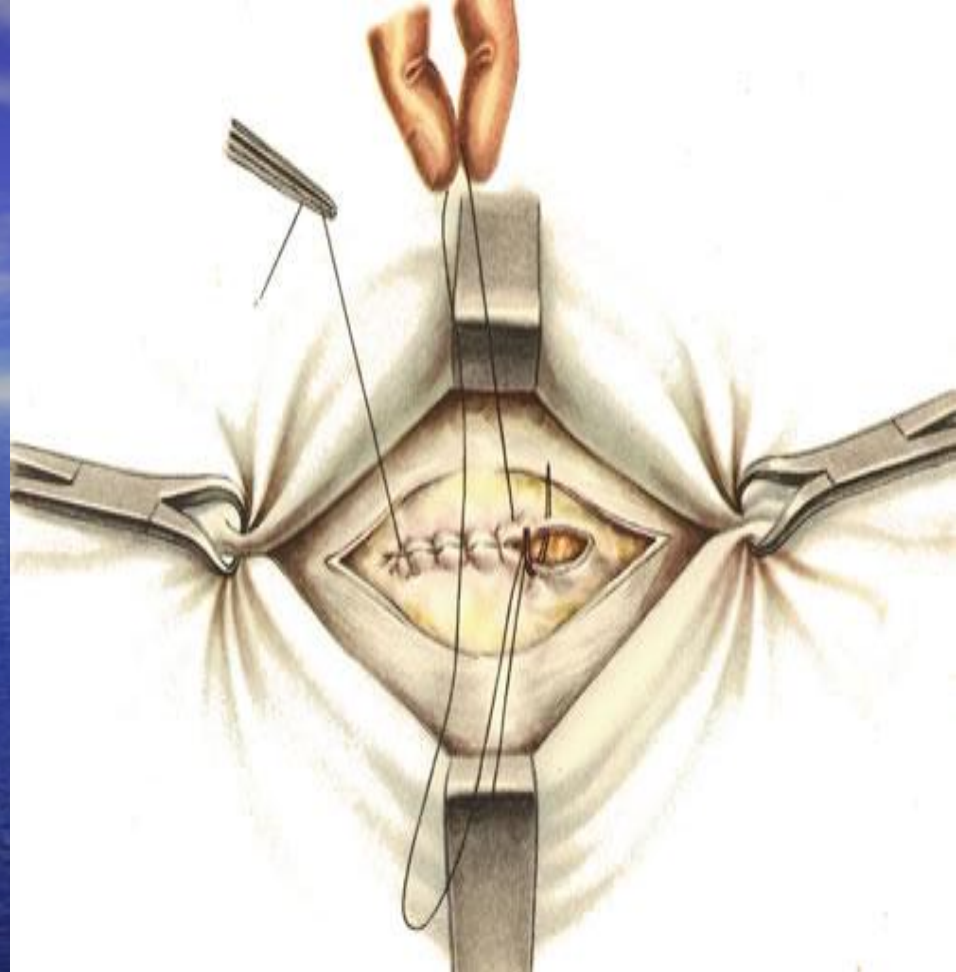
разрез кожи в поперечном направлении



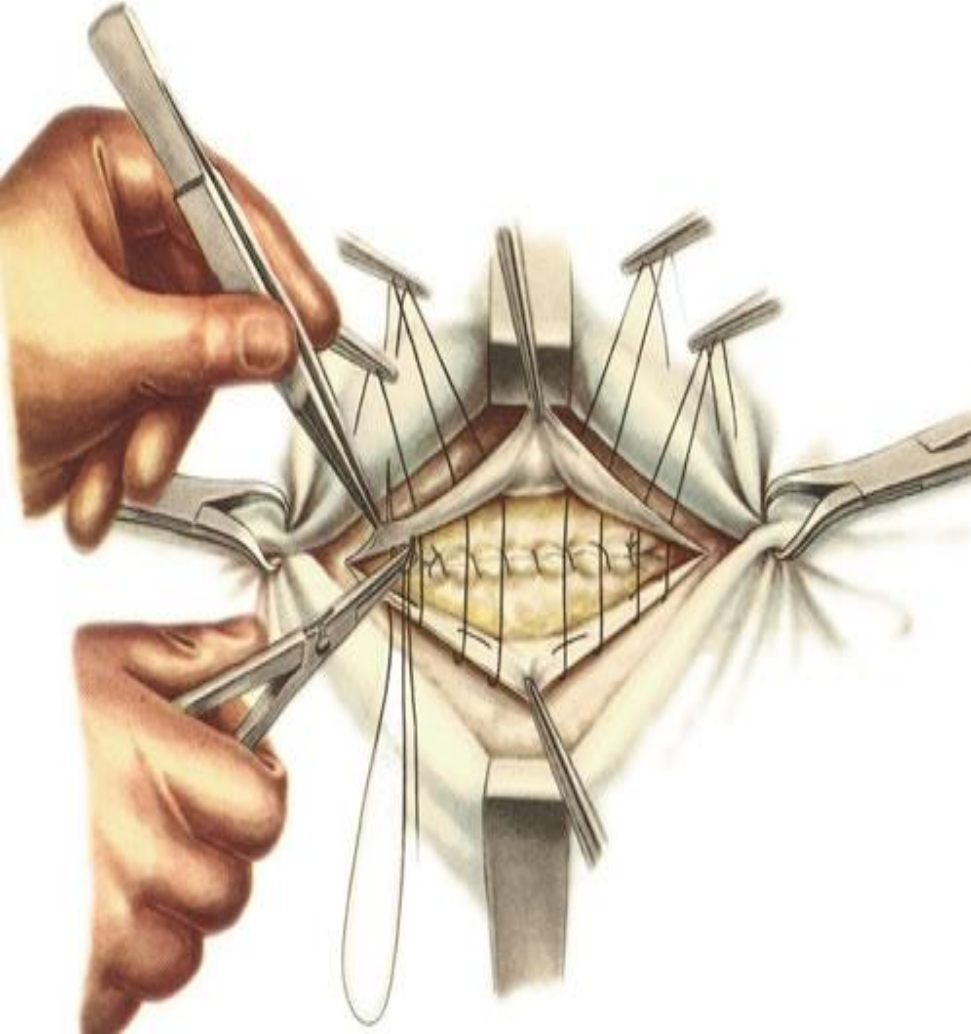
выделение грыжевого мешка



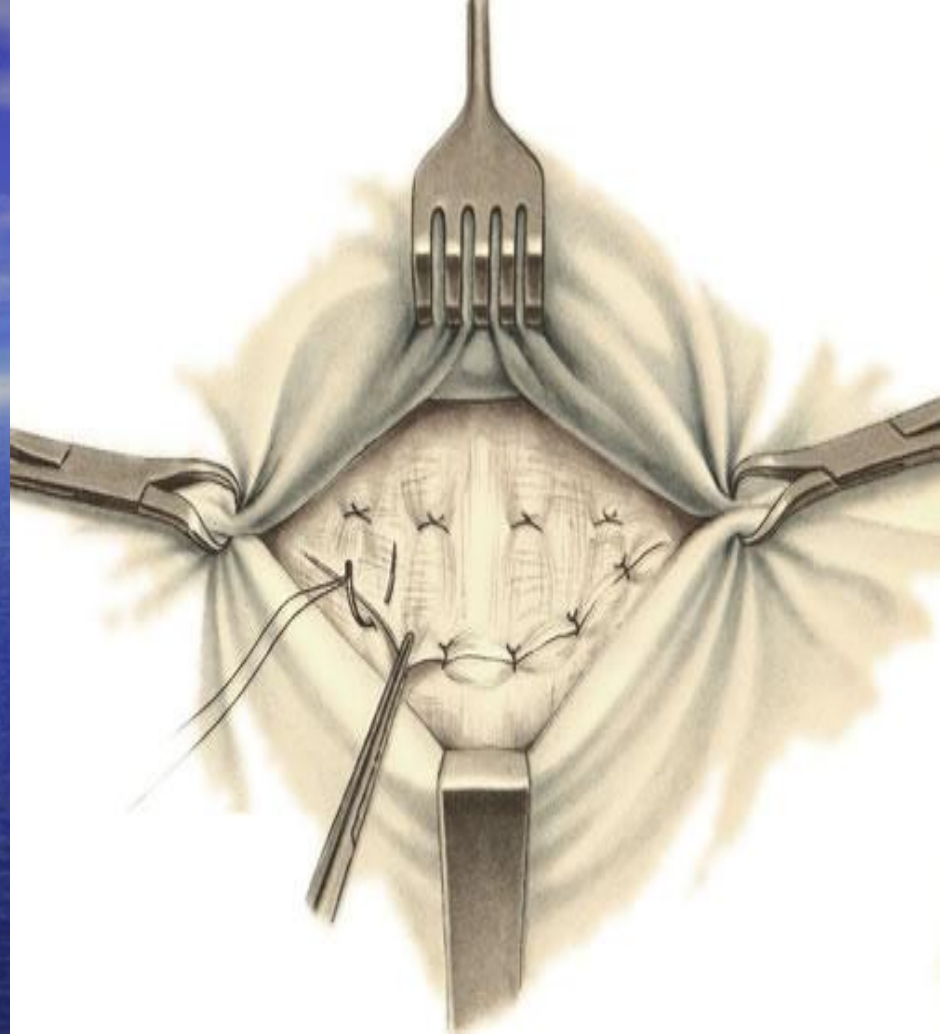
вскрытие грыжевого мешка



ушивание пупочной фасции

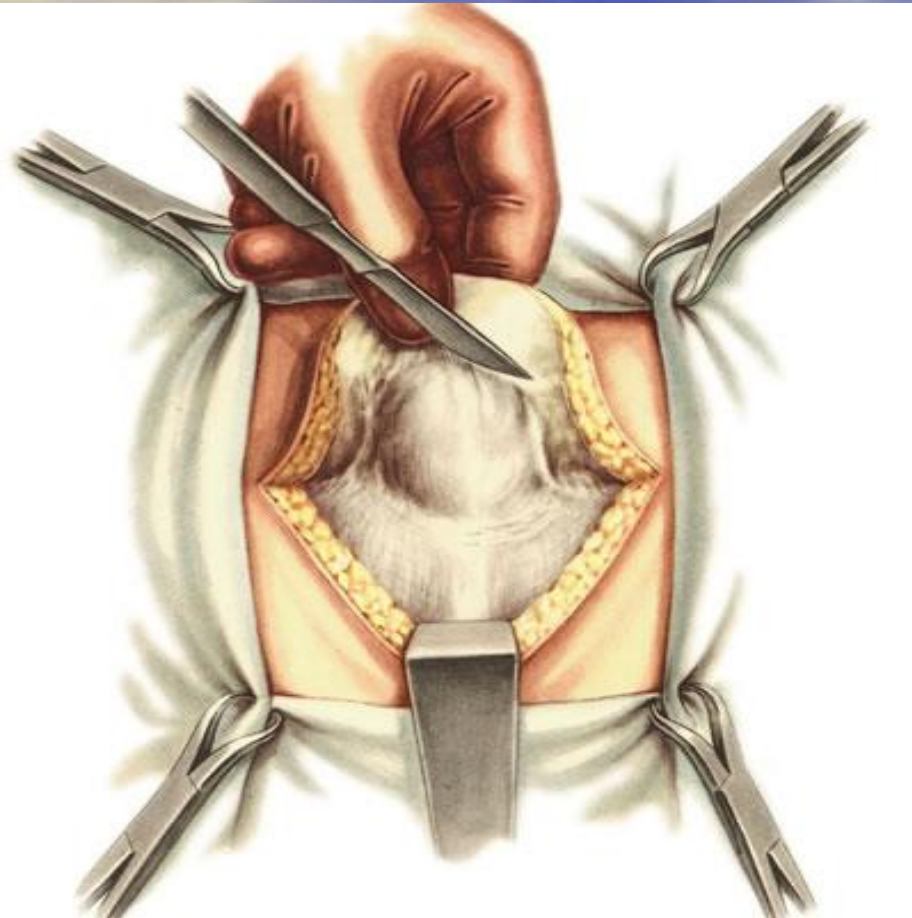


наложение П-образных
швов на апоневроз




создание дубликатуры
апоневроза

Радикальная операция пупочной грыжи по способу Лексера

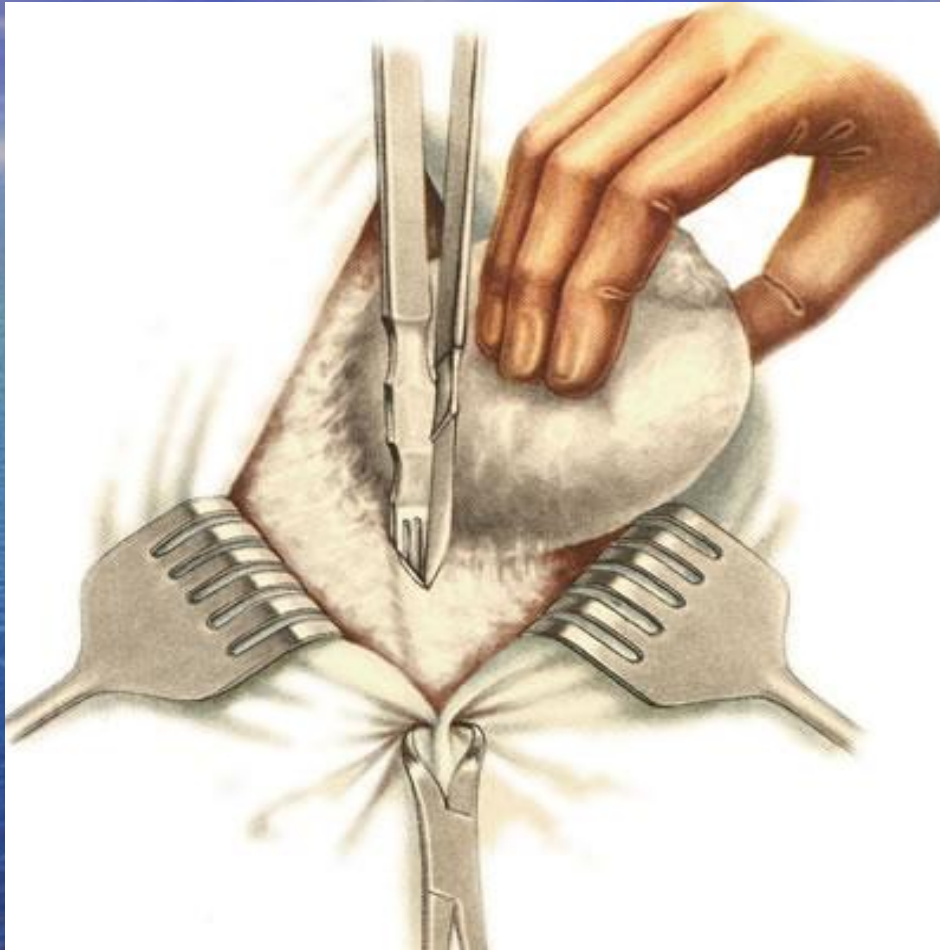


дугобразный разрез
кожи, выделение
грыжевого мешка

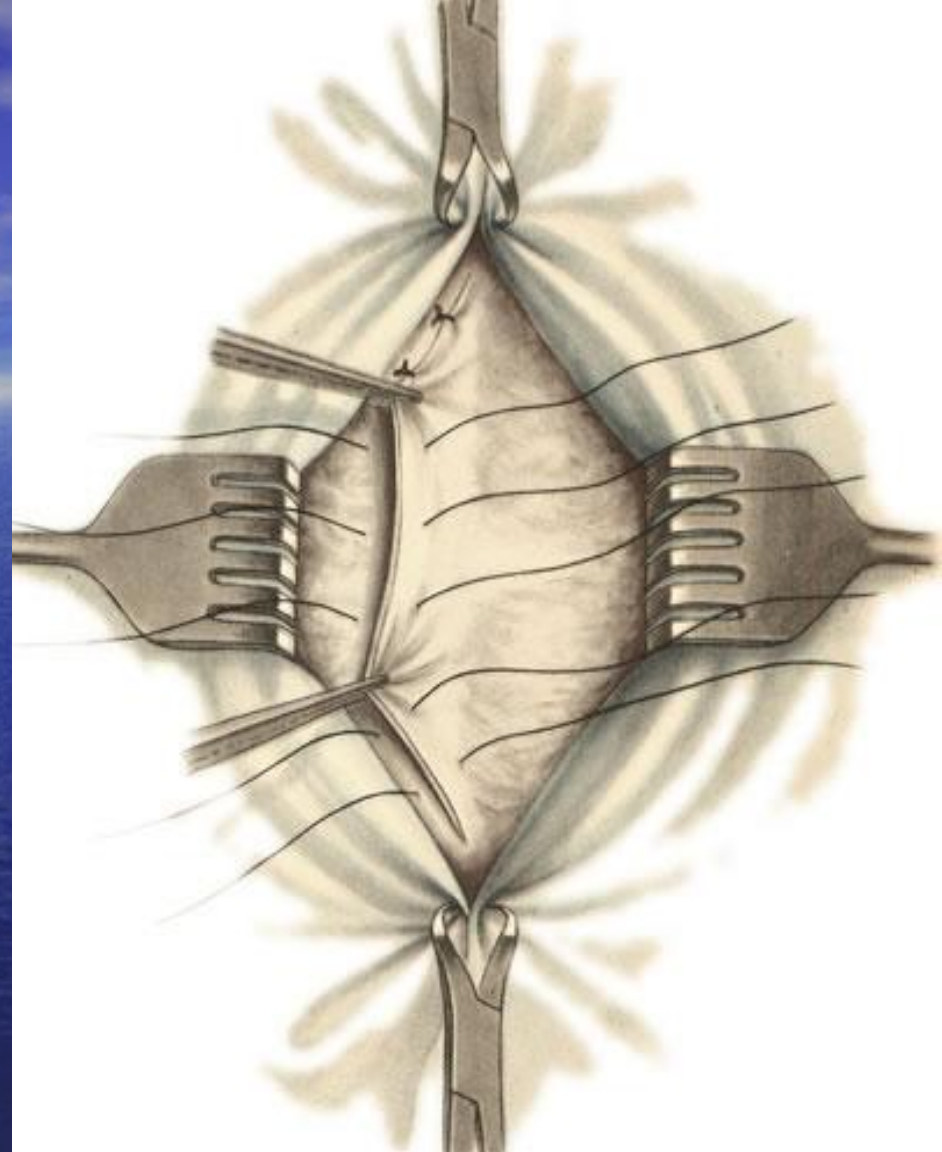
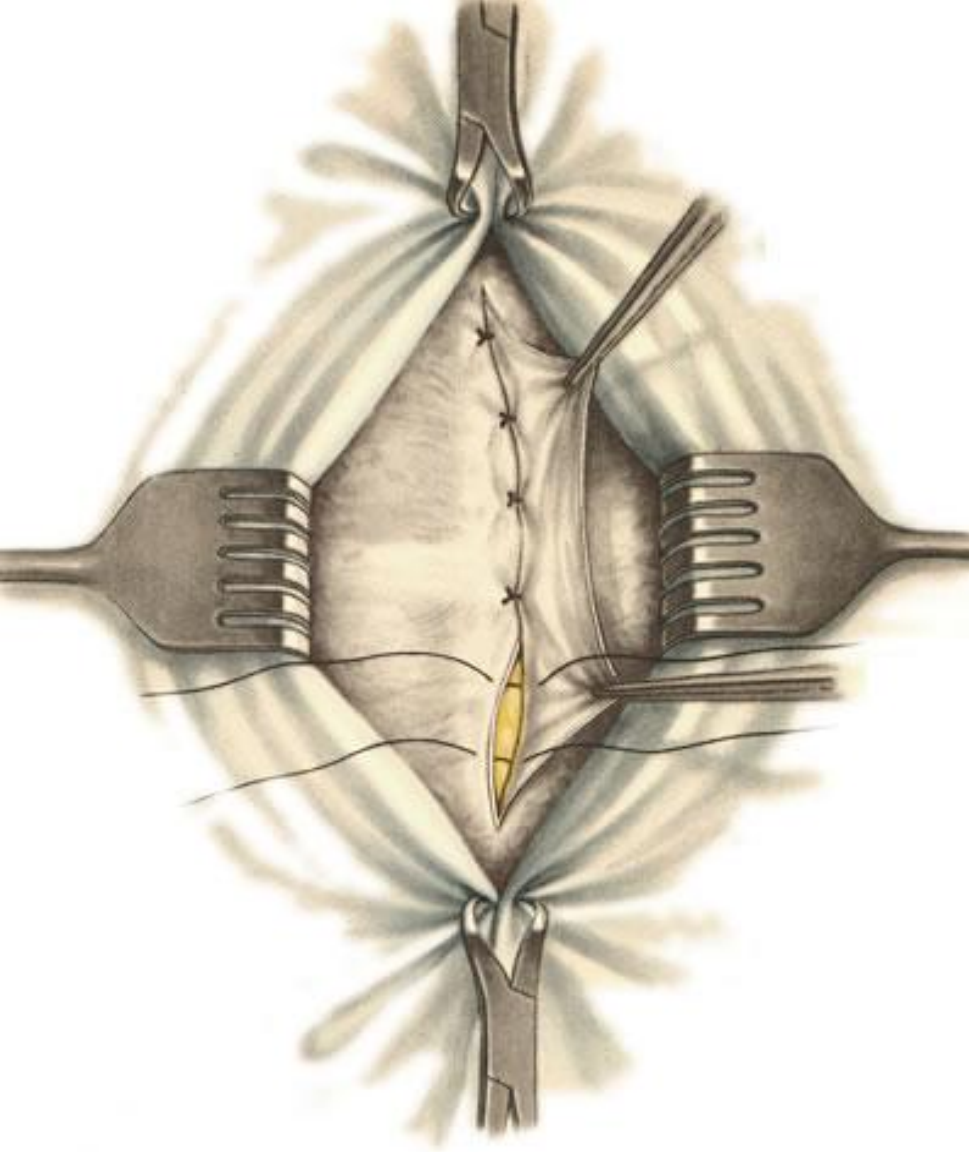


пластика грыжевых ворот
путём наложения
кисетного шва

Радикальная операция грыжи белой линии живота по способу Сапежко

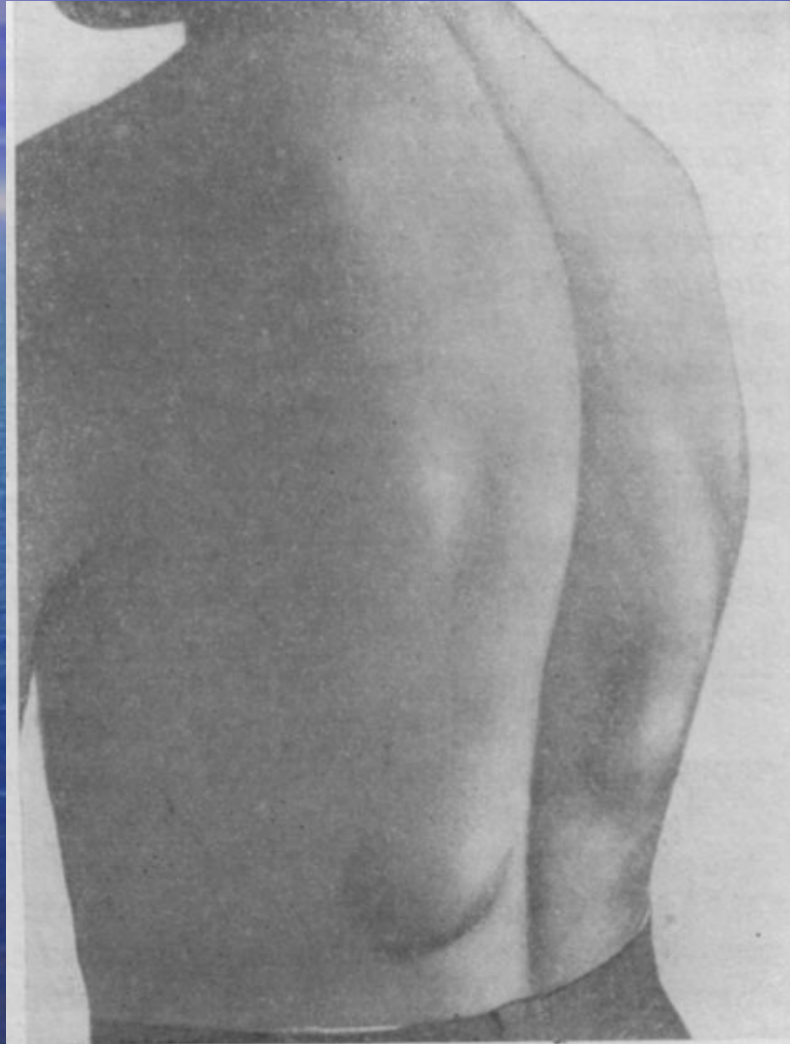

продольный разрез кожи,
выделение грыжевого мешка



создание дубликатуры апоневроза в продольном направлении

Редкие локализации грыж



двусторонняя поясничная грыжа

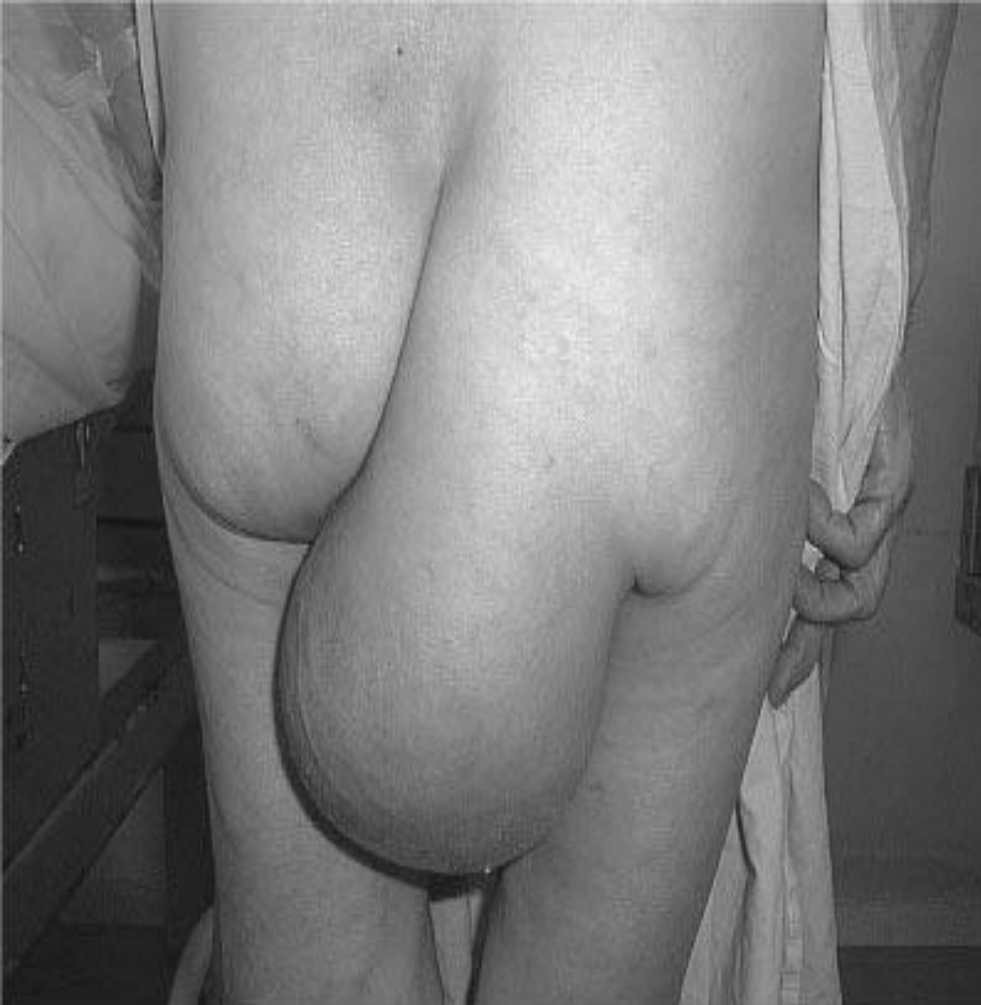

Figure 1 - An enlarging herniation in the right buttock area, partially reducible.

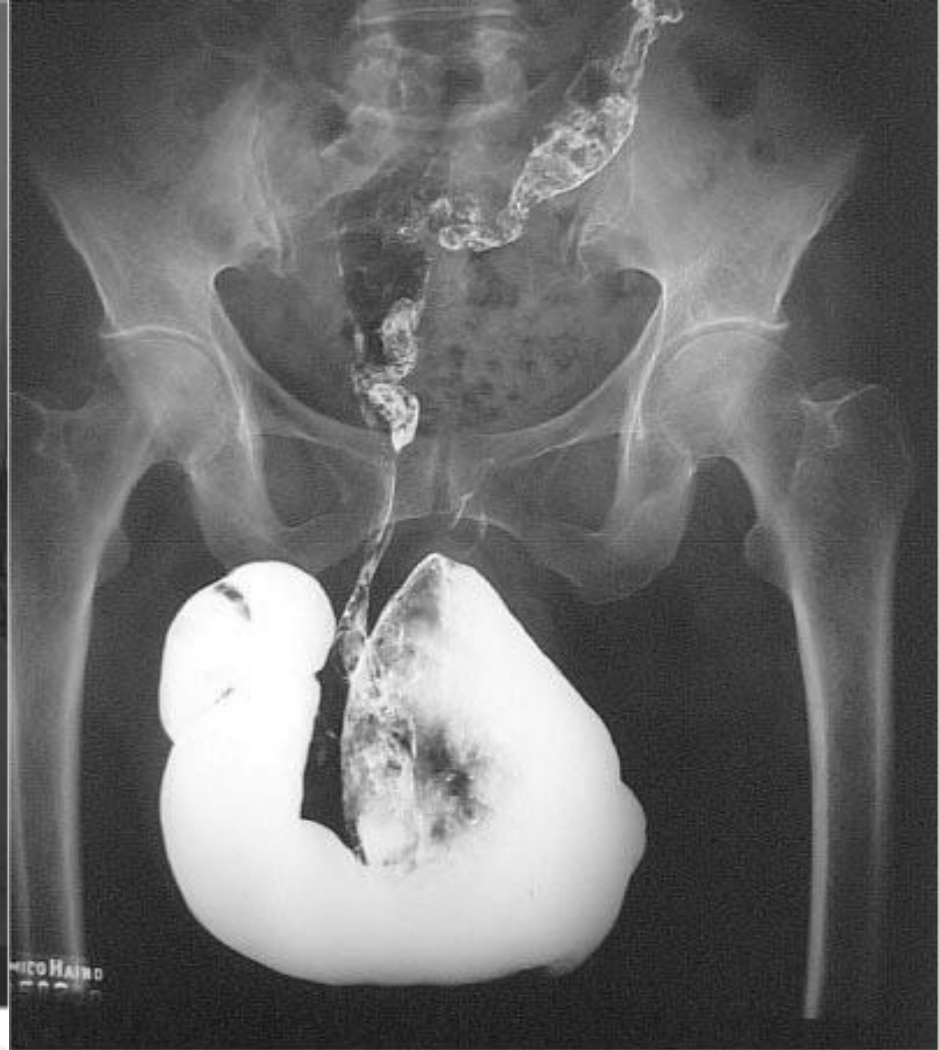


Figure 2 - Barium enema showing a perineal herniation with looping of the sigmoid colon into the hernial sac.

седалищная грыжа