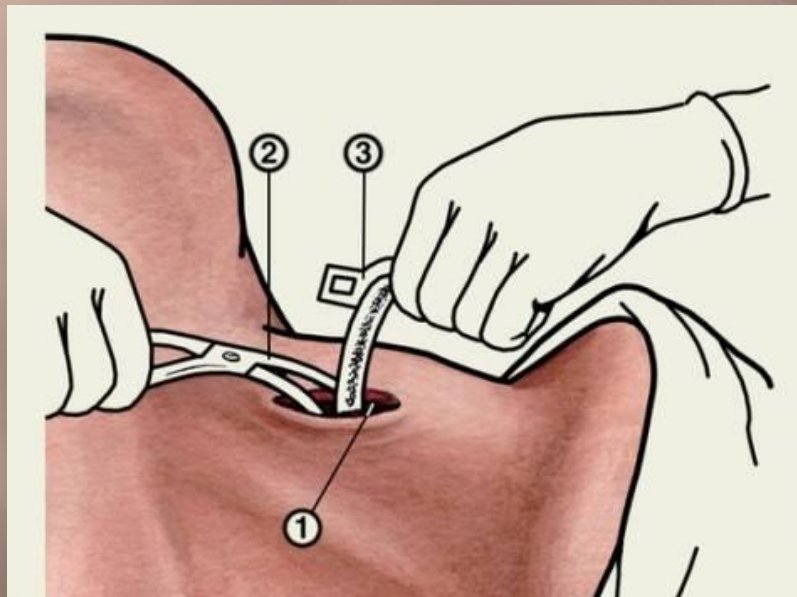

Трахеотомия и ее осложнения



Выполнила:
Студентка 409 группы лечебного
факультета
Непомнящих Алёна Евгеньевна

Трахеотомией (от греческого слова «трахея» – дыхательное горло и «томия» – разрез, рассечение) называют рассечение передней стенки трахеи для ликвидации острой асфиксии.

Трахеостомия (от греческих слов «трахея» и «стома» – рот, отверстие) – это образование временного или стойкого соустья полости трахеи с окружающей средой, осуществляемое путем введения в трахею канюли или подшивания стенки трахеи к коже.

Производится для обеспечения дыхания, а также проведения эндотрахеальных и эндобронхиальных диагностических и лечебных манипуляций.

Вскрытие «дыхательной артерии» при удушье предложил Асклепиад из Вифинии две тысячи лет назад. Первая успешная трахеотомия была выполнена в 1546 г. итальянским врачом Антонио Муса Брасавола у больного, страдающего абсцессом гортани, и имела положительный эффект. В XVI в. Guidi применил и описал оригинальный метод трахеостомии. В начале XIX в. трахеостомию активно применяли у детей при дифтерийном крупе. Первая успешная трахеотомия у ребенка была выполнена в 1808 г. Термин «трахеостомия» как хирургическая манипуляция окончательно ввел Лоренц Хеистер в 1739 г. Три десятилетиями позже Френсис Хом описал клинику крупа и рекомендовал трахеостомию как метод лечения данного состояния.



Тем не менее до начала XIX в. в литературе было описано всего 28 случаев трахеотомии. В дальнейшем ее стали применять значительно чаще. Одним из пропагандистов этой операции был француз Труссо, предложивший расширитель трахеи, по сей день являющийся основным инструментом в наборе для трахеотомии. В начале XX в., после введения эндотрахеальной интубации и активного ее применения, трахеостомию стали применять очень редко. Впервые массовое применение трахеостомии отмечали в начале 50-х годов прошлого века в период эпидемии полиомиелита в Дании, в дальнейшем ее использование у больных в критических состояниях стало обычной процедурой.



Развитие реаниматологии,
совершенствование методов ИВЛ,
возможность длительного протезирования
функции дыхания сделали трахеостомию в
значительной мере прерогативой
анестезиологов-реаниматологов. А. П.
Зильбер формулирует следующие
показания к трахеостомии:

- ▣ Неустраняемая иным путем обструкция на уровне гортани и выше.
- ▣ Необходимость многосуточной ИВЛ.
- ▣ Наличие бульбарных расстройств с нарушением кашля и аспирацией слюны и пищи.
- ▣ Облегчение туалета дыхательных путей.

Сроки выполнения операции трахеостомии

Во всех случаях, когда олитеральность выхода из коматозного состояния, потребность в ИВЛ, или необходимость протекции дыхательных путей от аспирации превысит 7-10 дней рекомендуется выполнять трахеостомию в первые - вторые сутки.

- ▣ Во-первых, если откладывать операцию более 5-7 дней, пациент рискует получить полный список осложнений связанных с пролонгированной интубацией.
- ▣ Во-вторых, выполнение трахеостомии после длительной интубации на фоне развившегося трахеобронхита повышает количество осложнений трахеостомии.
- ▣ Ранняя трахеостомия приводит к уменьшению продолжительности ИВЛ, снижению риска инфекционных осложнений, создает возможности реабилитации функции глотания, понижает риск осложнений от реинтубации.

**Если трахеостомия нужна, то
чем раньше выполнена
операция – тем лучше.**

Британскими учеными были проведены систематический обзор и мета-анализ с целью определить наиболее целесообразное время проведения трахеостомии от момента начала искусственной вентиляции легких (ИВЛ). В мета-анализ были включены все рандомизированные исследования, сравнивающие раннюю трахеостомию с поздней трахеостомией, либо с продленной интубацией трахеи у взрослых, требующих длительной ИВЛ.

Из 15950 просмотренных статей было отобрано 5 отчетов об исследованиях, отвечающих требованиям мета-анализа и включавших в себя данные о 406 больных. Исследования были проведены в разное время с 1984 по 2004 гг. Исследования изучали различные категории реанимационных больных – хирургических, травматологических, ожоговых. Ранней считалась трахеостомия, проведенная в течение первых 7 суток с момента начала ИВЛ (в различных исследованиях от 0 до 7 дней).

- ▣ Первичной конечной точкой считалась внутригоспитальная смертность,
- ▣ Вторичными – продолжительность нахождения в отделении интенсивной терапии, продолжительность ИВЛ и частота развития ИВЛ-пневмонии.

По данным анализа 4-х исследований (322 больных) ранняя трахеостомия значительно снижала длительность ИВЛ по сравнению с поздней трахеостомией или чрезгортанной интубацией трахеи (средняя разница в длительности ИВЛ – 8.5 дней, при 95% Достоверный Индекс от – 15.3 дней до – 1.7 дней, $P=0.03$).

Ранняя трахеостомия также значительно снижала длительность пребывания больных в отделении интенсивной терапии (-15.3 дней, при 95% ДИ от -24.6 до – 6.1. $P=0.001$). Эти данные были получены на основании анализа 2-х исследований (226 больных).

В целом авторы делают вывод о целесообразности ранней трахеостомии у взрослых больных, требующих длительной ИВЛ.

John Griffiths et al. Systematic review and meta-analysis of studies of the timing of tracheostomy in adult patients undergoing artificial ventilation. BMJ. May 28, 2005;330:1243

Осложнения трахеостомии

Осложнения во время проведения трахеостомии и в первые часы после процедуры:

- Смерть.
- Кровотечение.
- Гипоксия, гиповентиляция, гиперкапния, $SaO_2 < 80\%$.
- Ложный ход или паратрахеальная постановка трахеотомической трубки.
- Перфорация задней стенки трахеи.
- Перелом кольца трахеи.
- Подкожная эмфизема.
- Пневмоторакс.
- Экстубация во время проведения процедуры.
- Аспирация.

Ранние осложнения, проявляющиеся в первые 24 ч после процедуры:

- ▣ Кровотечение.
- ▣ Чрезмерная грануляция тканей, паратрахеальные грануляции, перихондрит в области постановки трахеотомической трубки.
- ▣ Трахеоартериальная фистула (очень редкое, но фатальное осложнение может возникнуть, если стома расположена ниже четвертого кольца трахеи).
- ▣ Инфицирование стомы.
- ▣ Трахеоэзофагеальная фистула, возникающая вследствие ранения задней стенки трахеи во время операции и ее эрозия.

Поздние осложнения трахеостомии:

- Стеноз трахеи.
- Трахеальная фистула (редкое осложнение, которое возникает вследствие хронической инфекции стомы и повышенной грануляции ткани стомы, требует хирургического лечения, обычно через 4–5 дней после деканюляции).
- Изменение голоса.
- Грубый шрам, рубцовые изменения на коже в области трахеостомы, косметические результаты после деканюляции являются хорошими в 77% случаев, удовлетворительными – в 19%, неудовлетворительными и требующими косметической хирургической коррекции – в 3–4% случаев.

Операционные и послеоперационные осложнения, по данным отечественных и зарубежных авторов составляют от 5 до 67%. Трахеостомия является причиной рубцового стенозирования гортани и трахеи, отмечаются у 20-25% больных, а также возникновения трахеопищеводных свищей у 3-5% больных.

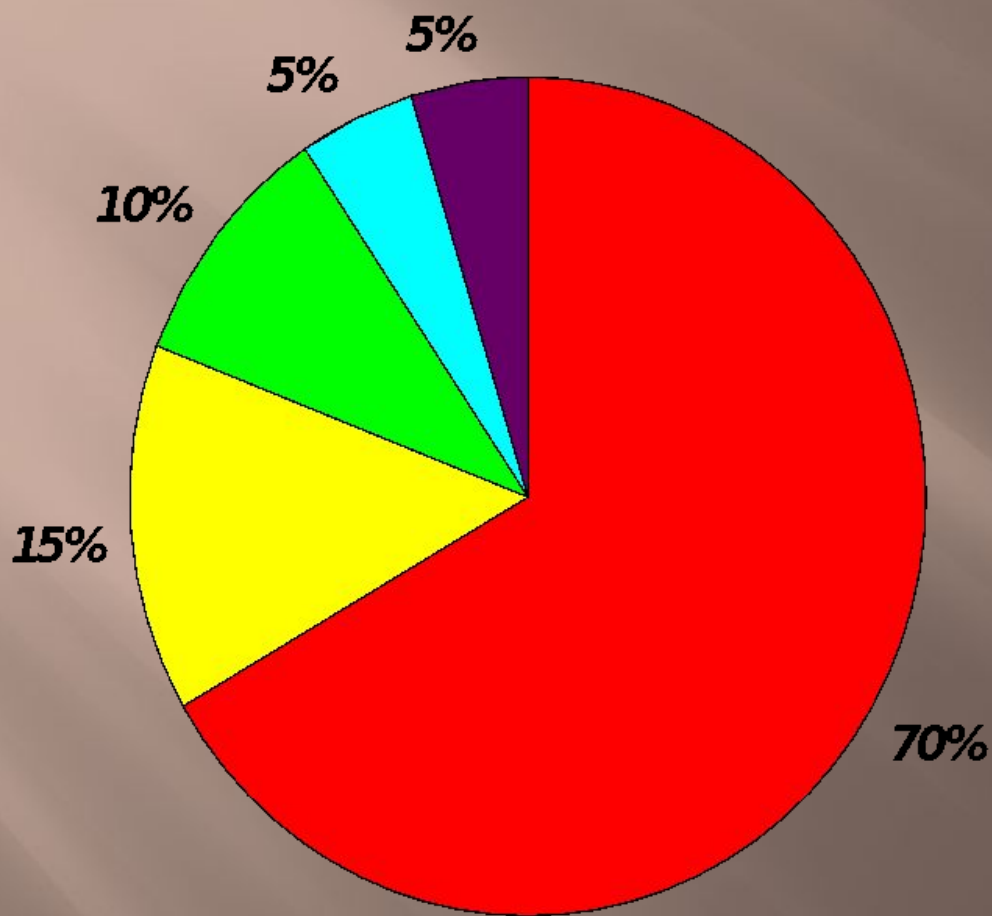
▣ *Кафедра анестезиологии и реаниматологии
РМАПО*

ГКБ им. С.П. Боткина

*Фоломеев В.Н., Молчанов И.В., Панферова А.В.,
Толмачова Т.В.*

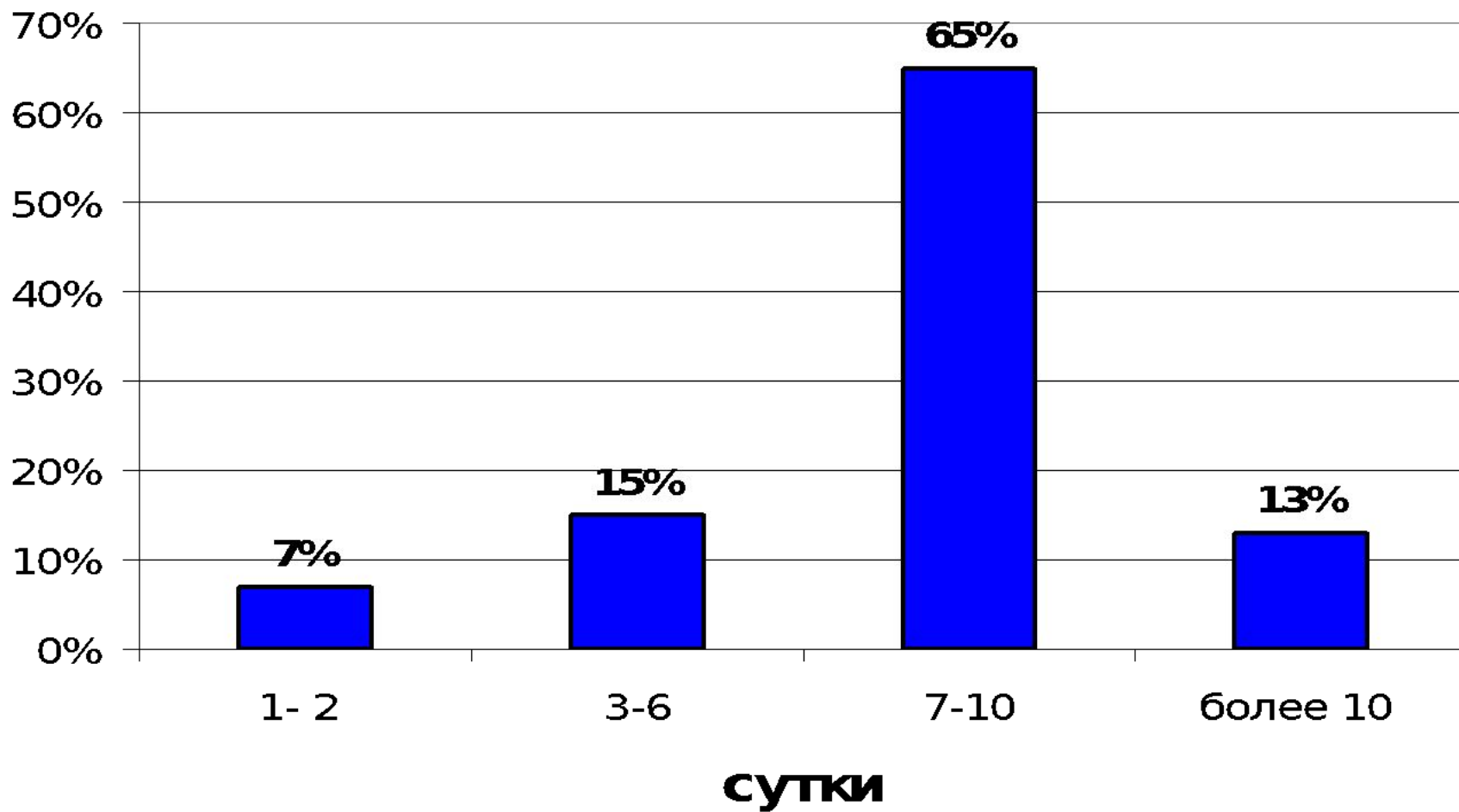
В период с 1990 по 2005гг в отделениях реанимации (ОР) ГКБ им. С.П. Боткина произведено более 3000 трахеостомий пациентам, нуждающимся в проведении длительной искусственной вентиляции легких (ИВЛ). Из них было 1800 (60%) мужчин и 1200 (40%) женщин в возрасте от 16 до 90 лет.

Причины госпитализации в ОАР



- тяжелая автодорожная травма 2100 чел.**
- инфекционные заболевания 450 чел.**
- ОНМК и инфаркт миокарда 300 чел.**
- бытовой и производственный травматизм 160 чел.**
- последствия хирургических вмешательств и др. 150 чел.**

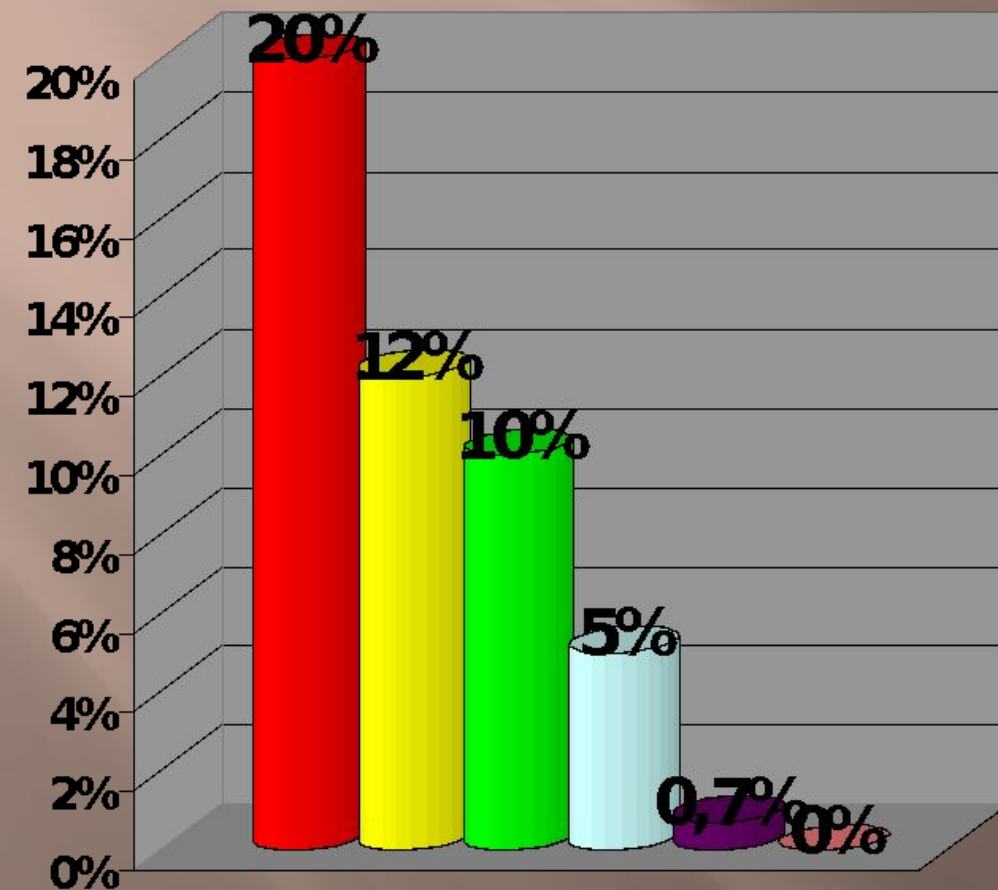
Время выполнения трахеостомии



В послеоперационном периоде

- воспалительные изменения тканей в области трахеостомы выявлены - у 460 (15%),
- эрозивные кровотечения из мелких вен - у 27 (0,9%),
- эрозивное кровотечение и крупной артерии - у 2 (0,06%) больных.
- Не совместимые с жизнью травмы различных органов, массивные кровопотери, неблагоприятное течение основного заболевания, пневмонии, сепсис и другие отрицательные факторы явились причиной смерти 690 (23%).
- Воспалительные изменения в области трахеостомы с расхождением швов и обнажением хрящей трахеи отмечены у 600 (20%) больных.

Всем 2310 выжившим пациентам, после перевода их с управляемого на самостоятельное дыхание проводили эндоскопическое исследование гортани и трахеи. Были выявлены следующие патологические изменения



- Воспалительные изменения в области трахеостомы от механических факторов - у 460 больных
- Разрастание грануляций в шейном и грудном отделах трахеи - у 350 больных
- Эрозивно-язвенный трахеит грудного отдела трахеи - у 230 больных
- Грануляции по нижнему краю трахеостомического рубки, суживающие просвет грудного отдела трахеи от механических факторов - у 120 больных
- Трахеопищеводные свищи - у 17 больных
- Летальных исходов во время трахеостомии не зарегистрировано

ПРОФИЛАКТИКА ОСЛОЖНЕНИЙ

Профилактика интраоперационных осложнений

- Точное следование методике
- Правильное положение инструментов относительно оси трахеи при манипуляциях
- Формирование стомы достаточного размера для свободной установки трахеостомической трубки
- Фиброскопия в сложных случаях

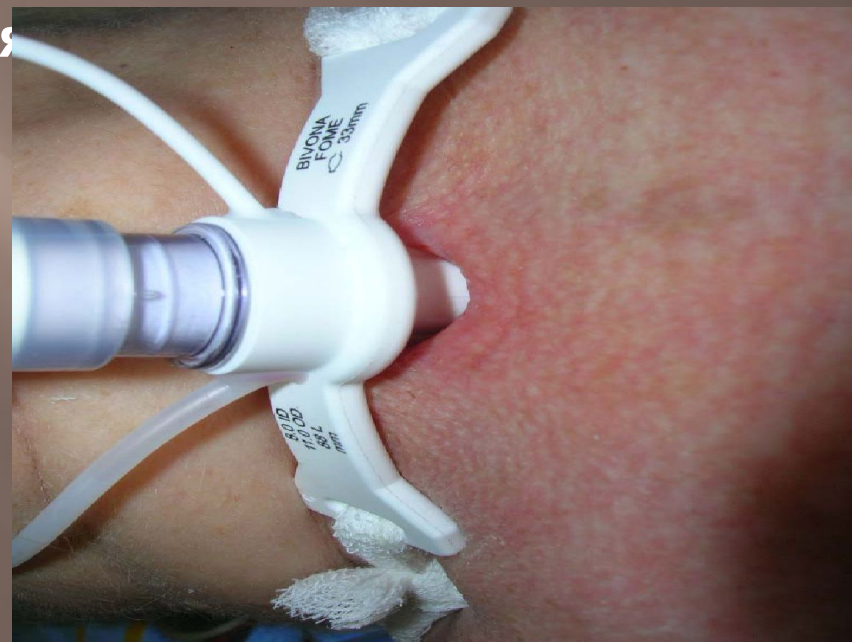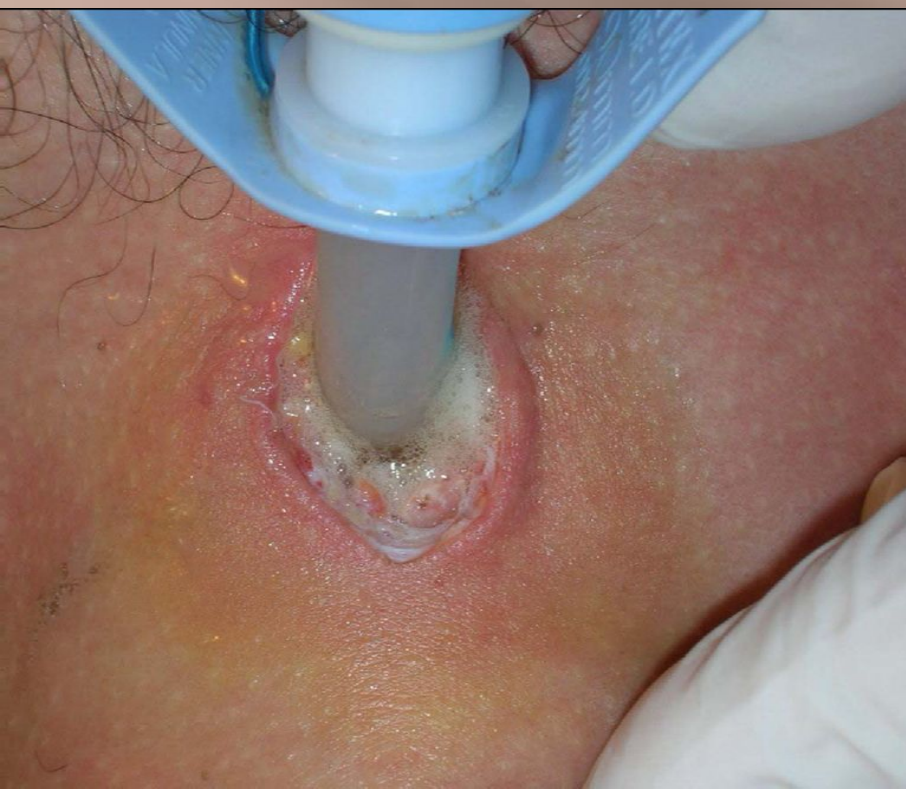ПРОФИЛАКТИКА ИНТРАОПЕРАЦИОННЫХ КРОВОТЕЧЕНИЙ

- Пункция трахеи выполняется до разреза кожи
- Пробная пункция трахеи выполняется тонкой иглой.
- Скальпелем рассекается только кожа и величина разреза соответствует размеру трубки.
- Фиброскопия на этапе пункции трахеи во всех сложных случаях
- Раздвижение тканей шеи выполняется деликатно

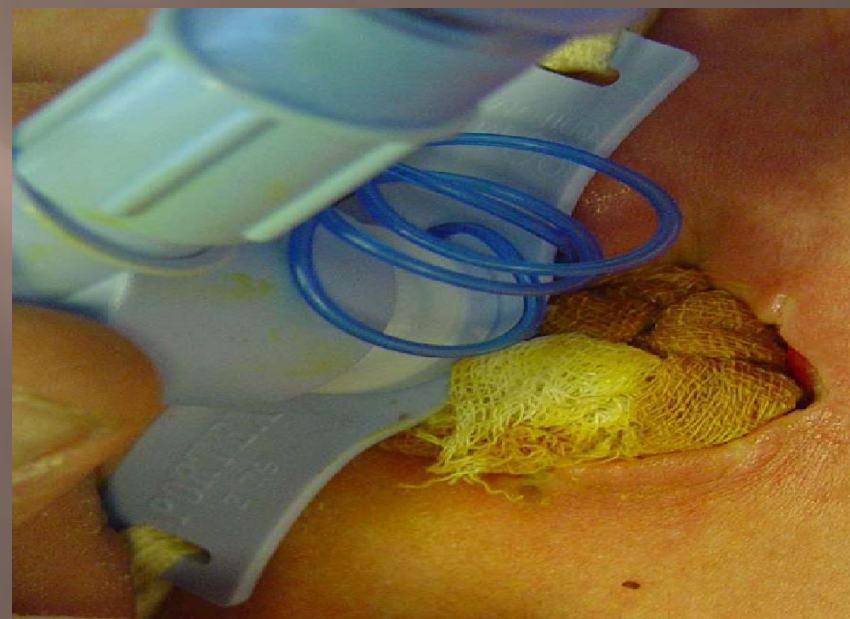
Профилактика паратрахеальной установки трубки

- Контроль поступления воздуха через иглу или стому на всех этапах операции
- Фиброскопия во всех сложных случаях
- Формирование стомы достаточного размера для свободной установки трахеостомической трубки
- Экстубация только после того, как убедились, , что ИВЛ через трахеостому эффективна и трахеостомическая трубка надежно фиксирована

Большое значение в предупреждении осложнений имеет грамотный уход за трахеостомой, который включает отношение к трахеостоме как к операционной ране с соблюдением необходимых требований асептики и антисептики, тщательную санацию трахеобронхиального дерева, применение трахеоканюль из мягкоэластичных биоинертных материалов, своевременное удаление гранул



Профилактика и лечение инфекционно-воспалительных изменений гортани и верхних отделов трахеи с использованием трахеостомической трубки с дренажем надманжеточного пространства (Portex)

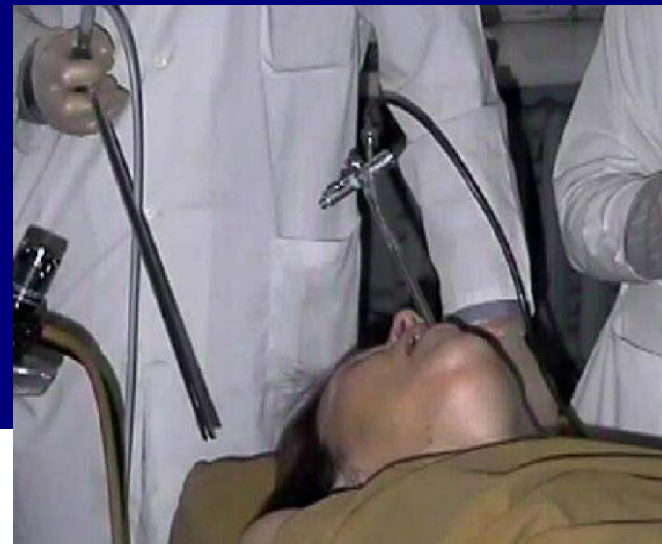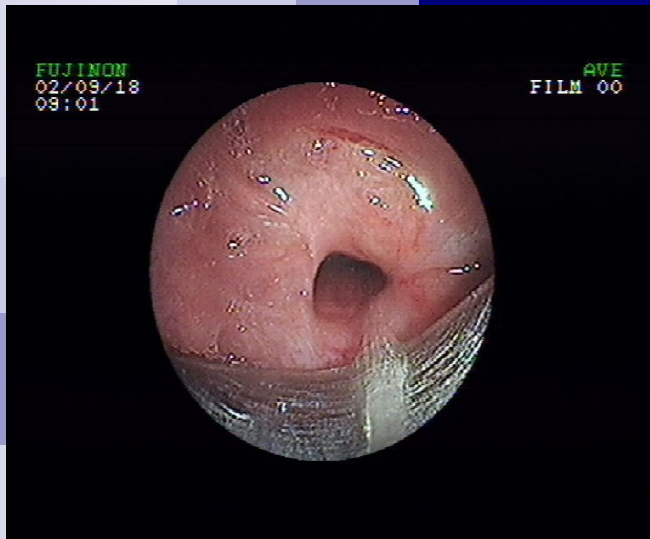


Разрастание грануляционной ткани в области стомы или в зоне максимальной травматизации трахеи обычно является индивидуальным вариантом ответа соединительной ткани на воспаление и повреждение. Для предупреждения этого осложнения трахеостомическую трубку смазывают глазной гидрокортизоновой мазью. Мазь «Дермазин» (основное действующее вещество сульфадиазин серебра) при ежедневной обработке трахеостомических трубок позволяет добиться регресса некрупных мягких грануляций. Крупные грануляционные разрастания в трахее могут быть удалены эндоскопически с использованием электрокоагуляции.

Осложнения трахеостомии препятствующие деканюляции

- ▣ Рубцовый стеноз трахеи
- ▣ Трахеопищеводный свищ

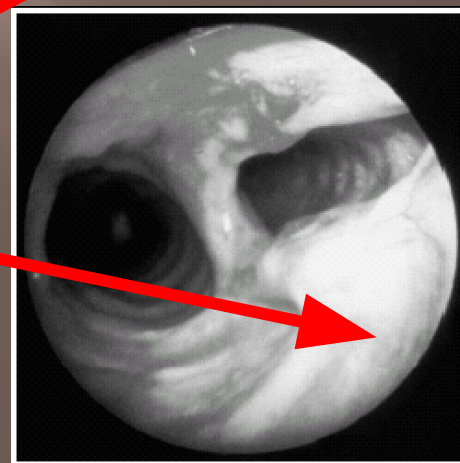
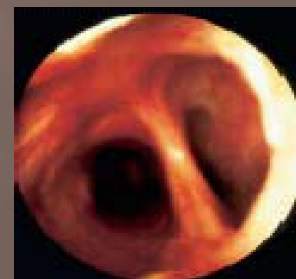
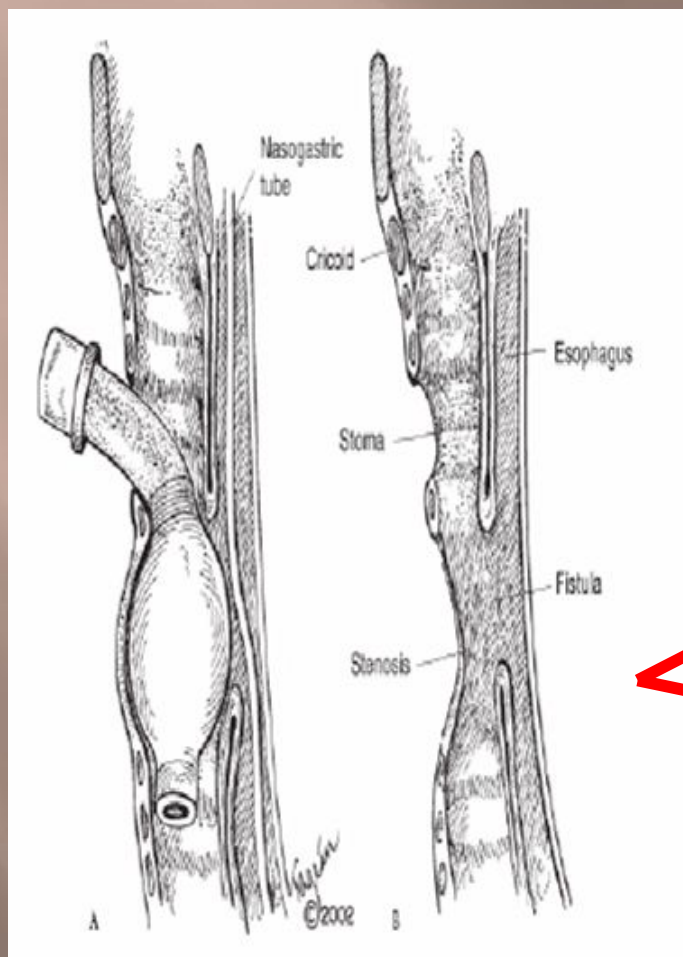
Рубцовый стеноз трахеи



Помощь заключается в проведении эндоскопического бужирования стеноза

Материалы В.Д.Паршина (д.м.н. РНЦХ)

Осложнение трахеостомии Трахеопищеводная фистула




Причиной этого осложнения является нарушение трофики стенки трахеи от давления герметизирующей манжетки и неспадающегося желудочного зонда, в сочетании с трахеитом захватывающим подслизистый слой стенки трахеи и распространением воспаления на кольца трахеи.

Ишемия при давлении в манжетке выше капиллярного(20-30-ммрт.ст)

Противоишемические мероприятия:

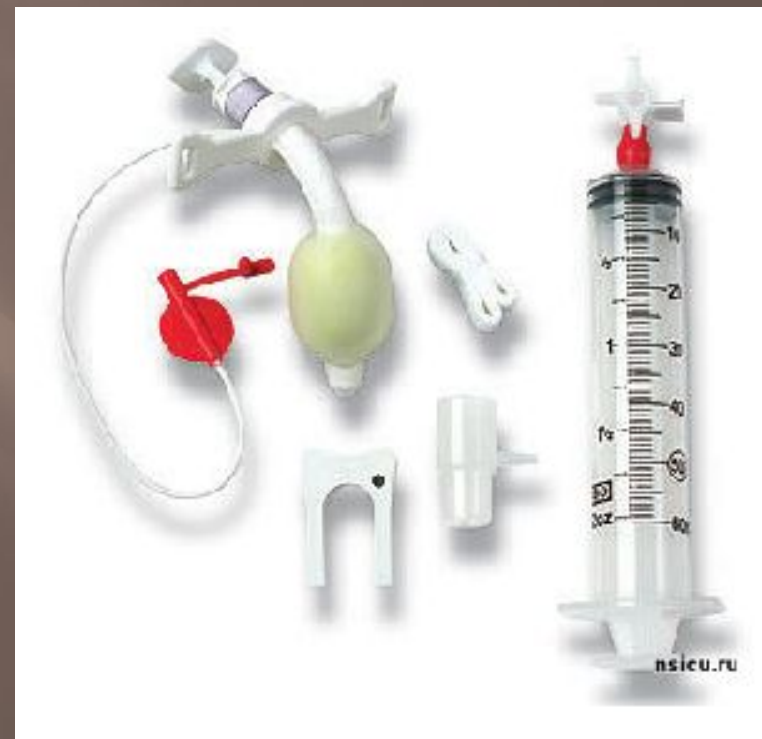- ▣ *1.Манометрия*
- ▣ *2.Каждые 2 часа-выпускать воздух из манжетки, смещать трубку по длине трахеи*
- ▣ *3.Трубки с манжетками низкого давления, с двумя манжетками*
- ▣ *4.Использование спадающегося назогастрального зонда*

Манометр фирмы "Portex" для
контроля давления в манжетке.



Оригинальным и весьма эффективным решением являются трахеостомические трубки с пенным наполнителем манжеты.

Манжета – это камера, наполненная пенной массой, которая сдувается до введения в трахею и пассивно/ в любом случае раздувается вновь, повторяя размер и форму трахеи. Т.к. естественное свойство пены – быть раздутой, давление манжеты на стенку трахеи в действительности уменьшается, когда во время вдоха пенная манжета расширяется. Пенная манжета аккуратно расширяется лишь до объема, соответствующему диаметру трахеи, таким образом, герметизируя ее без чрезмерного давления.



Спасибо за внимание