

Травма груди и живота

Проявления торакоабдоминальной травмы

- Дыхательная недостаточность
- Гипоксия
- Геморрагический шок
наружное \ внутреннее
кровотечение

Первичный осмотр

Внешние признаки

- ушибы
- гематомы
- порезы
- раны
- ссадины от ремней безопасности

Физикальное исследование

Грудь

- эмфизема
- переломы ребер\крепитация
- отсутствие\снижение дыхательных шумов
- девиация трахеи
- глухость\отсутствие сердечных тонов

Физикальное исследование

Живот

- вздутие
- напряжение
- симптомы раздражения брюшины
- ректальное исследование
- осмотр половых органов
- пальпация костей таза

Диагностика

- Рентген
- УЗ
- КТ
- ДПЛ
- Ангиография

Состояния, угрожающие жизни

Грудь

- напряженный пневмоторакс
- массивный гемоторакс
- тампонада перикарда
- открытый пневмоторакс
- флотирующая грудная клетка
- травма аорты

Напряженный пневмоторакс

Клинический диагноз!!!

- снижение артериального давления
- одностороннее снижение дыхательных шумов
- девиация трахеи
- дыхательная недостаточность

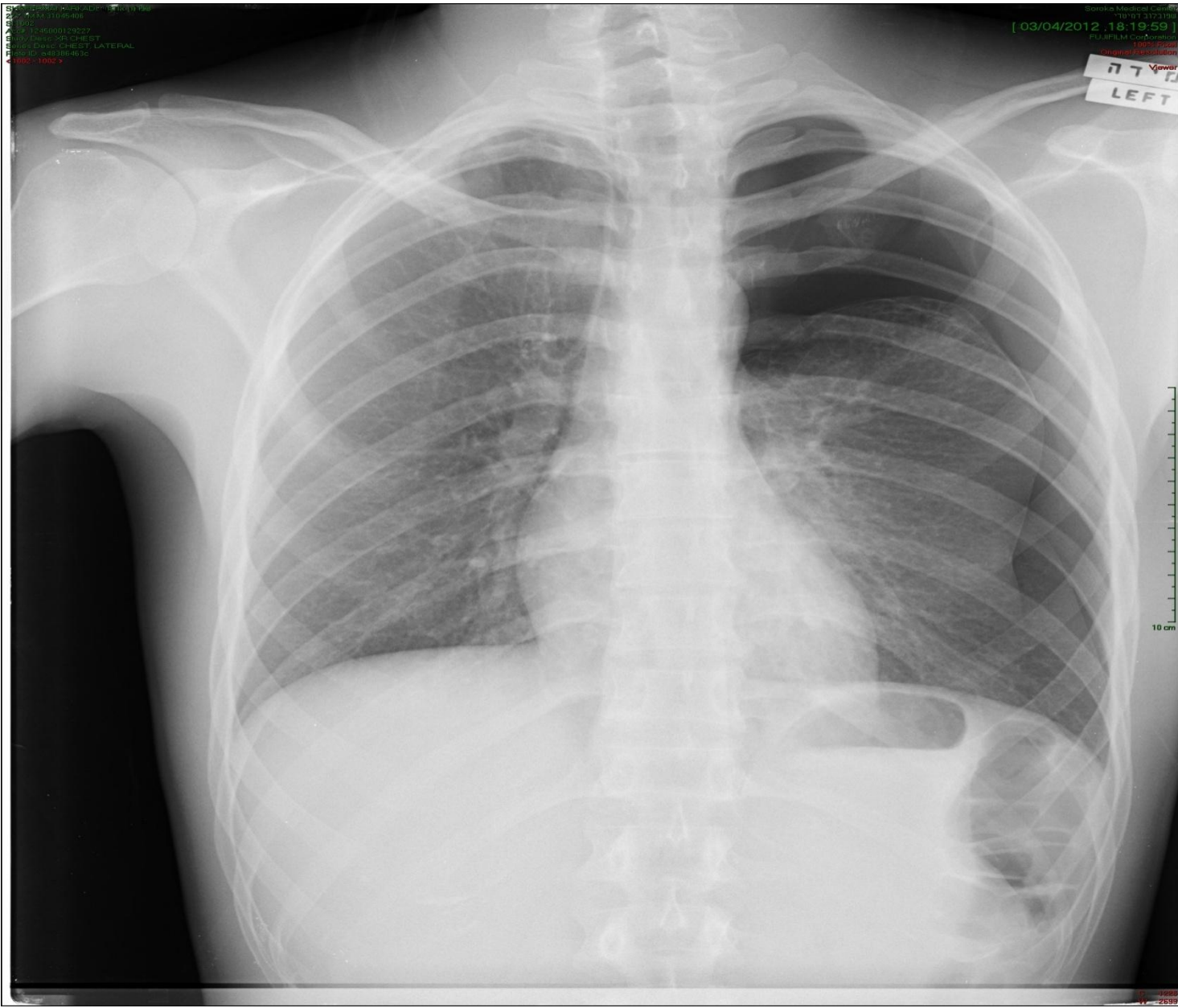
SINAI 20120304 00:18:19:00
214 31095408
03/04/2012
03/04/2012 18:19:59
03/04/2012 18:19:59
03/04/2012 18:19:59
03/04/2012 18:19:59
03/04/2012 18:19:59

03/04/2012 18:19:59
[03/04/2012 18:19:59]
03/04/2012 18:19:59
03/04/2012 18:19:59
03/04/2012 18:19:59

777
LEFT


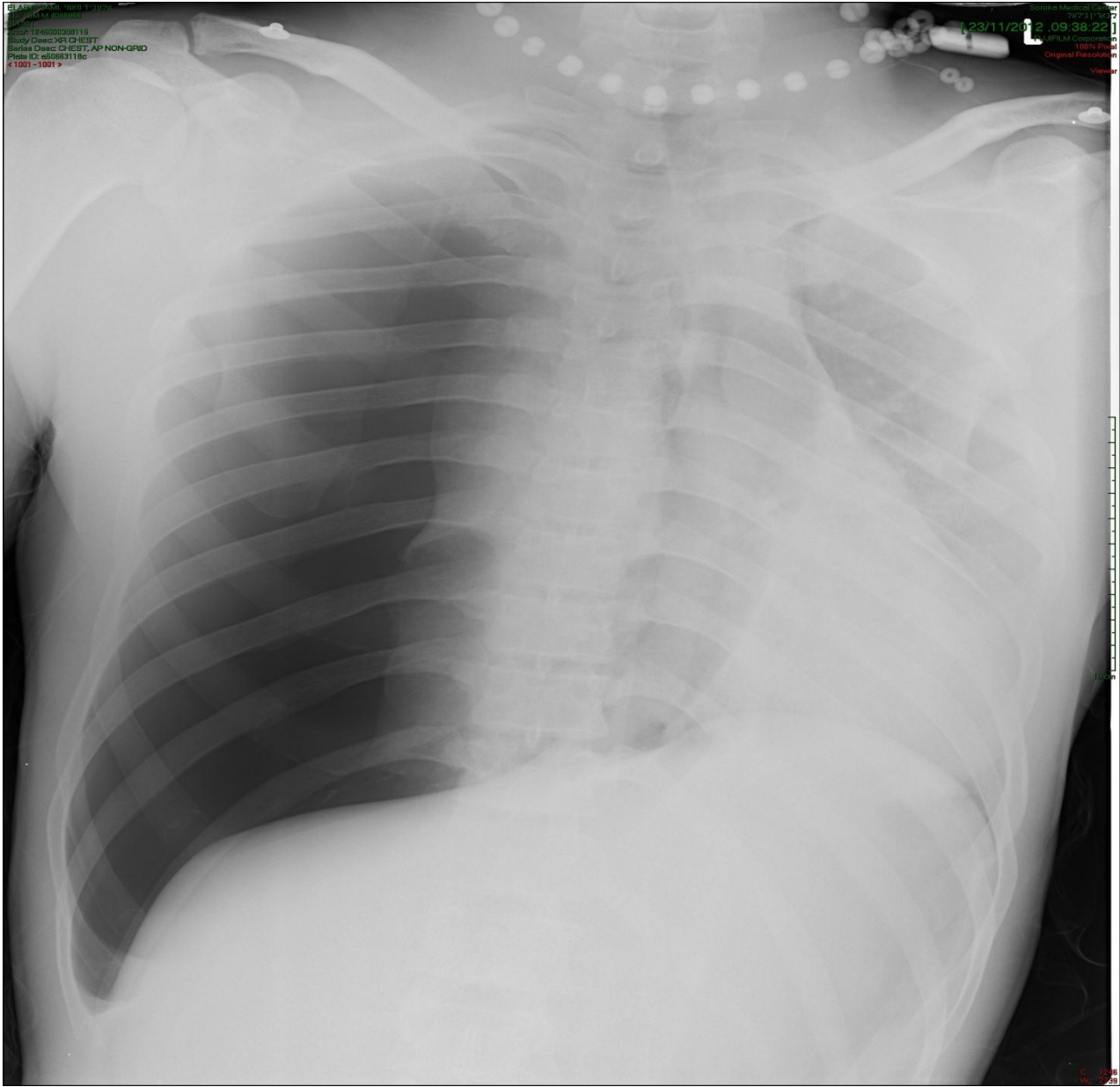
10 cm

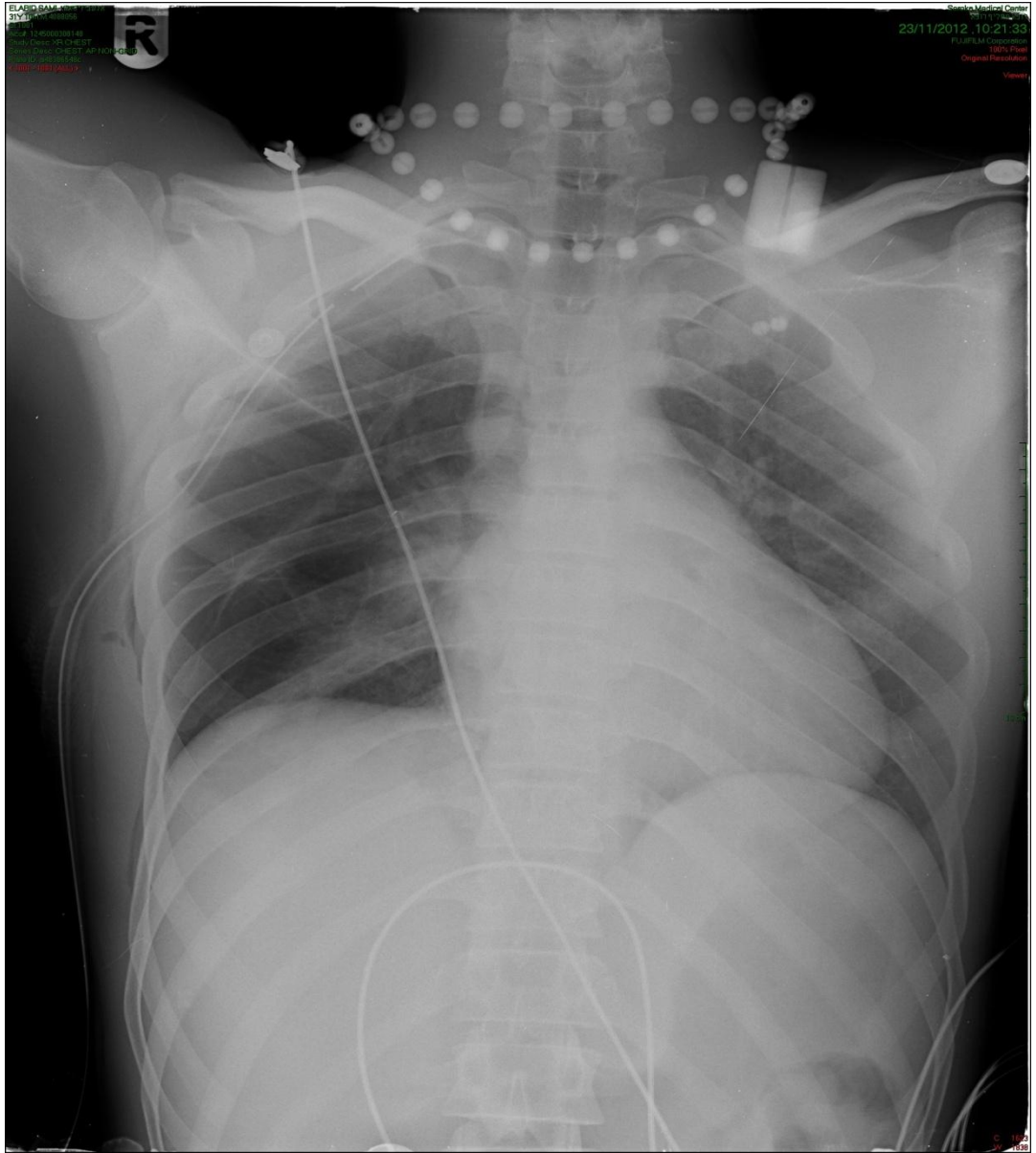
03/04/2012 18:19:59
03/04/2012 18:19:59



ELABORADO: 2008/10/01
PACIENTE: 1001
ID: 1246000308115
Study/Desc: AP CHEST
Series/Desc: CHEST, AP NON-GRID
Plate ID: s05983118c
1001 - 1001 >

23/11/2012 09:38:22
FILM: 1001
Original Resolution
View: R





Массивный гемоторакс

- геморрагический шок
- сброс по дренажу из плевральной полости
 - одномоментно 1500 мл
 - 200 мл в час

Тампонада перикарда

- глухость \ отсутствие сердечных тонов
- снижение артериального давления
- расширение вен шеи

Тампонада перикарда

High index of suspicion

- FAST
- эхокардиография
- диагностическая пункция перикарда
- КТ(?)

Тампонада перикарда

- Торакотомия в приемном отделении
- Торакотомия в условиях операционной
 - стернотомия
 - переднебоковая торакотомия слева

Открытый пневмоторакс

- Гипоксия
- Гиперкарбия
- Напряженный пневмоторакс

Открытый пневмоторакс

- Дренаж плевральной полости
- Интубация
- Герметизация дефекта

На догоспитальном этапе –
наружный клапан

Флотирующая грудная клетка

- Парадоксальное дыхание
- Гипоксия
- Боль
- Аккумуляция секрета

Флотирующая грудная клетка

- Интубация, механическая вентиляция
- Обезболивание
- Физиотерапия
- Санация дыхательных путей

Закрытая травма аорты

- 70% погибают на месте происшествия
- 30% из доставленных в больницу
погибают в течение первого часа

Закрытая травма аорты

Рентгенография груди

- расширение средостения
- перелом верхних ребер слева
- утолщение плевры над верхушкой левого легкого
- отсутствие дуги аорты
- сдавление левого бронха
- отклонение желудочного зонда

Закрытая травма аорты

Рентгенологическая диагностика

- Ангиография
- КТ-ангиография с реконструкцией

Закрытая травма аорты

- Гипотоническая реанимация
(АД не выше 100 Нг!!)
- Эндоваскулярное стентирование
- Левосторонняя торакотомия

Травма живота

Нестабильность гемодинамики

ОПЕРАЦИЯ

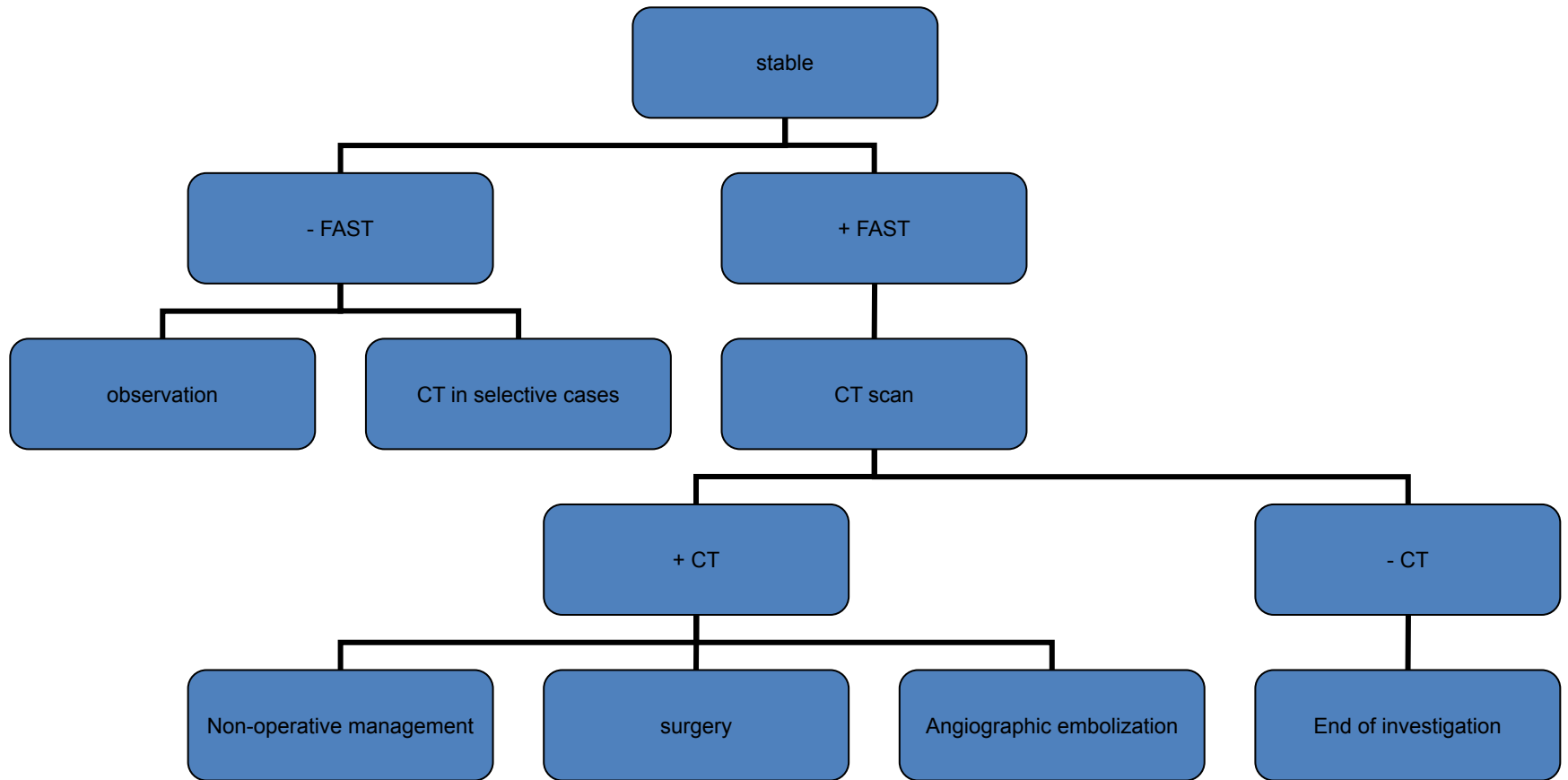
Перитонит

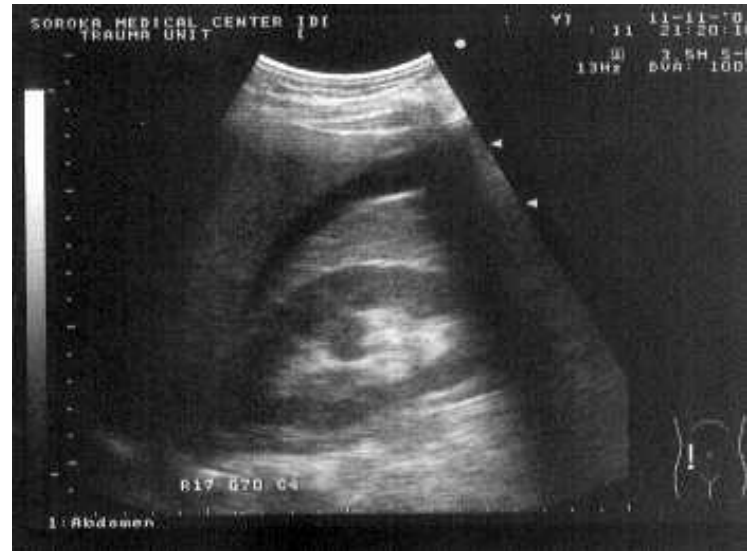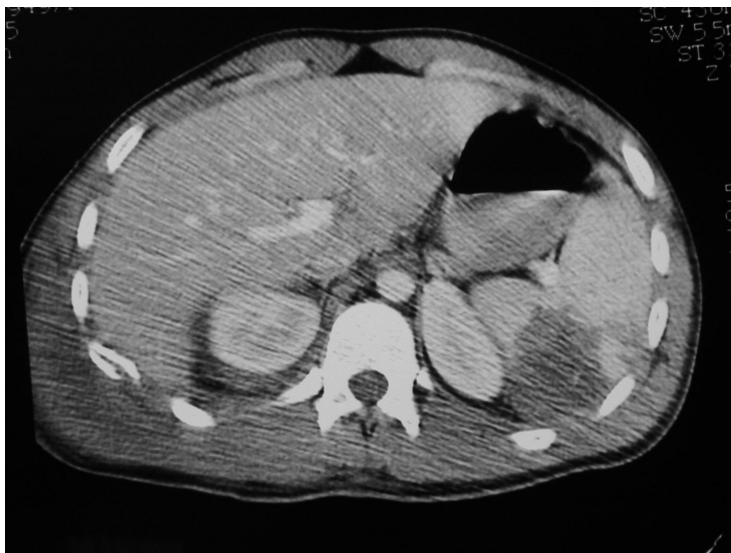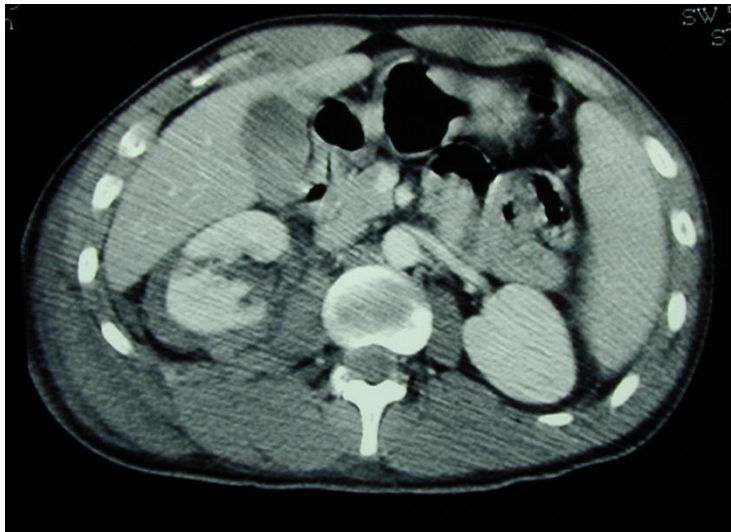Закрытая травма живота

Данные физикального исследования
«ошибочны» во многих случаях

Шок различной этиологии

Тактика при закрытой травме живота





ALKAMALAT AHMAD, אֶלְכָמַלַּת אַחְמַד

57Y 6M, M, 5383978

Pos: 420.50 mm

SI: 160

Acc#: 1245000573350

Patient Pos: HFS

Study Desc: CT TOTAL BODY

Series Desc: CHEST+ABD

CHEST+ABD

C

< 9 - 160 CHEST+ABD, IDose3 (ALL) >

SOROKA M.C.

רופא מחלקת

[03/10/2013 , 11:01:00]

Philips Brilliance 64

120kV, 537mAs

SC: 500.00 mm

100% Pixel

Original Resolution

3W 2.00 mm

Viewer

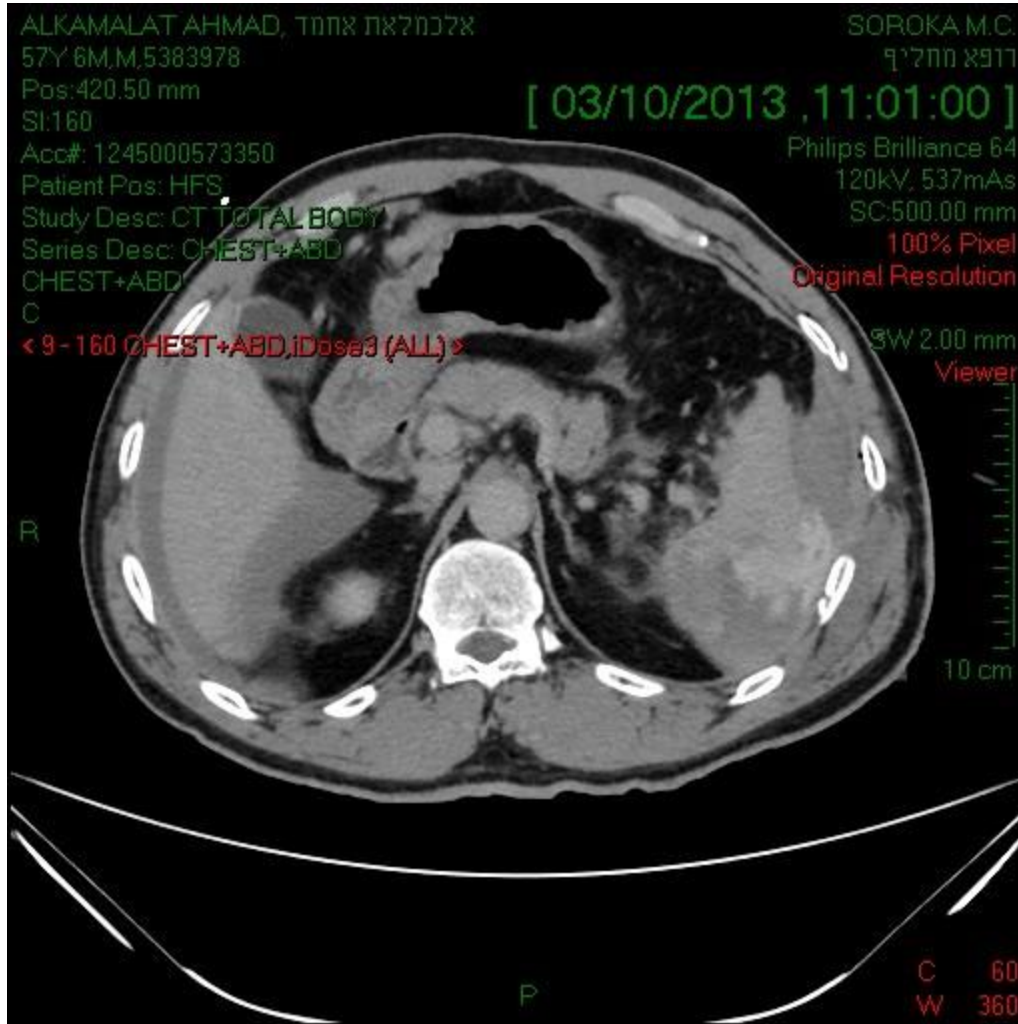
R

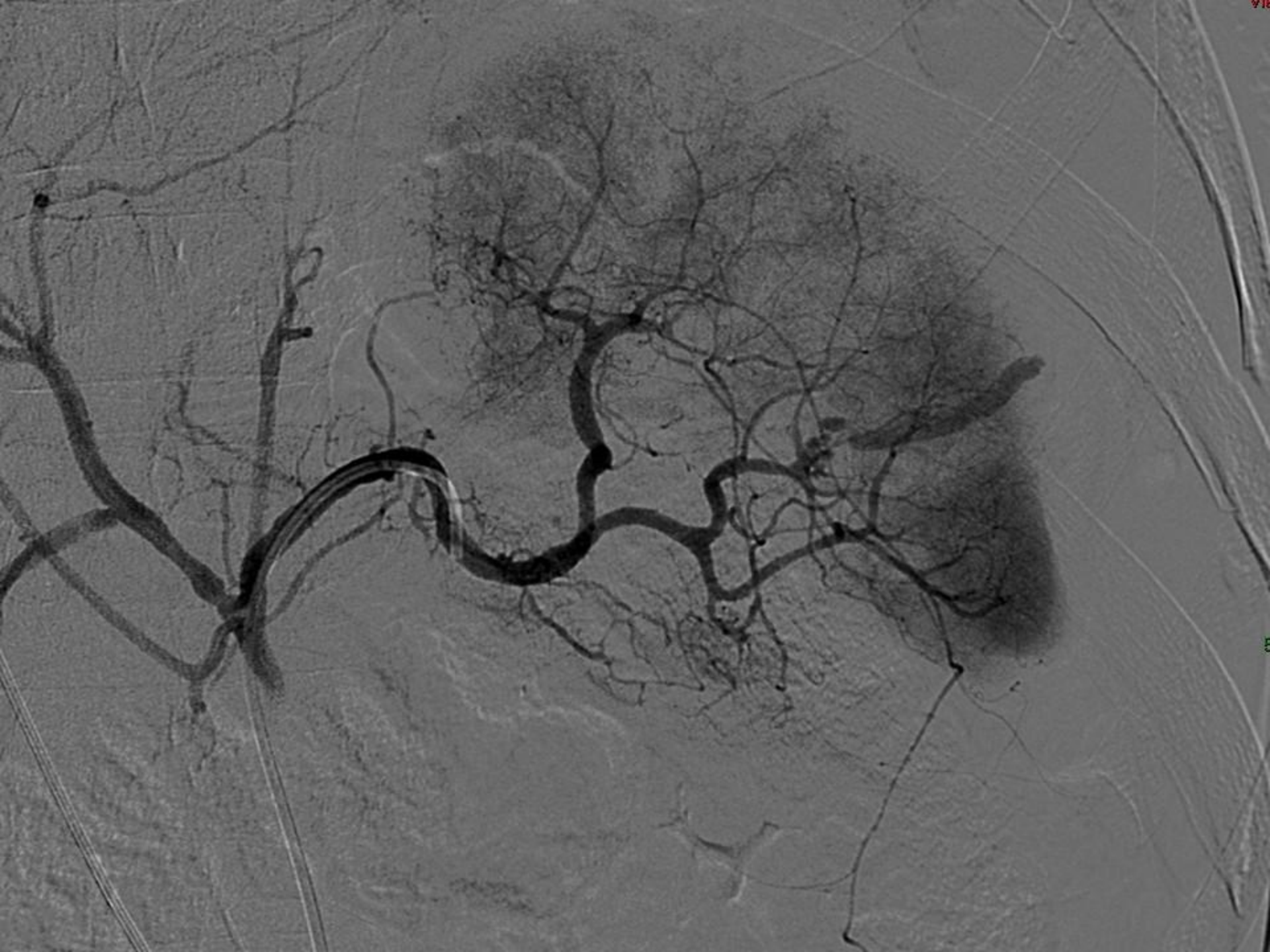10 cm

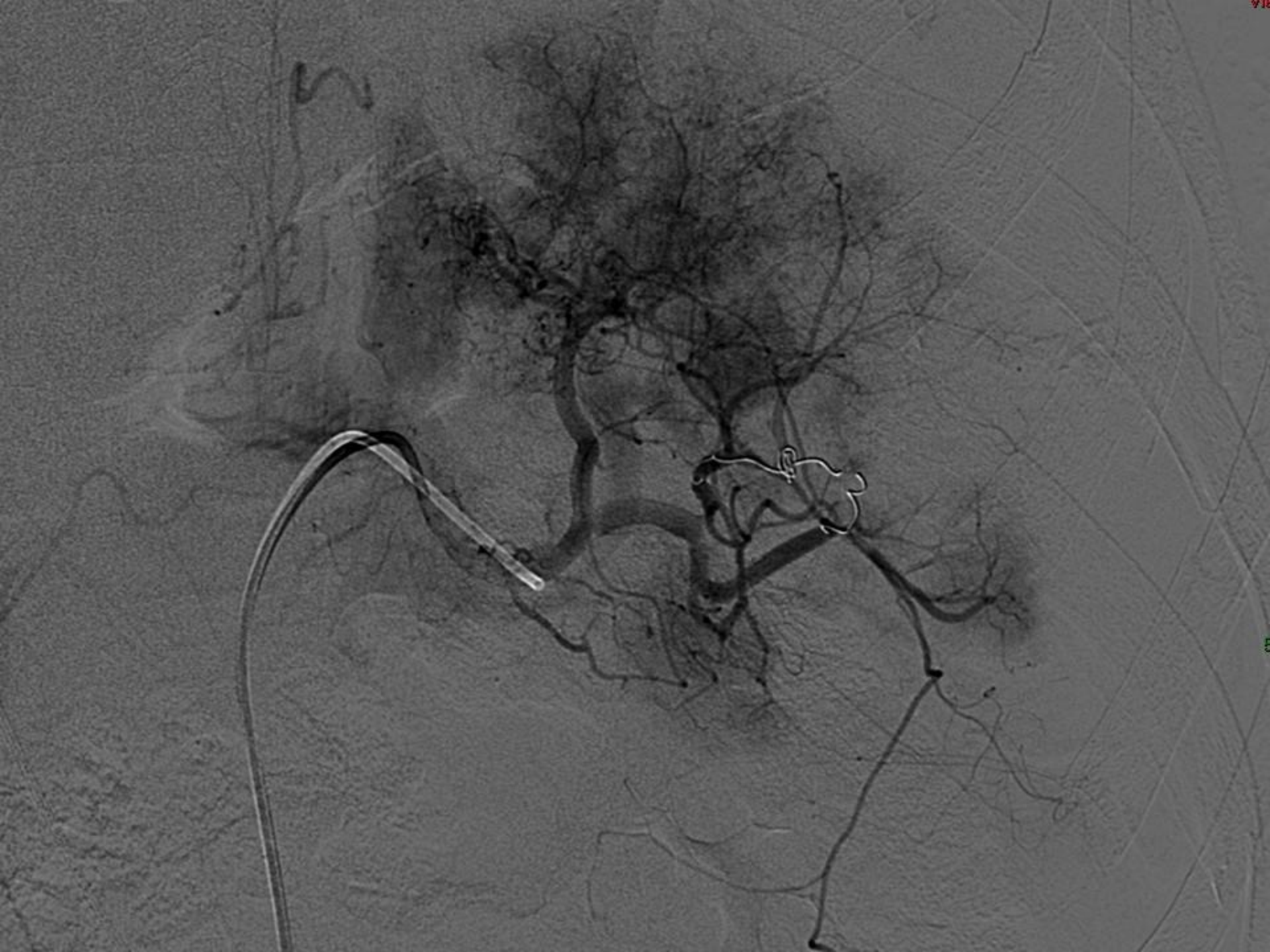P

C 60

W 360







Колотые раны живота

Раны передней стенки живота

Тактические опции

- лапаротомия
- лапароскопия
- местная эксплорация
- наблюдение

Колотые раны живота

Заднебоковые ранения

- наблюдение
- зонд, катетер, ректальное исследование
поиск крови
- КТ с тройным контрастированием в
отдельных случаях

Огнестрельные раны живота

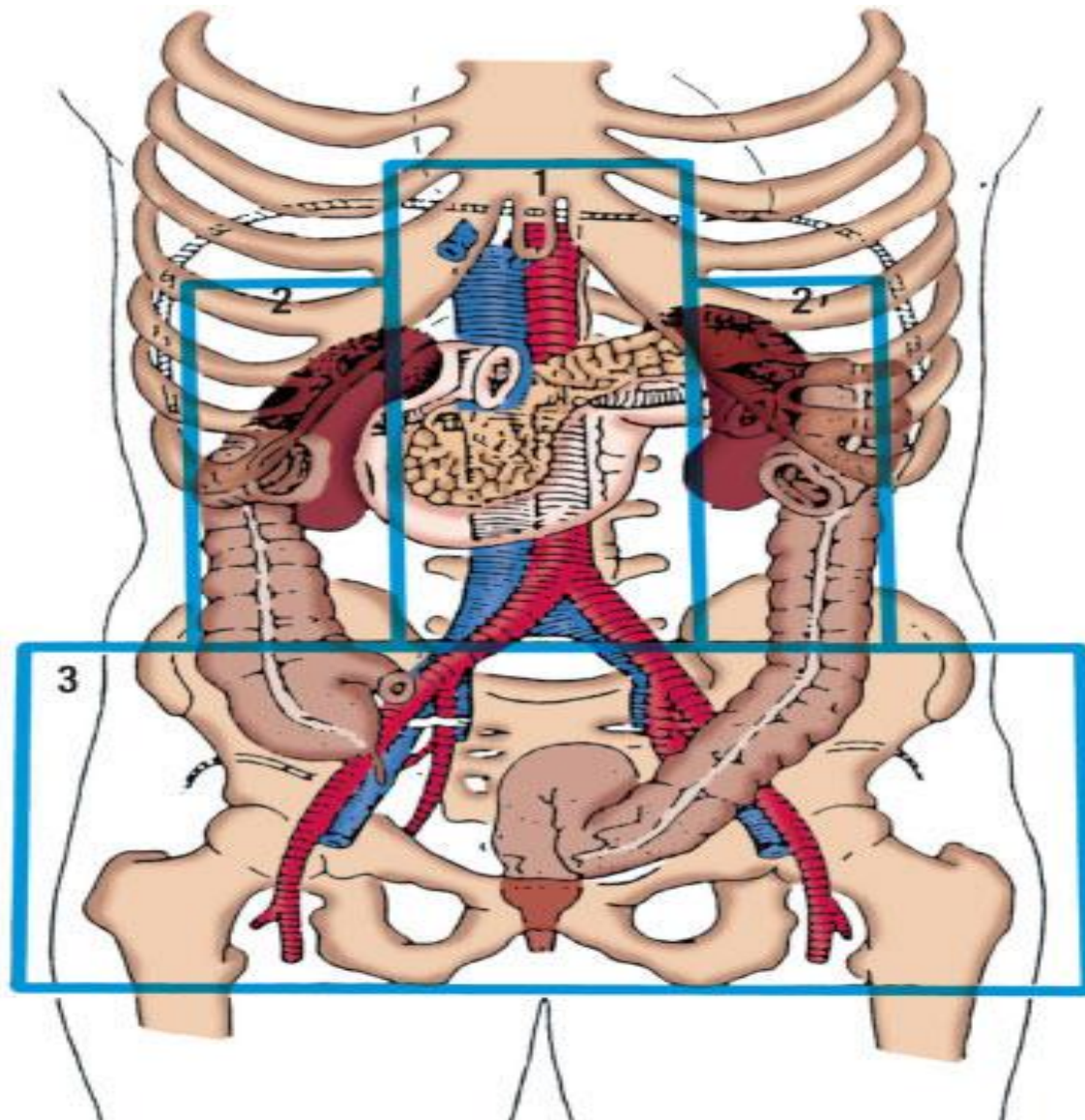
- Как правило, требуют операции
- В отдельных случаях возможно наблюдение после КТ
- Лапароскопия?

Лапаротомия при травме

- Тампонирование всех отделов живота
- Выявление источника кровотечения
- Контроль кровотечения
(временный\окончательный гемостаз)
- Ушивание ран кишечной трубки
- Отсроченные повторные вмешательства

Ретроперитонеальная гематома

- Три зоны
- Эксплорация всех гематом при проникающих ранениях
- Закрытая травма живота
- Зона 1 – обязательная эксплорация
- Зона 2 - эксплорация по показаниям
- Зона 3 – no touch



Переломы таза

Кровотечения

- Артериальные
- Венозные
- Из кости

Повреждения внутренних органов

- Уретра
- Мочевой пузырь
- Ректум

Переломы таза

Начальные мероприятия

- Реанимация
- Стабилизация таза (связывание)
- Если стабилизируется гемодинамика –
 - КТ таза
 - наружная фиксация

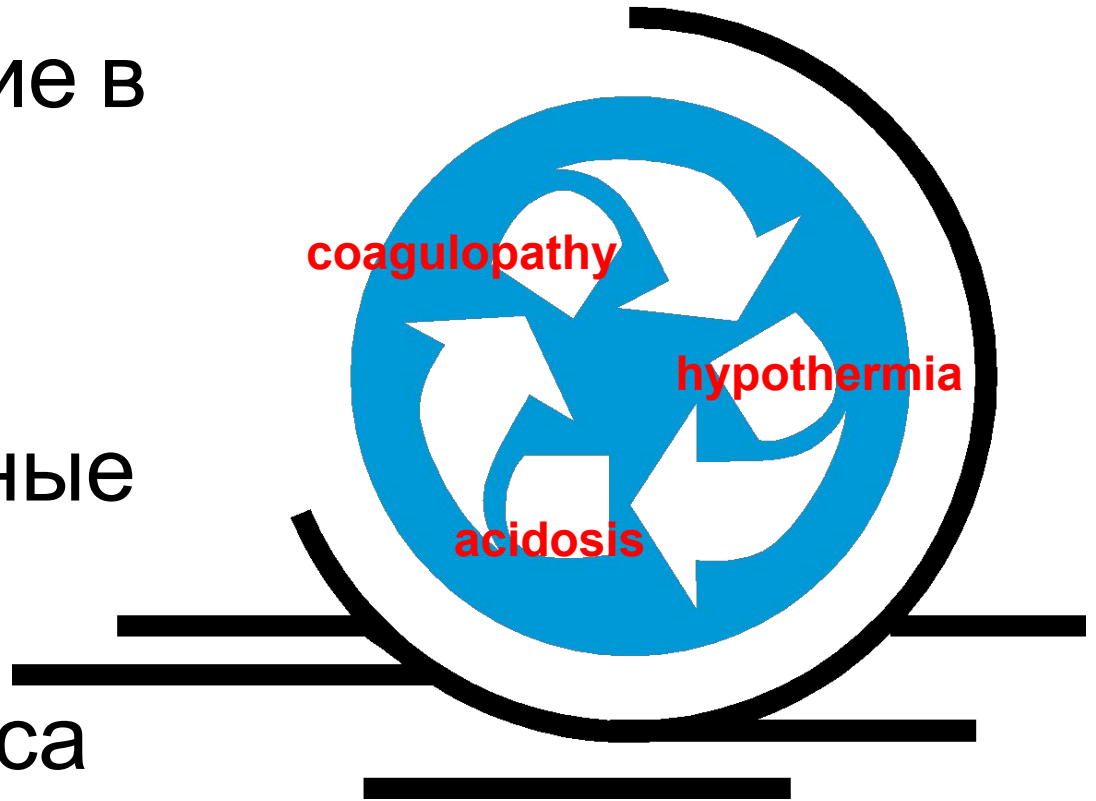
Переломы таза

Пациент остается нестабильным

- Ангиография и эмболизация
- Преперитонеальная тампонада
- Наружная фиксация

«Damage control» лапаротомия

- Пострадавшие в критическом состоянии
- Множественные травмы
- Запуск «колеса смерти»



Принципы «Damage control»

- Максимально сокращенные мероприятия
- Тампонирование повреждений паренхиматозных органов и раневых каналов
- закрытие ран кишечной трубки степплерами, клипированием и т.д.

Принципы «Damage control»

- Лигирование кровеносных сосудов
- Временное шунтирование
- Быстрое закрытие живота
- Повторные вмешательства после стабилизации