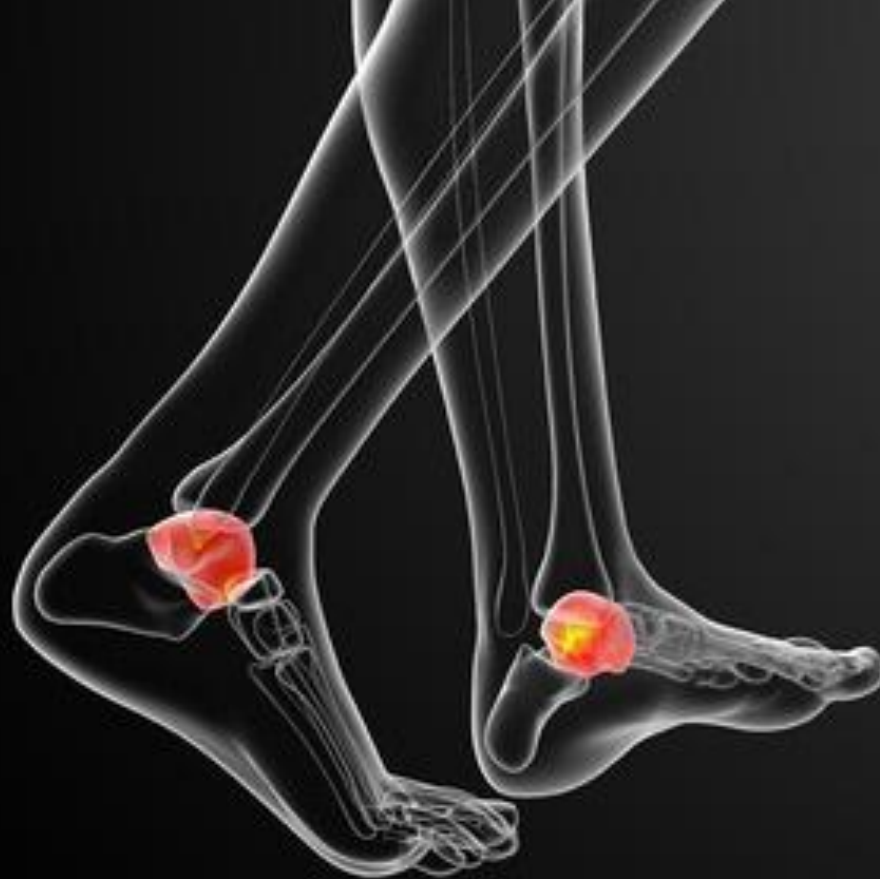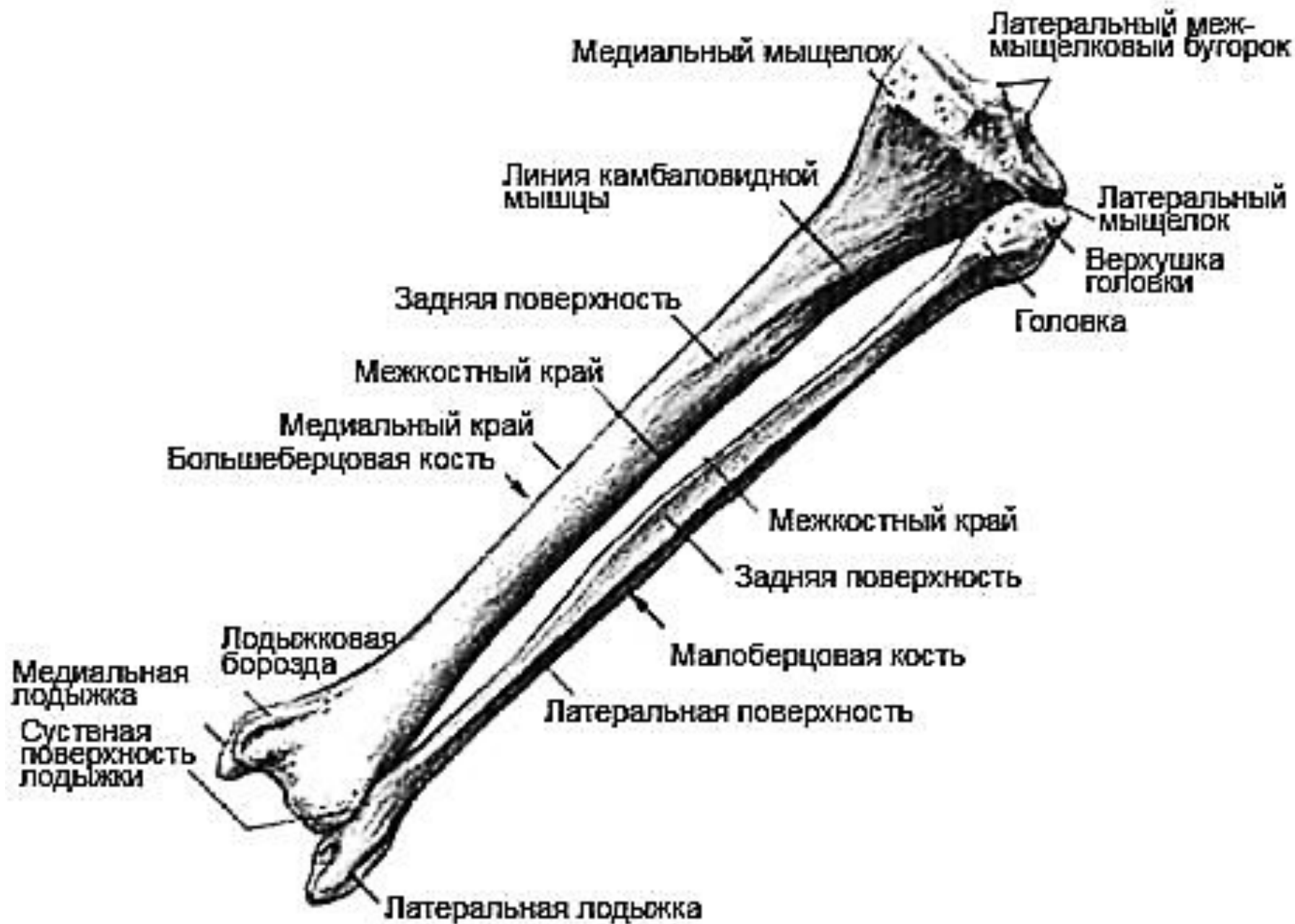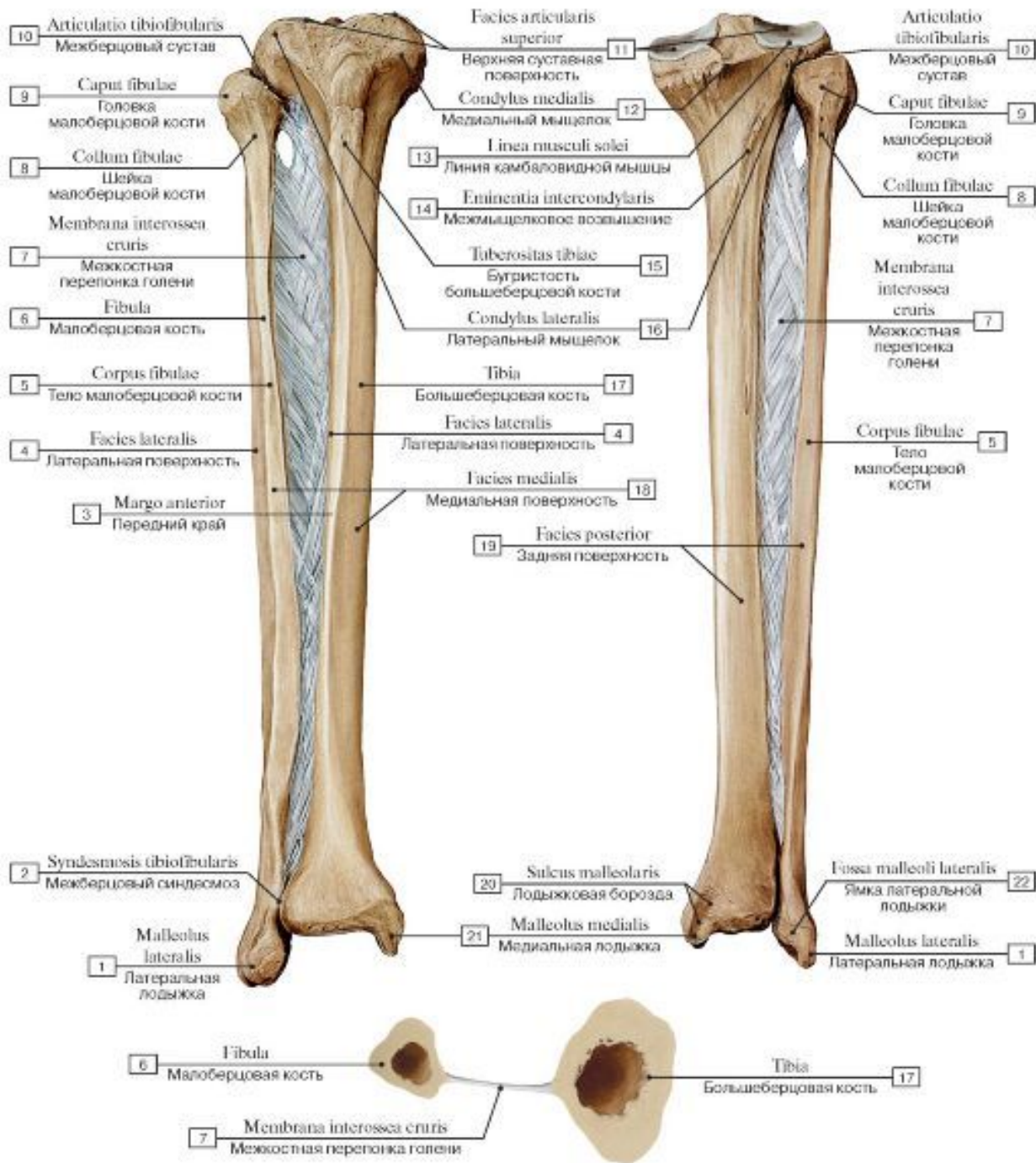


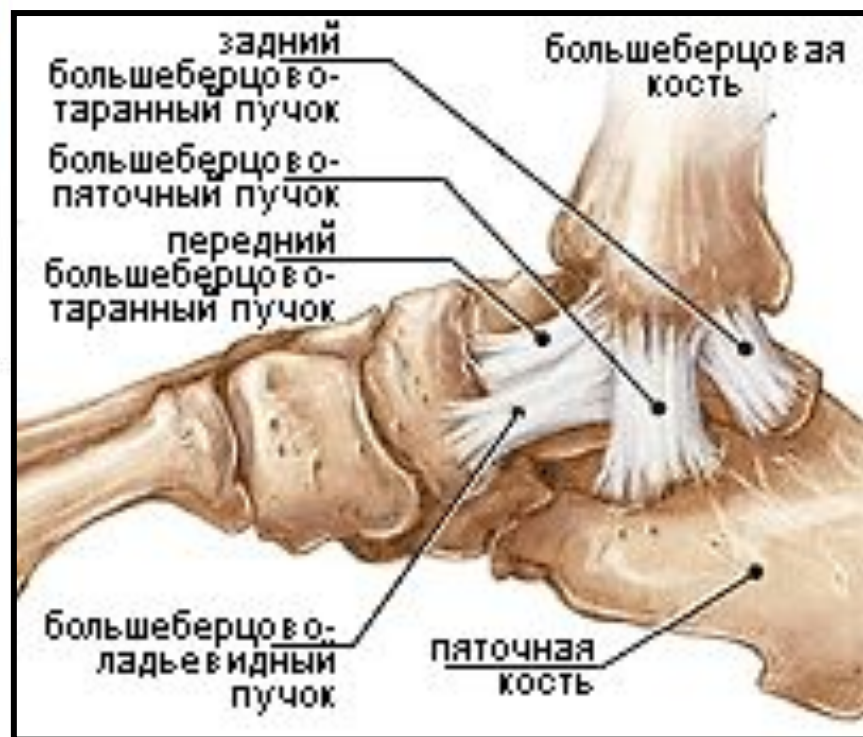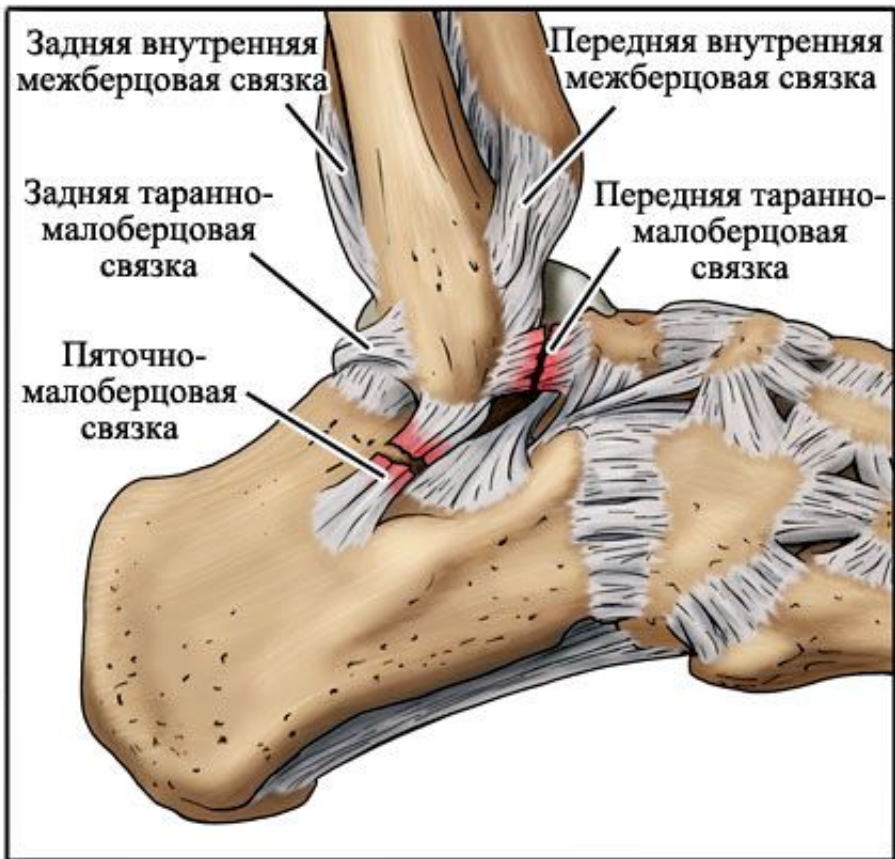Нефедова Анна,  
1501



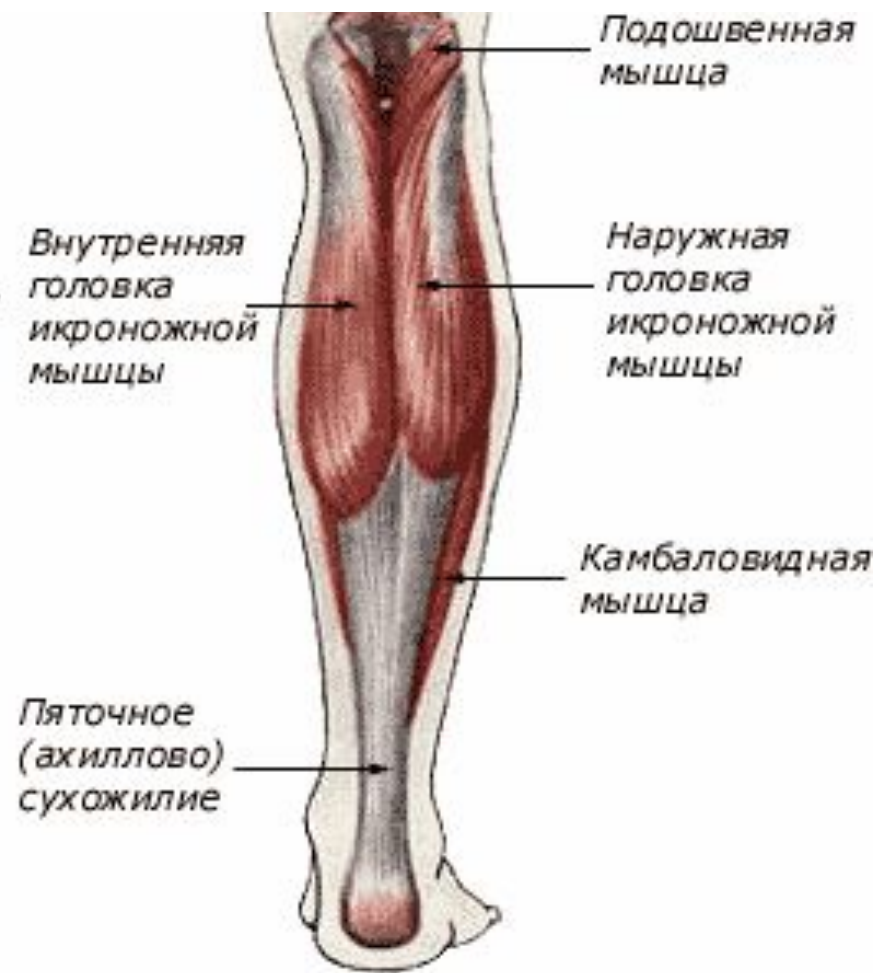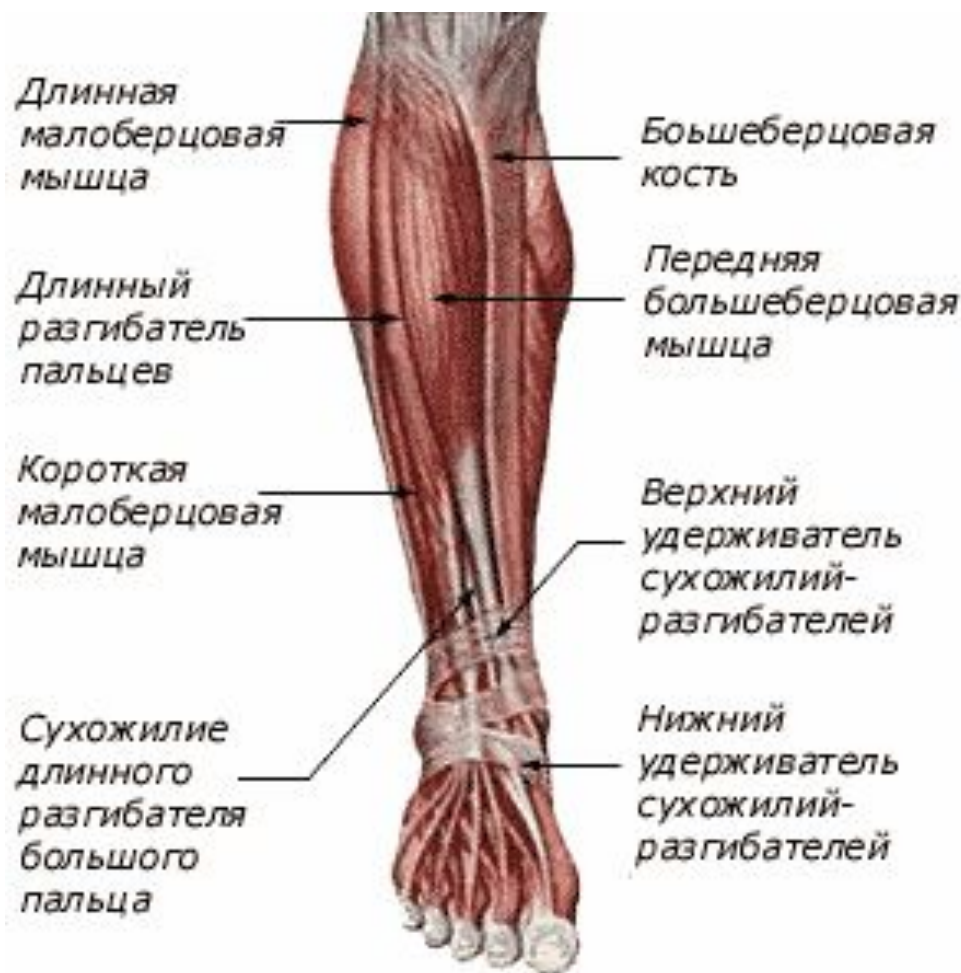# Травмы дистального отдела голени и голеностопного сустава





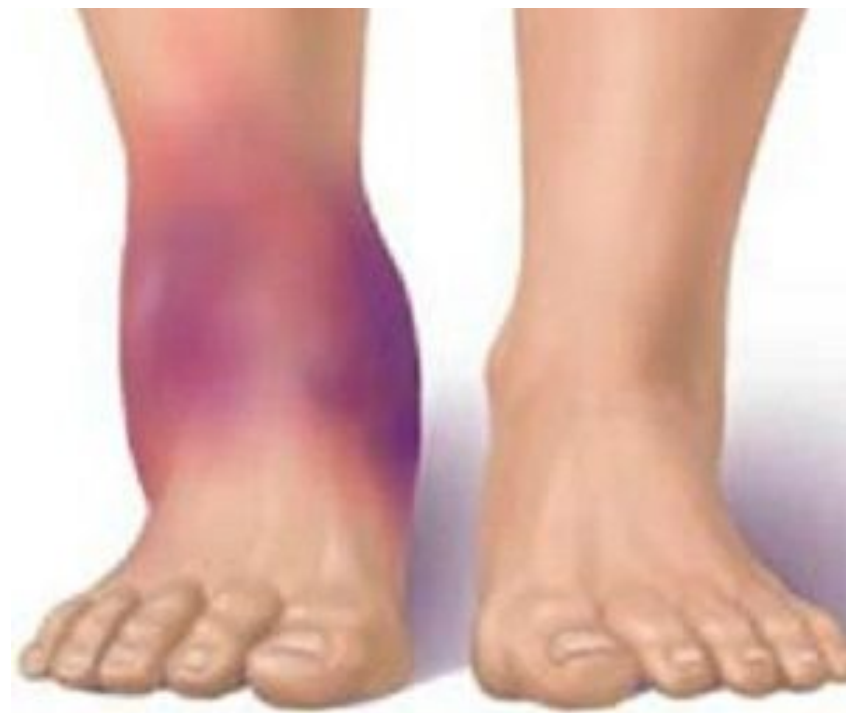





# Классификация повреждений:

- Повреждение связок голеностопного сустава
- Переломы дистального отдела большеберцовой кости
- Перелом лодыжек
- Вывих/подвывих таранной кости (вывих/подвывих стопы)
- Перелом таранной кости

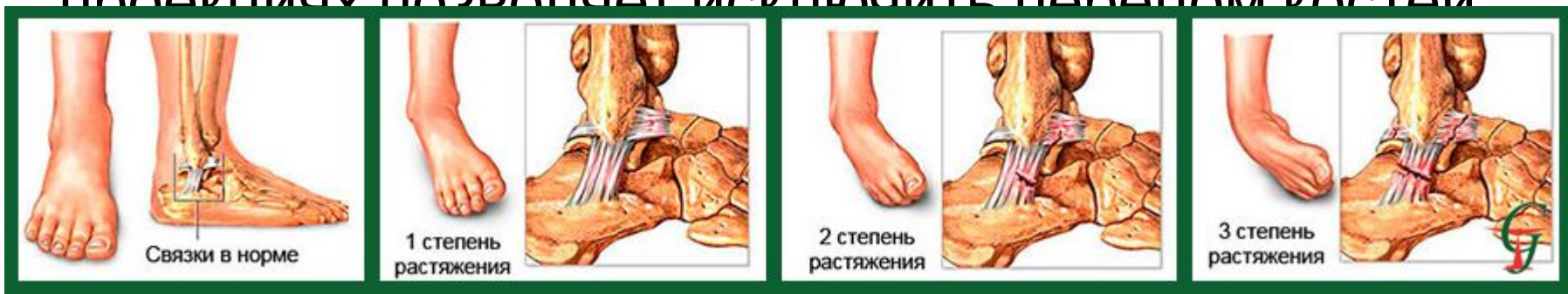

# Повреждение связок

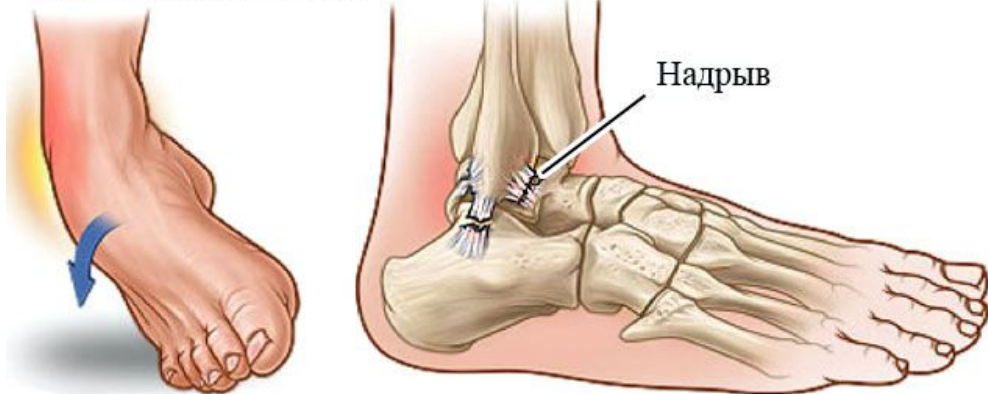
Механизм травмы: супинация, пронация или ротация.

Клиника: возникает боль в голеностопном суставе. Отек более выражен в области наружной лодыжки. Симптом подвывиха свидетельствует о полном разрыве наружных боковых связок, при частичном повреждении волокон связок этот симптом отсутствует.

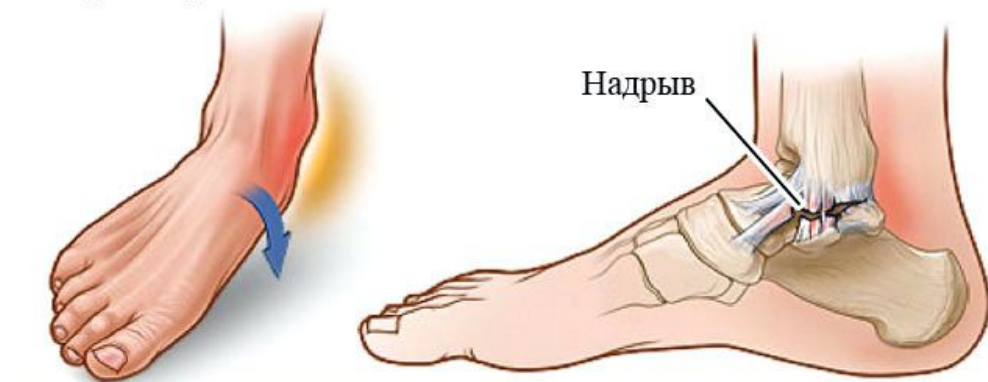Рентгенография голеностопного сустава в двух проекциях позволяет исключить перелом костей



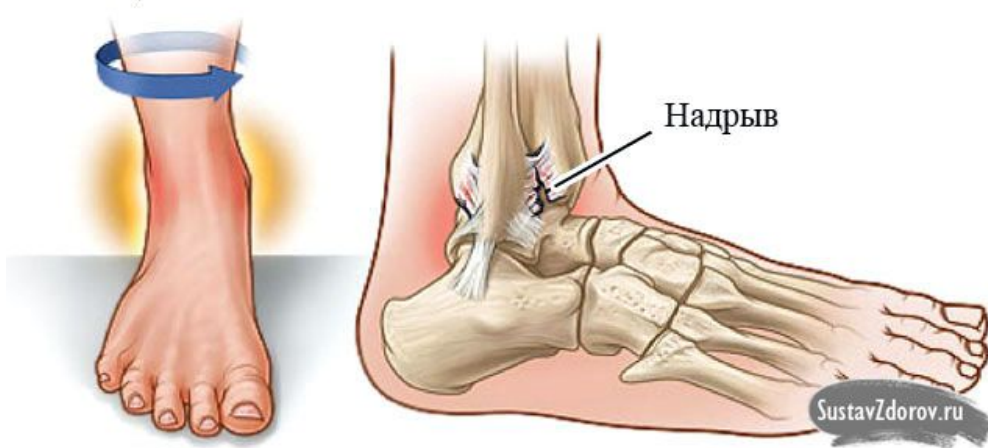
Инверсия (супинация)



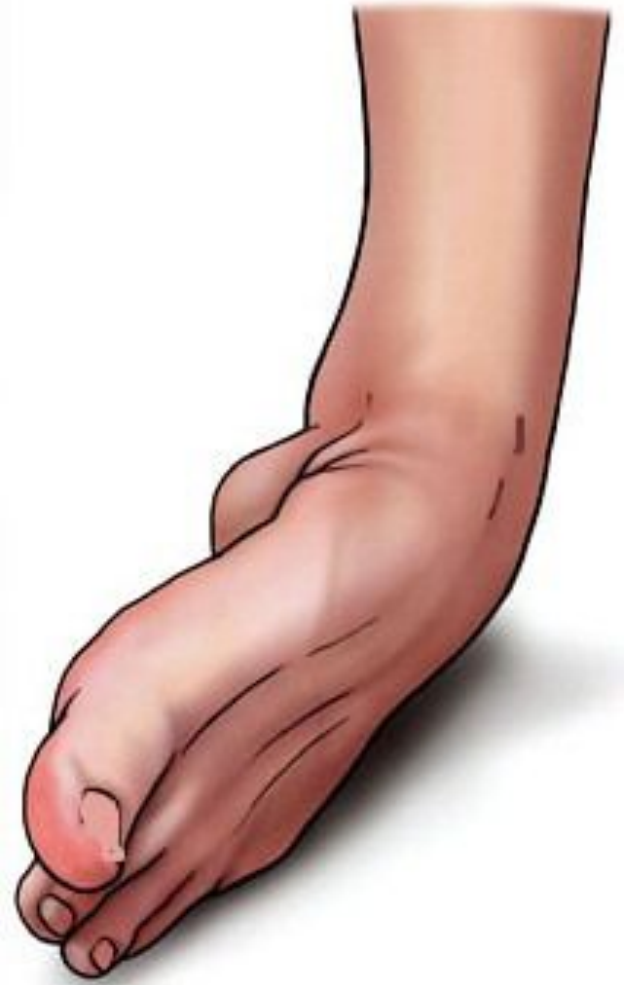Эверсия (пронация)



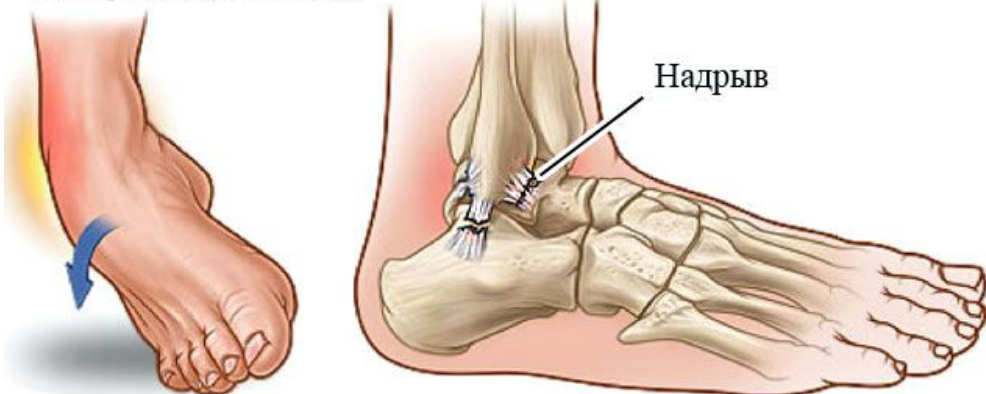
Ротация голени



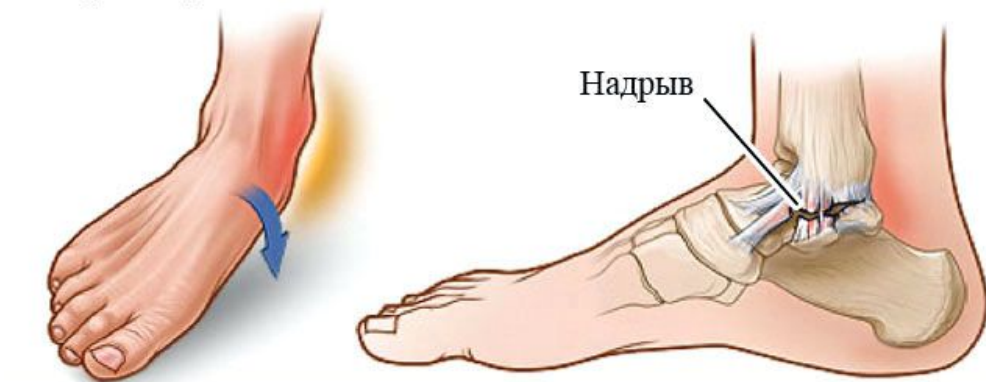



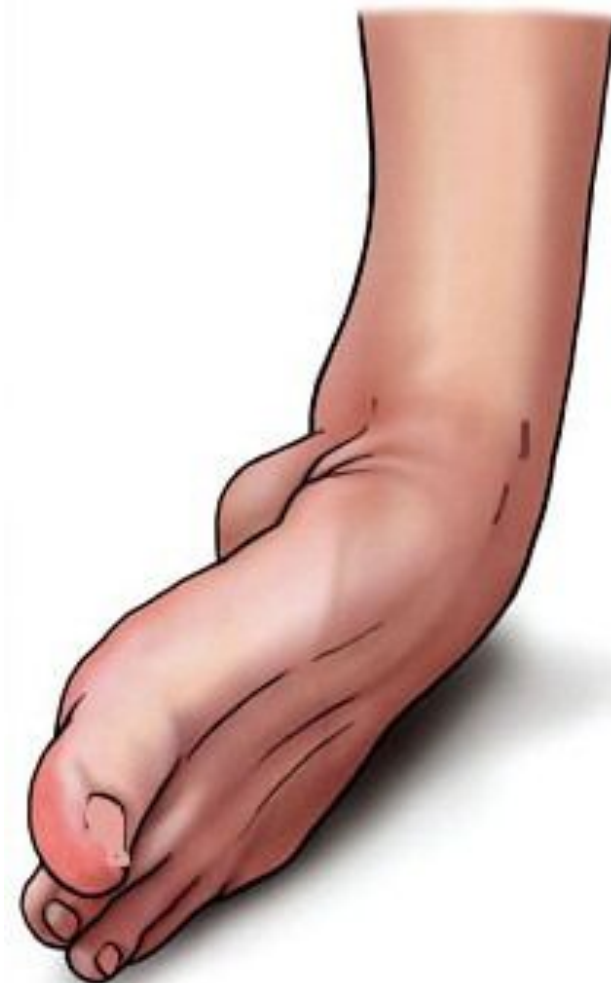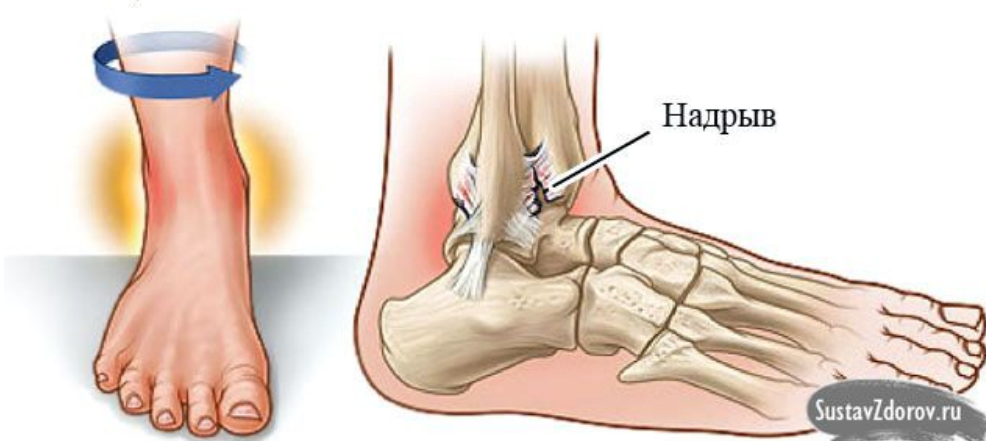
Инверсия (супинация)



Эверсия (пронация)



Ротация голени



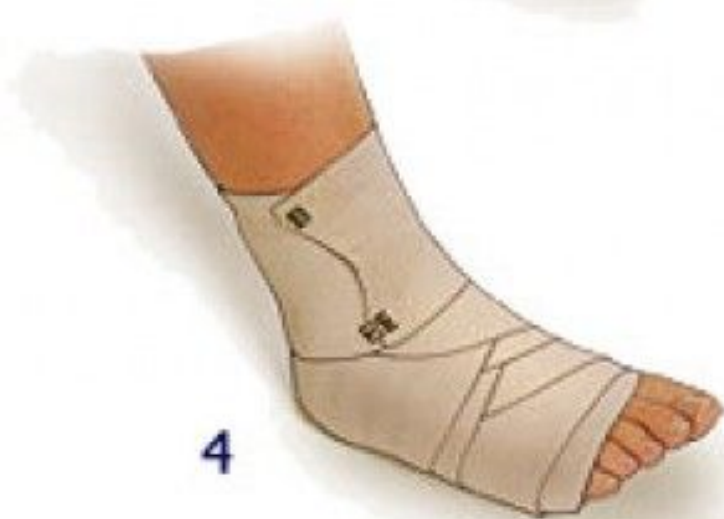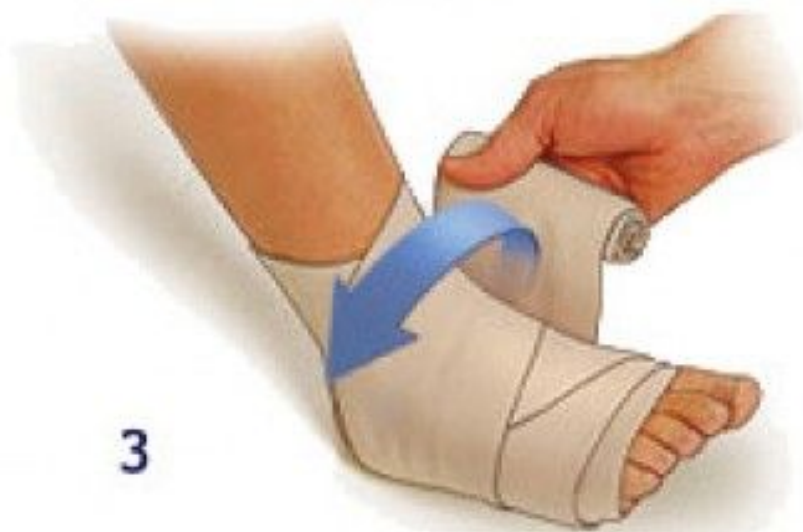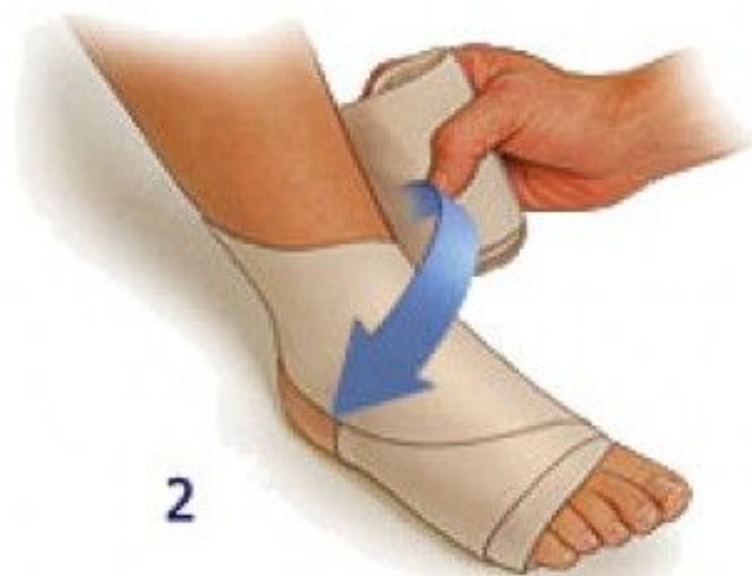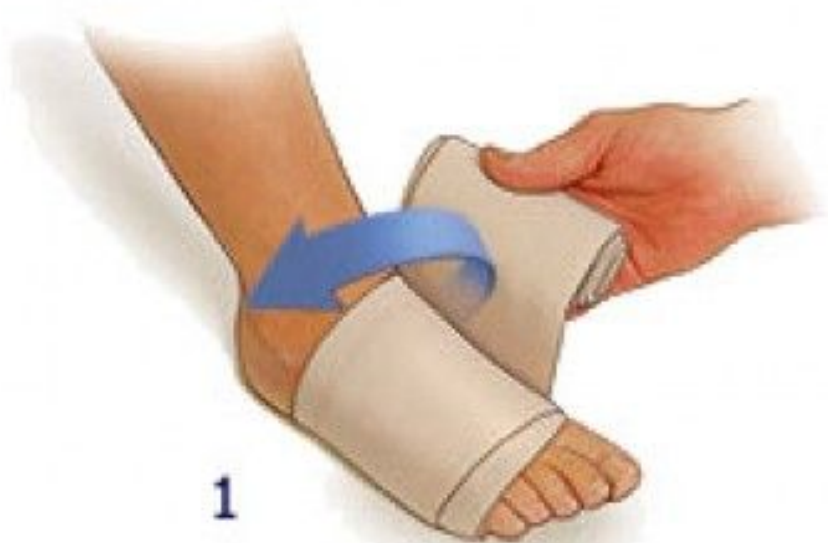Инверсия  
(супинация)

Лечение:

При частичном разрыве волокон связок голеностопного сустава лечение проводят иммобилизацией сустава восьмиобразной повязкой на 5-14 суток.

При полном разрыве боковых связок накладывают гипсовую лонгету (после спадания отека ее заменяют циркулярной гипсовой повязкой).

В тяжелых случаях осуществляют хирургическое восстановление таранно-малоберцовой связки.

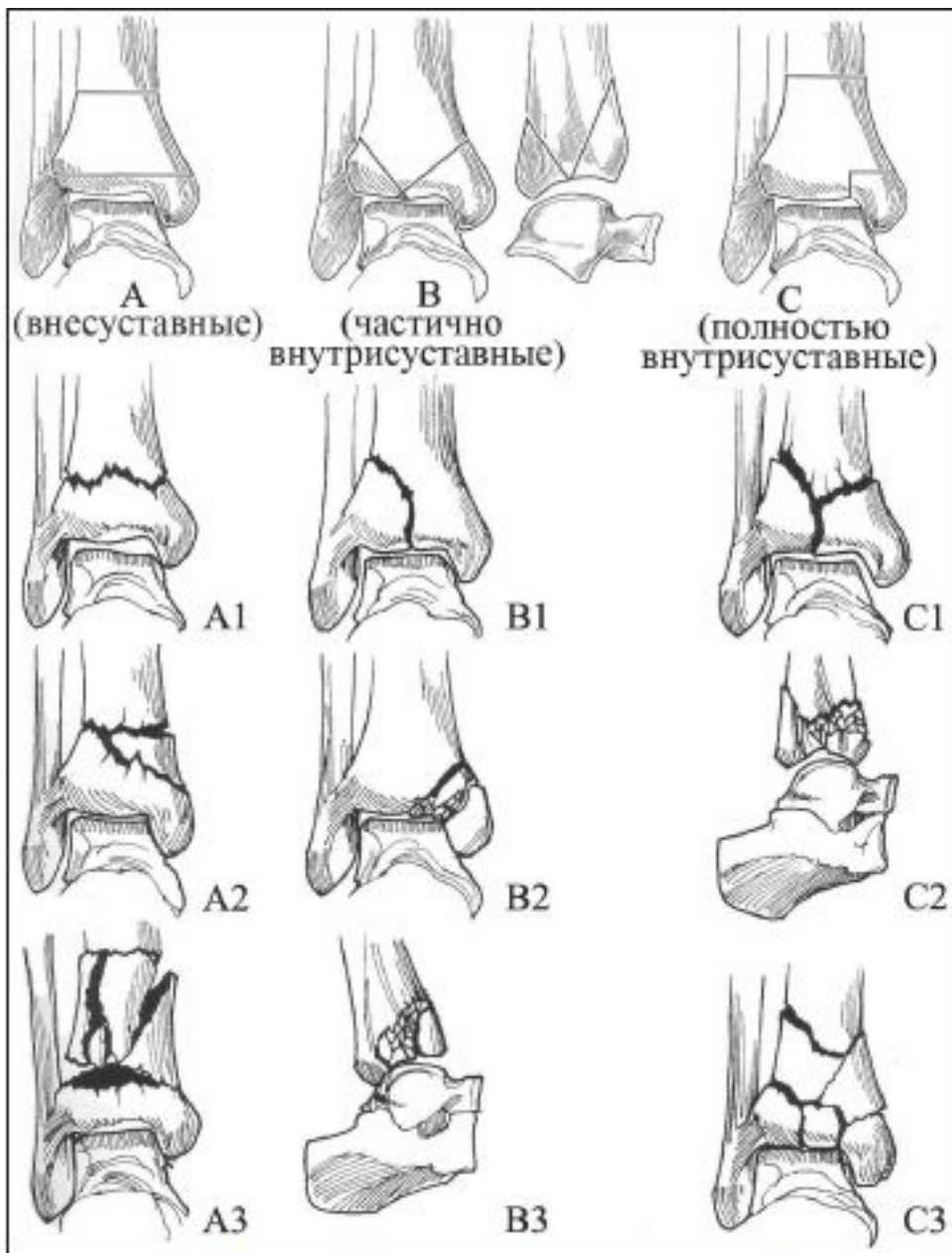




# Переломы дистального отдела большеберцовой кости

- Внутри- и околосуставные переломы
- Около 1 % среди переломов всех локализаций и до 9 % среди всех переломов большеберцовой кости.

Применение термина «перелом пилона» обусловлено тем, что *pilon* в переводе с французского обозначает «булава» или «трамбовка», а механизм травмы при данных повреждениях характеризуется ударом блока таранной кости, как булавой, о дистальный отдел большеберцовой кости.



Ошибки в диагностике и лечебной тактике переломов дистального отдела костей голени остаются достаточно частым явлением и обуславливают длительный период нетрудоспособности, а в ряде случаев приводят к инвалидизации.

Рисунок 1. Классификация переломов pilon'a по АО [3, 4]

Стандартом хирургического лечения при закрытых переломах является оперативное вмешательство, выполняемое из 2 доступов. Производятся отдельные доступы к малоберцовой и большеберцовой костям. Ключевыми моментами и задачами вмешательства являются: восстановление длины сегмента, осевых взаимоотношений, целостности суставной поверхности дистального отдела большеберцовой кости, стабильный остеосинтез.

Технология стандартного оперативного вмешательства подразумевает следующую последовательность действий:

1. Реконструкция малоберцовой кости и ее стабильный остеосинтез.
2. Восстановление суставной поверхности большеберцовой кости.
3. Замещение образовавшегося костного дефекта костным аутотрансплантатом.
4. Фиксация фрагментов большеберцовой кости с использованием накостной пластины в качестве опорной

# Перелом лодыжек

Классификация:

- Пронационный (абдукционно-эверсионный) перелом: завершённый и незавершённый переломы Дюпюитрена;
- Супинационный (аддукционно-инверсионный) перелом: завершённый и незавершённый;
- перелом Потта-Десто (перелом заднего или переднего края большеберцовой кости).

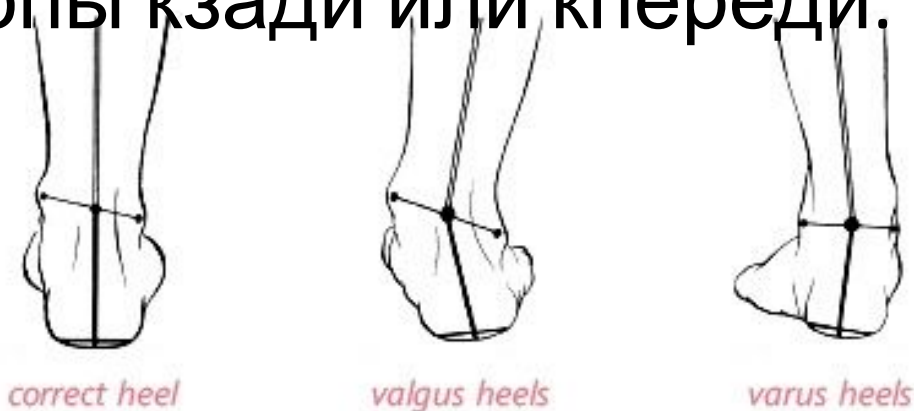

Механизм травмы: не прямой.

Диагностика: жалобы на боль в области голеностопного сустава. Опорность ноги полностью нарушена при переломовывихе.

При пронационном переломовывихе находится в вальгусном положении, при супинационном – в варусном положении.

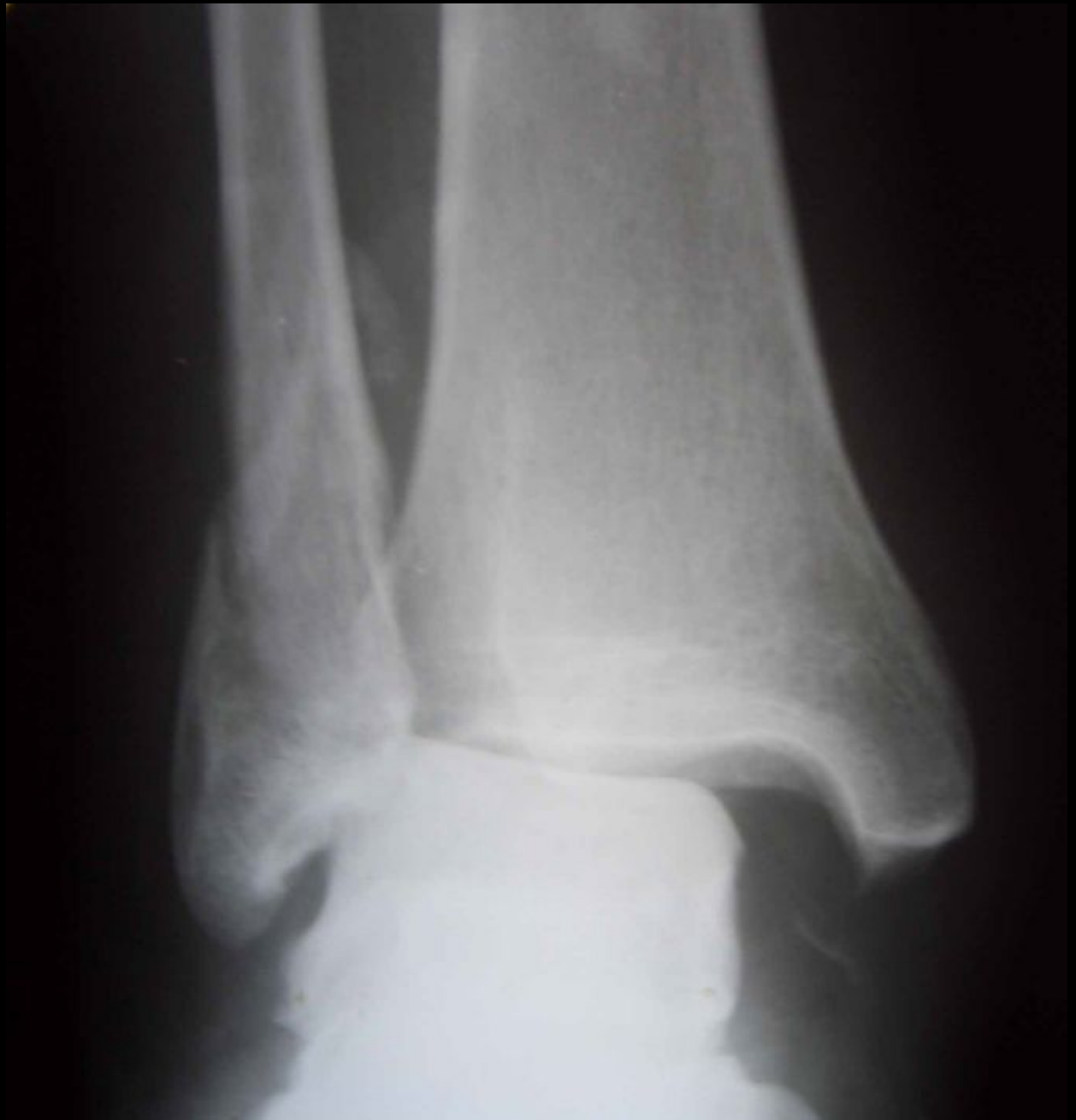При переломе Потта-Десто определяется вывих стопы кзади или кпереди.



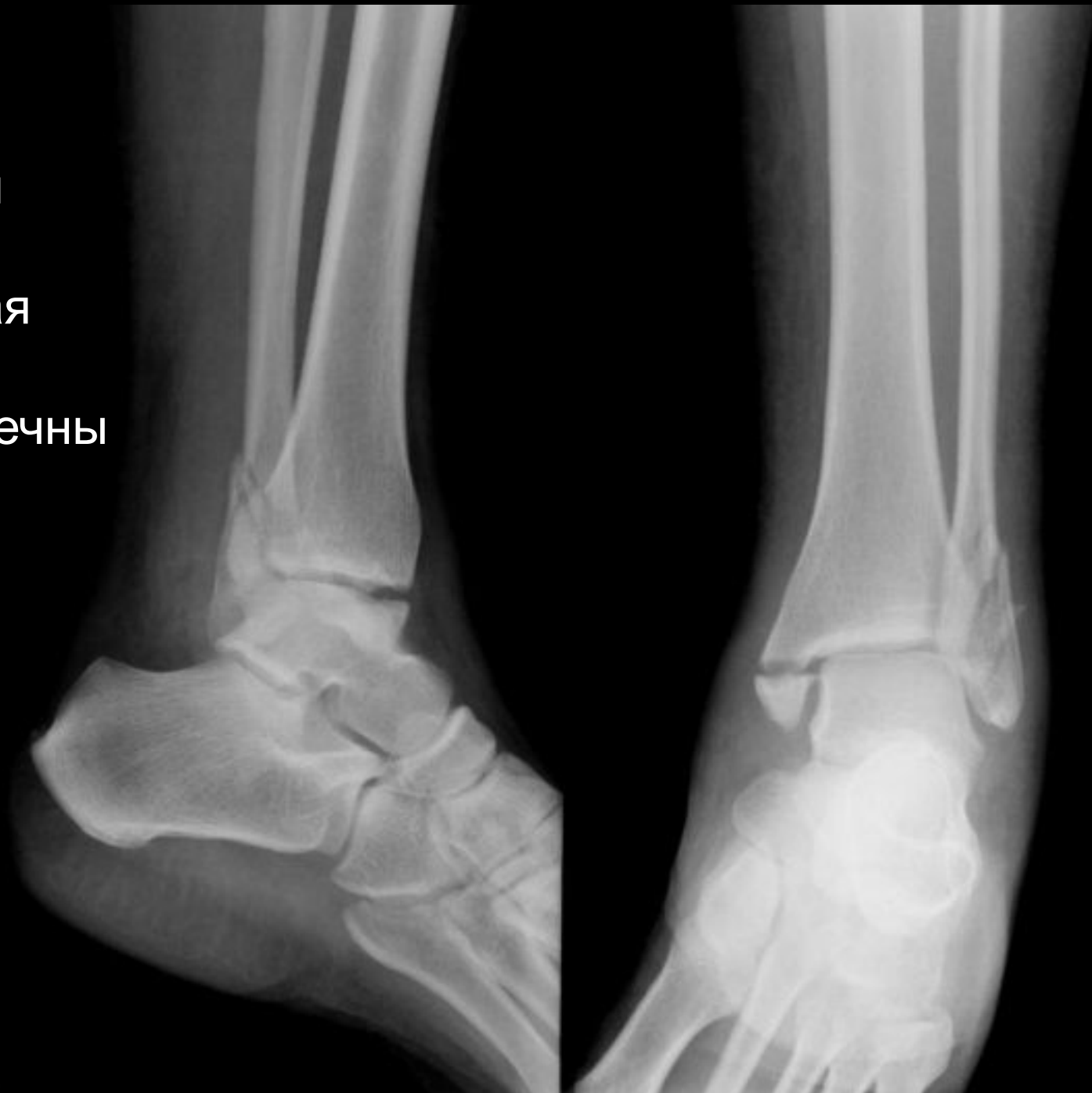# Клиника перелома

- Выраженный отек, гематома в области перелома
- Боль в области перелома
- Наличие деформации конечности
- Патологическая подвижность отломков
- Костная крепитация
- Болезненная нагрузка по оси конечности

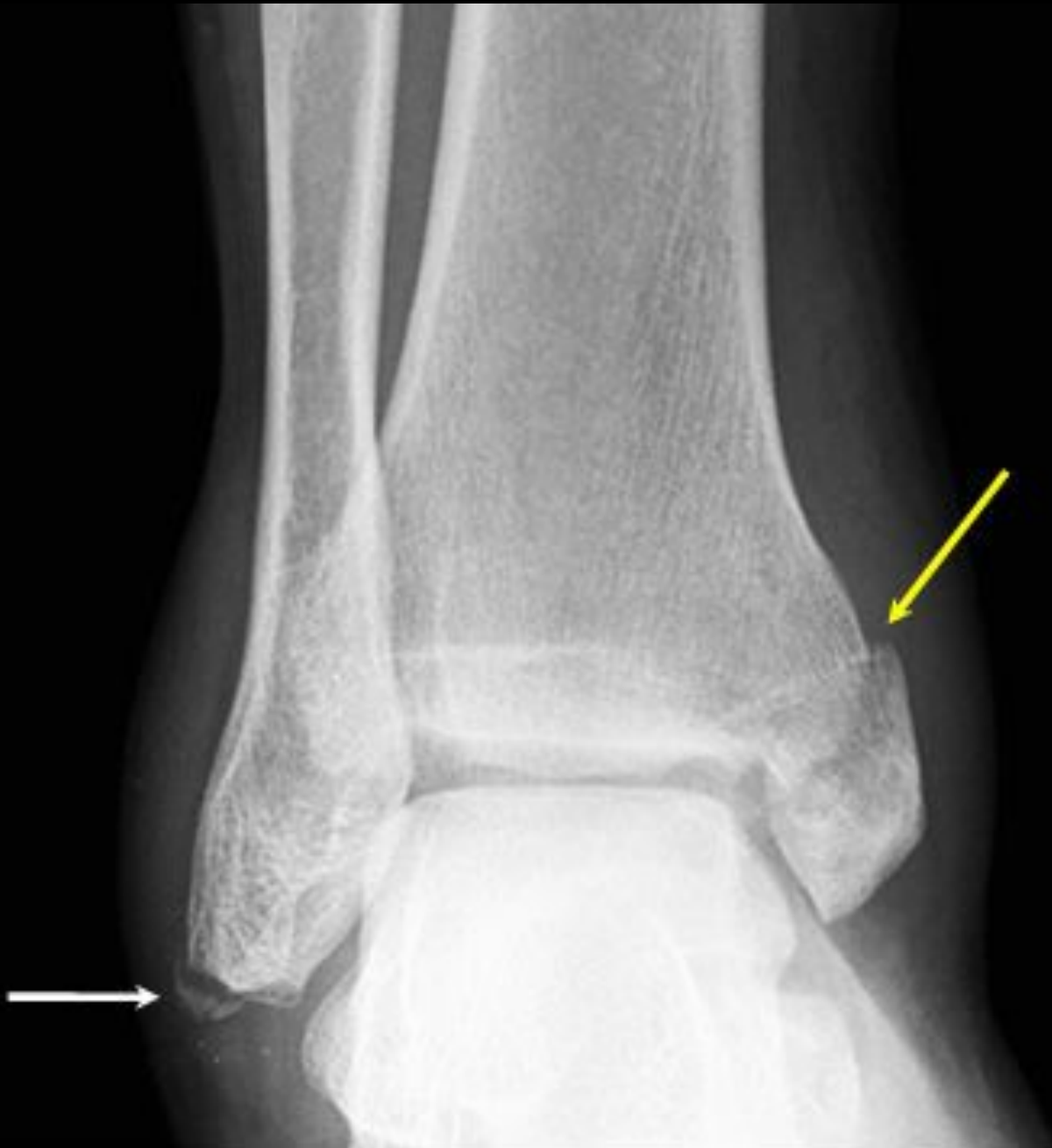Перелом  
наружной  
лодыжки со  
смещением по  
ширине и длине,  
разрыв  
дистального  
межберцового  
синдесмоза,  
разрыв  
дельтовидной  
связки с  
подвывихом  
стопы кнаружи



Перелом  
наружной,  
внутренней  
лодыжек,  
заднего края  
*tibia* –  
трехлодыжечны  
й перелом







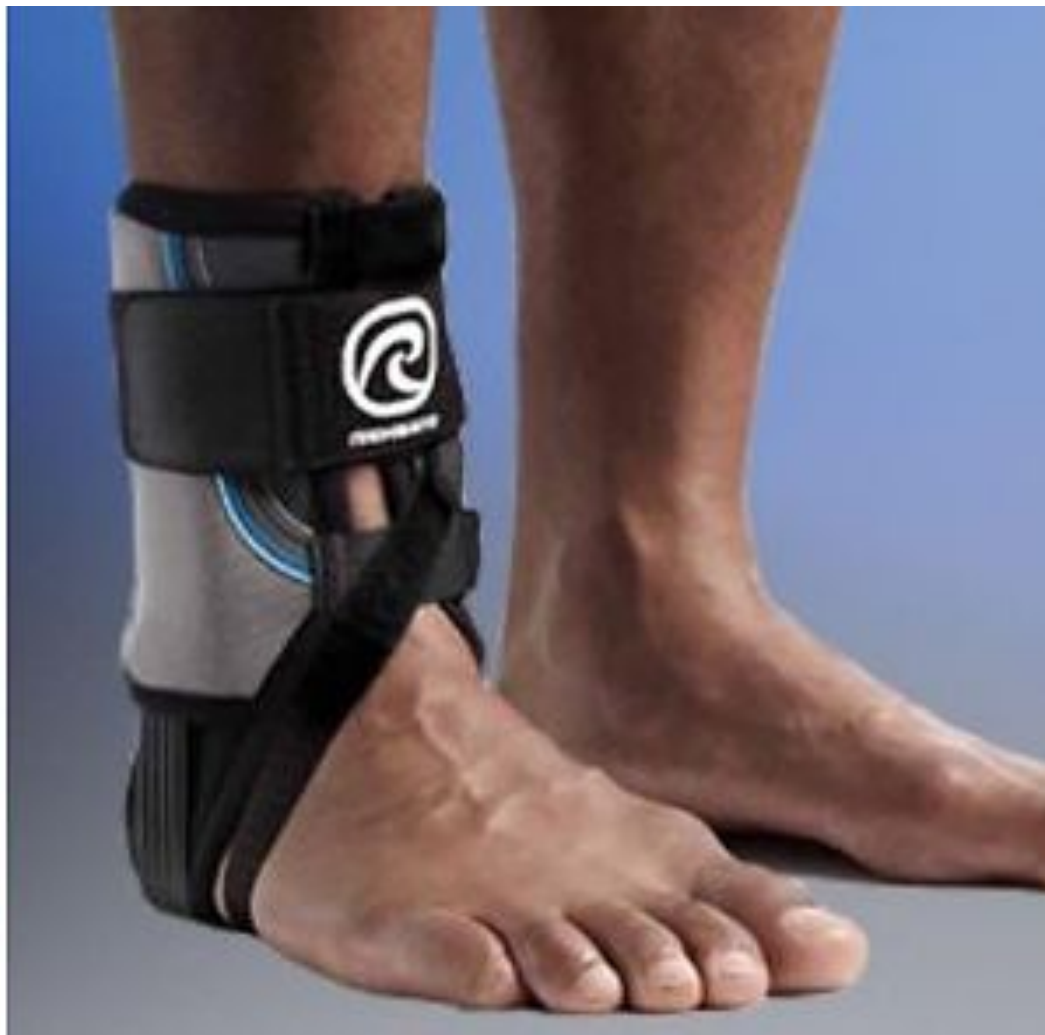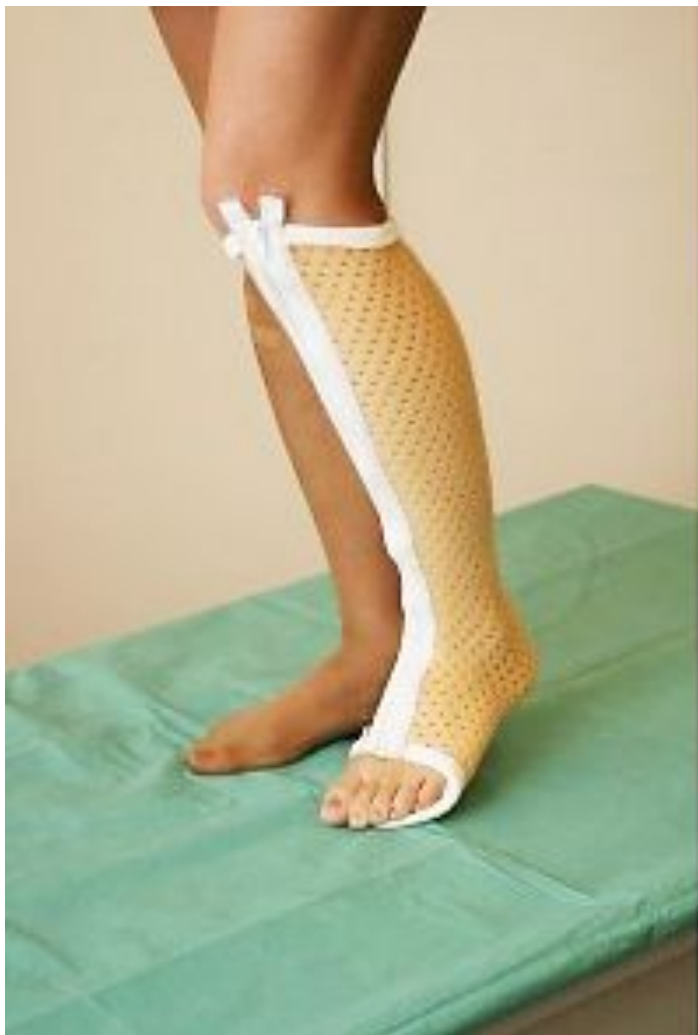Лечение:

Одномомментная репозиция с последующим наложением гипсовой повязки является основным видом консервативного метода лечения перелома лодыжек со смещением.

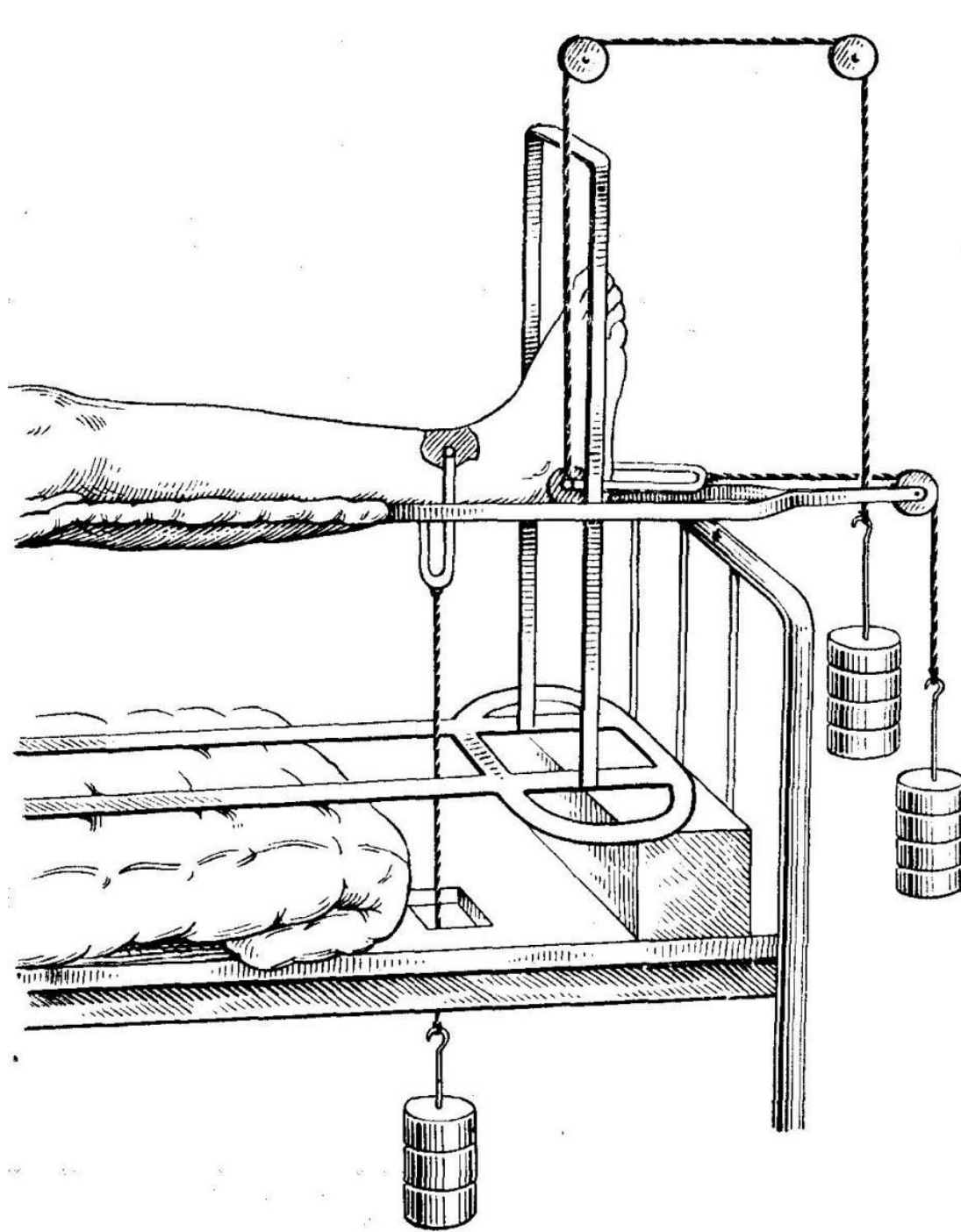
Скелетное вытяжение показано при переломах, которые из-за повреждения кожных покровов нельзя репонировать одномоментно.

При переломах заднего края большеберцовой кости проводят скелетное вытяжение по Каплану.

Хирургическое вмешательство показано при открытых переломах и при неэффективности закрытой репозиции (остеосинтез с помощью винтов и спиц).



Полимерный гипс Турбокаст и жёсткий пластиковый ортез



скелетное  
вытяжение  
по  
Каплану

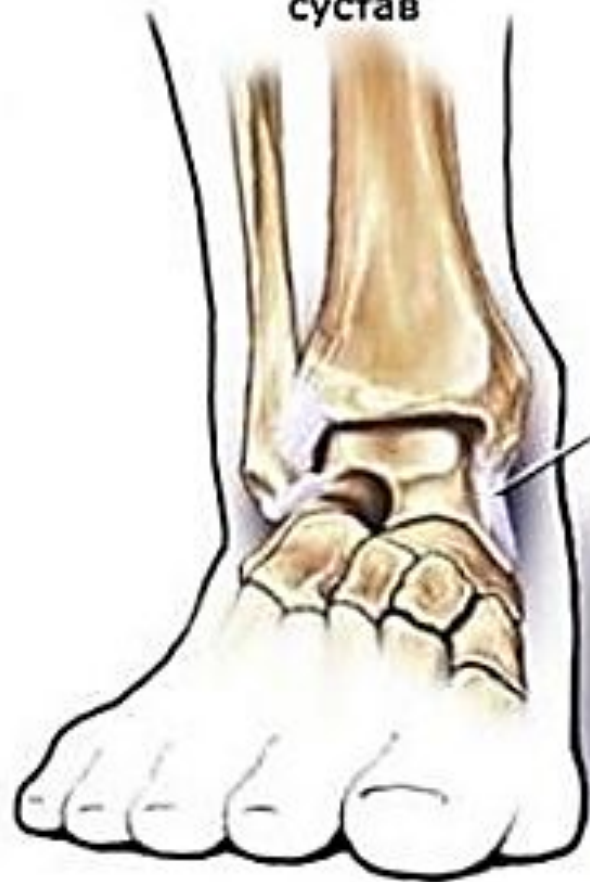

# Вывихи стопы

Различают следующие виды вывихов с участием таранной кости:

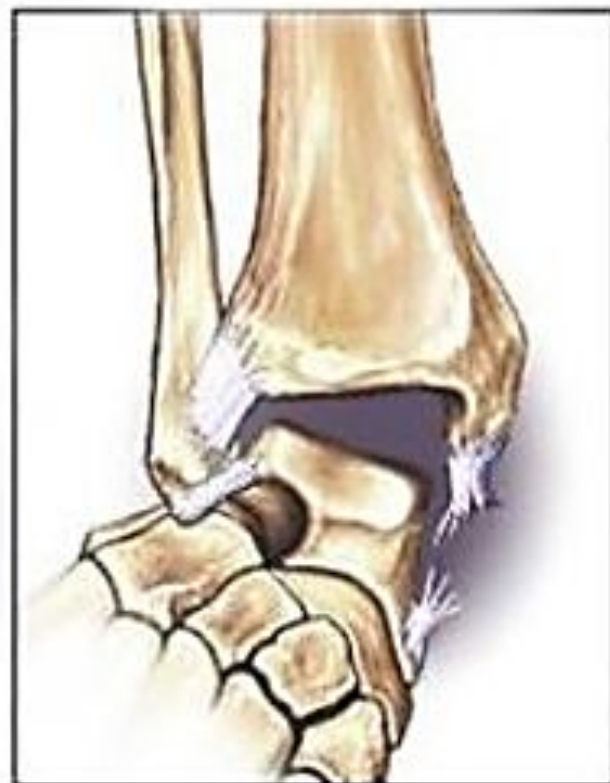
- вывих таранной кости – вывих таранной кости  
происходит в голеностопном суставе, тараннопяточном и таранно-ладьевидном суставах,
- подтаранный вывих - вывих таранной кости  
происходит в таранно-пяточном и таранноладьевидном суставах, в то время как  
КОНГРУЭНТНОСТЬ ГОЛЕНОСТОПНОГО СУСТАВА

Нормальный голеностопный сустав



Связка

Вывих голеностопного сустава с разрывом связки



Лечение:

Для уточнения уровня повреждения, своевременного обнаружения сопутствующих переломов обязательно выполнение рентгенографии пораженной конечности в двух перпендикулярных проекциях.

Вправление вывиха может проводиться под проводниковой анестезией или общим наркозом - от того, насколько тщательно будет выполнена репозиция вывиха.

После вправления выполняют контрольный снимок голени и стопы, а также накладывают гипсовую повязку или лонгету. Больному запрещают наступать на травмированную конечность на все время лечения - срок иммобилизации составляет от 2 до 12 недель (зависит от типа вывиха и уровня его расположения).

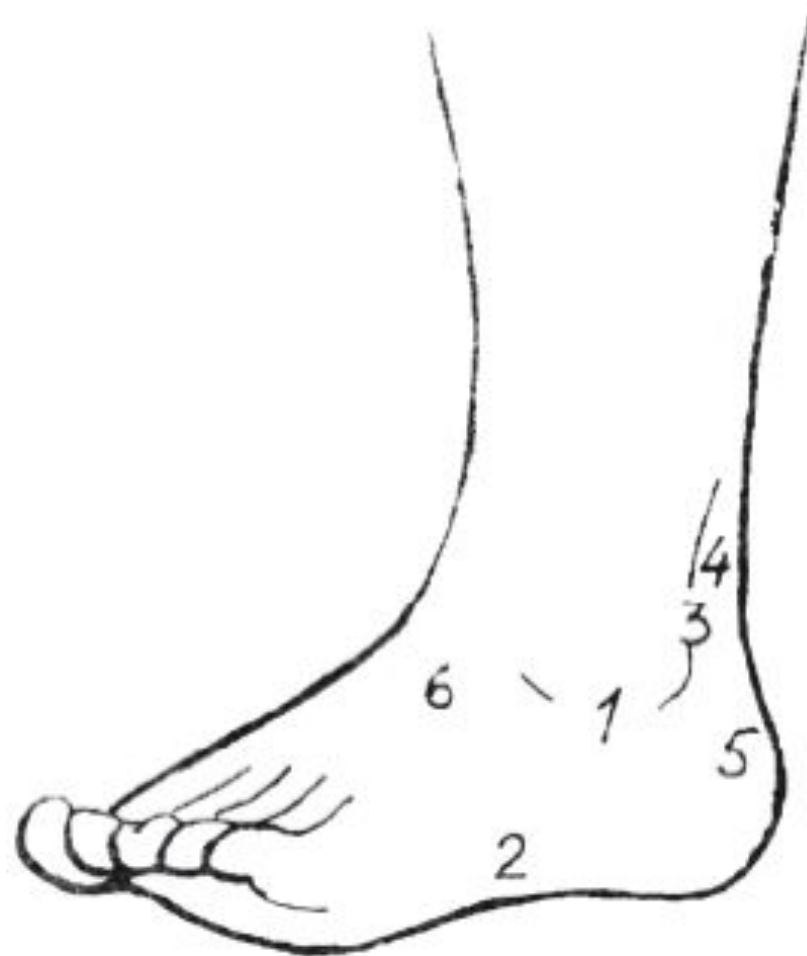В периоде реабилитации назначают массаж.

Вывихи таранной кости могут осложняться развитием нескольких серьезных нарушений.

1. Аvascularный некроз таранной кости часто осложняет длительное лечение этих повреждений.
2. Потеря движений в голеностопном суставе и травматический артрит — обычные явления после вывихов таранной кости.
3. Возможен ишемический некроз кожи вследствие давления подлежащей таранной кости



**Благодарю за внимание:3**



- 1 — передняя таранно-  
большеберцовая связка
- 2 — прикрепление корот-  
кой малоберцовой мышцы
- 3 — ахиллово сухожилие
- 4 — перитеноний ахилло-  
ва сухожилия
- 5 — бугор пяточной кости
- 6 — сухожилие длинного  
разгибателя пальцев

*Рис. 2. Наиболее распространенные болезненные очаги в области голеностопного сустава (наружная поверхность)*