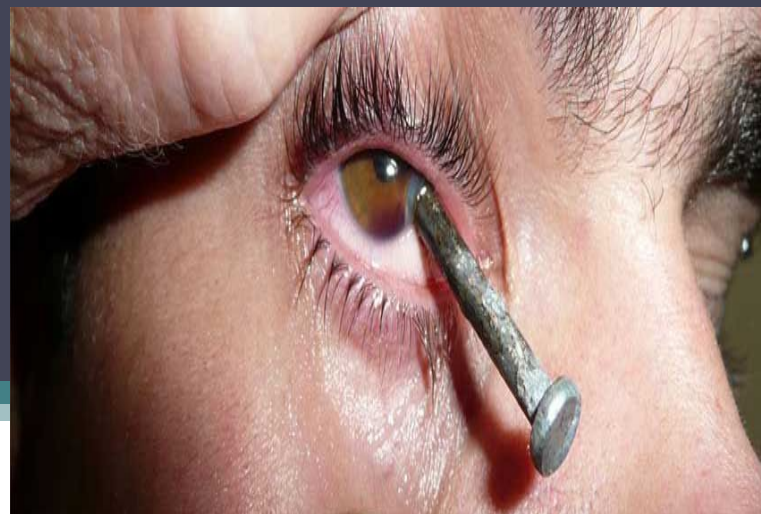
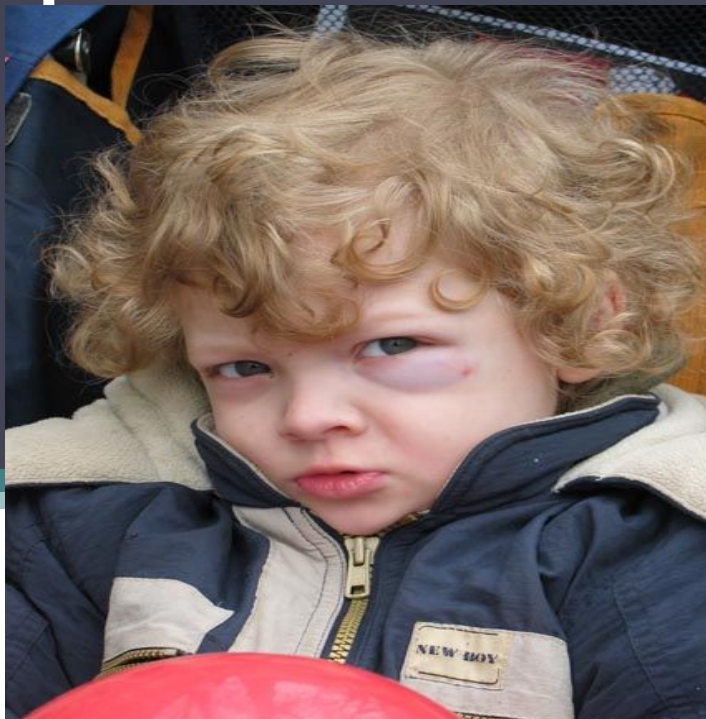
Травмы глаз



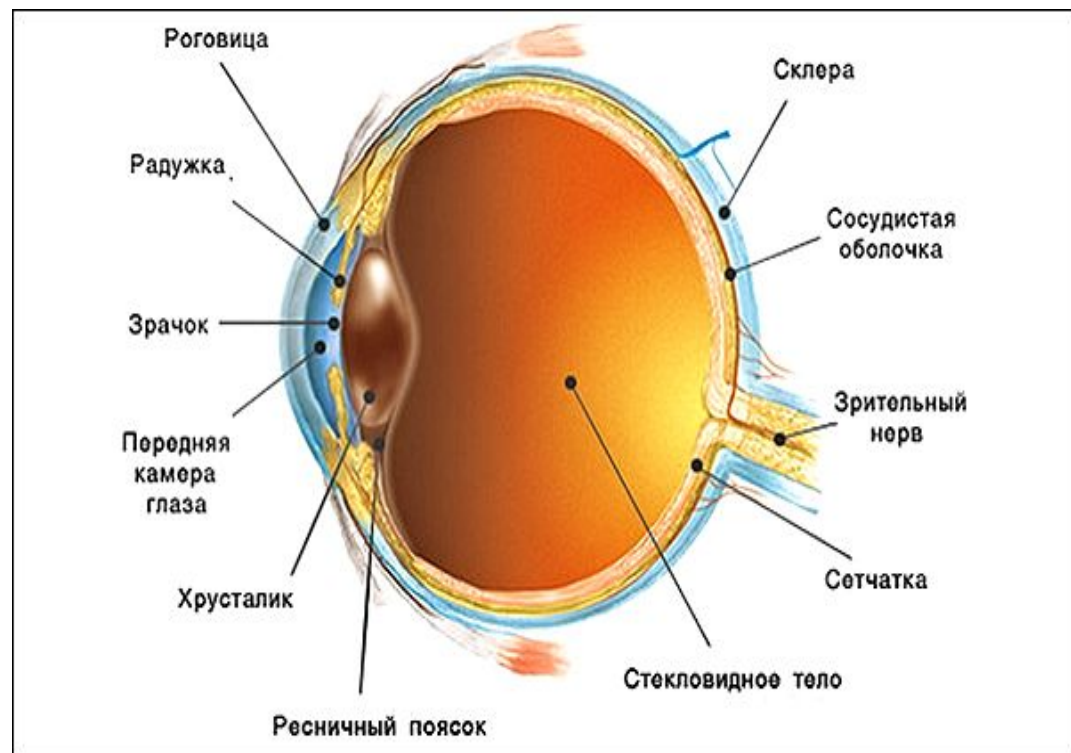
Подготовила: Ирисматова К.Н

Травмы глаза – состояния, при которых нарушается целостность и функции органа зрения. По виду могут быть производственные, сельскохозяйственные, транспортные, спортивные, бытовые, криминальные и др.

При травмах глаза в первую очередь повреждается его оптический аппарат: роговица, хрусталик и стекловидное тело.

Если травма очень тяжелая, может повредиться сетчатка или даже зрительный нерв.

В 50 процентах случаев такие травмы глаза приводят к односторонней слепоте.



Причины

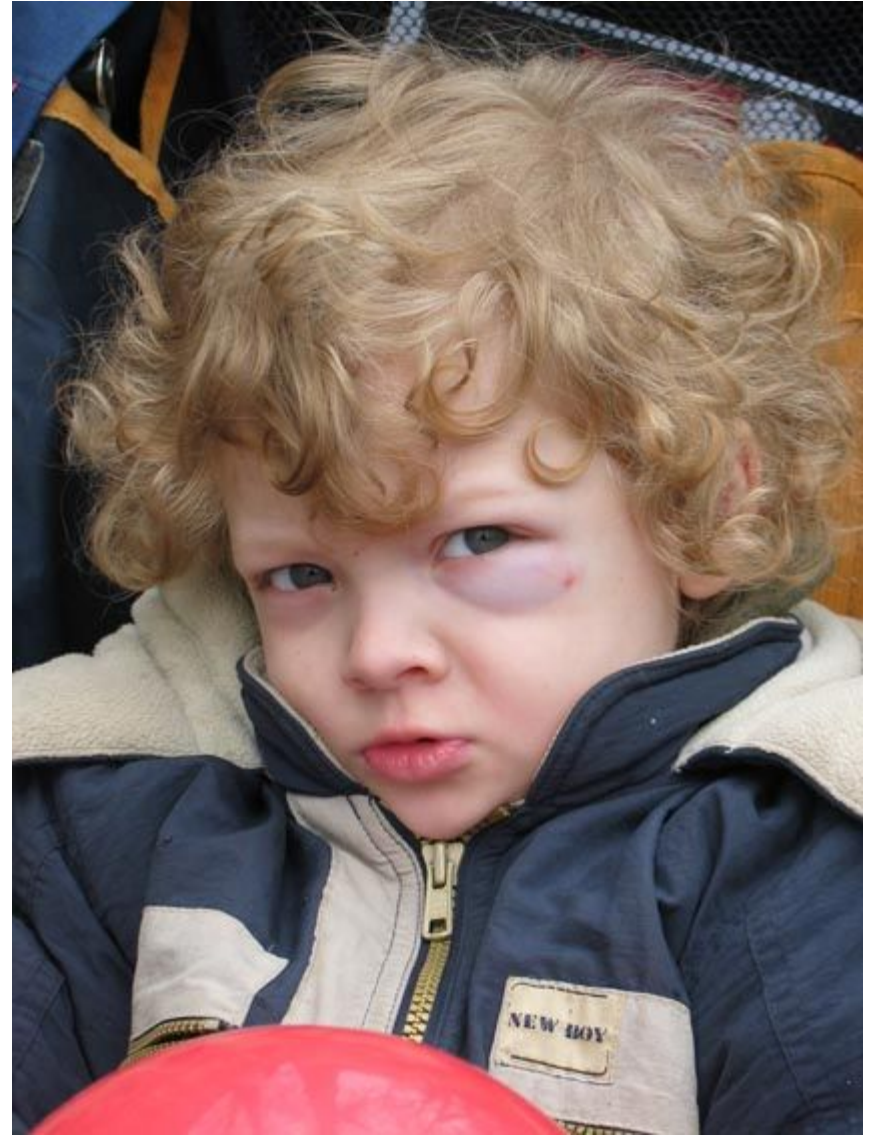Травму глаза могут вызывать:

- попадание инородных тел (мошки, соринки, пыль, песок, металлическая стружка, осколки стекла и т.д.)
- повреждение глаза тупым или острым предметом, огнестрельное ранение, падение с высоты и т.д. При этом может возникнуть контузия (ушиб) глаза, проникающие или непроникающие ранения глаза, разрыв глазного яблока.
- ожог пламенем, химическими веществами, ультрафиолетовыми лучами (электроофтальмия, снежная офтальмия). Эти поражения чаще всего возникают у сварщиков при нарушении техники безопасности, альпинистов.
- повреждение инфракрасными лучами — например, при наблюдении солнечного затмения незащищенным глазом.

Виды травм глаза

- *По степени тяжести травмы* могут быть легкие (не приводят к снижению функций органа зрения), средней тяжести (снижение функций носит временный характер), тяжелые (стойкое снижение функций глаза), особо тяжелые (не исключена потеря глаза).
- *По глубине поражения* выделяют непроникающие (экстраокулярные инородные тела, эрозии, ожоги, контузии) и проникающие (нарушена целостность фиброзной оболочки глаза на всю её толщину).

Травмы включают в себя проникающие и непроникающие ранения, тупые повреждения, термические и химические ожоги и отморожения



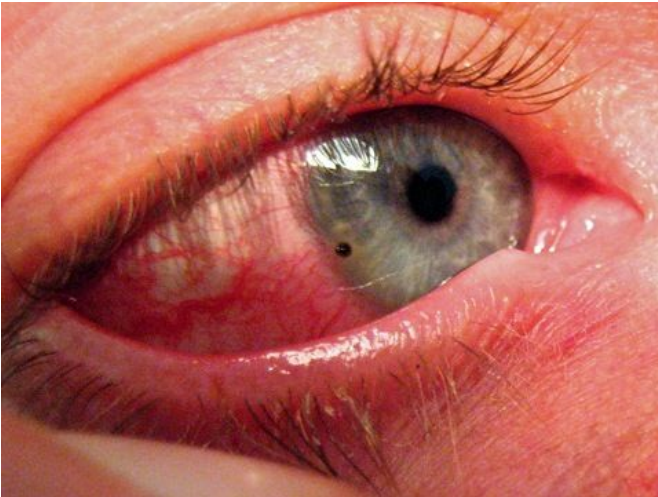
Непроникающие травмы:

кровоизлияние внутрь глаза,
разрыв сетчатки и сосудистой
оболочки, отслойка сетчатки,
травматическая катаракта.

Чаще всего это происходит при
ударах тупыми предметами и
ушибах.



- **Непроникающие ранения** бывают с наличием или отсутствием инородных тел. При этом не нарушена целостность наружной оболочки (роговицы, склеры) на всю толщину. Самые распространенные травмы – инородные тела роговицы. Возникают при несоблюдении техники безопасности и работе без защитных очков. Часто встречаются инородные тела после работы с болгаркой и в ветреную погоду. Появляются ощущение инородного тела, слезотечение, светобоязнь, невозможность открыть глаз. При объективном обследовании видны инородные тела век, роговицы или конъюнктивы, поверхностная и глубокая инъекция глазного яблока.



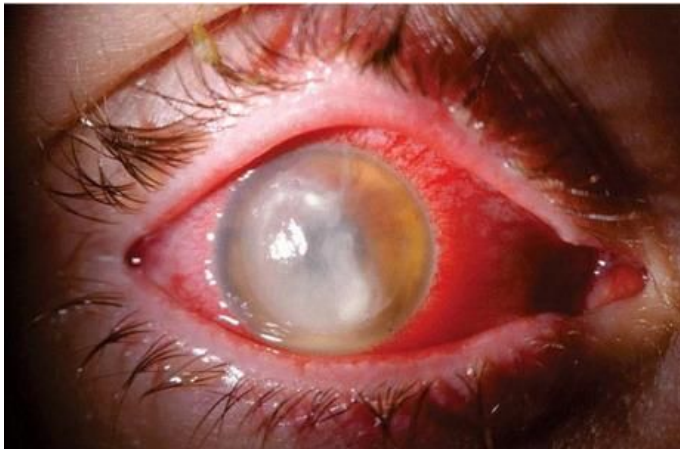*Непроникающее ранение
глаза*

Проникающие травмы:

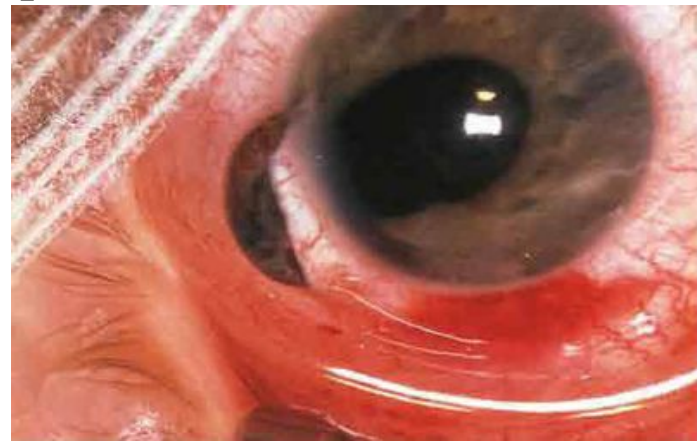Инородное тело может остаться в оболочках глаза, в передней камере глаза, в хрусталике и стекловидном теле. При этом пострадавший чувствует резкую боль в глазу, слезотечение. Человек не может смотреть на свет, у него резко понижается зрение. На глазном яблоке видна проникающая рана и кровавое пятно. При проникающем ранении возможно полное разрушение глазного яблока, повреждение хрусталика и потеря зрения. Необходимо срочно доставить больного к врачу-окулисту.



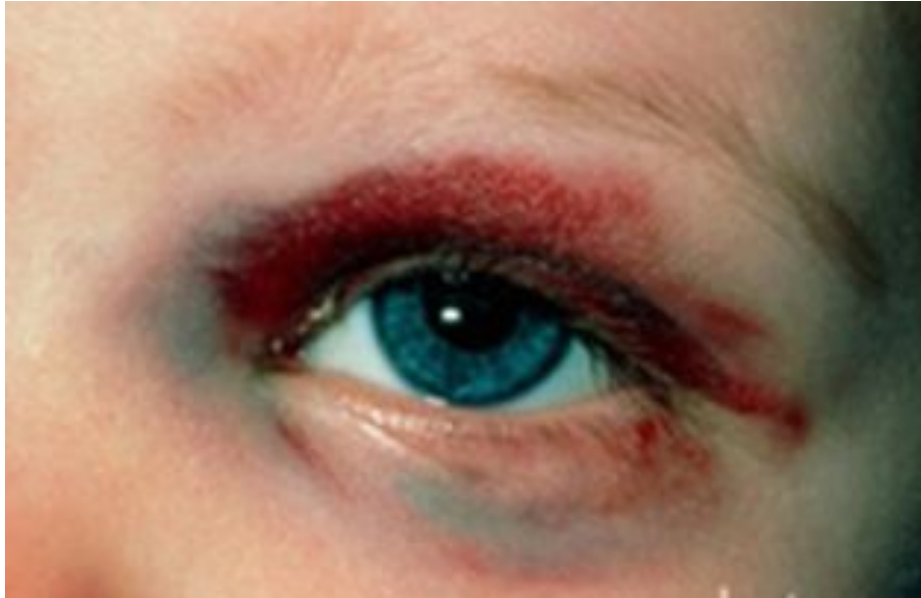
- **Признаки проникающих ранений:** сквозная рана в роговице или склере, отверстие в радужке, фильтрация влаги передней камеры, выпадение внутренних оболочек глаза или стекловидного тела, наличие внутриглазного инородного тела. Также косвенными признаками являются мелкая или глубокая передняя камера, неправильная форма зрачка, отрыв радужки, гипотония глаза, гемофтальм и др.
- *Проникающее ранение с выпадением радужки и цилиарного тела*
- Самое тяжелое осложнение проникающих ранений – **эндофтальмит** – воспаление стекловидного тела гнойного характера, 60-80 процентов случаев приводят к слепоте. Наблюдается общее недомогание, лихорадка, глаз гипотоничен, веки и конъюнктивы отечны и гиперемированы, за хрусталиком – абсцесс стекловидного тела желто-серого цвета.



эндофтальмит



Проникающее ранение с выпадением радужки и цилиарного тела



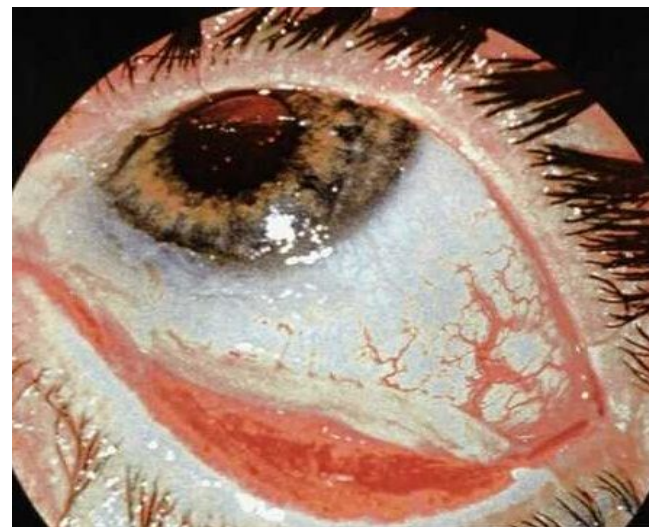Тяжесть травмы глаза определяется местом, силой удара, площадью его приложения, формой ранящего предмета. Общие признаки травмы - резь и боль в глазу, слезотечение, светобоязнь, автоматический спазм век.

- **Панофтальмит** во всех случаях приводит к слепоте и опасен для жизни больного. Это воспаление всех оболочек глаза, быстро переходит на орбиту и воспалительный процесс может распространяться на головной мозг. Инфекция проникает в момент травмы или уже после неё. Самым распространенным возбудителем является стафилококк. Сначала возникает гнойный иридоциклит, затем формируется абсцесс стекловидного тела, потом в процесс вовлекается сетчатка, сосудистая и фиброзная оболочки глаза. В передней камере гной, за ней ничего не просматривается, роговица и веки отечны, появляется экзофтальм.

- **Симпатическая офтальмия** – вялотекущее воспаление негнойного характера на неповрежденном глазе при проникающем ранении второго глаза. Чаще развивается через 1-2 месяца после травмы. Протекает в виде иридоциклита или нейроретинита. Первые признаки – незначительная инъекция сосудов конъюнктивы, небольшая болезненность, светобоязнь. Затем появляются симптомы иридоциклита, гипертензия сменяется гипотонией, а затем субатрофией глаза.

Ожоги глаз

- **Ожоги глаз** бывают термические (действие высоких или низких температур), химические (щелочи и кислоты), термохимические, лучевые.
- По глубине поражения выделяют 4 стадии:
 1. Гиперемия кожи и конъюнктивы, наличие поверхностной эрозии роговицы.
 2. Пузыри на коже век, пленки на конъюнктиве, полупрозрачное помутнение стромы роговицы.
 3. Некроз кожи, конъюнктивы, роговица имеет вид «матового стекла».
 4. Некроз кожи, конъюнктивы, роговица в виде «фарфоровой пластинки».
- Пациентов беспокоят сильные боли, слезотечение, светобоязнь, невозможность открыть глаза, снижение остроты зрения.



Обследование пациента с травмой глаза

- Обследование проводится очень тщательно, чтобы правильно поставить диагноз и назначить лечение. С любой травмой глаза необходимо немедленно обратиться к офтальмологу, чтобы не пропустить тяжелой патологии и предупредить развитие осложнений.
- - внешний осмотр – зачастую заметны повреждения в виде ран, кровотечений, инородных тел. Возможен отек, гематомы век, экзофтальм или эндофтальм
- определение остроты зрения – при многих травмах снижена из-за отсутствия полной прозрачности оптических сред глаза
- периметрия
- определение чувствительности роговицы (при многих травмах и ожогах снижена)
- определение внутриглазного давления – возможна как гипертензия, так и гипотензия
- осмотр в проходящем свете – видны инородные тела или повреждения, связанные с травмой (помутнения хрусталика и/или стекловидного тела и др.)
- обязательно проводят выворот верхнего века, в некоторых случаях двойной, чтобы не пропустить находящиеся на слизистой инородные тела
- биомикроскопия – должна проводиться очень тщательно, обязательно с окрашиванием роговицы флуоросцеином
- гониоскопия проводится для осмотра угла передней камеры и диагностики повреждений цилиарного тела и радужки

- офтальмоскопия прямая и непрямая, а также при помощи линзы Гольдмана помогает определить такую патологию, как контузия сетчатки, внутриглазные инородные тела, отслойка сетчатки
 - рентгенография орбиты и черепа в двух проекциях
 - рентгенография с использованием протеза Балтина-Комберга для определения местонахождения внутриглазного инородного тела. Для этого на обезболенном глазу располагают протез точно в точки 3, 6, 9, 12 часов. Делают снимок, а затем его наносят на специальные таблицы
 - компьютерная томография орбиты и глаза для определения наличия рентгеннегативных инородных тел
 - УЗИ глаза помогает определить состояние внутренних оболочек и сред глаза, а также месторасположение и количество инородных тел
 - флуоресцентная ангиография показана для выявления участков, которые необходимо отграничить при помощи лазерной коагуляции сетчатки. Возможно проведение только при прозрачных средах глаза.
 - консультации травматолога, нейрохирурга, терапевта при необходимости.

Лечение при травме глаза

- Лечение должно быть начато как можно быстрее после травмы.
- **Легкая контузия глазницы** (например, при ударе кулаком в глаз) в большинстве случаев требует амбулаторного лечения, но осмотр врача-офтальмолога обязателен. Сразу после травмы необходимо приложить холод на область повреждения, закапать дезинфицирующие капли (можно обычный альбуцид), при сильных болях принять обезболивающее и обратиться в ближайший травмпункт. Врач уже может назначить гемостатические препараты внутрь или внутримышечно (этамзилат или дицинон), а также препараты кальция, йода и улучшающие трофику (эмоксипин укол внутримышечно или парабульбарно - под глаз).
- В более тяжелых случаях случаях требуется строгий постельный режим. При любых повреждениях целостности тканей обязательно введение противостолбнячной сыворотки и/или анатоксина.
- **Раны век** подлежат хирургической обработке с накладыванием швов и при повреждении слезного канальца в него вставляется зонд Полака.

- **Инородные тела роговицы** при их поверхностном расположении подлежат удалению в условиях приемного покоя с последующим назначением антибактериальных капель и мазей. При этом после местного обезболивания извлекают инородное тело и окалину вокруг него при помощи инъекционной иглы.
- При **контузиях глазного яблока** лечение может быть консервативным и оперативным. Обязательным является постельный режим и холод на область травмы. Назначают следующие группы препаратов: гемостатические (останавливают кровотечение), антибактериальные (антибиотики местного и общего действия), диуретики (уменьшают отек тканей), противовоспалительные (нестероидные и гормональные), физиотерапевтическое лечение (УВЧ, магнитотерапия). Хирургическому лечению подлежат разрывы склеры и сетчатки, вторичная глаукома, травматическая катаракта).
- При **проникающих ранениях** примерный план лечения: закапывают капли с антибиотиками (Флоксал, Тобрекс и др.), накладывают стерильную бинокулярную повязку, транспортировка производится в положении полулежача, при необходимости обезболивают (местное или общее), вводят противостолбнячный анатоксин или сыворотку, внутримышечно или внутривенно – антибиотики широкого спектра действия (пенициллины, цефалоспорины, макролиды и др.). В стационаре в зависимости от вида и степени травмы производят оперативное лечение. Это может быть ревизия раны и первичная хирургическая обработка, удаление внутриглазных инородных тел, профилактика разрывов сетчатки при их угрозе (склеропломбаж, лазерная коагуляция), удаление инородных тел, имплантация интраокулярной линзы при травматической катаракте. В тяжелых случаях решают вопрос об энуклеации глазного яблока в течение 1-2 недель после травмы.

- **Профилактика симпатической офтальмии** предусматривает удаление слепого травмированного глаза в первые 2 недели после ранения. Лечение должно проводиться под обязательным наблюдением иммунолога. Местно применяют закапывания кортикостероидов, а также их субконъюнктивальное введение, мидриатики в виде капель и инъекций. Системно применяют гормональные препараты, а при их неэффективности – иммуносупрессивную терапию (мнототрекстат, азатиоприн). Эффективны методы экстракорпоральной детоксикации – плазмаферез, ультрафиолетовое облучение крови.
- **Лечение эндофтальмита** предусматривает введение высоких доз антибиотиков парентерально и местно, а также витрэктомию с введением антибактериальных препаратов в стекловидное тело. При неэффективности лечения или развитии атрофии глазного яблока производят энуклеацию. При панофтальмите – эвисцерацию.

- При всех **ожогах 2-4 степени** обязательно проводится профилактика столбняка. 1 стадия подлежит амбулаторному лечению. Назначают антибактериальные капли и мази (Тобрекс, Флоксал, Офтаквикс). Остальные ожоги лечатся в стационаре. Назначают консервативное лечение; с 3 стадии еще и хирургическое. Возможно применение лечебных контактных линз.
- Медикаментозная терапия:
 - - мидриатикоместно – закапывать по 1 капле 3 раза в день (Мезатон, Мидриацил, Тропикамид) или субконъюнктивально
 - антибиотики местно в виде капель и парабульбарных инъекций (сначала каждый час, потом снижают кратность закапывания до 3 раз в день – Тобрекс, Флоксал, Офтаквикс; парабульбарно гентамицин, цефазолин) или мазей (Флоксал, эритромициновая, тетрациклиновая), а также для системного применения
 - противовоспалительные препараты местно и системно нестероидные (капли Индоколлир, Наклоф, Диклоф 3-4 раза в день) или гормональные (капли Офтан-дексаметазон, парабульбарнодексон)
 - ингибиторы протеолитических ферментов – контрикал, гордокс
 - дезинтоксикационная терапия (внутривенные капельные введения растворов - Гемодез , реополиглюкин 200,0-400,0 мл)
 - диуретики (диакарб, лазикс)
 - десенсибилизирующие препараты (димедрол, супрастин)
 - сосудорасширяющие (но-шпа, папаверин, кавинтон, никотиновая кислота)
 - витаминотерапия (особенно группы В)
- Хирургическое лечение: послойная или сквозная кератопластика, при ожогах конъюнктивы – пересадка слизистой из полости рта, при ожогах 4 стадии выполняют пересадку слизистой рта на всю переднюю поверхность глаза и блефарорафию (сшивание век).

Осложнения травм глаза

- **Осложнения травм глаза**
- При несвоевременной обработке раны и неадекватной консервативной терапии возможно появление осложнений, таких как эндофтальмит, панофтальмит, симпатическое воспаление, стойкое снижение остроты зрения, потеря глаза, абсцессы головного мозга, сепсис и др. Многие состояния угрожают жизни пациента, поэтому даже малейшие травмы требуют осмотра офтальмолога в условиях стационара.