ТРАВМЫ ПОЧЕК

Выполнил: Геворгян В.С.,
студент ОМП 505

Травма почки являются наиболее распространенной **травмой мочеполовой системы**. Несмотря на внушительный "защитный каркас" состоящий из поясничной мышцы, ребра, тел позвонков и внутренних органов, почки имеют большую подвижность, а следовательно, паренхиматозные повреждения, а так же повреждение сосудов могут легко произойти.

Классификация почечных травм

По этиологическому фактору:

- спортивные
- бытовые
- производственные

А также в зависимости от степени повреждения кожных покровов:

- тупые (не проникающие);
- проникающие

Две основные группы почечных травм:

✔ крупные повреждения

✔ мелкие повреждения.

Виды травмы почки

- ✔ Тупая почечная травма
- ✔ Проникающая травма

Тупая почечная травма

- **Распространенным видом тупой травмы** является контузия (ушиб) почки. Тупая травма в области 12 ребра сдавливает почку между ним и поясничным отделом позвоночника, вовлекая обычно нижний полюс почки, где 12 ребро сдавливает его.
- Почки также могут быть травмированы ударом в **переднюю брюшную стенку**, чуть ниже грудной клетки, в частности, при дорожно-транспортных происшествиях, при сдавливании рулем автомобиля.

Благодаря ремням безопасности травмы брюшной полости с вовлечением мочеполовой системы составляют 11 % (из них половина являются травмы почек).

Проникающие травмы (обычно в результате огнестрельных и колото-резанных ранений) занимают 20 % почечных травм в городских условиях. Повреждение почки будет зависеть не только от направления, но и от скорости движения пули. Пуля с низкой скоростью будет проникать во все структуры на их пути. . Нож или другой острый предмет может без труда повредить ткань почки, особенно, если длина лезвия превышает или равна 8 см. Если даже при ранении почки развивается забрюшинная гематома, гематурия может не развиваться, пока чашечно-лоханочная система почки не включена в зону повреждения.

При ранении пулей с высокой скоростью движения нужно предполагать, что вокруг пулевого канала создается зона молекулярного сотрясения (зона повреждения тканей во много раз превосходящая диаметр раневого канала)

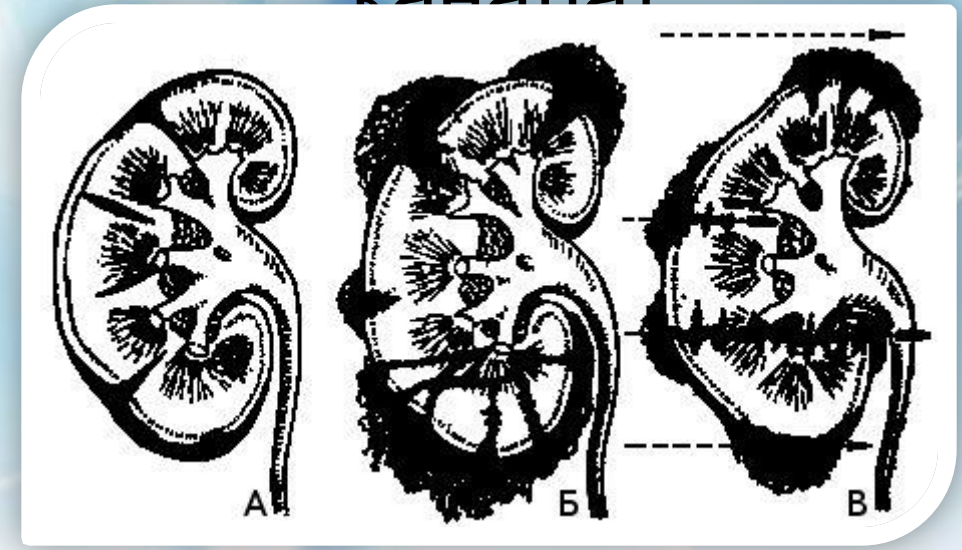

Существует также возможность ятрогенных травм (повреждение, вызванное врачебной манипуляцией), которые могут возникнуть при прохождении катетера через мочеточник (повреждение почечной лоханки) при выполнении биопсии почки, а также при наличии и[illegible]о-лоханочной

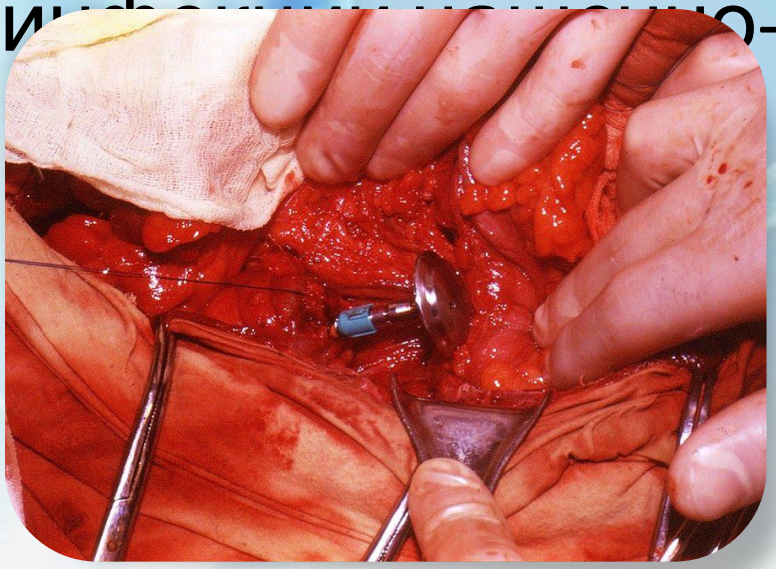

Классификация травмы почек по тяжести поражения

- Различают несколько видов классификаций, но основным критерием остается объем и степень повреждения, а также тактика лечения в зависимости от тяжести травмы.
- **Первая степень:** ушиб или субкапсулярная гематома, без паренхиматозного (тканевого) разрыва .
- **Вторая степень:** наличие околопочечной гематомы, поверхностные повреждения коркового слоя, менее 1 см глубиной, без гематурии (кровь в моче).
- **Третья степень:**паренхиматозные (тканевые) повреждения, более чем 1 см в глубину, без гематурии.
- **Четвертая степень:**глубокие повреждения почки, достигающие чашечно-лоханочную систему; либо тромбоз сегмента почечной артерии, без паренхиматозного повреждения .
- **Пятая степень:** возможны три ситуации:·
- тромбоз основной ветви почечной артерии
- · множественные объемные повреждения ткани почки
- · разрыв основной почечной артерии и/или вены

ПРИ МИКРОСКОПИЧЕСКОМ ИССЛЕДОВАНИИ

Отмечаются выраженные дегенеративные изменения канальцевого аппарата вблизи зоны повреждения, кровоизлияния, тромбозы, инфаркты и зоны некроза. Повреждение сосудов почечной ножки как при закрытой, так и при открытой травме может быть полным, тогда нарушается непрерывность обоих сосудов почки -- артерии и вены, и частичным, тогда непрерывность почечных сосудов сохранена, а нарушена в той или иной мере целостность их стенки. Наряду с этим может иметь место полное или частичное повреждение одного из сосудов почечной ножки -- артерии или вены. Кроме того, бывает и повреждение почечной артерии, состоящее в нарушении целости одной только интимы при сохранении непрерывности сосуда и целости

Клиника

- Если нет других повреждений, то состояние больного удовлетворительное. Больной отмечает умеренные боли в области травмы.
- Разрыв капсулы почки, который переходит на ее корковый слой, клинически проявляется более сильной болью. Оказывается умеренно выраженная околопочечная гематома.
- Подкапсулярный разрыв паренхимы почки, который не проникает в почечную лоханку и чашечки, проявляется образованием субкапсулярной гематомы. Больной жалуется на сильную боль. Пальпируется увеличенная, болезненная почка. Выраженная микро-, а иногда макрогематурия.

Диагностика

Подозрение на травму почки возникает при наличии у пациентов:

- гематурии;
- значительного кровоподтека в поясничной области;
- перелома тел позвонков Th 8-12;
- обширных повреждений при падении или автомобильной травме;
- проникающих ранений живота или поясничной области.

Одним из наиболее важных факторов, указывающих на наличие или тяжесть повреждений почек, является наличие гематурии.

Урорентгенологическое обследование больных с острой закрытой травмой почек следует начинать с обзорного снимка и экскреторной урографии. При особых обстоятельствах необходима ретроградная пиелография.

Обзорный снимок мочевых путей позволяет составить представление о тяжести повреждения: обширная разлитая гомогенная тень в области почки, отсутствие контуров почки и края поясничной мышцы указывают на значительные размеры забрюшинного околопочечного кровотечения.

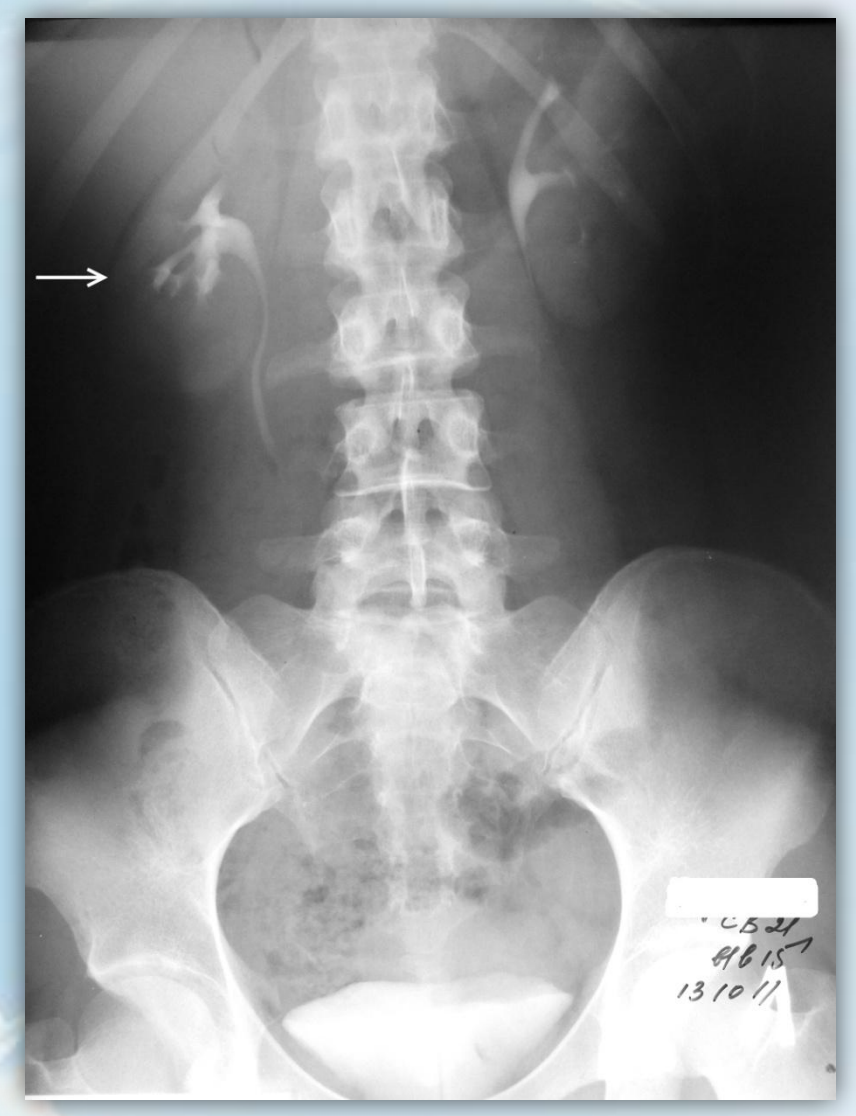

- ***Экскреторная урография***, которую предпочтительнее производить с компрессией, имеет следующие преимущества:
- *избавляет больного от необходимости производить ему ретроградную пиелографию, т. е. от инструментального обследования;*
- *обнаружение нормальной урографической картины с противоположной стороны указывает на существование второй нормально функционирующей почки, что весьма важно в случае необходимости предпринять в последующем нефрэктомию или другую операцию;*
- *в случае удовлетворительного выделения поврежденной почкой контрастного вещества и хорошего пассажа его по мочеточнику при сравнительно небольшом повреждении почечной паренхимы имеются основания рассчитывать на благоприятный исход без оперативного пособия, благодаря консервативной терапии.*

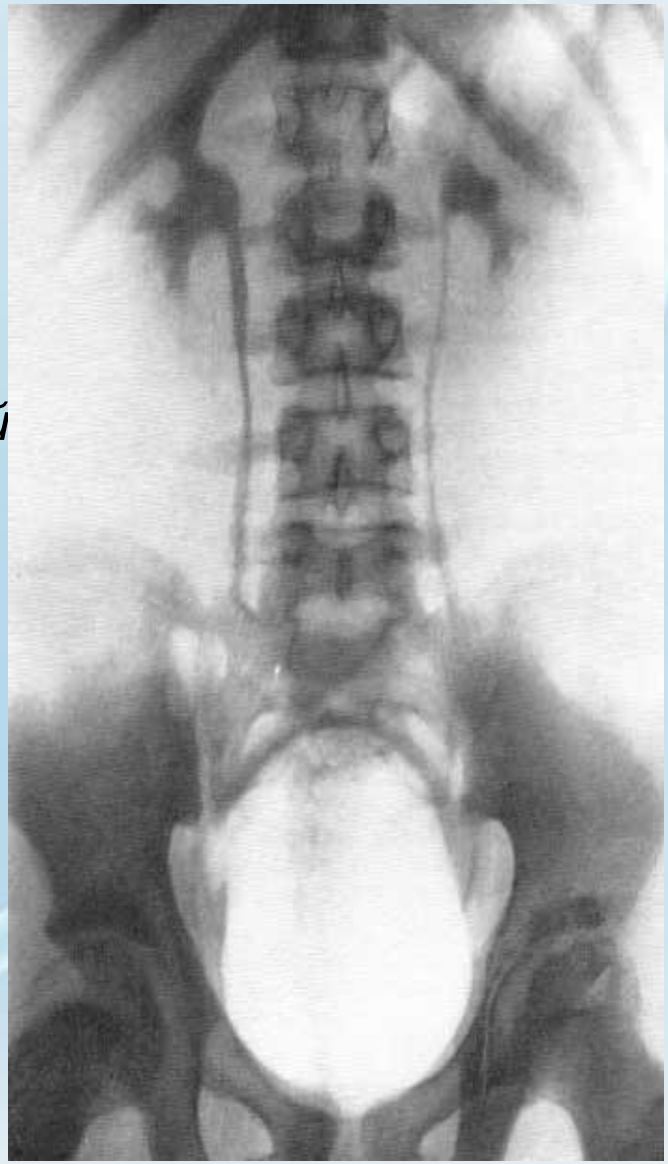

Схема урографических признаков при различных закрытых повреждениях

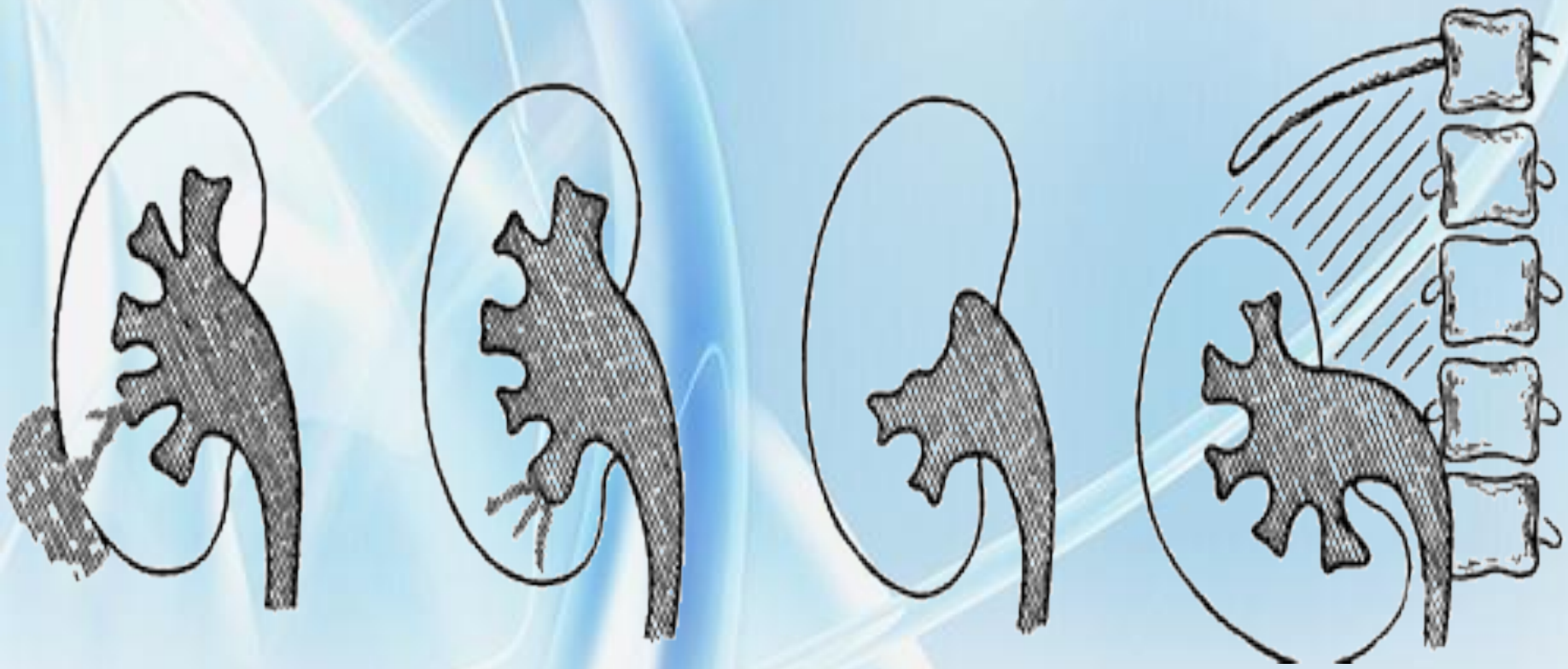

ЗАКРЫТАЯ ТРАВМА ПОЧКИ

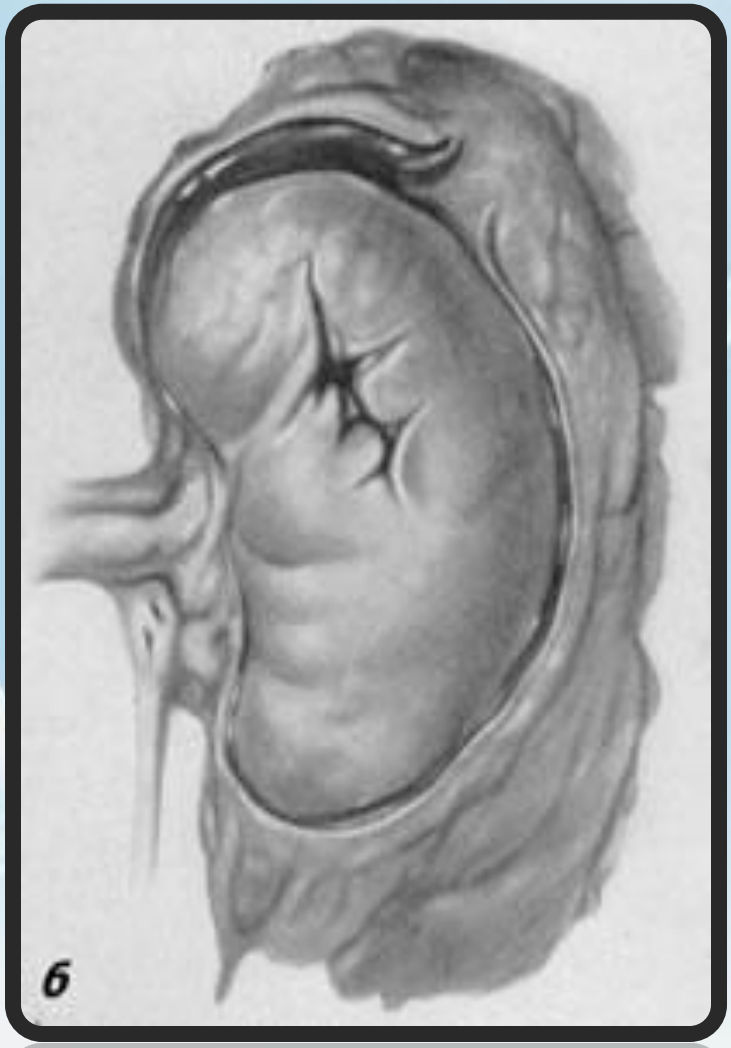

Лечение

При наличии закрытой травмы почки, в большинстве случаев (при стабильных гемодинамических показателях) лечение заключается в динамическом наблюдении и консервативной терапии.

При открытой травме (ранении) почки, проведение консервативной терапии возможно лишь в отдельных случаях:

- Изолированное ранение холодным оружием, без значительного разрушения тканей.
- При умеренной и кратковременной гематурии и удовлетворительном состоянии пациента.

Абсолютные показания к оперативному лечению при открытых и закрытых травмах:

- Нестабильные гемодинамические показатели.
- Нарастающая и пульсирующая гематома.

Относительные показания к оперативному лечению при открытых и закрытых травмах:

- Нечетко определенная степень травмы.
- Экстравазация мочи в большом количестве.
- Наличие большого участка нежизнеспособной ткани почки.
- Тяжелое повреждение.
- Сочетанные травмы, требующие оперативного вмешательства.
- Преморбидные или инцидентальные заболевания поврежденной почки.
- Неудовлетворительный эффект от проведенного консервативного лечения.

Спасибо за внимание